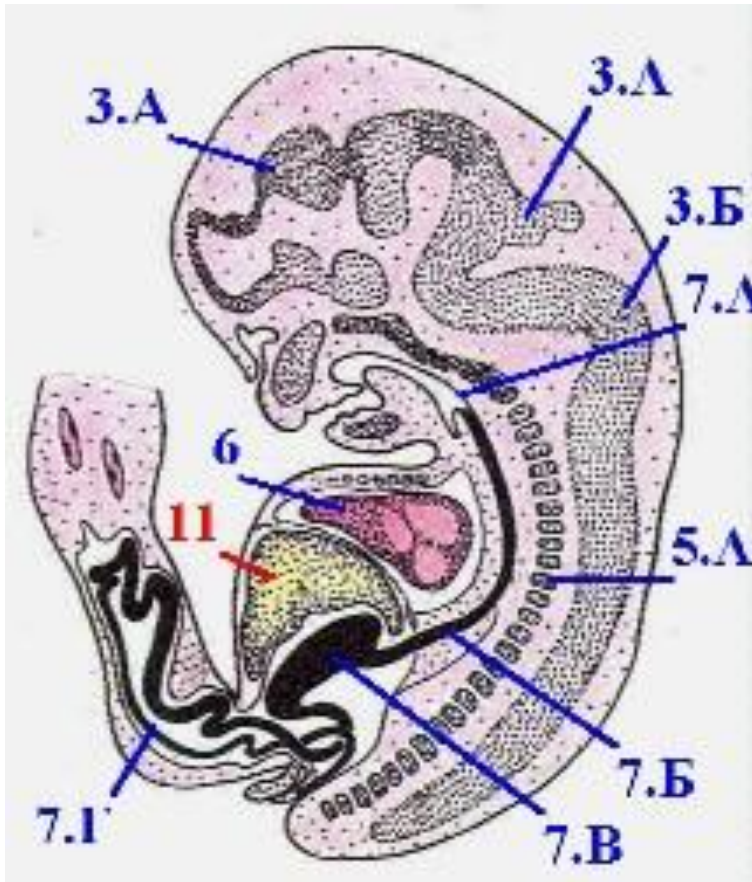


# ЭМБРИОГЕНЕЗ МЫШЕЧНОГО АППАРАТА

# Развитие мышц



Мезодерма-источник развития мышц. Скелетная мускулатура развивается из дорсальной части среднего зародышевого листка - мезодермы, которая на 3-4-й неделе эмбриогенеза делится на 40-42 пары первичных сегментов (сомитов): 3 преддушных, 4 затылочных, 8 шейных, 12 грудных, 5 крестцовых и 3-5 копчиковых.

- ▶ Исчерченная мускулатура развивается из дорсомедиальных отделов сомитов, называемых миотомами. В каждый миотом врастают спинномозговые нервы и артерии того же уровня. Каждый миотом делится на дорсальную и вентральную части.
- ▶ Из дорсальной части миотомов развиваются подзатылочная группа мышц и глубокие мышцы спины.

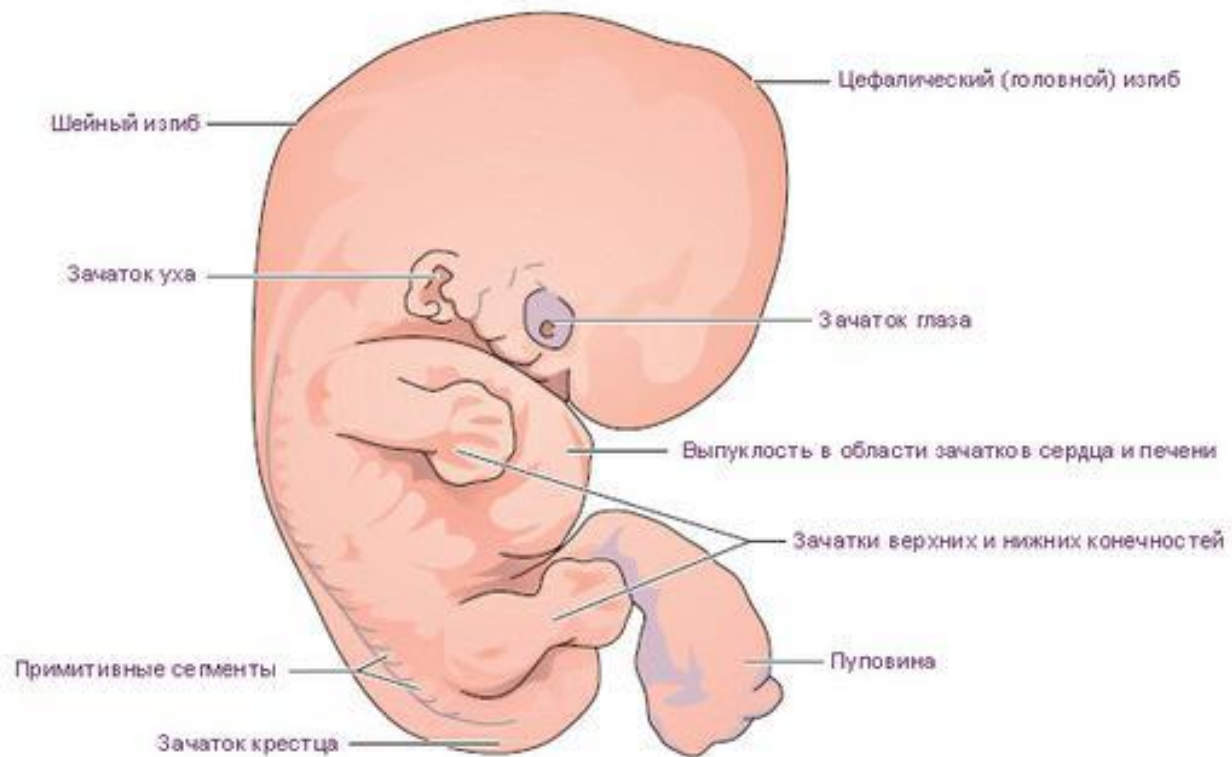
- ▶ Из вентральных частей миотомов в результате дифференцировки образуются мышцы, прикрепляющиеся к подъязычной кости, глубокие мышцы шеи, поверхностные мышцы спины, мышцы переднего и боковых отделов груди и живота, диафрагма, мышцы верхней и нижней конечностей.

- ▶ Мышцы эмбриона (6 недель) Связь между миотомом и соответствующим невротомом формируется очень рано. Каждый нерв следует за мышцей в процессе ее перемещения, т. о. уровень отхождения нерва говорит о месте ее закладки.

- ▶ . На 5-10-й неделе образуются многоядерные миотрубки. В них усиливается формирование миофиламентов, а затем и миофибрилл. (Миофеламенты-это цепочка белковых молекул в миофибриллах, миофибриллы это органеллы клеток поперечнополосатых мышц, обеспечивающие их сокращение. Служат для сокращений мышечных волокон)

# Эмбрион в возрасте 6 недель

реальный размер около 13 мм

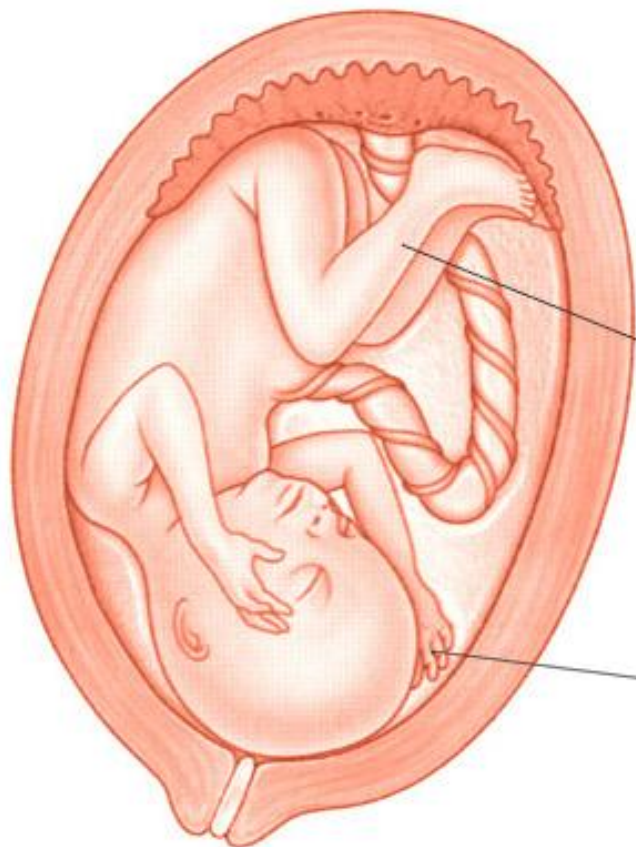


- ▶ . В дальнейшем (20 недель) миотрубки превращаются в мышечные волокна. Сокращение регистрируется после формирования миофибрилл (5 неделя) и отчетливо проявляются на 10-15 неделях. Сокращение мышц в данный период способствует правильному формированию скелета. Двигательная активность плода проявляется либо в кратковременных толчках, либо в мощных разгибательных движениях, вовлекающих в работу все группы мышц. Развитие мышечных волокон происходит не одновременно. У плода мышечные волокна в первую очередь образуются в языке, губах, диафрагме, межреберных и мышцах спины. В конечностях волокна развиваются позднее сначала в мышцах рук, затем ног. Таким образом, сначала формируются мышцы, которые более необходимы для выполнения важных функций.





20 недель



Ноги пропорциональны  
остальным частям тела

Ребенок может сжимать кулачки