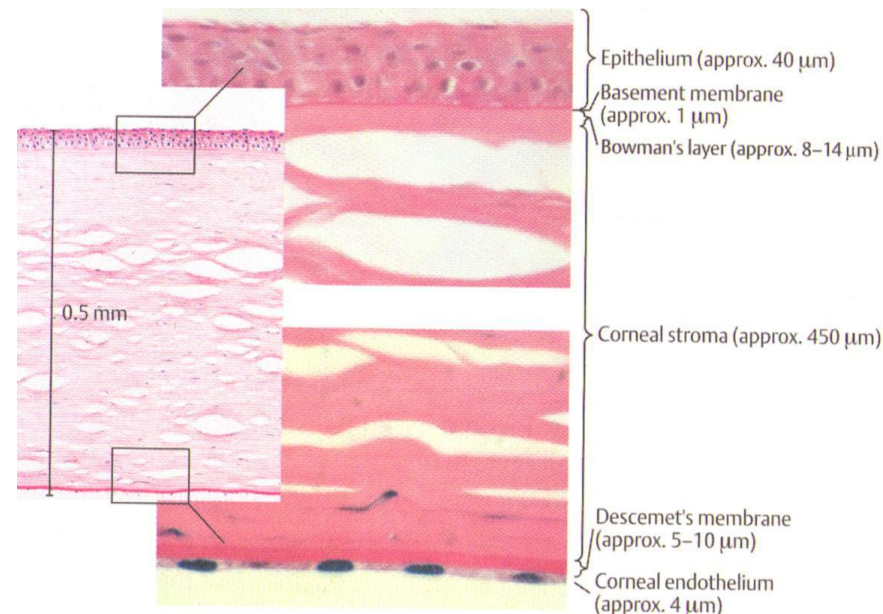
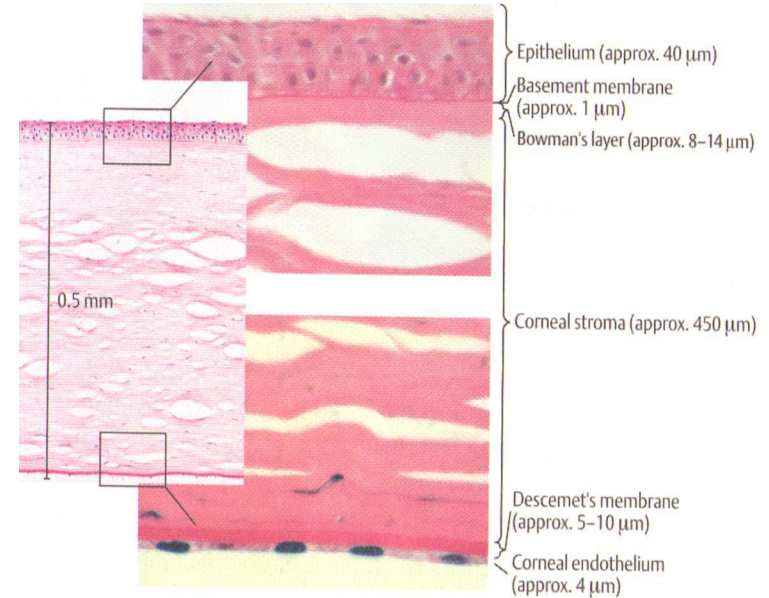


Pathologie de la cornée

- La cornée est le segment antérieur de la membrane fibreuse externe, elle est transparente et optiquement homogène. Le tissu cornéen comprend cinq couches.



1. Epithélium cornéen antérieur. Il est formé des cellules polyèdres plates non- kératinisées.
2. Lame limitante antérieure ou membrane de Bowman. C'est la lame limitante antérieure homogène, dépourvue de structure.
3. Matière proprement cornéenne ou stroma.
4. Lame limitante postérieure ou membrane de Descemet.
5. Epithélium cornéen postérieur ou endothélium.



Kératite infectieuse (ulcère purulente de la cornée)

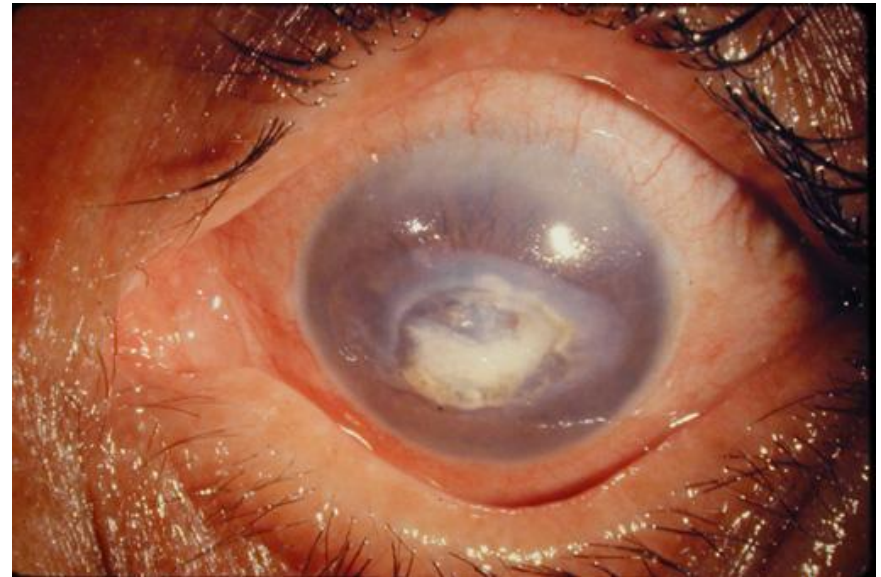- ***Mécanismes protecteurs de la cornée***
 - * fermeture réflexe de la fente oculaire.
 - * délavage des agents pathogènes par le liquide lacrymal (les larmes).
 - * mécanisme de la régénération rapide et totale de l'épithélium.
- Les germes provoquant les maladies de la cornée sont :
 - * virus.
 - * bactéries.
 - * Acanthamoeba
 - * champignons.

Pathogenèse:

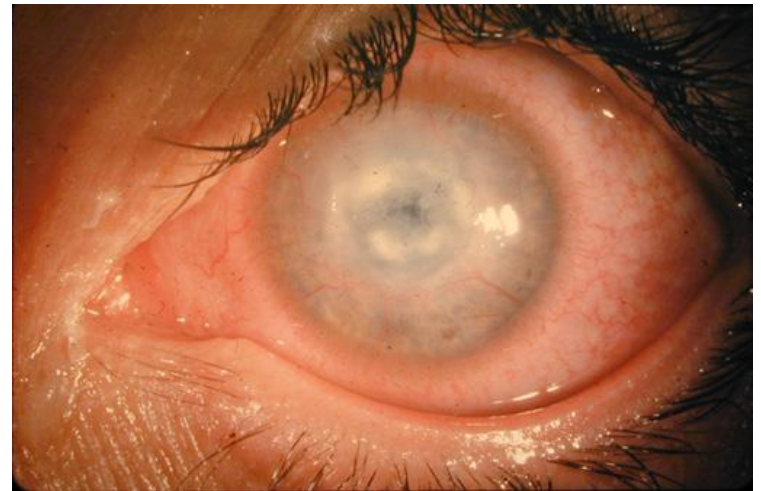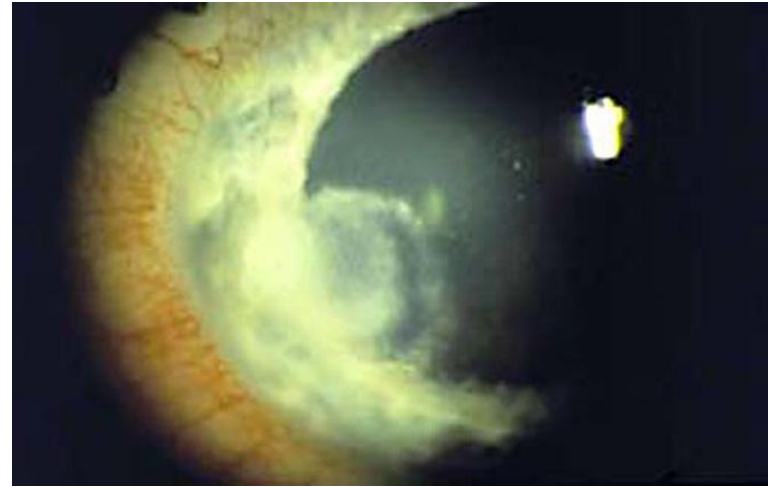
Dès que ces micro-organismes ont pénétré à travers une lésion superficielle dans le tissu cornéen il devient possible de remarquer les signes suivants :

1. affection superficielle de la cornée
2. pénétration des germes dans la profondeur du stroma
3. infiltration du tissu cornéen par les anticorps
4. opacification de la cornée, infiltrat de la cornée.
5. exsudat dans la chambre antérieure de l'oeil (hypopion- pus accumulé au fond de la chambre antérieure de l'oeil).
6. pénétration des bactéries dans la profondeur de la cornée.

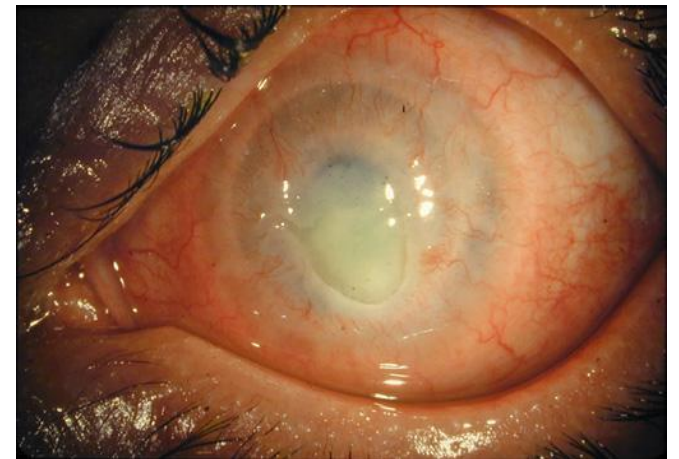
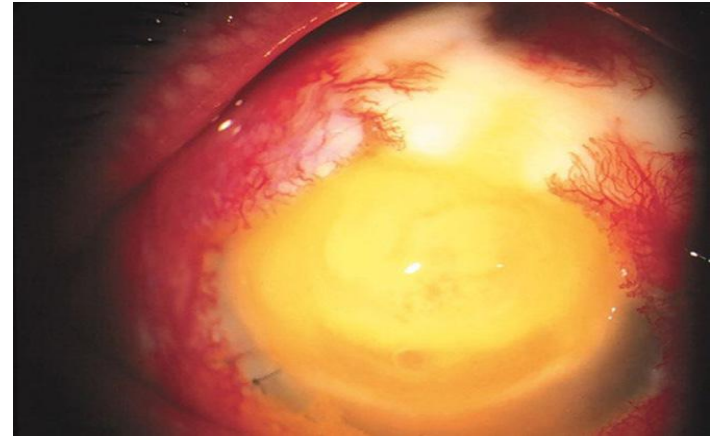
- 7. fusion purulente de la cornée affectant la membrane de Descemet, résistante à l'action lytique des bactéries, celle-ci s'allonge au centre de l'ulcère et devient visible en manière d'une bulle noire prominente (descémétocèle)



- La maladie progressante cause une perforation de la membrane de Descemet et le liquide intraoculaire s'écoule. Ce phénomène s'appelle la perforation de l'ulcère cornéen et nécessite une intervention chirurgicale immédiate (kératoplastie immédiate).



- L'iris s'approche tout près du défaut cornéen et le ferme, une soudure de l'iris et la cornée qui s'appelle la synéchie antérieure se forme. Cet ulcère rapidement progressant de la cornée (d'origine bactérienne le plus souvent) s'appelle ulcère serpiginieux (ulcère à hypopion) de la cornée. Elle évolue vers la pénétration (perforation) de la cornée et cause des complications intraoculaires. L'ulcère serpiginieux de la cornée est une des maladies les plus dangereuses de l'oeil, puisque elle peut vite aboutir à une perte de l'oeil.



Signes généraux des kératites infectieuses

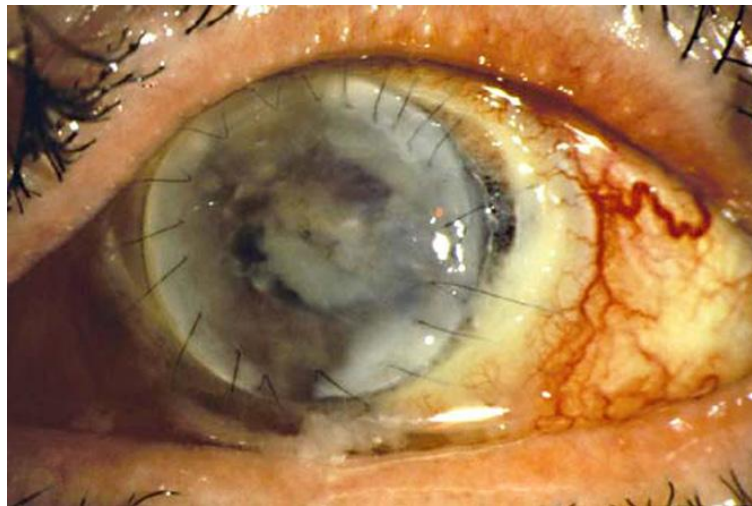
- Les patients se plaignent de la sensation de la présence d'un corps étranger dans l'oeil, des douleurs oculaires modérées, de la photophobie, d'une baisse de vision, d'un larmoiement et des écoulements de pus.
- *Traitement*.
 - Thérapeutique conservatrice*. Le traitement débute par des antibiotiques typiques
 - Traitement local*
 - *instillations* pluriquotidiennes de la solution de Sulfacylum-Natrium 30% et antibiotiques : 0,25 % de la solution de Laevomycetine, de la solution d'Erythromycine 1%, de la solution de Gentamycine 0,5 %, de la solution de Neomycine- phosphate 0,5 %, Ciprolet 0,3 %, Cipromed 0,3 %, Okacin 0,3 %, Tobramycine 0,3 %, Vitabact 0,05 % , Floxal 0,3 %, Colbyocin 1%, Fucithalamic 1 % etc.;

Signes généraux des kératites infectieuses

- *Traitement local*
- - *les mêmes antibiotiques en pommades 0,5-1 % (Tétracycline, Erythromycine, de Tobramycine 0,3 %, Floxal 0,3 %) 3-4 fois par jour ;*
- - *injections sous-conjonctivales des mêmes antibiotiques.*
- - *collyres mydriatiques 3-4 fois par jour (Atropine 1 %, Scopolamine 0,1 %-0,25 %, Homatropine 0,5 %-1 % , Platyphylline 1 %-2 %, Adrénaline 0,1 %, Mydriacyl 0,5 %, Tropicamid 1 %, Cyclomed 1 %, Irifrin 2,5 %, Phényléphrine 10 %);*
- - *injections sous-conjonctivales d'Atropine 0,1 % et de Mésatone 1 % ;*

- - *anti-inflammatoires non-stéroïdes*;
Naclof, Diclo-F, Diclofénac ;
- - *inhibiteurs des enzymes protéolytiques*:
Contrycal, Gordox, Trasylol par 0,5 ml
sous la conjonctive, installations 6 fois par
jour, par la voie intraveineuse goutte à
goutte.
- Pour optimiser l'épithélisation de la
cornée on prescrit des instillations de
Quinine hydrochlorique, des collyres
vitaminés 5-6 fois par jour, Solcoseryl,
Actovegine.

- **Traitement chirurgical.** Une descémétocèle ou une perforation de la cornée nécessite une kératoplastie immédiate. De grands espaces superficiels de la nécrose peuvent exiger son recouplement par la conjonctive pour accélérer la guérison de l'ulcère. La sténose ou l'imperméabilité des conduits lacrymaux peuvent favoriser la kératite, c'est pourquoi le traitement chirurgical de cette pathologie est recommandé.

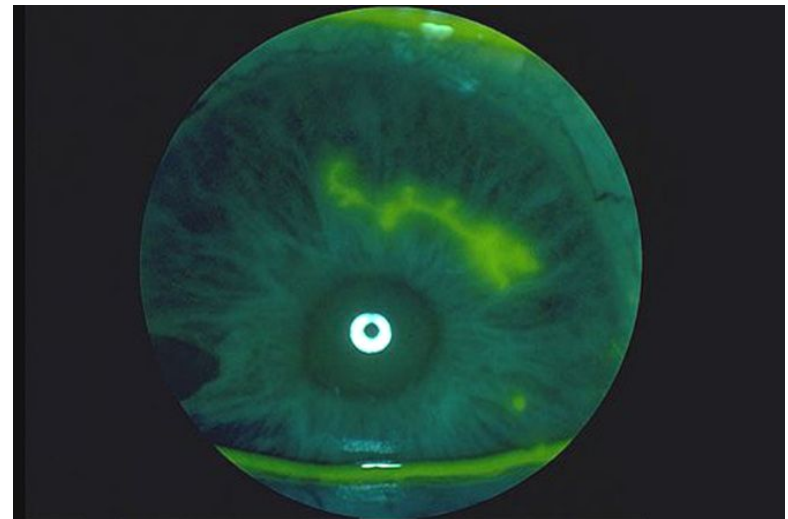


Kératite virale

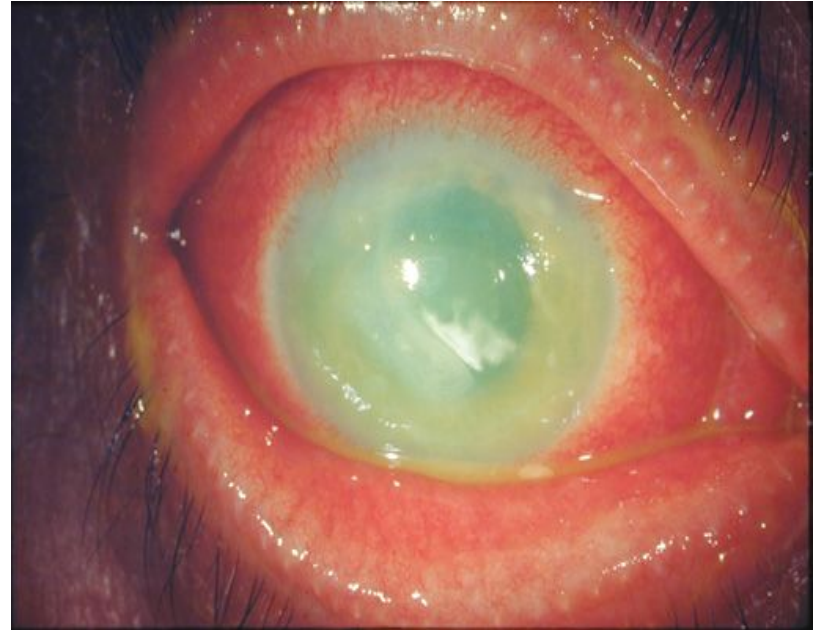- La kératite virale est souvent provoquée par :
 - * Herpes simplex virus
 - * virus de l'Herpes zoster et le virus de varicelle
 - * adénovirus

Kératite herpétique simple

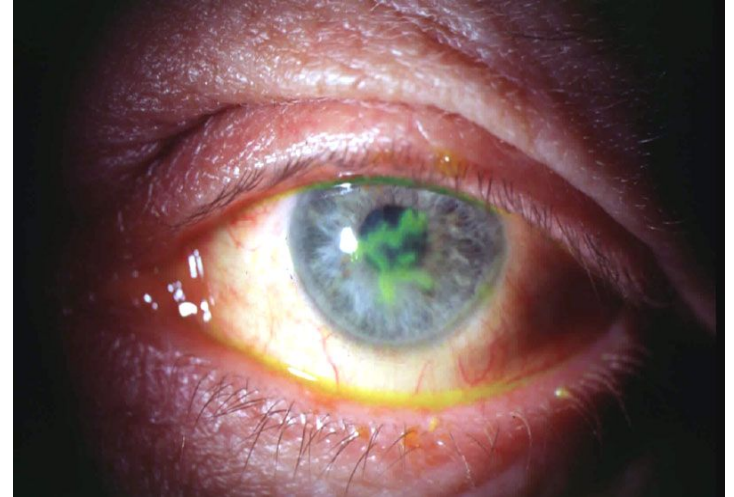
- *Epidémiologie et pathogenèse*: l'Herpes simplex virus est la cause fréquente de la kératite ulcéreuse.



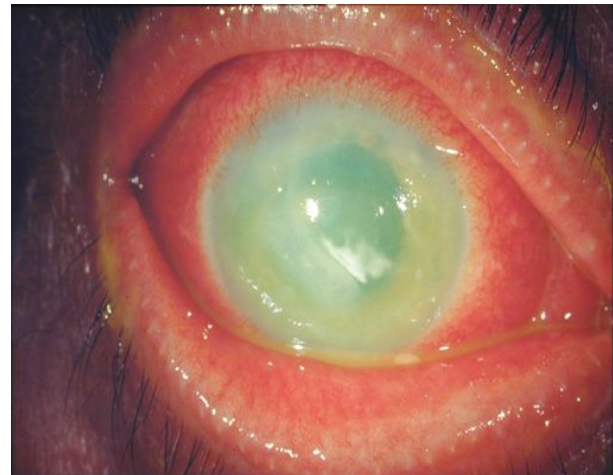- *Signes* : la k eratite   herpes simplex virus est ordinairement tr s douloureuse, se traduit par une photophobie, un larmolement, et un oed me des paupi res. La baisse de la vision d pend de la localisation de l'infiltrat, par exemple s'il est situ  au centre



- ***Kératite dendritique.*** Elle est caractérisée par la présence d'un groupe de petites vésicules épithéliales et des infiltrats superficiels de couleur grise, qui se rejoignent et forment des figures fantasmées semblables à des branches d'arbre. Cet infiltrat sera visible à l'oeil nu après la coloration au vert par des substances fluorescentes. La sensibilité cornéenne est ordinairement diminuée. La kératite dendritique peut progresser vers les couches profondes du stroma.



- ***Kératite de stroma.*** L'examen à la lampe à fente révèle un infiltrat gris disciforme au centre du stroma cornéen (kératite disciforme). En fonction de la fréquence des récurrences de la maladie, la vascularisation de la cornée superficielle ou profonde est possible.



- *Traitement* : -des virostatiques – Aciclovir, médicament accessible, en pommade, en comprimé et en injection intraveineuse.
- - des corticostéroïdes sont contre-indiqués en cas de la forme épithéliale de l'herpes simple, mais peuvent être utilisés en cas d'une kératite de stroma, quand l'épithélium n'est pas atteint.

Kératites endogènes

Kératites tuberculeuses

- *Kératites tuberculeuses allergiques*

- Les phlyctènes menues (millaires) de taille plus petite qu'un grain de millet sont le plus souvent multiples. Les phlyctènes uniques (solitaires) ont l'air des nodules gris-jaunes, et atteignent 3-4mm de diamètre. Les phlyctènes s'installent toujours dans les couches superficielles de la cornée, mais peuvent envahir des couches profondes du stroma. Après les phlyctènes ce sont des vaisseaux superficiels qui s'introduisent dans la cornée et s'étendent vers le foyer en formant des faisceaux.

Kératites tuberculeuses

- L'apparition des phlyctènes se manifeste par une photophobie excessive, les enfants cachent le visages contre la lumière dans les oreillers. L'évolution des phlyctènes se distingue aussi par une grande variété. Il est rare qu'une phlyctène se résorbe sans ulcération, ne laissant presque pas de traces. Le plus souvent elle subit une dégradation. Il y a la formation des ulcérifications cratériformes dont le fond se tapisse rapidement par l'épithélium (le stade de facette). Puis il se remplace graduellement par le tissu conjonctif et une cicatrice limitée se forme.

Kératites tuberculeuses hématogènes

- **Kératite profonde diffuse**. La maladie est caractérisée par un larmoiement, une photophobie, une injection péri-cornéale. La cornée s'opacifie. De grands foyers gris-jaunâtres séparés sortent dans les couches profondes et moyennes. La vascularisation de la cornée est modérée. L'affection est le plus souvent unilatérale. Les rémissions suivent les aggravations. Le pronostic est défavorable.

Kératites tuberculeuses hématoogènes

- **Infiltrat profond de la cornée**. Le foyer s'installe dans les couches les plus postérieures de la cornée. La vascularisation est insignifiante. A l'évolution favorable les infiltrats se résorbent, une nécrose et une ulcération sont plus rares.
- **Kératite sclérissante**. Elle se développe en présence de la kératite profonde. L'infiltrat des couches profondes se présente d'abord près du limbe sur une région limitée, puis le processus lésionnel se propage vers le centre.

- *Traitement.* Il comprend
 - des contre-tuberculeux spécifiques : Sodium para-aminosalicylate, Streptomycine, Ftivazidum, Méthazidum, Tubazidum, Saluzidum etc.;
 - des remèdes pour le traitement de l'ulcère purulent de la cornée : antibiotiques (Ciprolet, Cipromed, Tobrex); mydriatiques (Atropine, Ciclomed, Méthasone, Mydriacyl, Irifrin etc.);
 - des kératoplastifiants (Actovégine, Solcoseryl, vitamines A ;E.);
 - des anti-inflammatoires non-stéroïdes (Diclo-F, Naclof.);
 - des glucocorticostéroïdes en absence du défaut de l'épithélium (Dexasone, Dexaméthasonum ; Prednisolone) ;
 - des inhibiteurs des enzymes protéolytiques (Contrycal, Gordox, Trasylol).

Kératite parenchymateuse syphilitique

- *Tableau clinique.* Le caractère cyclique, l'affection bilatérale, l'entraînement fréquent de l'uvéïe dans le processus lésionnel, l'absence des récurrences, l'issue assez favorable sont propres à la maladie. On distingue trois périodes évolutives de la kératite parenchymateuse: infiltrations, vascularisations et résorptions. Pendant la première période, les malades se plaignent d'une photophobie peu exprimée, d'un larmoiement, il y a une injection péri-cornéale insignifiante, une infiltration diffuse de couleur grise-blanche dans le stroma cornéen près du limbe. L'infiltrat comprend des points, de petits lignes et des traits séparés. La surface au-dessus de l'infiltrat est rugueuse. L'infiltrat envahit peu à peu toute la cornée. La période de l'infiltration dure pendant 3-4 semaines.

- A la 5e semaine, les vaisseaux s'enracinent dans la cornée. La vascularisation est profonde. Le limbe devient oedémateux, comme s'il s'approchait de la cornée. L'injection des vaisseaux est mixte. La période de la vascularisation dure 6-8 semaines. Les vaisseaux transpercent toute la cornée en lui donnant l'aspect de la viande défraîchie. La période de la résorption dure 1-2 années. L'irritation de l'oeil diminue. La résorption de l'infiltration commence à partir du limbe et s'avance graduellement vers le centre. La regression est lente. La cornée réacquiert la transparence. Les vaisseaux deviennent vides, ils sont visibles en forme des fils fins – pannus vasculaire.
- *Traitement.* On administre une thérapeutique spécifique par la pénicilline et une thérapeutique de la kératite commune.