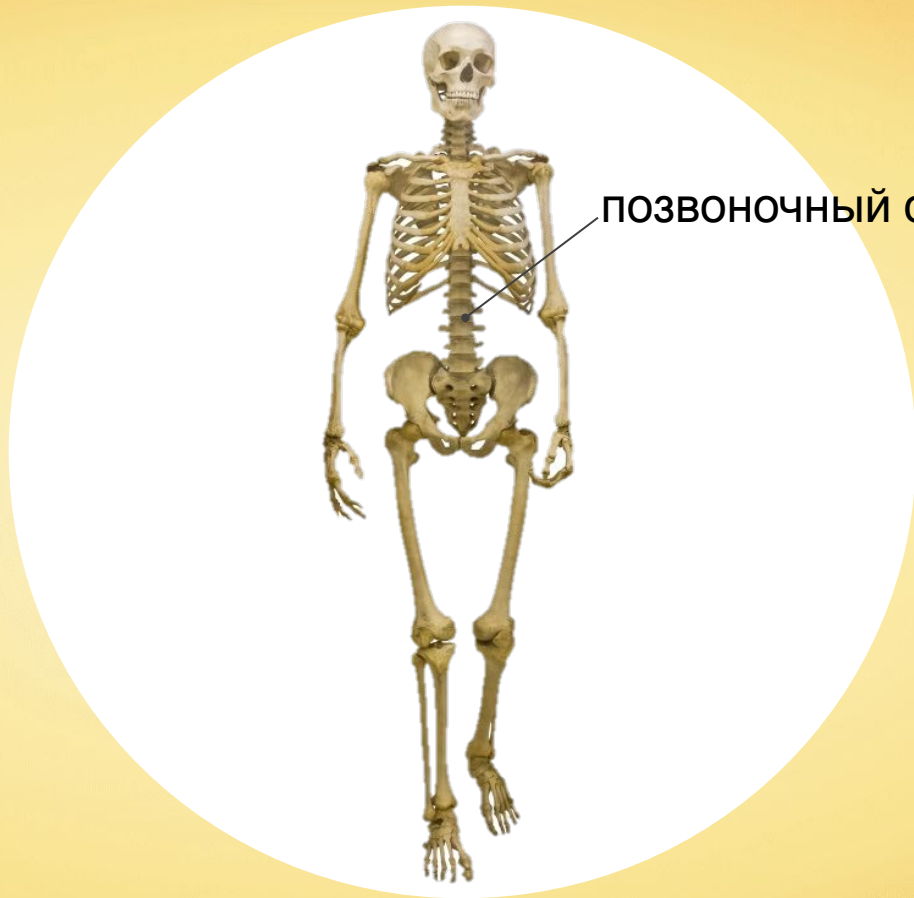


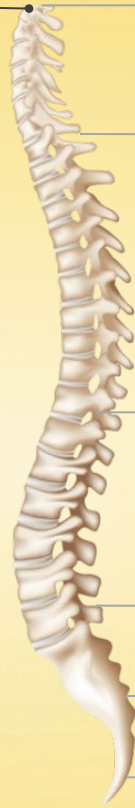
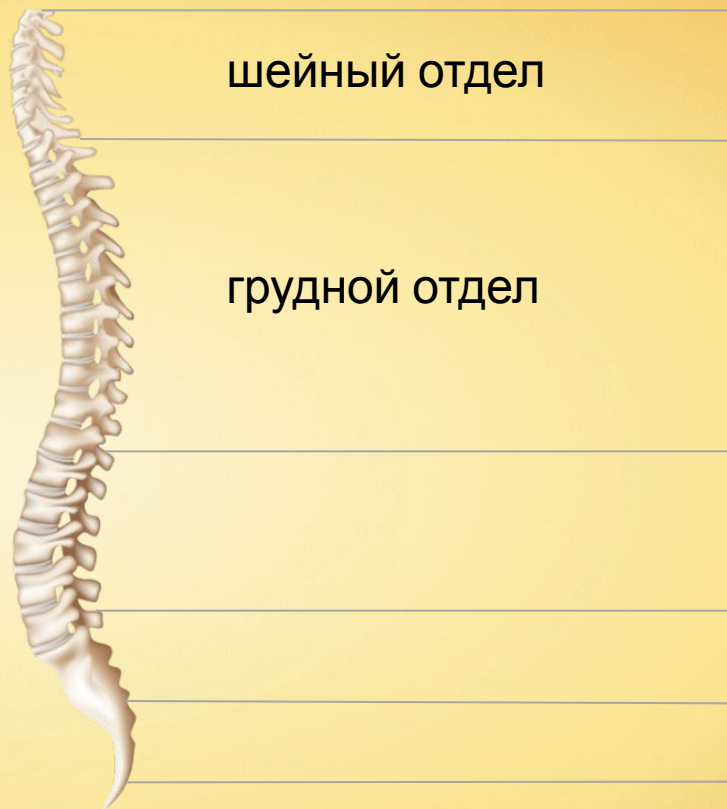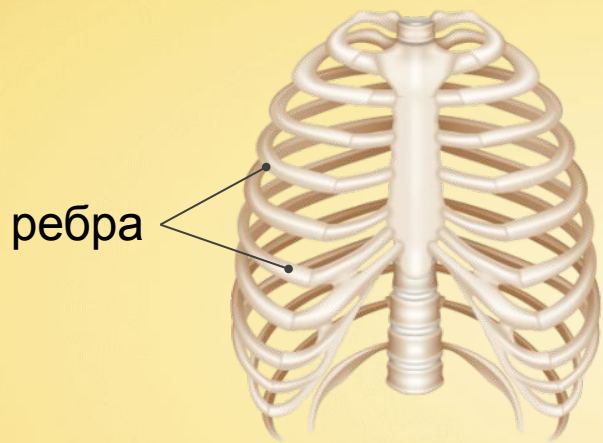
ПОЗВОНОЧНЫЙ СТОЛБ

атлан  
т

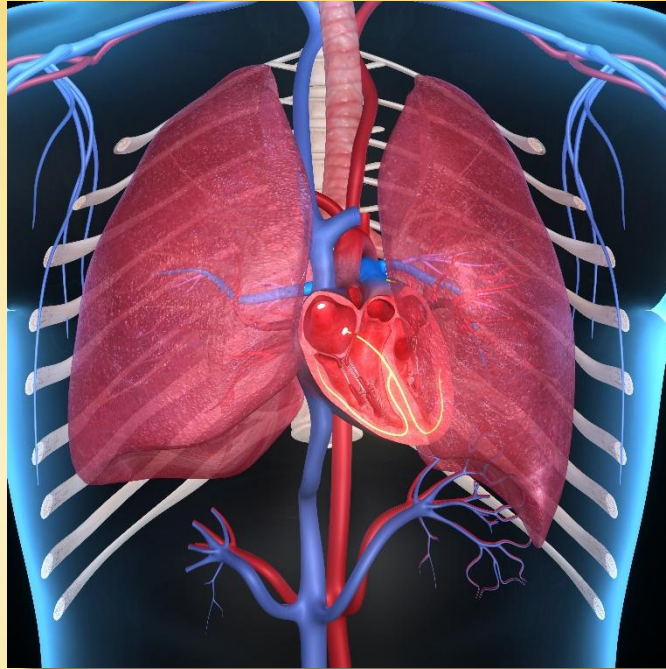шейный отдел




Позвоночник делится на пять отделов.  
Шейный отдел состоит из семи позвонков.

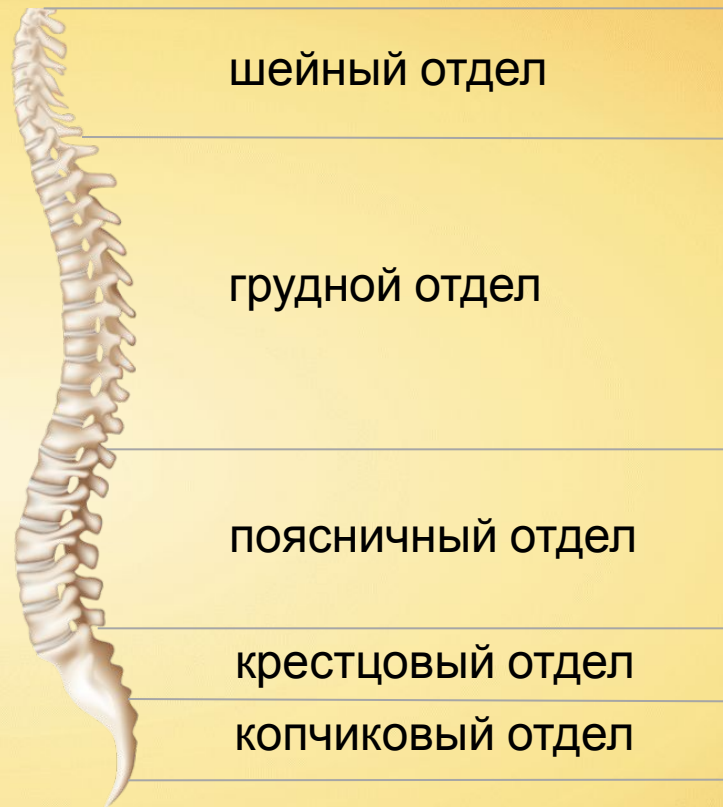

Грудной отдел позвоночника состоит из 12 позвонков.



Грудная клетка защищает сердце, лёгкие, крупные сосуды и другие органы от повреждений, служит местом прикрепления дыхательных мышц.





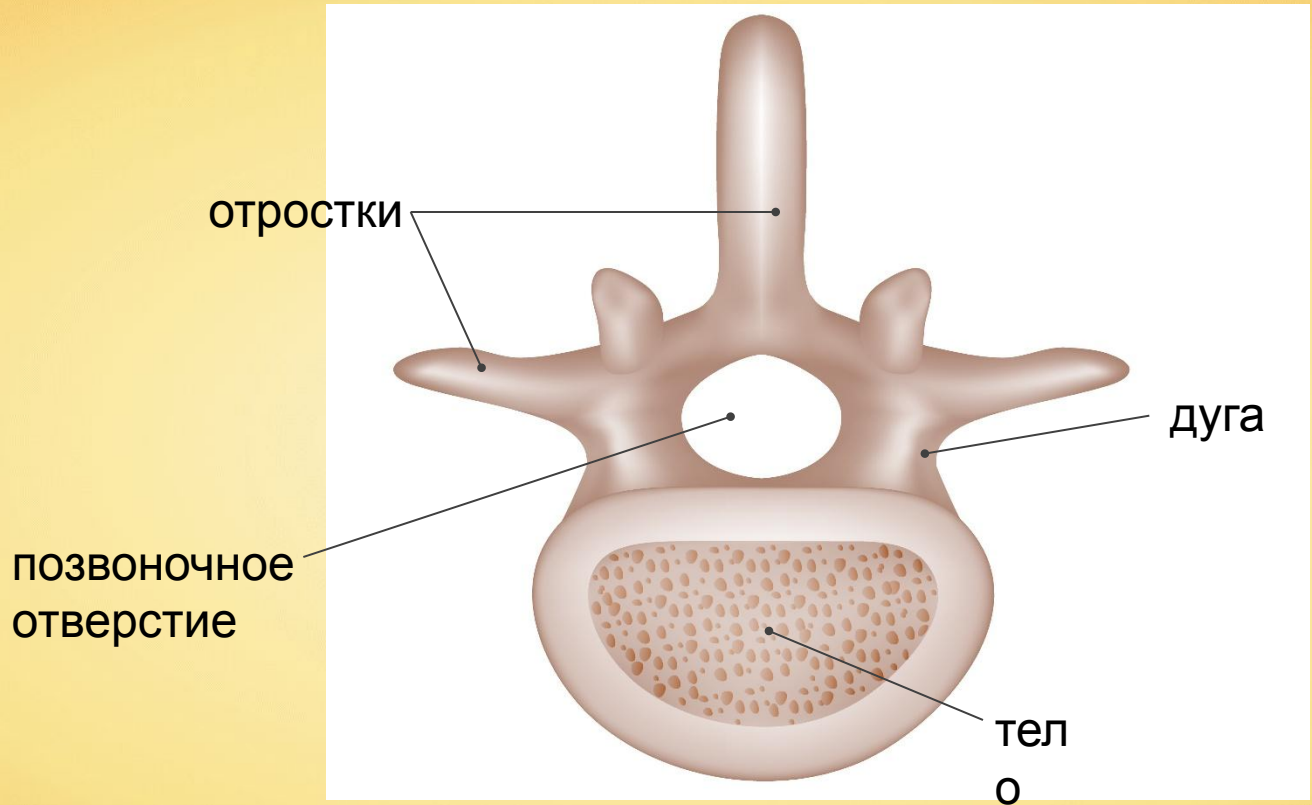


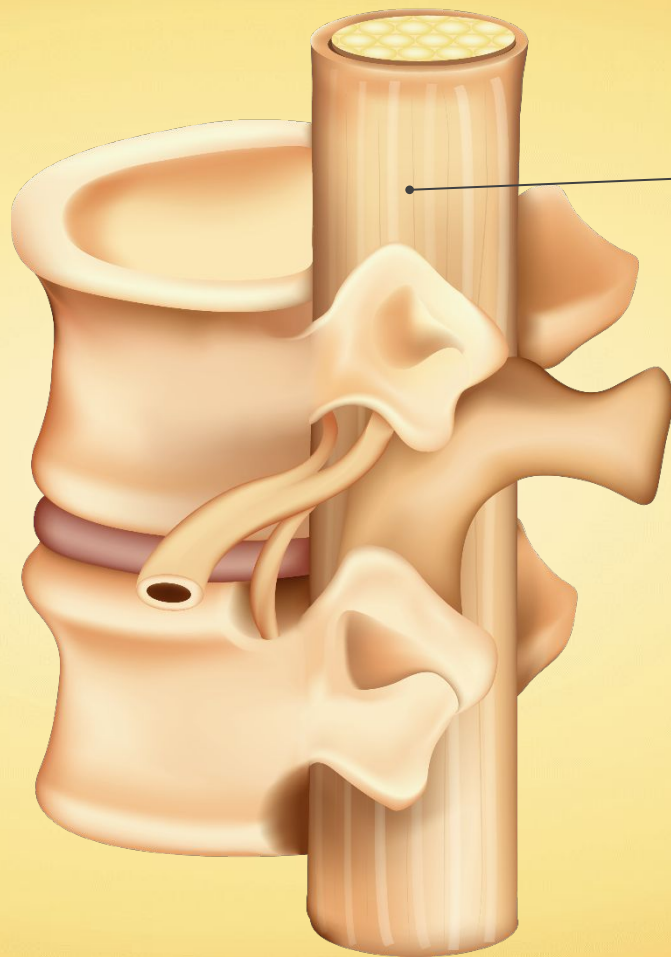
Поясничный и крестцовый отделы содержат по 5 позвонков, а копчиковый отдел позвоночника содержит 4 или 5 позвонков.





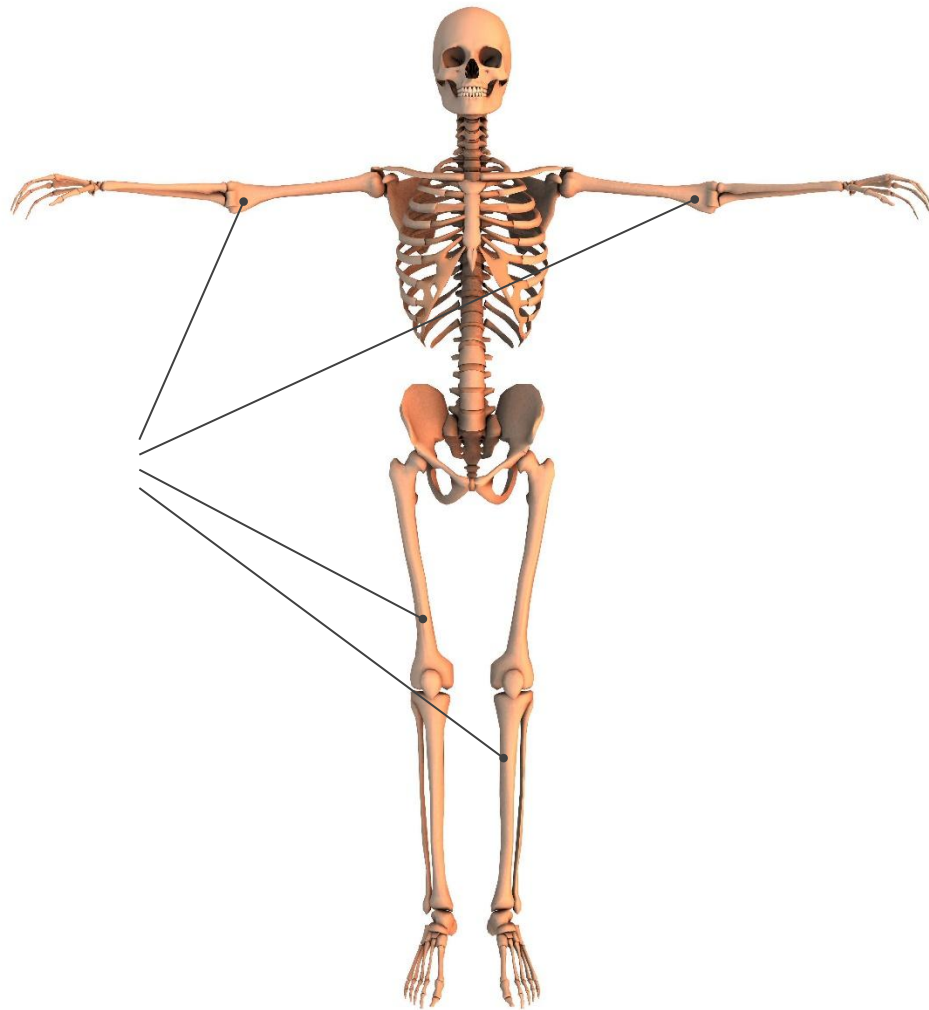


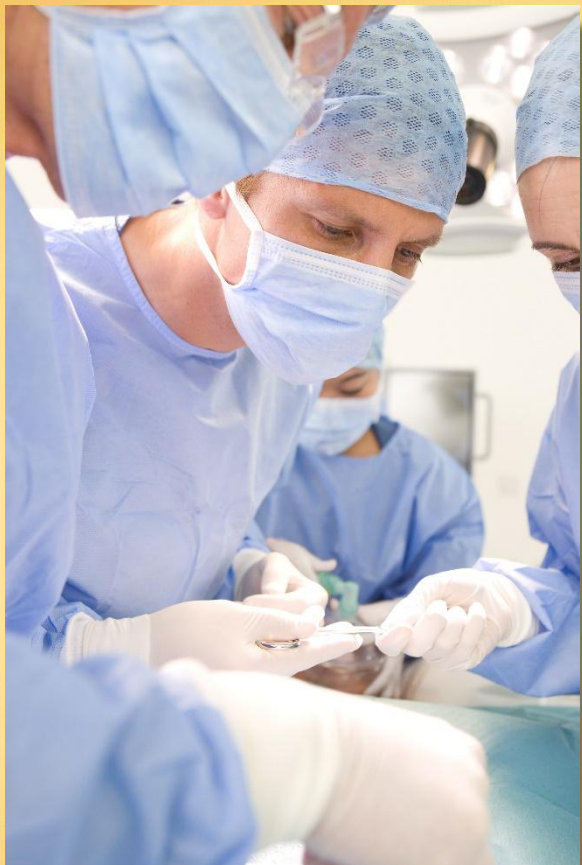




СПИННОЙ  
МОЗГ

скелеты  
конечностей





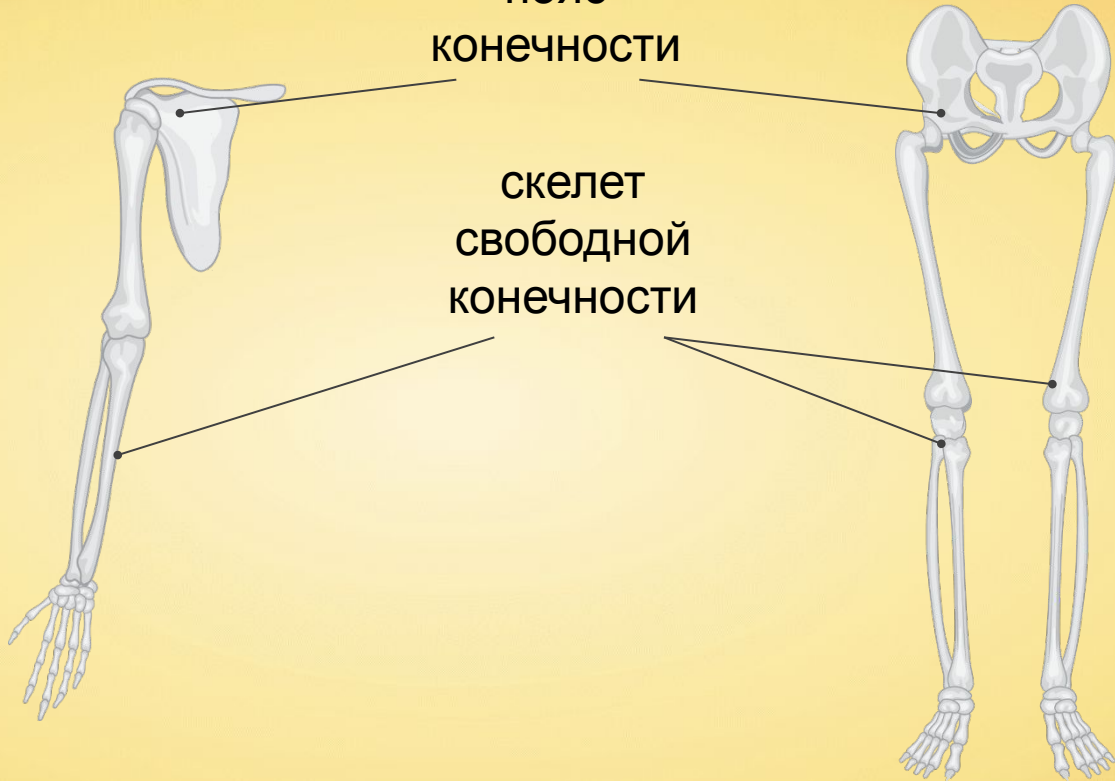
Верхние конечности человек использует как орудие труда.

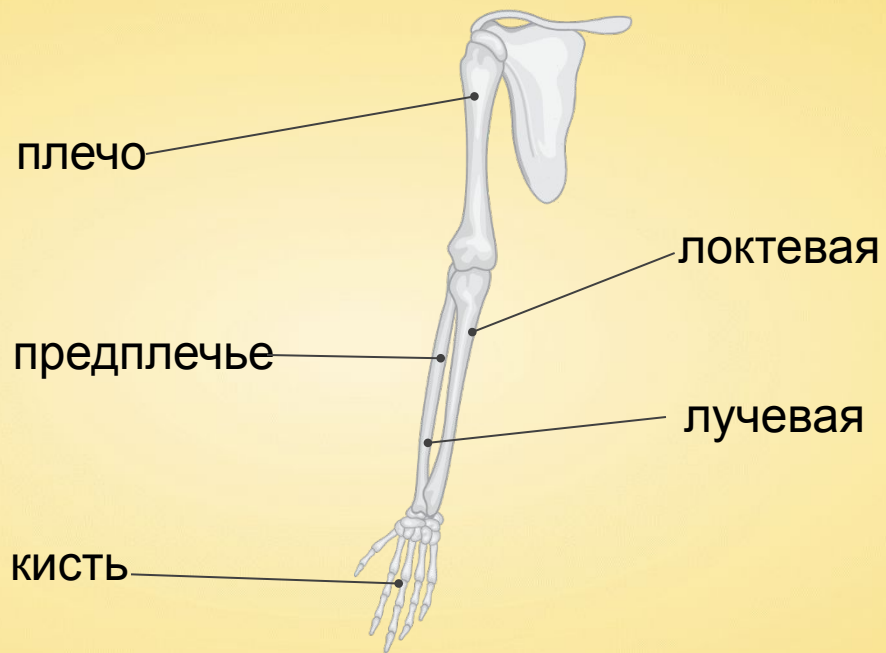


Нижние конечности необходимы для опоры и передвижения.

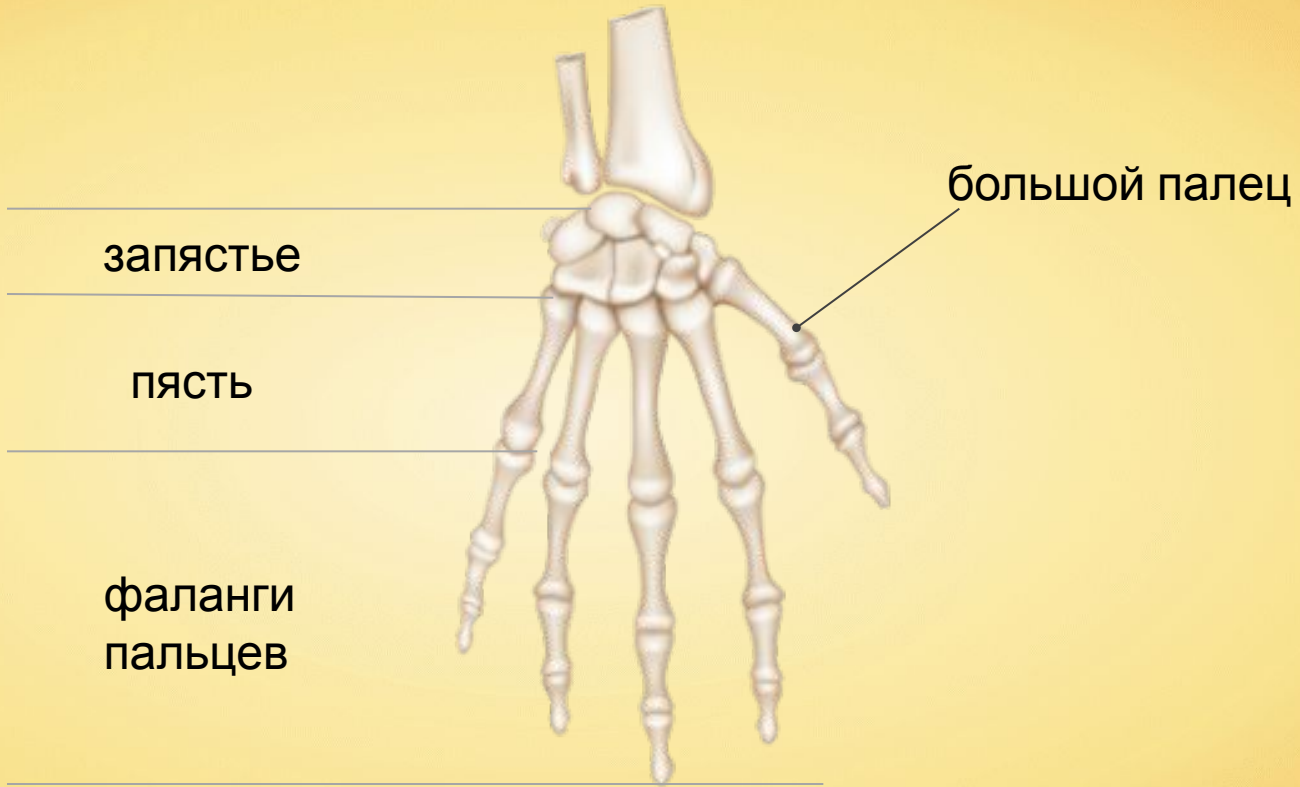
ПОЯС  
КОНЕЧНОСТИ

СКЕЛЕТ  
СВОБОДНОЙ  
КОНЕЧНОСТИ

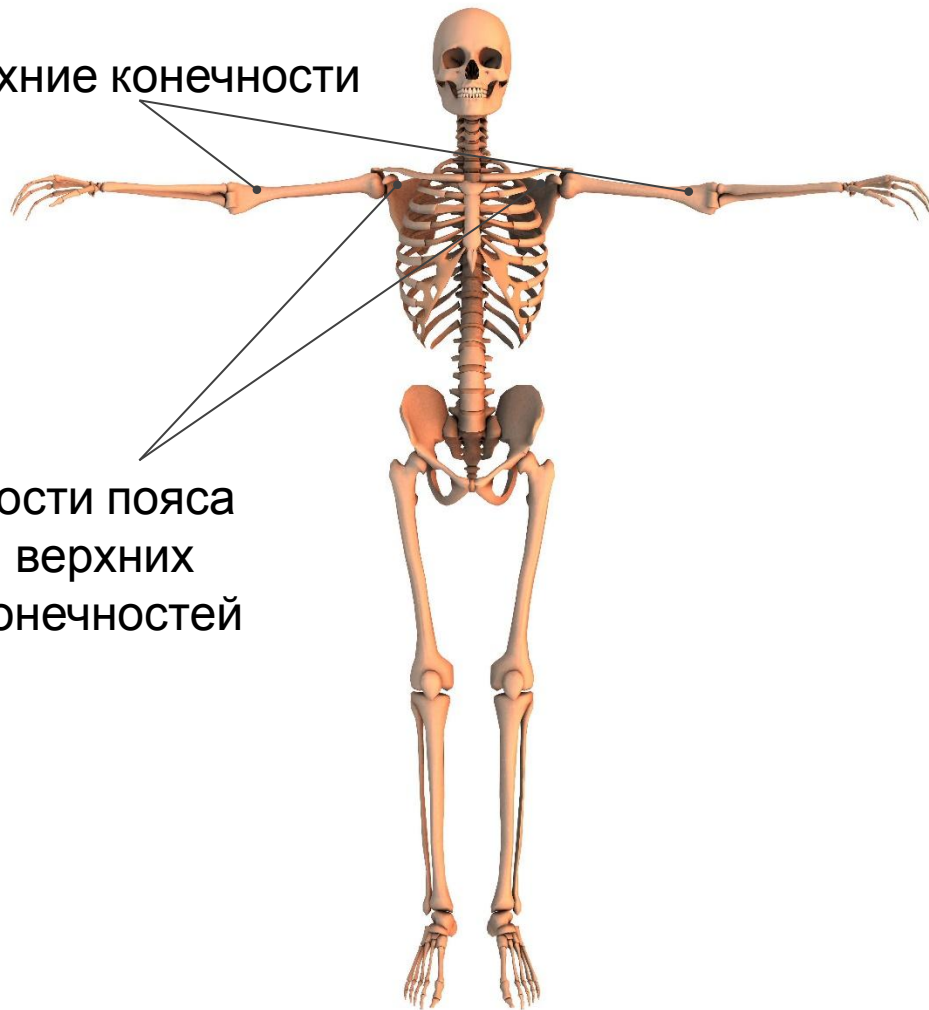



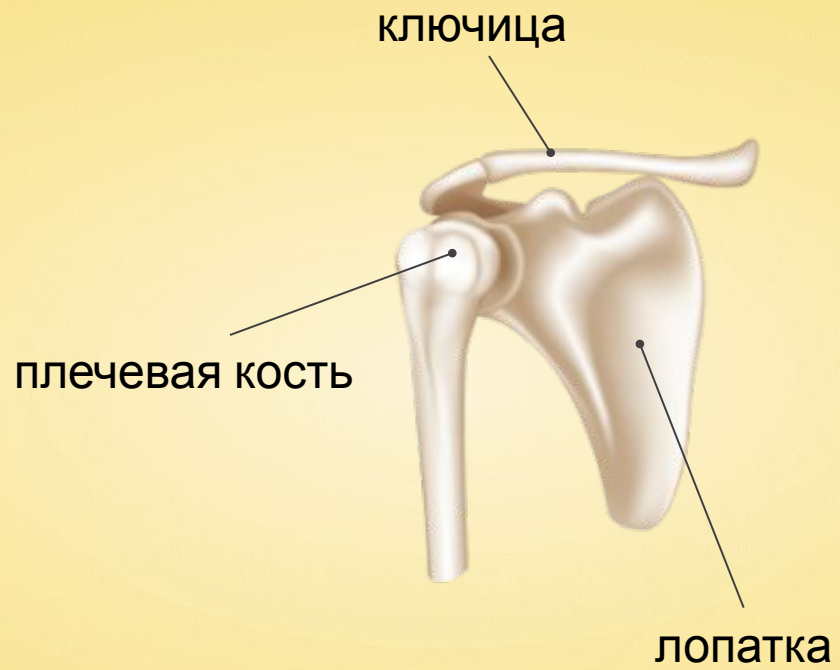




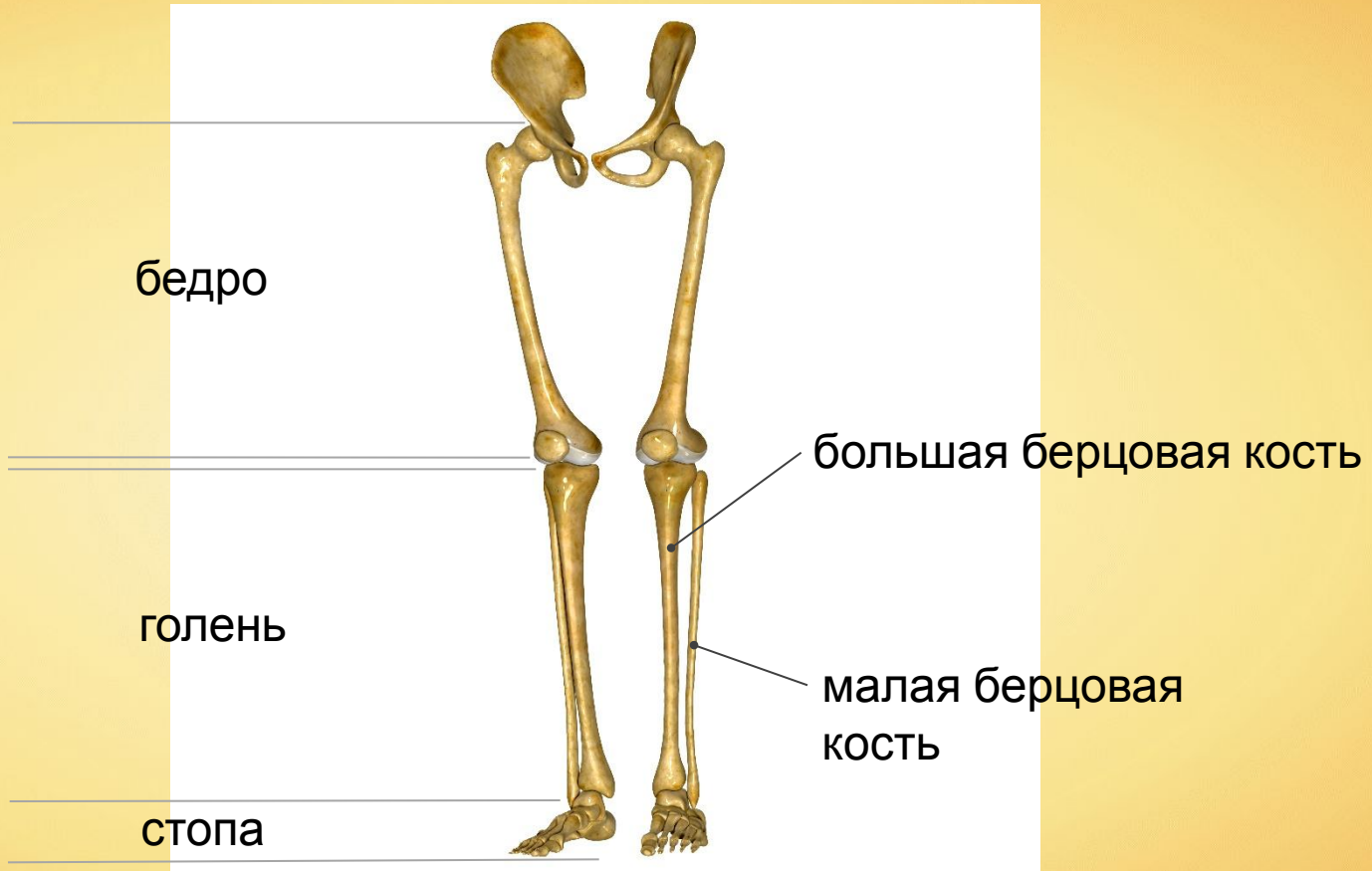
свободные верхние конечности



кости пояса  
верхних  
конечностей







---

предплюсны

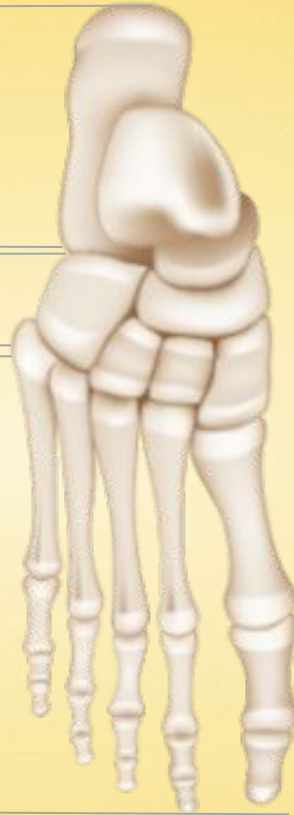---

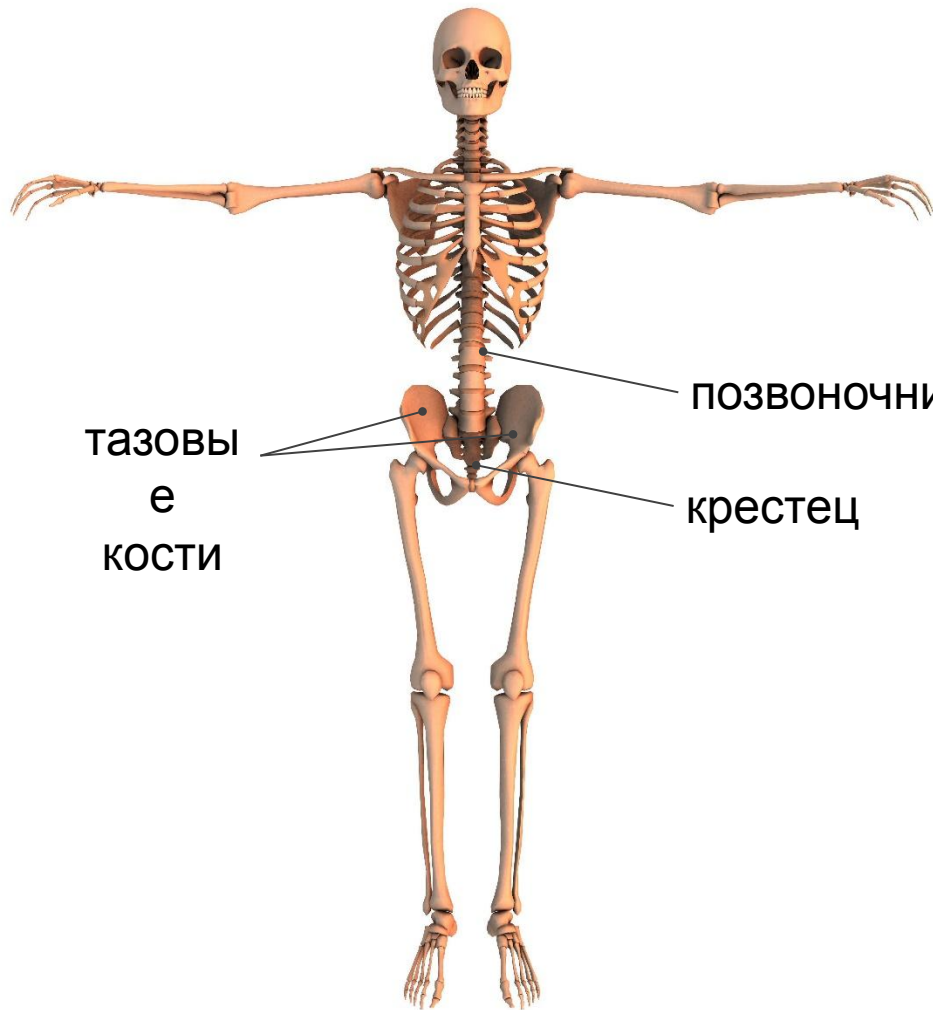
плюсны

---

фаланги  
пальцев

---



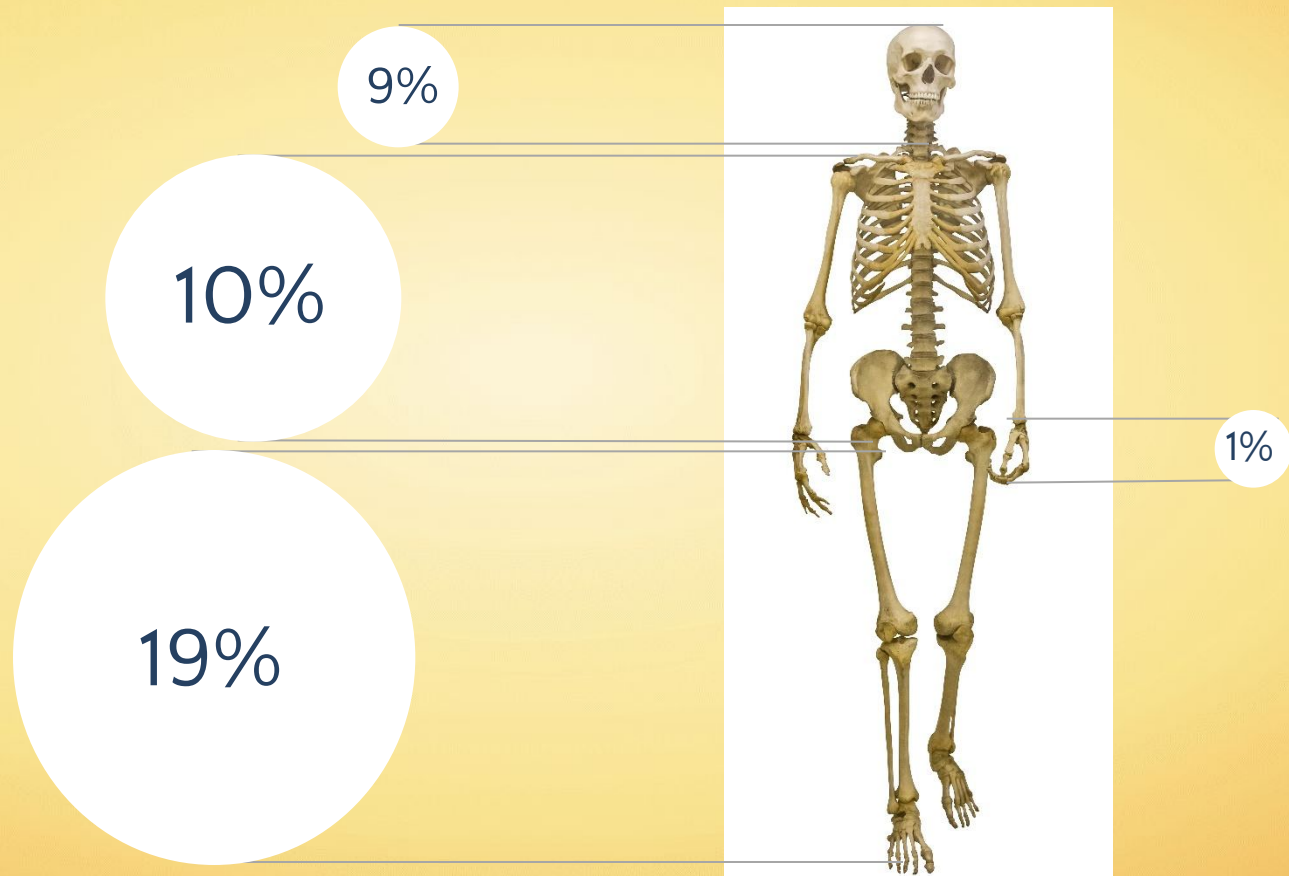


ТАЗОВЫЕ  
КОСТИ

ПОЗВОНОЧНИК

крестец

# Пропорции тела человека





# В чем отличие скелета человека от скелета млекопитающих животных

человек	Млекопитающие животные
1. Человека характеризует вертикальное положение тела, опирающегося только на нижние конечности.	Млекопитающие животные опираются на четыре конечности.
2. Позвоночник имеет изгибы.	Позвоночник изгибов не имеет.
3. Грудная клетка расширена в стороны.	Грудная клетка сжата с боков
4. Большой палец кисти руки противопоставлен всем остальным.	
5. Стопа имеет сводчатое строение, что позволяет пружинить при ходьбе, беге, прыжках.	
6. В черепе мозговой отдел преобладает над лицевым, что связано с большим развитием головного мозга.	В черепе лицевой отдел преобладает над мозговым.



Египтяне установили, что длина всего тела в 19 раз больше среднего пальца.  
Это правило они соблюдали при создании статуй.







**При всей кажущейся схожести скелеты взрослых мужчины и женщины различаются. Объясните, какие различия имеют скелеты мужчины и женщины и с чем они связаны.**

Элементы ответа

- 1) кости скелета большинства взрослых мужчин длиннее и массивнее, чем у женщин;
- 2) мужчины имеют развитый плечевой пояс, узкий таз (массивную грудную клетку);
- 3) женщины имеют широкий округлый таз в связи с деторождением, менее развитый плечевой пояс (узкую грудную клетку);
- 4) различия в скелетах мужчин и женщин обусловлены генетически и влиянием половых гормонов