Видеотрансляция операции «Лабиринт IIIB», пластики ДМПП, аорто–коронарного шунтирования

Хирург: директор НЦ ССХ им. А.Н. Бакулева, Академик РАН Л.А. Бокерия

Пациент Б, 72- х лет

Диагноз:

Нарушение ритма сердца. Персистирующая форма фибрилляции/трепетание предсердий

Атеросклероз коронарных артерий. ИБС. Стенокардия напряжения 2 ФК. Гипертоническая болезнь 3 стадии, артериальная гипертензия 3 степени, риск ССО 4

ВПС. Дефект межпредсердной перегородки, вторичный 23 мм

Недостаточность трикуспидального клапана 3 степени Недостаточность митрального клапана 2 степени

Легочная гипертензия

ХСН 2А ФК 3

Данные анамнеза

- Считает себя больным с возраста 52 лет, когда впервые выставлен диагноз - вторичный ДМПП. За медицинской помощью не обращался.
- В возрасте 65 лет стал периодически отмечать учащенное сердцебиение. Около 2 лет назад отметил постепенное учащение приступов аритмии.
- В 2015 году пароксизмы возникали, как правило, с периодичностью 1 раз в месяц. В 2016 году - постоянно.
- В октябре 2016 года на базе НЦ ССХ им. А.Н.Бакулева, выполнена коронарография, контрольное ЭХО КГ, магниторезонансная томография, электро-физиологическое исследование.

электрокардиография

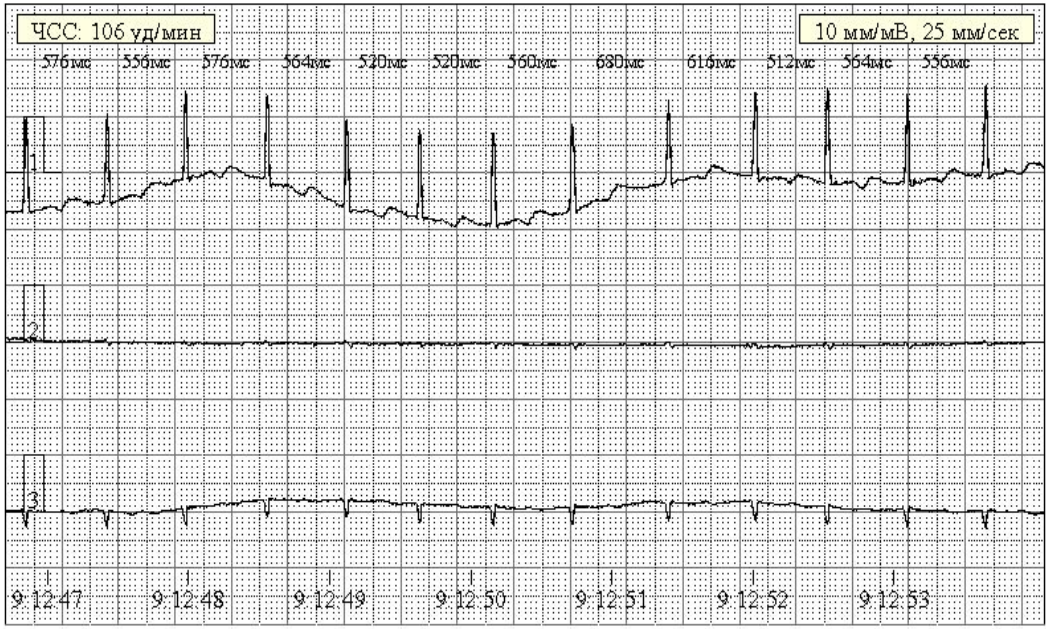

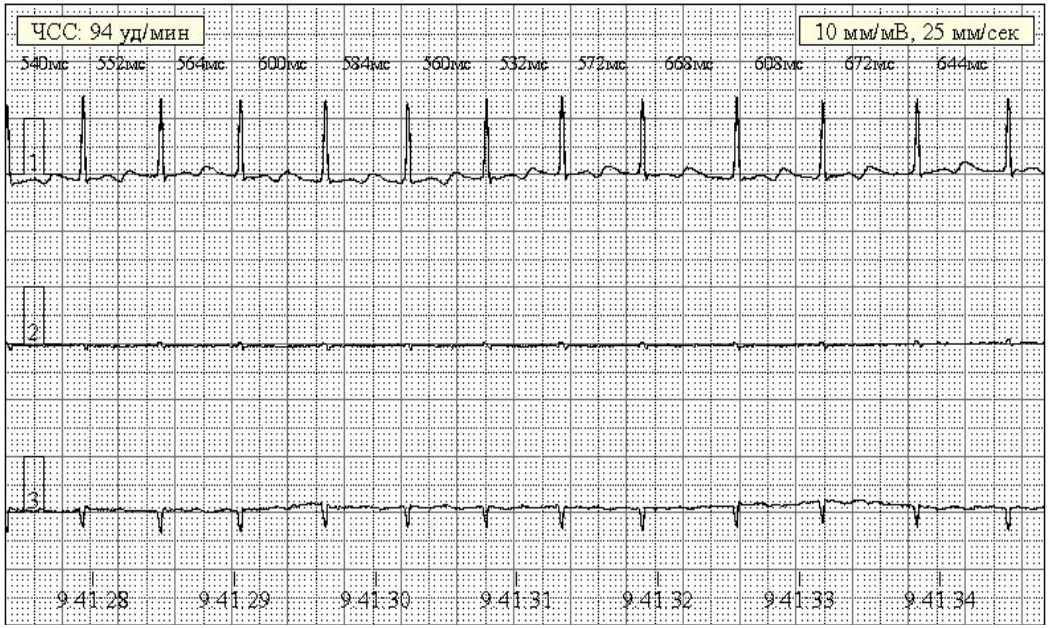

Эхокардиография

- Левое предсердие: 4,6 х 6,4 см. V-160 мл.
- Левый желудочек по Simpson: КДО- 51 мм, КСО-18 мм, ФВ-64% .
- Митральный клапан: фиброзное кольцо 30 мм., степень регургитации 2 ст.
- Правое предсердие 7.0х 8,0 см., V-200 мл.
- Правый желудочек: расчетное систолическое давление в ПЖ - 60 мм.рт.ст., ФВ ПЖ 44%.
- Трикуспидальный клапан: фиброзное кольцо 45 мм., степень регургитации 3 ст.
- Межпредсердная перегородка: ДМПП вторичный 23 х 25 мм со сбросом ЛП-ПП.

Межпредсердная перегородка: ДМПП вторичный 23 х 25 мм

со сбросом ЛП-ПП

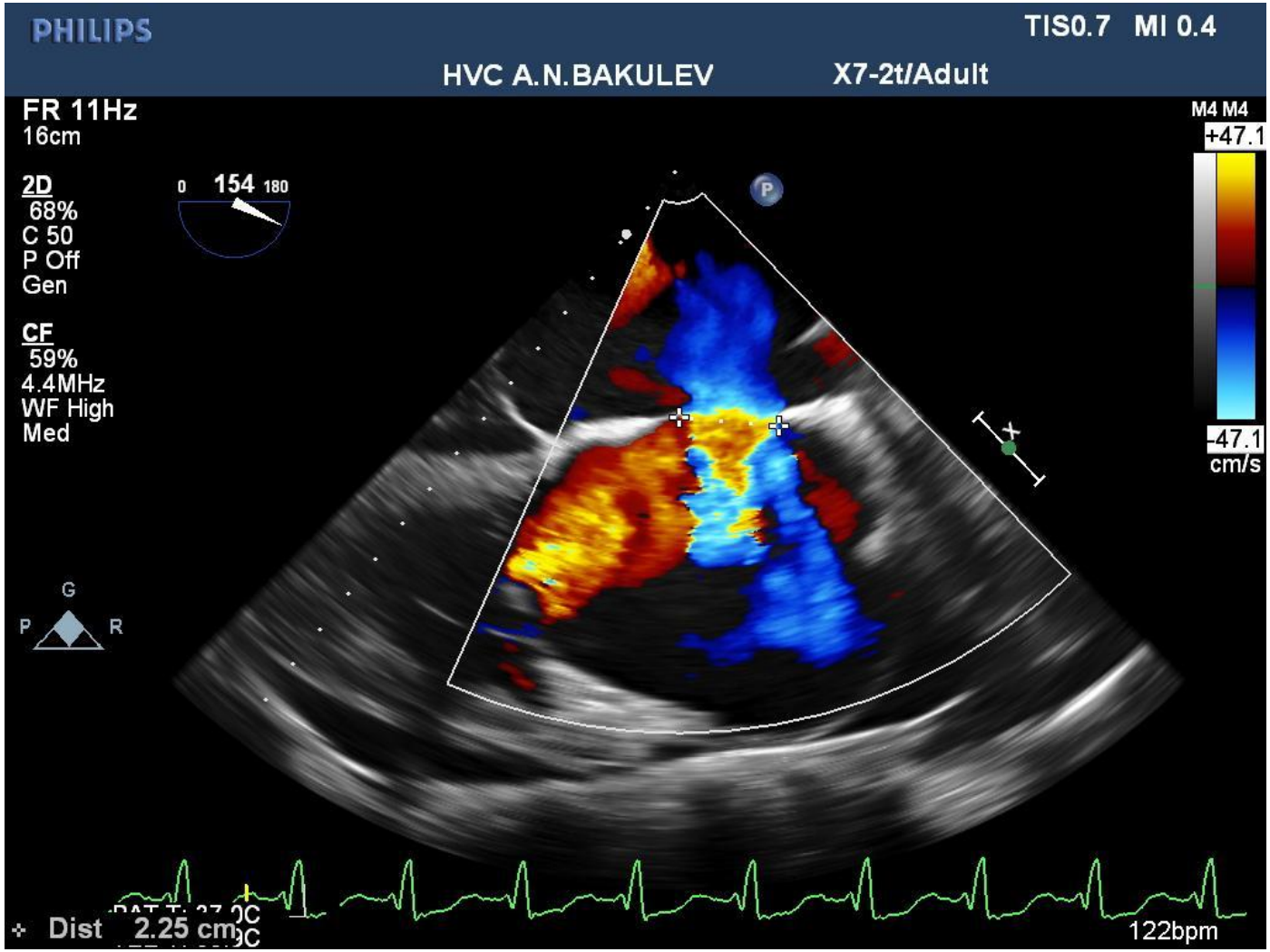

ФК ТК (правое предсердие , межпредсердная перегородка, левое предсердие)

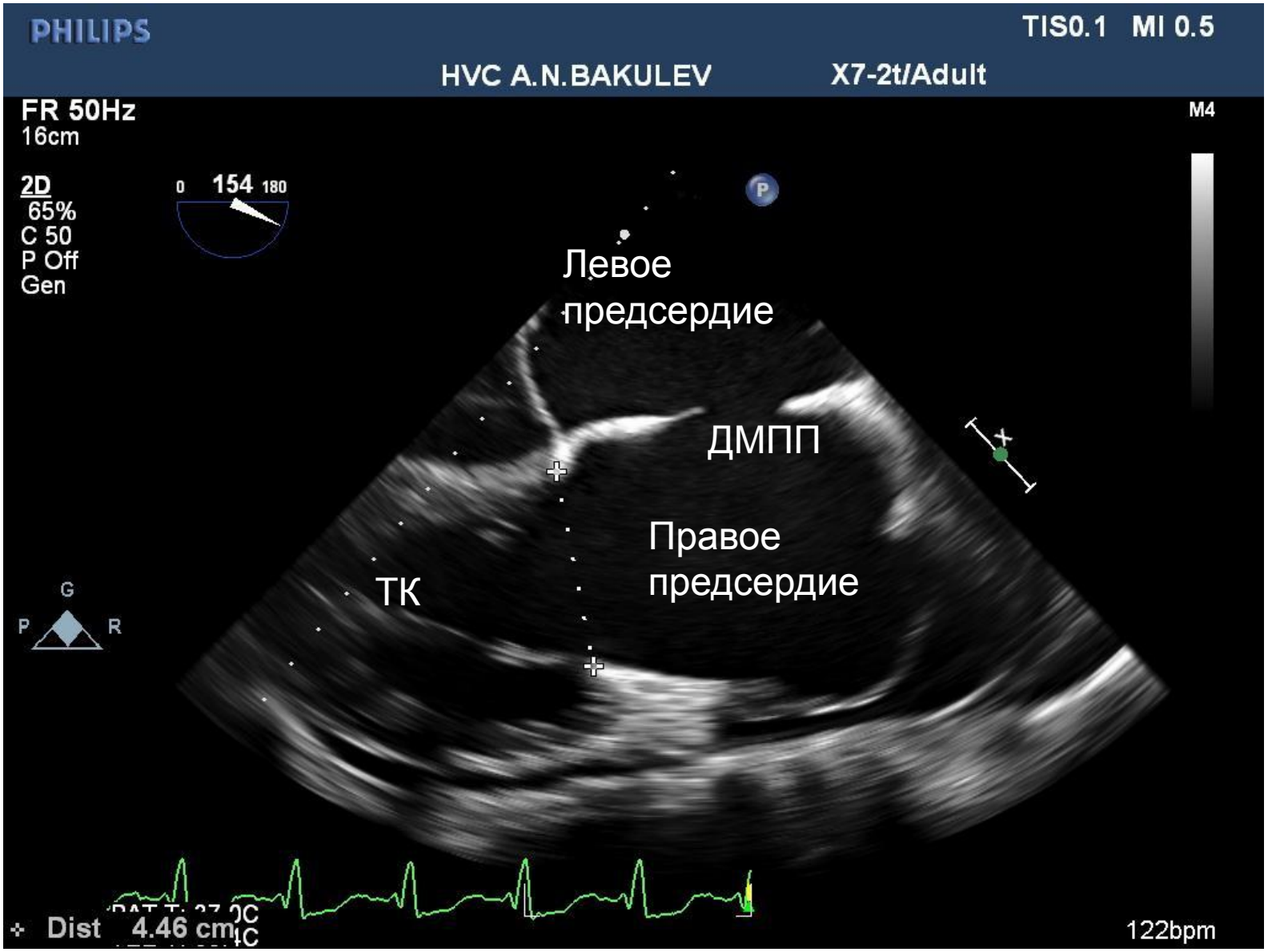

Недостаточность митрального клапана

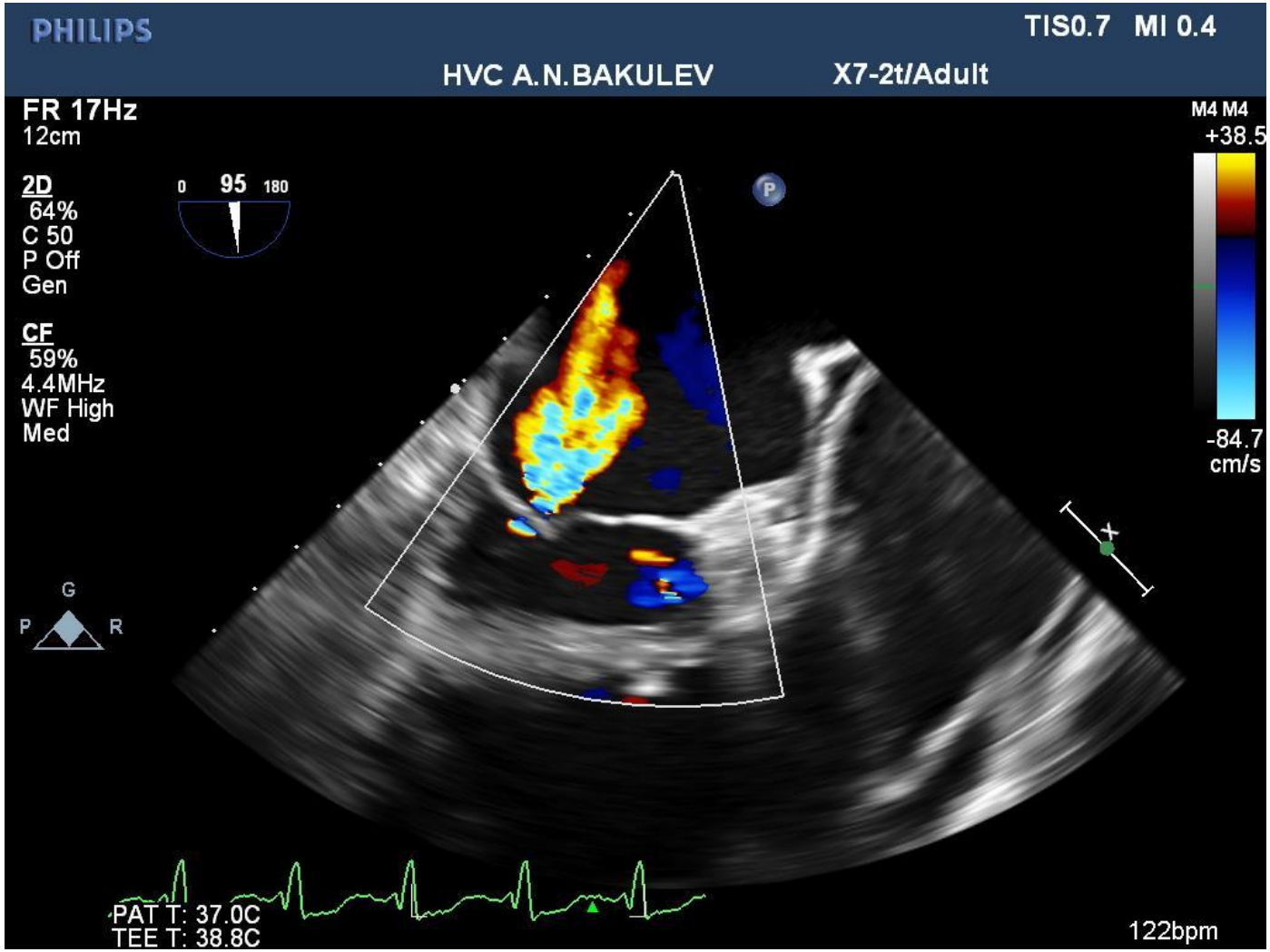

Коронарография - ЛКА

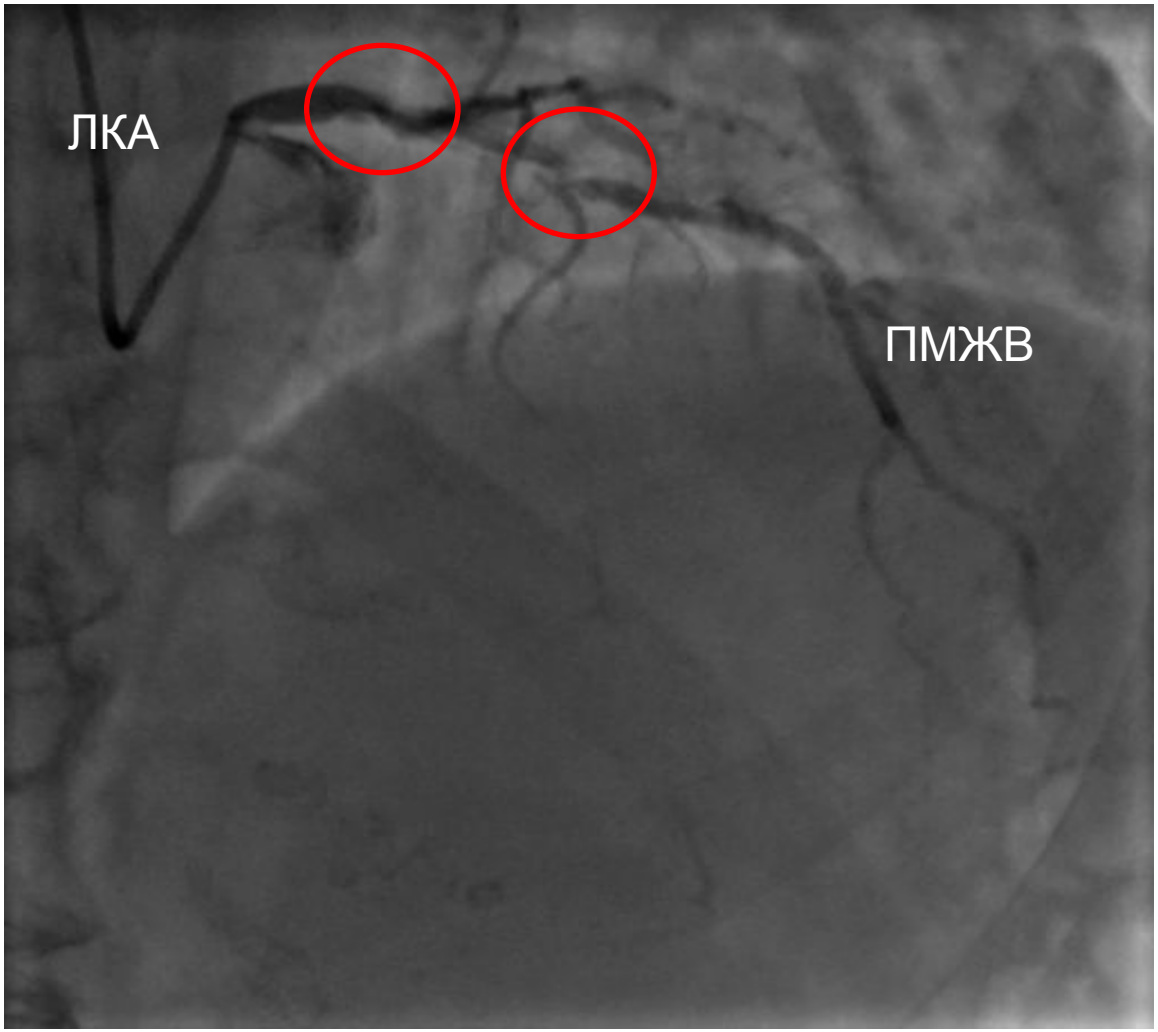

Левое предсердие (МРТ)

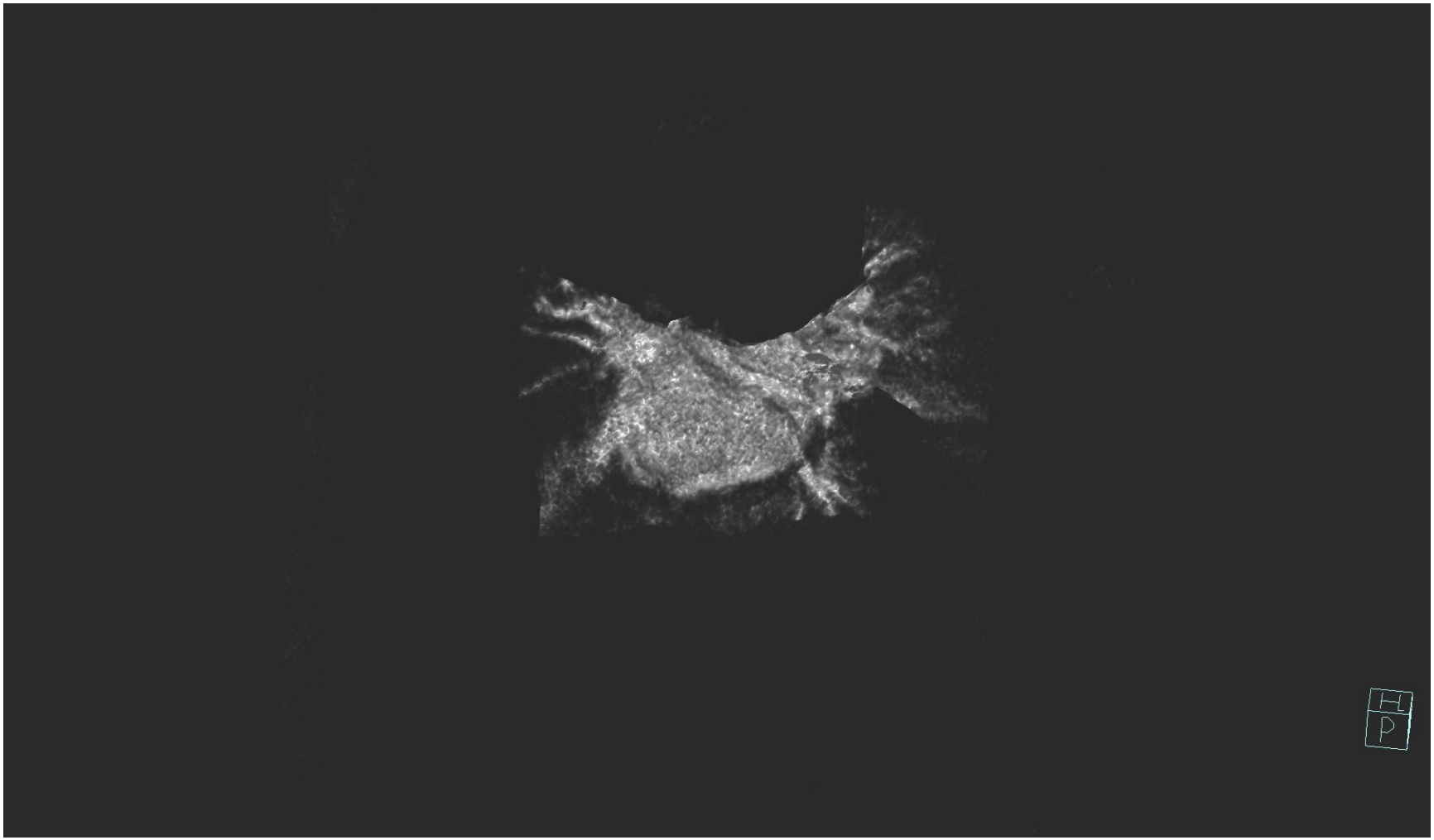

Планируется выполнение операции «Лабиринт IIIB», пластика ДМПП, аорто-коронарное шунтирование.