

Марат Оспанов атындағы Батыс Қазақстан
Мемлекеттік медицина университеті

Интерннің өзіндік жұмысы

Тақырыбы: Поликлиникалық жағдайдағы асқорыту
жүйесін эндоскопиялық тексеру әдістері

Орындаған: Рахымова Мөлдір 708 тобы
Тексерген: Хайруллина З.С

Ақтөбе 2017

Жоспары

- Эндоскопиялық әдістер, мақсаты, көрсеткіштер, қарсы көрсеткіштер.
- Эзофагогастродуоденоскопия
- Ретроградты холангиопанкреатография (РХПГ)
- Ультрадыбысты зерттеу
- Асқорыту жолдарының рентгенографиясы

Эндоскопиялық әдістердің мақсаты:

Диагностикалық:

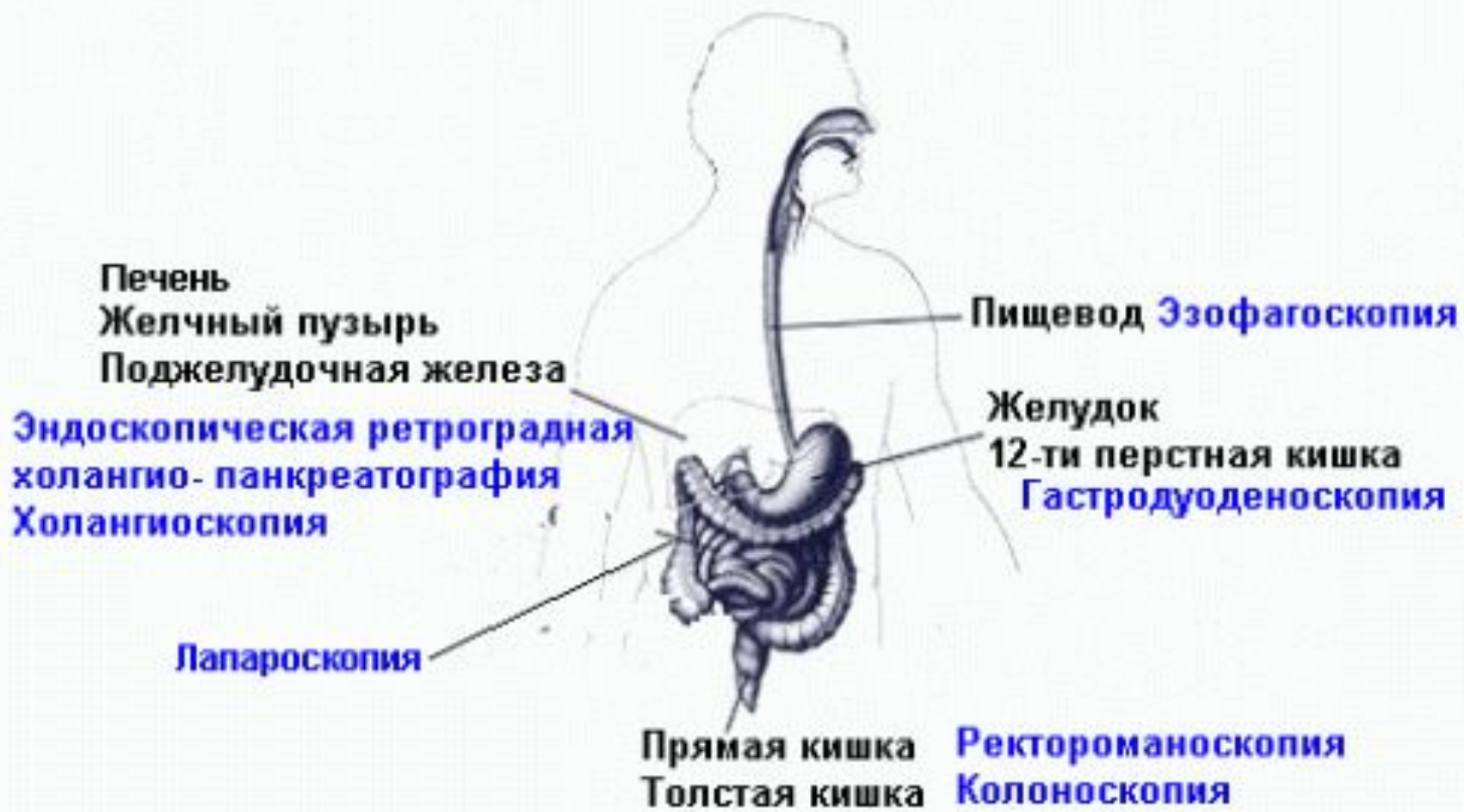- қан кету көзінің локализациясын анықтау;
- Қан кету көзінің сипаттамасы (эрозия, жара, кілегейдің жарылуы, ісік, ангиодисплазия);
- Қан кетудің сипаттамасы: белсенді болған (тромбирленген тамыр, ұйынды, қара нүкте және дақ);
- Рецидив болжамы (эндоскопиялық критерийлердің қаупі).



Эндоскопиялық әдістің мақсаты

Емдік:

- Қорытынды гемостаз;
- Уақытша гемостаз операция алдында;
- Рецидивтің алдын алу мақсатындағы профилактика.

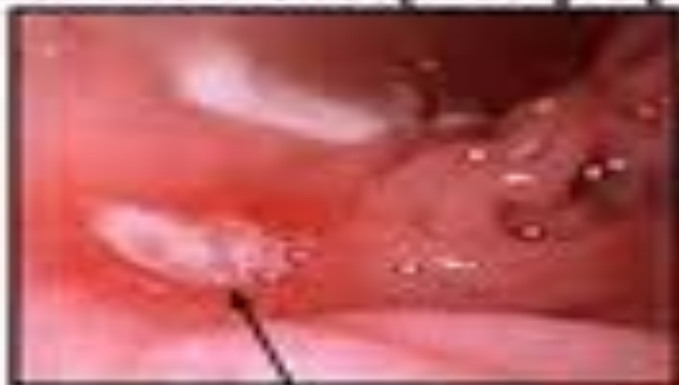

Эзофагогастродуоденоскоп ИЯ

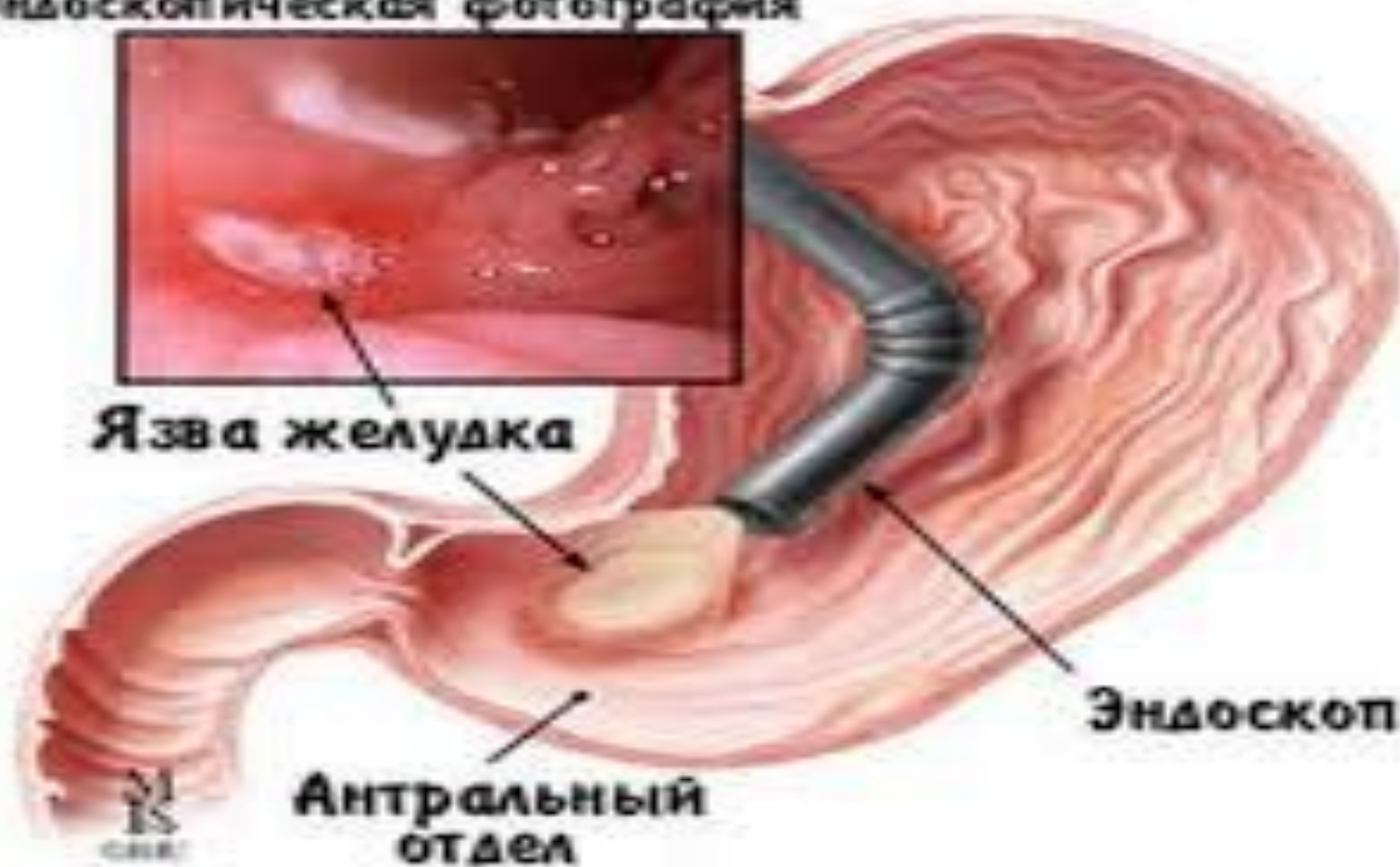Эзофагогастродуоденоскопия – диаметрі шағын икемді эндоскопты ауызға ендіру арқылы дәрігерге өңешті, асқазанды және ұлтабарды зерттеуге мүмкіндік беретін әдіс. Іштегі аурудың, құсу мен лоқсудың, ғышылдың, тамақ жұту қиындықтарының себептерін анықтау үшін жасалады.

Бұл асқазан-ішек жолдарының жоғарғы бөлімдерінің қанау себептерін анықтау үшін ең жақсы әдіс.

Эндоскопическая фототрафия



Язва желудка



Антральный
отдел

Эндоскоп

Тексеруді өңешке, асқазанға немесе ұлтабарға жасалған хирургиялық операциялардан кейін, ықтимал асқынуларды ертерек анықтау үшін және былжыр қабығында туындап жатқан өзгерістерді анықтау үшін жүргізуге болады.

Бұл ісіктерді ертерек анықтау үшін өте маңызды, себебі, зерттеу барысында тексеріліп жатқан органдардың шаранасын тексеруге және қажет болған жағдайда биопсия (гистологиялық зерттеу үшін шарананы алу) жасауға мүмкіндік береді. Биопсия арнайы құралмен жасалып, Сізде ешқандай да жағымсыз әсер тудырмайды.

Бұл әдіс былжыр қабығындағы қабыну өзгерістерін, жараларды анықтау барысында өзінің дәлдігі жағынан рентгендік тексеруден асып түседі.

Зерттеуге дайындық:

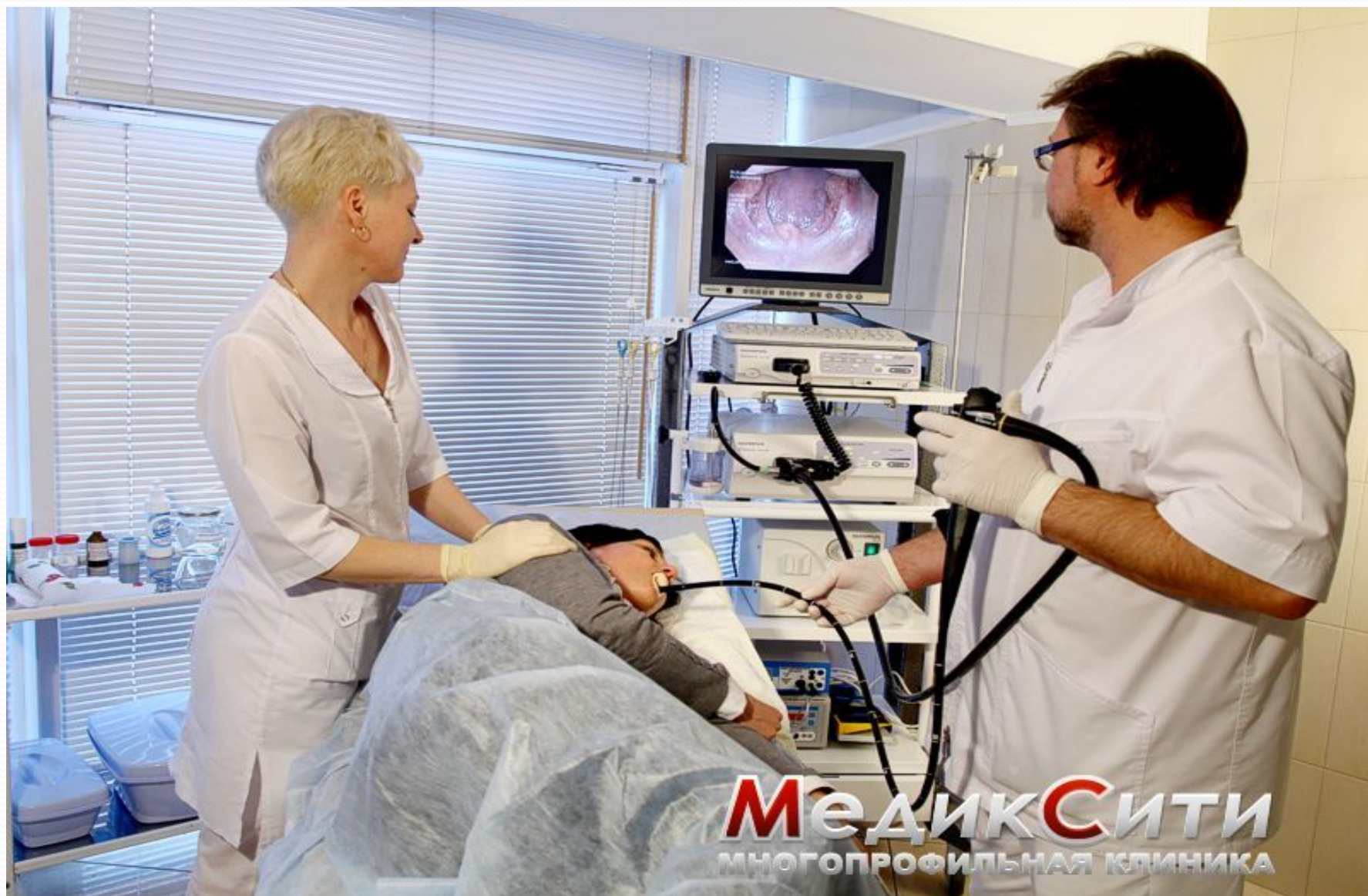- Кешке зерттеу алдында «жеңіл» кешкі ас рұқсат етіледі. (19:00-ге дейін). Кешкі ас кезінде тойып ішуге және алкоголь қолдануға болмайды!
- Ұйықтар алдында 2 сағат бұрын көпірік басатын сұйық түрінде ішіп алған жөн (пеногаситель - Эспумизан).
- Зерттеу алдында мүмкіндігінше темекі тартудан бас тартқан жөн!
- Зерттеу алдында қатаң түрде аш қарында өткізілген жөн (таңертең таңғы ас ішуге болмайды!); су (газсыз) шектеулі мөлшерде (100мл-ге дейін);
- Егер зерттеуге қатысушы қан қысымын төмендетуге арналған дәрі ішсе, оны ішуге болады;
- Зерттеу алдында аэрозольмен 10% лидокаин ауыз қуысына жергілікті анестезия жасауға болады;

Көрсетпелері:

- а) этиологиясы белгісіз қайталанатын іш ауырсынулары;
- б) дисфагия;
- в) асқорыту жолындағы гастрит, язва ауруларына күмән;
- г) он екі елі ішектің жара ауруы (динамикалық бақылау мақсатында);
- д) қатерсіз ісігі бар емнің нәтижесін қадағалау мақсатында.

Қарсы көрсетпелері:

- а) жедел респираторлы ауру кезінде;
- б) жедел жұқпалы аурулар кезінде (қызылша, скарлатина, вирусты гепатит және басқа.);
- в) ОНЖ органикалық зақымдануларында;
- г) геморрагиялық диатездің барлық түрлерінде.



МедикСити
МНОГОПРОФИЛЬНАЯ КЛИНИКА

холангиопанкреатография (РХ ПГ)

(англ. *Endoscopic retrograde cholangiopancreatography (ERCP)*) — эндоскопиямен рентгеноскопия қатар жүретін әдіс. Эндоскоп он екі елі ішекке дуоденальды емізікше арқылы жүргізіледі. Эндоскоп каналы арқылы ішкі каналға контраст жеткізіледі. Рентген аппаратының көмегімен өзекшенің суретін көруге болады. Бұл әдіс алғаш рет 1968жылы жүргізілген.

Желчный пузырь

Эндоскоп

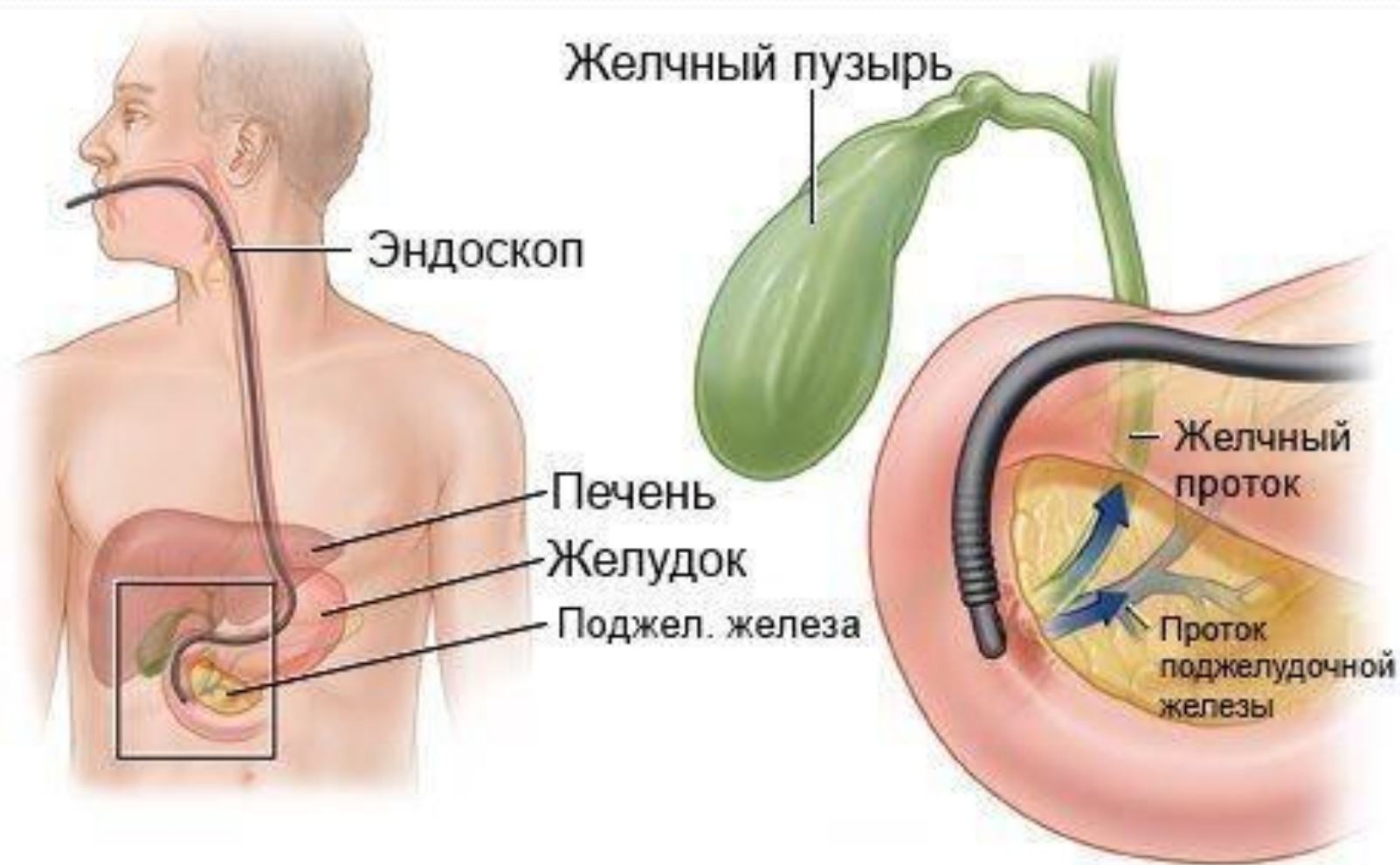
Печень

Желудок

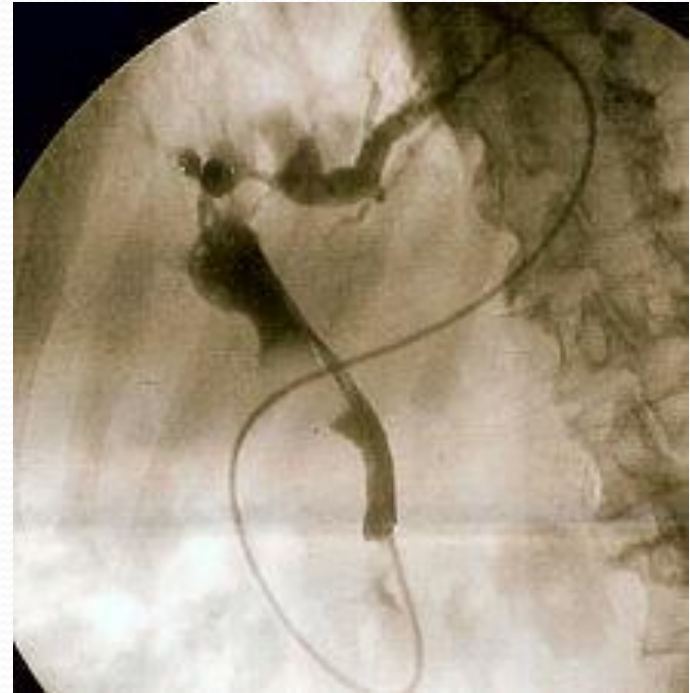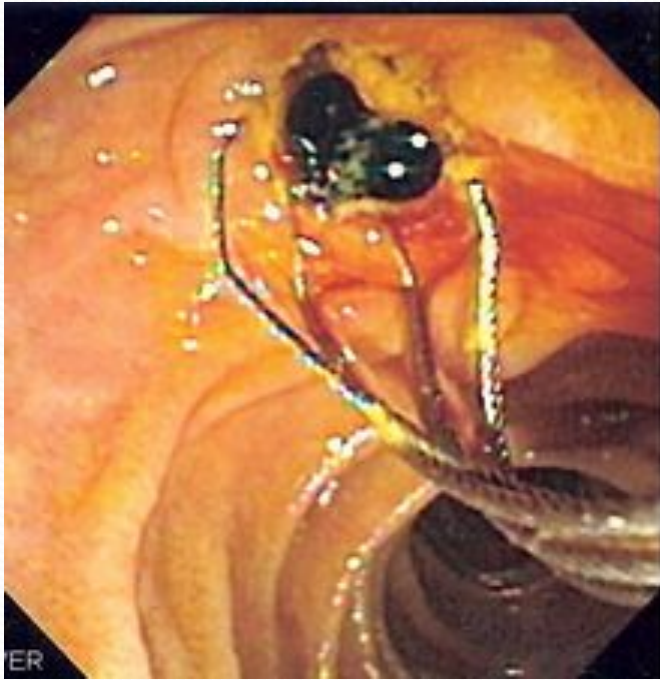Поджел. железа

Желчный проток

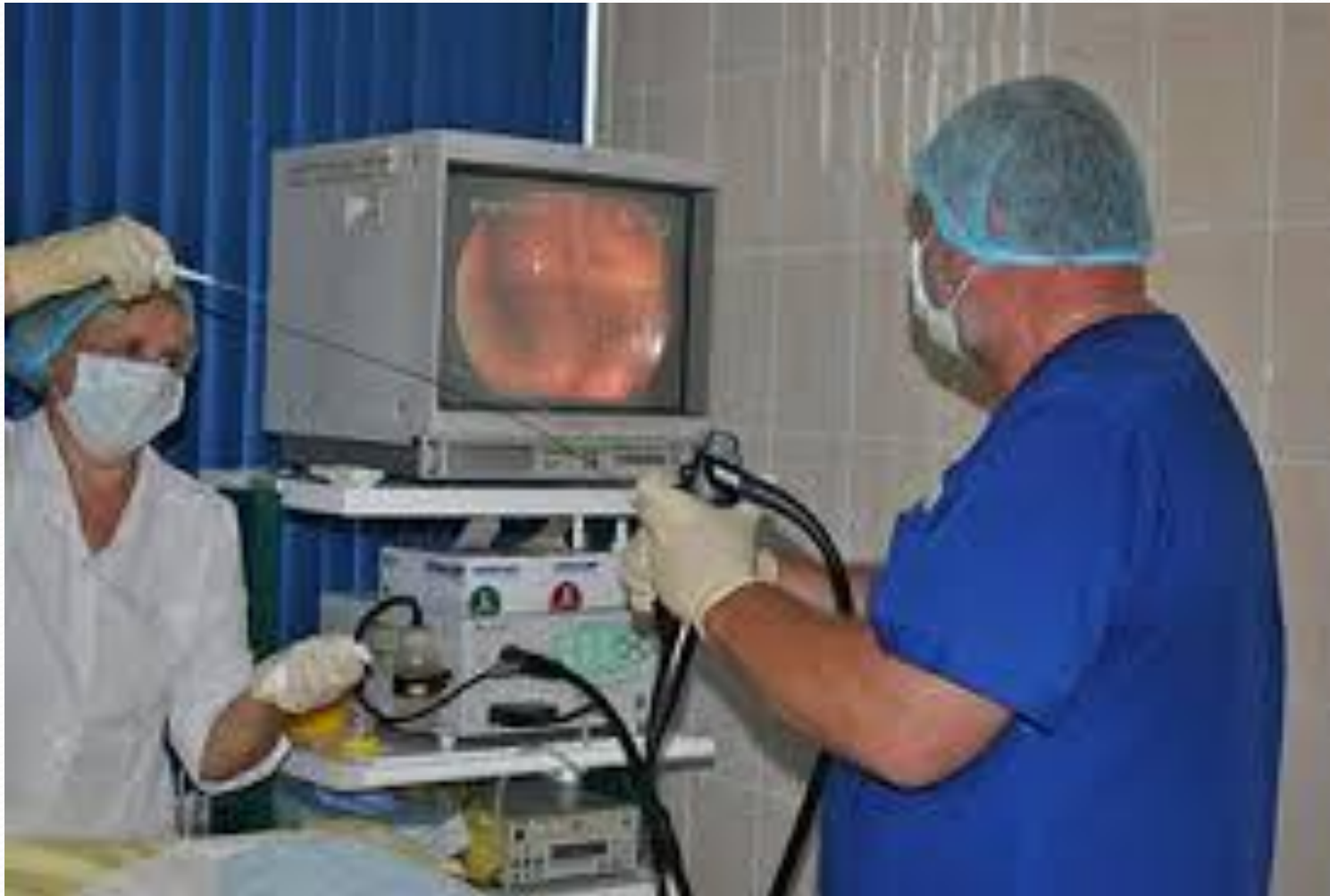Проток поджелудочной железы



Ретроградты холангиопанкреатография тек қана стационарлы жағдайда жасалады. Зерттеу алдында тыныштандыратын екпе жасалады. Жергілікті ауызға жасалатын анестезиядан кейін дуоденофиброскопты ауызға енгізіп жұтқыншақ, асқазан және он екі елі ішек әрі қарай жалпы өт жолымен ұйқы безінің жолына түседі. Арнайы түтікше көмегімен өт жолдарының емізікшелеріне рентгеноконтрастты зат енгізеді. Содан соң рентгенаппараты арқылы өт жүйесінің суреті жасалады. Өзекшенің тарылуы анықталған жағдайда эндоскопиялық операция жасалады



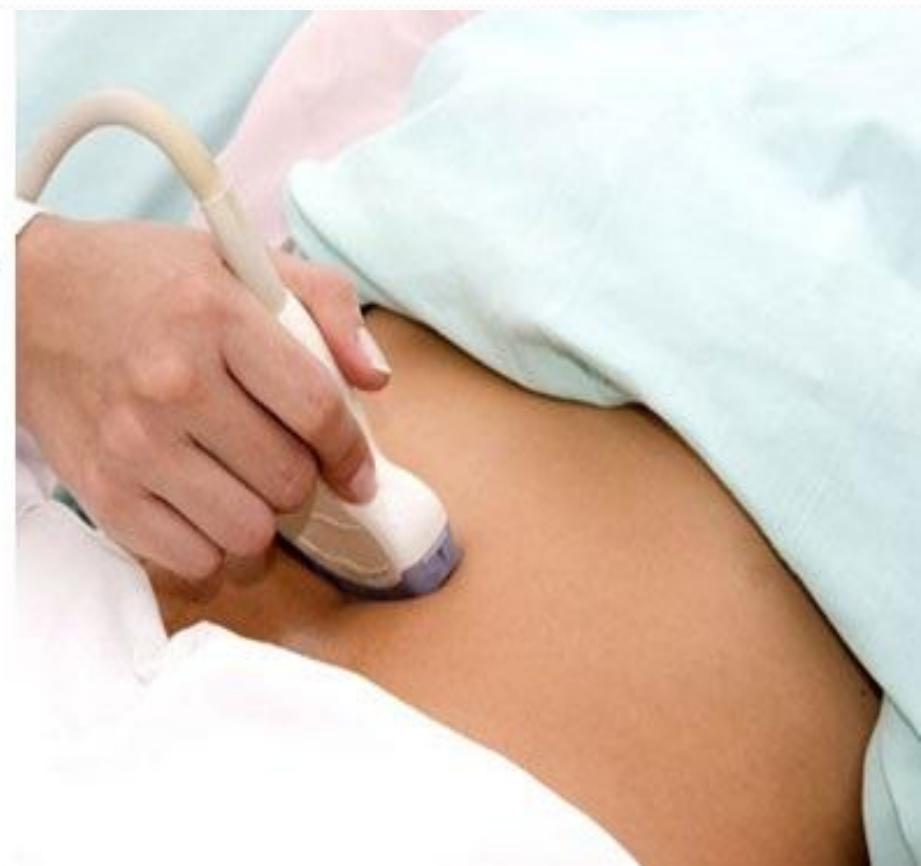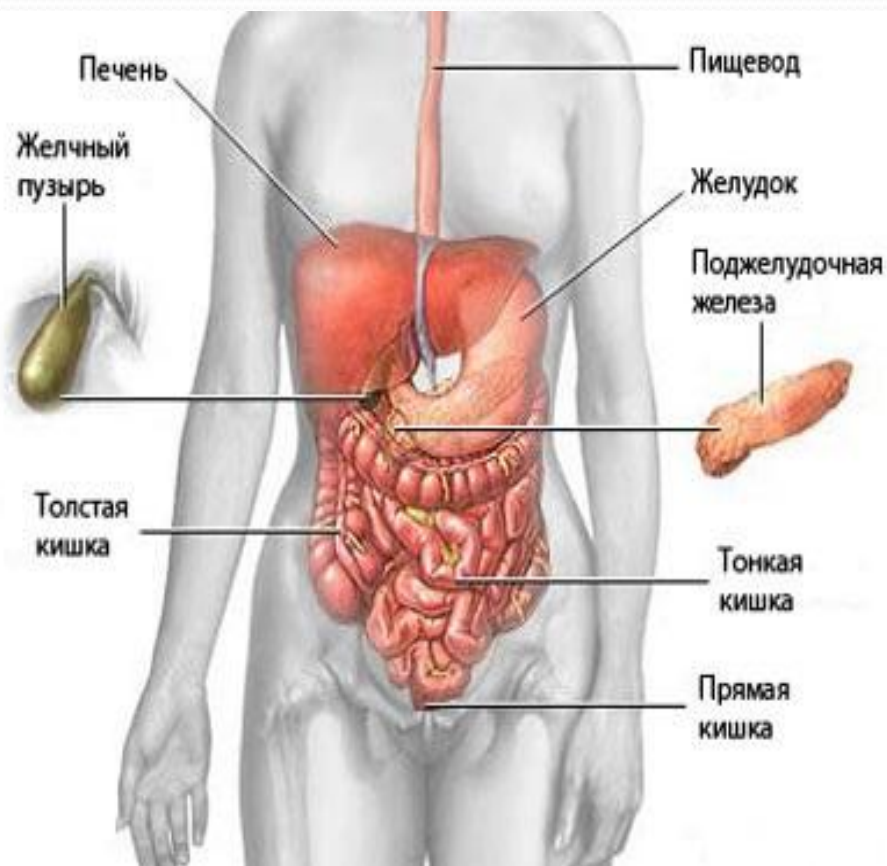
РХПГ холедохолитиазға күмәнданған кезде, механикалық сарғаюды анықтау үшін және операция алдында өзекшелердің анатомиясын оқып үйрену үшін жасалады. РХПГ көрсетпе толықтай негізделу керек, себебі ол инвазивті процедура.



Өзекшелердің бітелуі немесе тарылуы анықталған жағдайда мынадай процедуралар жасалады:

- өт сөлі артық өндірілген жағдайда катетер орналастыру мақсатында.
- Өт тастарын жою мақсатында.
- Сфинктеротомия.
- Өт өзекшесінің тарылуы кезінде стент қою мақсатында.

Ультрадыбысты зерттеу



- **Мақсаты:** зерттеуге науқасты сапалы дайындауын қамтамасыз ету.
- **Қолдану көрсетілімдері:** іш перде қуысы және бүйрек мүшелерінің аурулары.
- **Дайындаңыз:** дәрігер тағайындаған дәрілерді, сүлгіні, ақ жайманы.
- Ультрадыбыстық зерттеулерді дәрігер жүргізеді, ал мейірбике науқасты дайындайды.

Іс-әрекет алгоритмі:

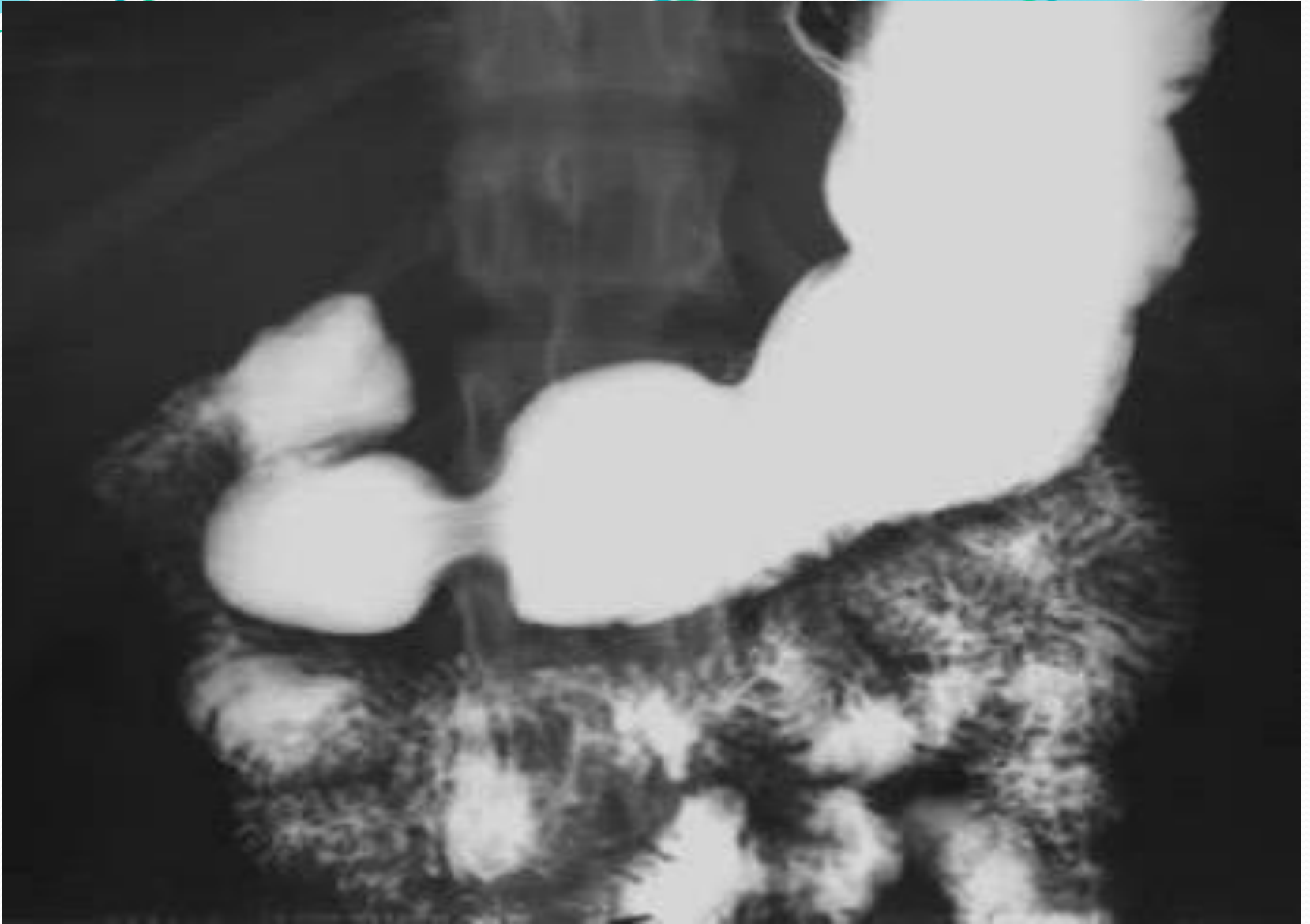
- 1. Науқасқа зерттеу мақсаты мен барысын түсіндіріп, оның рұқсатын алыңыз.
- 2. Дайындау ережесін сақтау.
- 3. Зерттеу ашқарында жүргізілетінін науқасқа ескертіп қойыңыз.
- 4. Зерттеуге дейін 2-3 күн бұрын тамақтану рационынан жел (газ) жинауды болдырмайтын тамақтарды қабылдамайтының науқасқа түсіндіріңіз (көкөністер, жеміс-жидектер, сүт тағамдары, қара нан, бұршақ тағамдар, жеміс сөктер), таблеткалы іш айдайын дәрілер.
- 5. Науқас зерттеу қарсаңында дәрігердің тағайындауы бойынша іш кебуді болдырмайтын дәрілерді қабылдайды.

- 6. 8-12 сағат зерттеуге дейін науқас тамақ қабылдауды тоқтатуы керек.
- 7. Зерттеу қарсаныңда кеште тазарту клизмасын қойыңыз.
- 8. Зерттеу алдында темекі шегуге болмайды.
- 9. Науқас ультрадыбыстық зерттеуге барғанда өзімен бірге сүлгіні және ак жайманы алады.
- 10. УДЗ кабинетіне науқасты ауру тарихымен ілестіріп апарыңыз.
- 11. Зерттеуден кейін науқасқа зерттеу қорытындысын хабарлау.

Асқорыту жолдарының рентгенографиясы

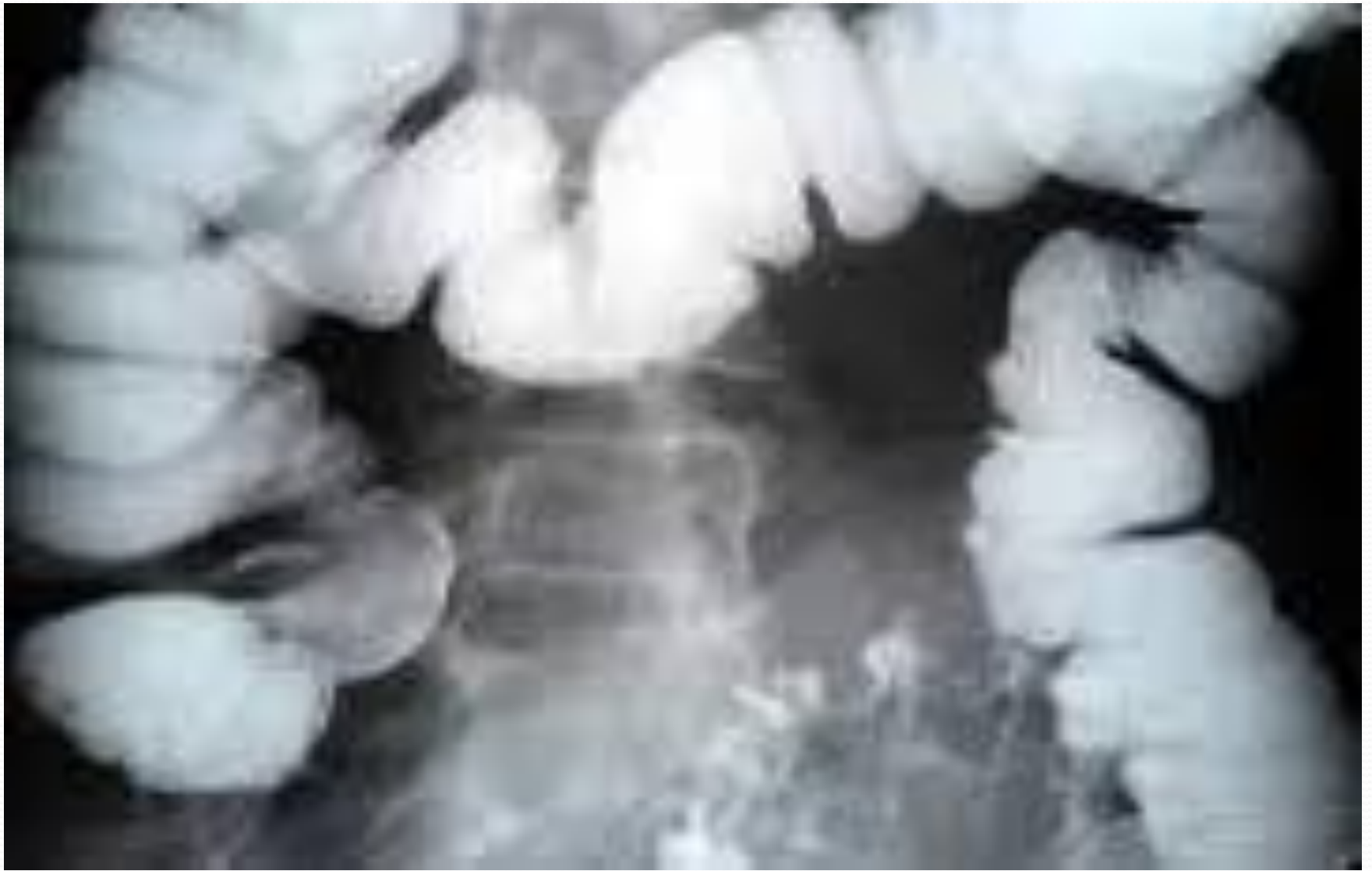- Жұтқыншақ, асқазан, он екі елі ішекті контрастты зат арқылы зерттейді- сульфат барияның сулы ерітіндісі.
- Зерттеу кезінде пациент - 0,2 л контрастты затты ішіп алады, не болмаса клизма арқылы 1,5л контрастты затты енгізеді.

Рентгенологиялық зерттеу эндоскопияға қарағанда жеңіл өтеді. Бірақ ескеретін жағдай рентгенография мен эндоскопия бір-бірін толықтырады .



Көрсетпелері:

- Жаралы дефекттер;
- Ісіктер;
- Жұтқыншақ, асқазан, 12 елі ішек;
- Тыртық;
- Өткізгіштің бұзылысы;
- АІЖ өзге бұзылыстар;




жағдайда міндетті түрде жасалады:

- Жұтынудың қиындауы;
- Кеуде немесе іш ауырсынуы;
- Рефлюкс;
- Құсу;
- Асқорытудың ауыр бұзылыстары;
- Нәжістегі қан.

Пайдаланылған әдебиеттер:

- 1. В.Б.Симоненко, А.В.Цоколов, А.Я.Фисун, Функциональная диагностика, Москва, 2005;
- 2. Практическое руководство для врачей общей практики/под ред. И.Н.Денисова.-М.:ГЭОТАР-МЕД, 2001.-720С.
- 3. www.studmedlib.ru



Назарларыңызға
рахмет!!!