

ГБОУ ВПО ОрГМА

Кафедра факультетской хирургии

Варикозная болезнь НИЖНИХ КОНЕЧНОСТЕЙ

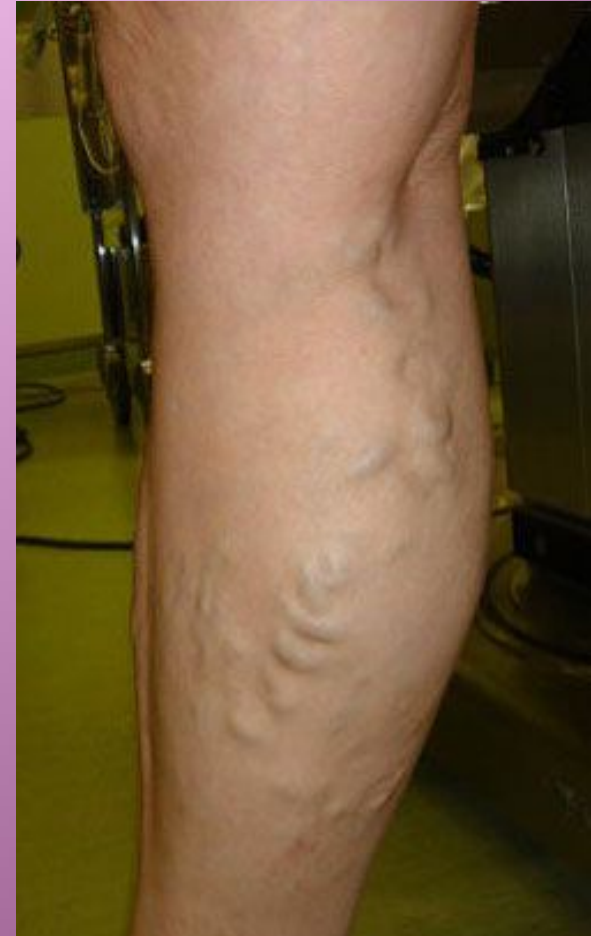Выполнила: студентка 402 группы
Семёнова В.С.

Куратор: доцент Кондрашов Н.И.

2013г.

Варикозная болезнь нижних конечностей

- - это полиэтиологичное заболевание, проявляющееся варикозной трансформацией подкожных вен с развитием синдрома хронической венозной недостаточности.



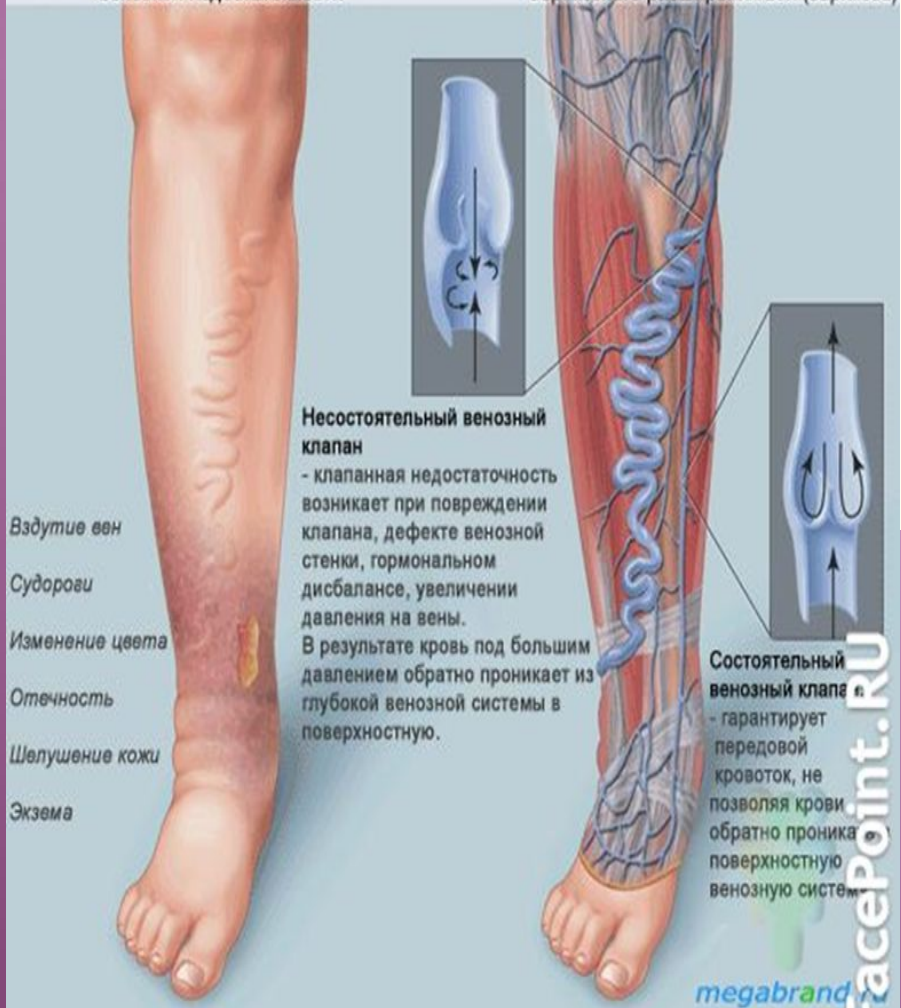
Факторы риска:

- наследственность
- тяжёлая физическая нагрузка
- длительные путешествия и перелеты
- заболевания, повышающие внутрибрюшное давление
- беременность
- оральные контрацептивы
- избыточный вес
- гиподинамия

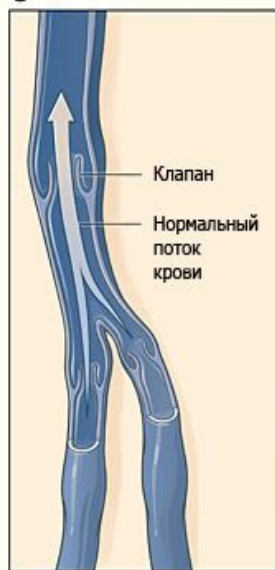Патогенез

Проявления хронической венозной недостаточности

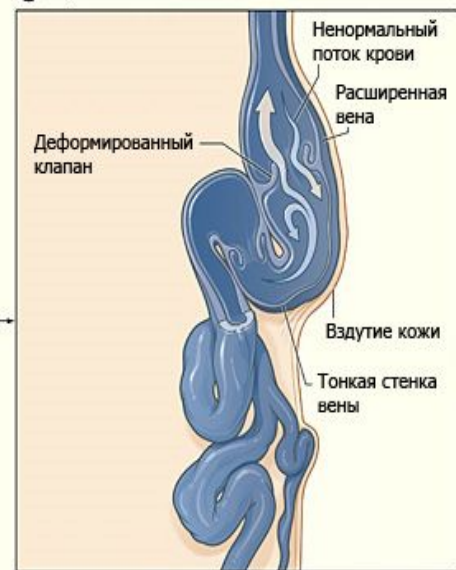
Механизм формирования варикозного расширения вен (варикоза)



A Здоровые вены



B Варикозные вены



Клиническая классификация варикозной болезни

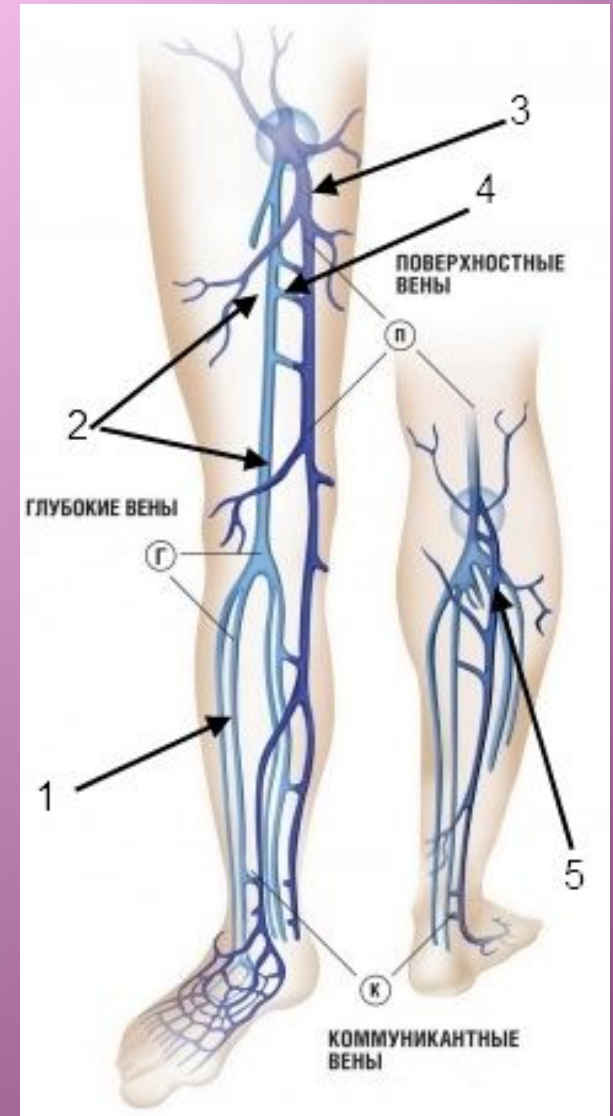
- По этиологии:
- Врожденное заболевание
- Первичное с неизвестной причиной.
- Вторичное с известной причиной:
посттромботическое,
посттравматическое и другие.
- Не удаётся установить причину заболевания

- По формам:

- I. Внутрикожный и сегментарный варикоз без патологического вено-венозного сброса.
- II. Сегментарный варикоз с рефлюксом по поверхностным и/или перфорантным венам.
- III. Распространенный варикоз с рефлюксом по поверхностным и перфорантным венам.
- IV. Варикозное расширение при наличии рефлюкса по глубоким венам.

По локализации патологического процесса:

- Поверхностные вены
- Глубокие вены
- Перфорантные вены
- Нет изменений в венозной системе



- По клинике:
- C0: Отсутствие симптомов болезни вен при осмотре и пальпации.
- C1: Телеангиоэктазии / ретикулярные вены.
- C2: Варикозно расширенные вены
- C3: Отёк
- C4a: Пигментация и/или венозная экзема
- C4b: Липодерматосклероз
- C5: Кожные изменения, указанные выше и зажившая язва.
- C6: Кожные изменения, указанные выше и активная язва.

- По степени хронической венозной недостаточности:
- 0 - отсутствует;
- 1 – синдром «тяжелых ног»;
- 2 - преходящий отек;
- 3 - стойкий отек, гипер- или гипопигментация, липодерматосклероз, экзема;
- 4 - венозная трофическая язва.

Клиническая картина (по стадиям):

- 1) стадия компенсации - годы и десятилетия; жалобы отсутствуют; на нижней конечности видны извитые варикозно расширенные вены;
- 2) стадия субкомпенсации - помимо варикозного расширения вен, отмечают пастозность или преходящие отёки в области лодыжек, нижней трети голени и стопы, быструю утомляемость и чувство распирания в мышцах голени, судороги в икроножных мышцах в ночное время;

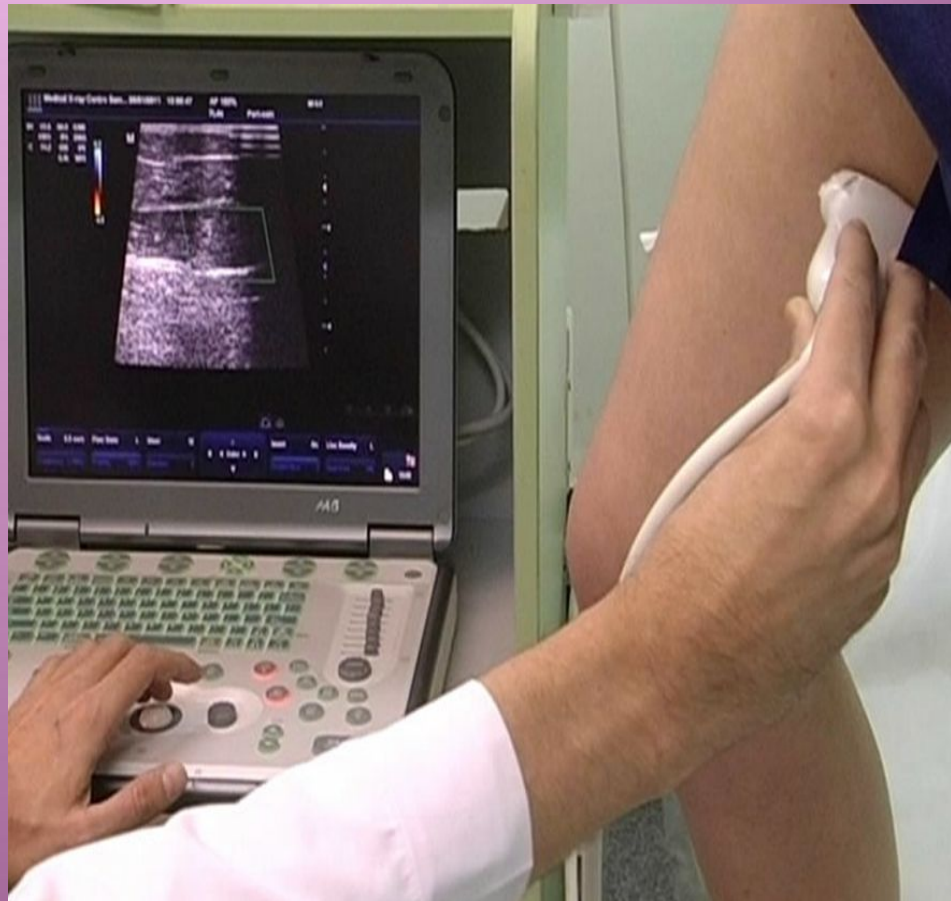- 3) стадия декомпенсации (при появлении выраженных признаков нарушения оттока из нижних конечностей): отёки голеней и стоп, резкое расширение подкожных вен, острые боли, кожный зуд, судорожное подёргивание мышц; трофические расстройства (выпадение волос, гиперпигментация кожи, индурация подкожной клетчатки).

Функциональные пробы:

- 1. Для определения клапанной состоятельности в системе большой подкожной вены:
 - · перкуторная проба – Шварца;
 - · кашлевая проба – Гаккенбруха;
 - · проба Троянова – Тренделенбурга;
- 2. Для определения несостоятельности клапанов в системе коммуникантных вен:
 - · проба Пратта – 2;
 - · трехжгутовая проба Берроу-Шейниса;
 - · проба Тальмана;
- 3. Для определения функциональной состоятельности глубоких вен нижней конечности:
 - · “маршевая проба” Дельбе – Пертеса;
 - - проба Пратта - 1

Инструментальная диагностика

- 1.ультразвуковая доплерография
- 2.окклюзионная плетизмография
- 3.дуплексное ангиосканирование
- 4.рентгеноконтрастная флебография
- 5.реовазография

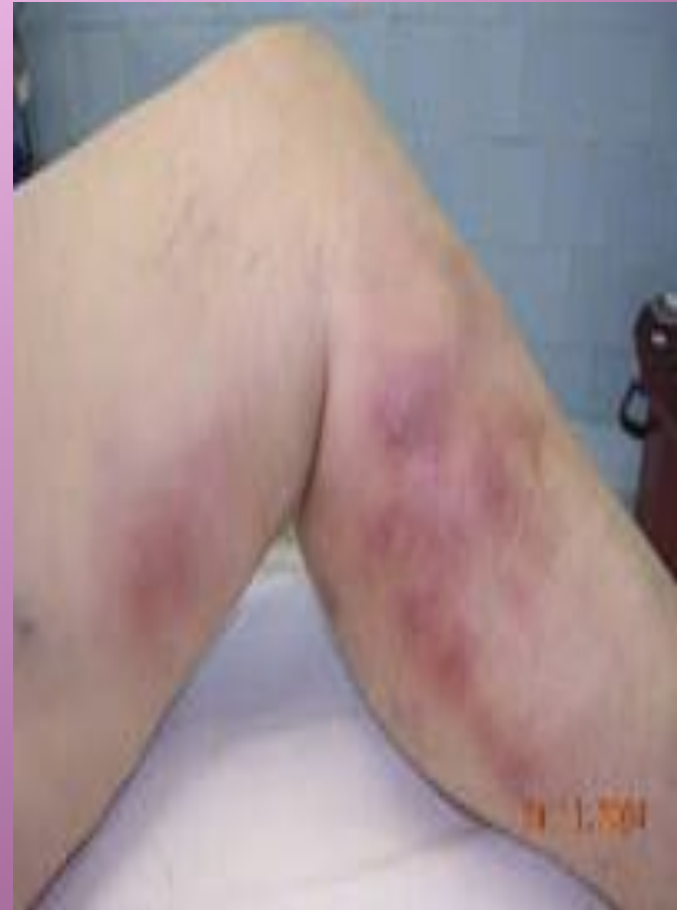

Клинический случай

- Больная О., 54 лет. Поступила в ГКБ им. Н.И.Пирогова 3 апреля 2013г. с жалобами на наличие расширенных вен на медиальной стороне левой голени, пигментацию в области средней трети голени, быструю утомляемость, отёки, периодические судороги в ногах, возникающие после длительной статической нагрузки.
- Считает себя больной около 25 лет, когда после родов начала замечать варикозно расширенные вены на левой нижней конечности. Появилась небольшая тяжесть в икроножных мышцах, приходящий отек на левой голени и стопе. Больной были назначены гепаринсодержащие мази, от которых был положительный эффект. Но в последние годы расширение вен прогрессировало, присоединилась пигментация в области средней трети голени, а также периодические судороги в мышцах голени преимущественно после длительной статической нагрузки.

- **Status praesens:** Состояние удовлетворительное. Внешний вид соответствует возрасту, сознание ясное, положение тела активное. Телосложение гиперстеническое. Кожный покров обычной окраски, влажности. Температура $36,8^{\circ}\text{C}$, РS – 80, АД 120/80. Отёки на левой голени и стопе.
- Над легкими при сравнительной перкуссии – ясный легочный звук. Границы легких в пределах физиологической нормы. При аускультации: в лёгких везикулярное дыхание.
- При пальпации верхушечный толчок определяется в пятом межреберье на 1,5 см от левой срединно-ключичной линии. При перкуссии границы сердца в пределах физиологической нормы. При аускультации: тоны сердца ясные, ритмичные.
- Язык влажный, без налёта. Живот округлой формы, симметричен, равномерно участвует в акте дыхания. При поверхностной пальпации мягкий, безболезненный.
- Диурез регулярный, безболезненный. Симптом Пастернацкого отрицательный с обеих сторон.

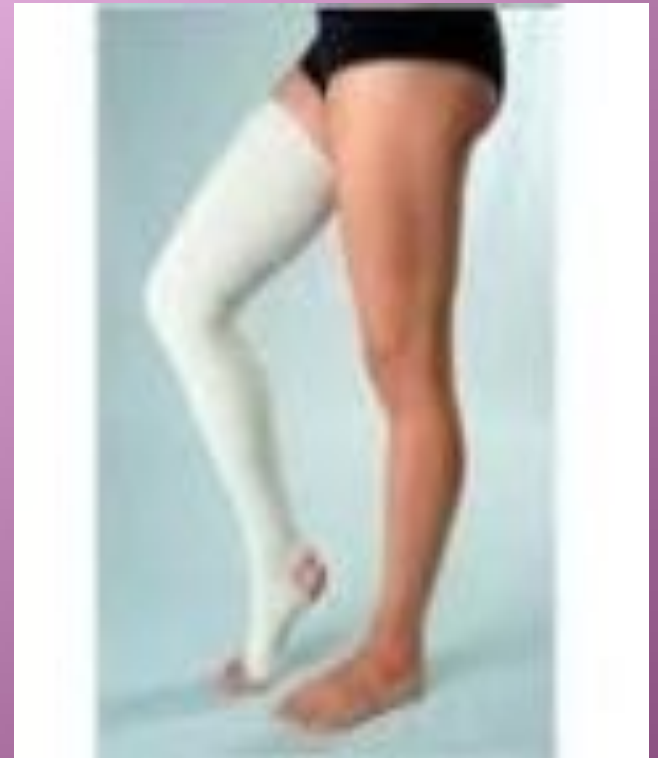- **Status localis:** На левой нижней конечности на медиальной поверхности голени и бедра имеются расширенные, извитые, поверхностные вены мягкоэластической консистенции, без признаков воспаления.
- В горизонтальном положении спадаются. Трофические нарушения: индурация, гиперпигментация кожи. Проба Троянова-Тренделенбурга: остиальный клапан слева несостоятелен. Проба Дельбе-Пертеса: глубокие вены слева проходимы. Отёк на левой нижней конечности. Периферическая артериальная пульсация отчетливая.



- Диагноз: Первичное варикозное расширение вен левой нижней конечности. Хроническая венозная недостаточность II степени.
- Лечение: комбинированная флебэктомия слева по Троянову-Тренделенбургу, Бэбкокку, Нарату, Коккету в бассейне большой подкожной вены.

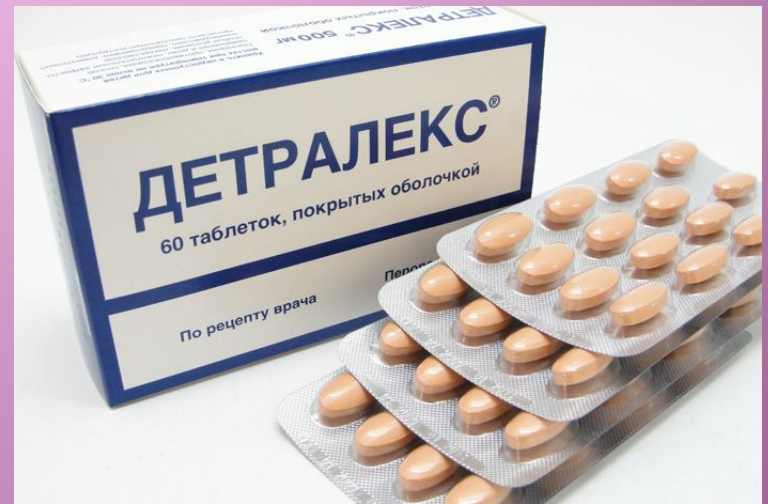Методы лечения варикозной болезни нижних конечностей

- Медикаментозное лечение
- Компрессионное лечение
- Склеротерапия
- Хирургическое лечение



Медикаментозное лечение

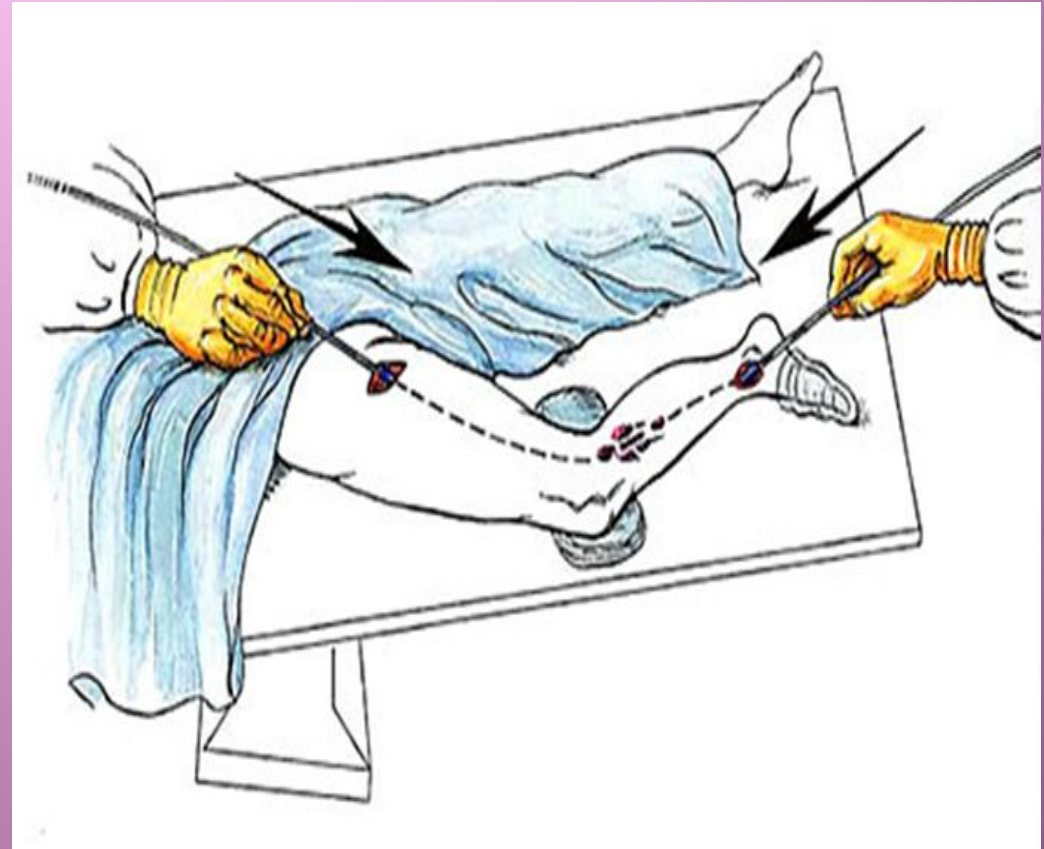
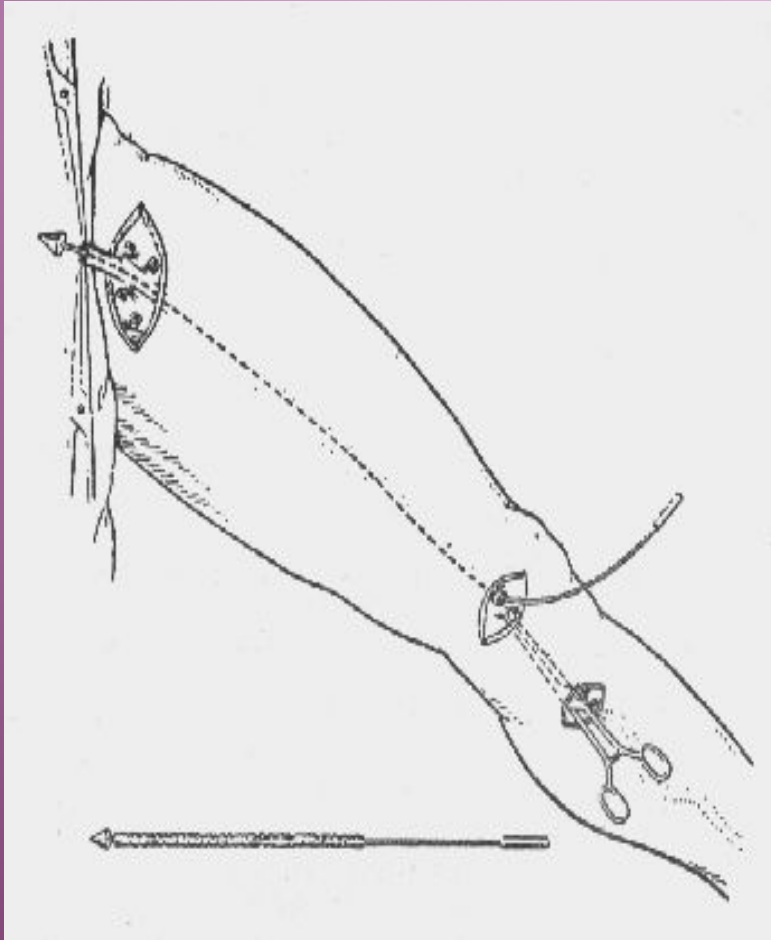
- флеботоники и ангиопротекторы (детралекс, цикло-3-форт); дезагреганты (трентал, курантил)
- противовоспалительные препараты (диклофенак, реопирин)
- топические препараты местного применения (лиотон 1000 гель, куриозин)
- антикоагулянты (гепарин, фраксипарин)



Хирургическое лечение

- Операция Троянова – Тределенбурга
- Операция Бэбкокка
- Операция Нарата
- Операция Коккета
- Операция Линтона

- Схема операций Троянова—Тренделенбурга, Бэбкокка, Нарата, Коккета.





Благодарю за внимание!!!