

ГРЫЖИ

Грыжа (hernia)

Выпячивание внутреннего органа или его части через отверстия в анатомических образованиях под кожу, межмышечные пространства или внутренние карманы и полости

Выделяют грыжи:

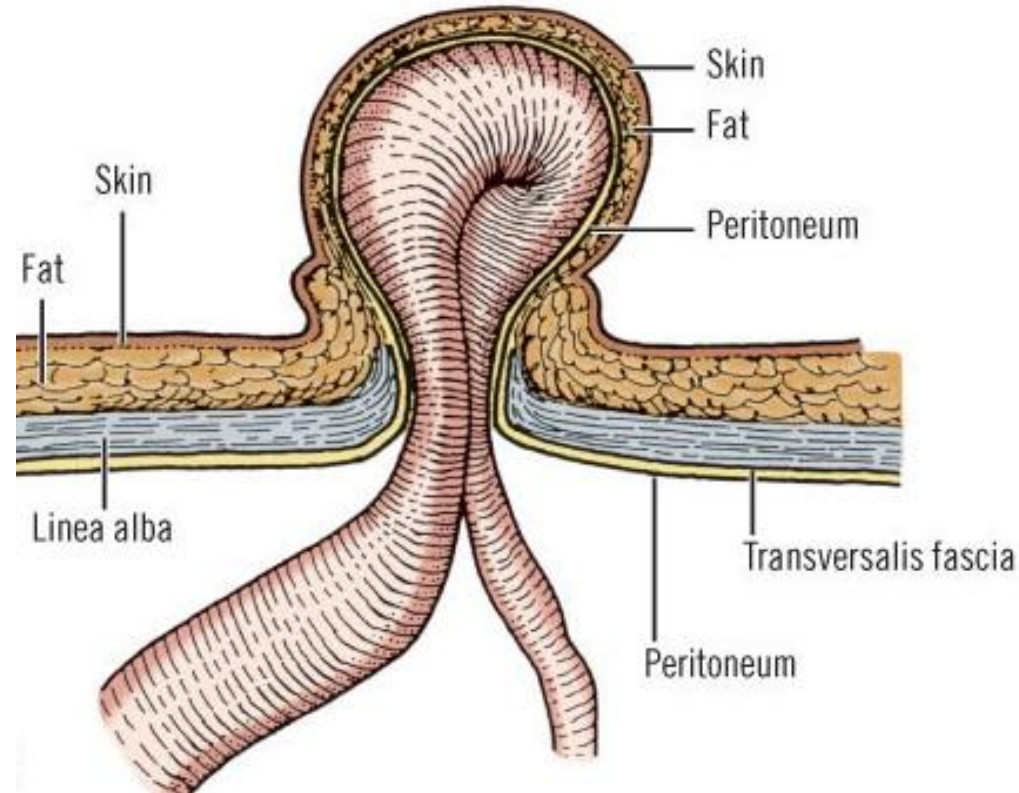
- Мозговые
- Мышечные
- Диафрагмальные
- Живота

Грыжи живота

Выхождение из брюшной полости внутренних органов вместе с покрывающей их париетальной брюшиной через слабые места брюшной стенки под кожу или в другие ткани и полости, а также выход органов брюшной полости в патологически образованные карманы брюшины

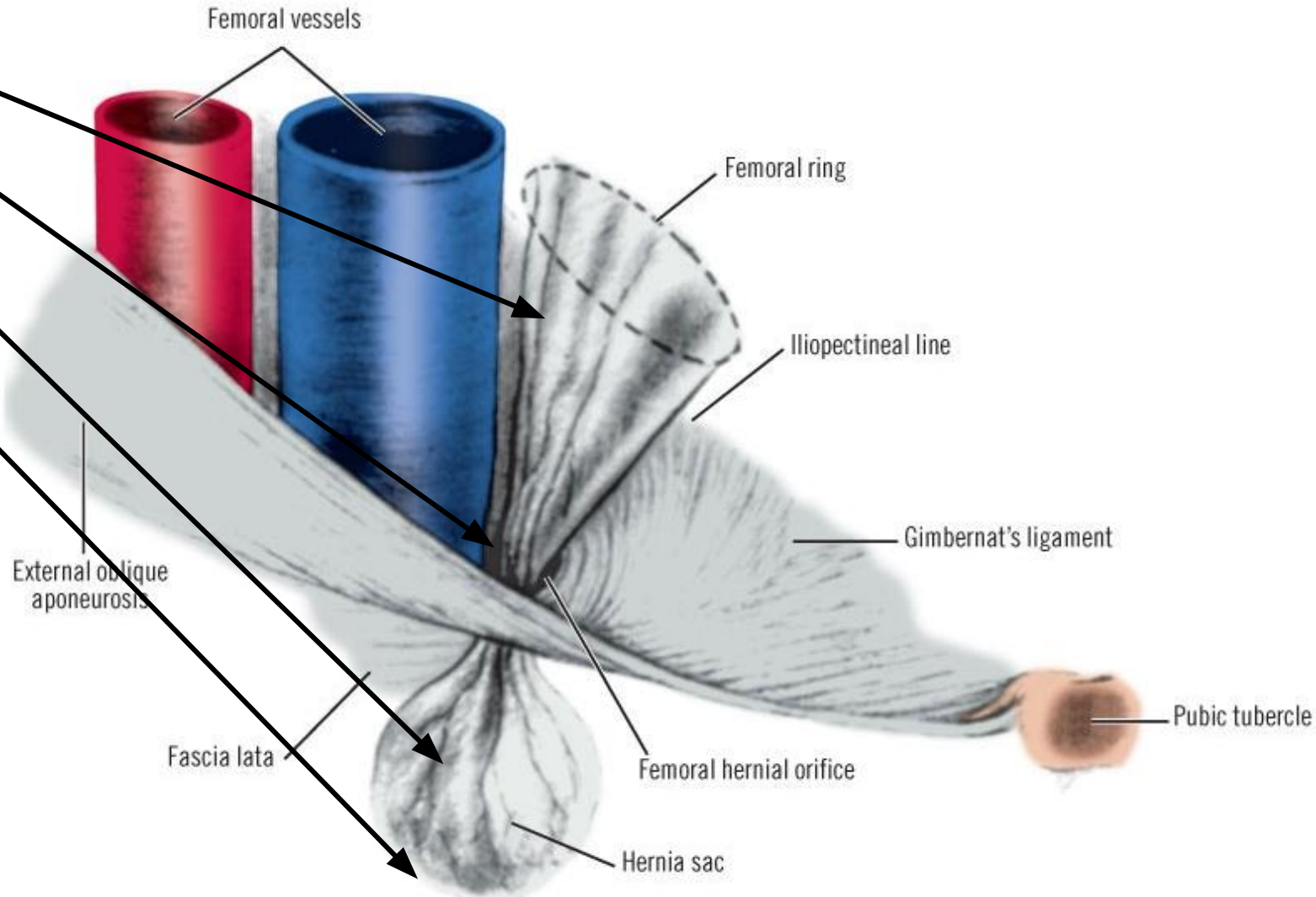
Составные элементы грыжи:

- Грыжевые ворота
- Грыжевой мешок
- Грыжевое содержимое
- Грыжевые оболочки



Грыжевой мешок

- Устье
- Шейка
- Тело
- Дно



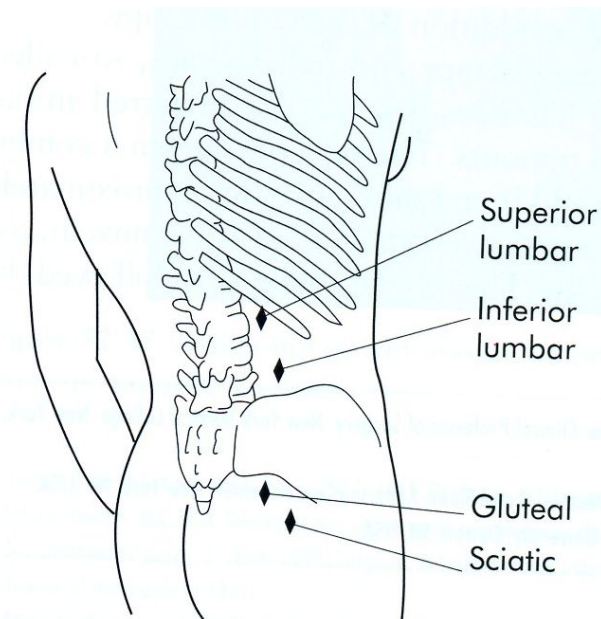
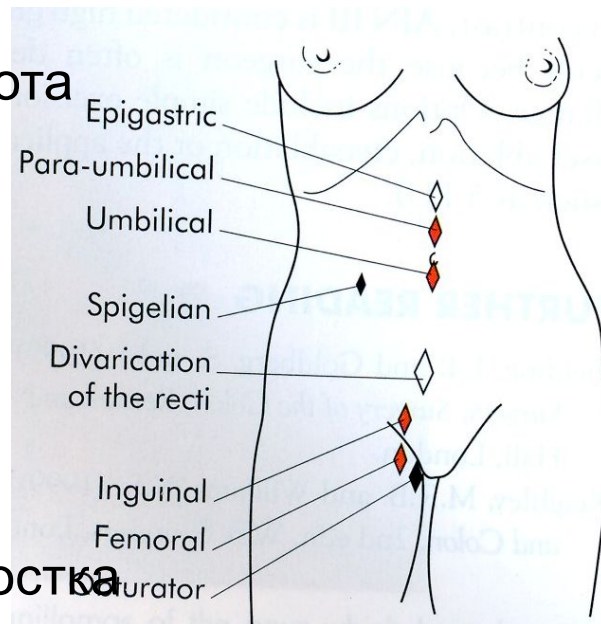
классификация

- наружные грыжи
- внутренние грыжи

классификация

По анатомическим признакам:

- паховые
- бедренные
- белой линии живота
- пупочные
- поясничные
- эпигастральные
- боковые
- запираательные
- седалищные
- промежностные
- мечевидного отростка
- и т.д.



классификация

По происхождению:

- врождённые
- приобретённые
 - травматические
 - патологические
 - искусственные

классификация

- полные
- неполные

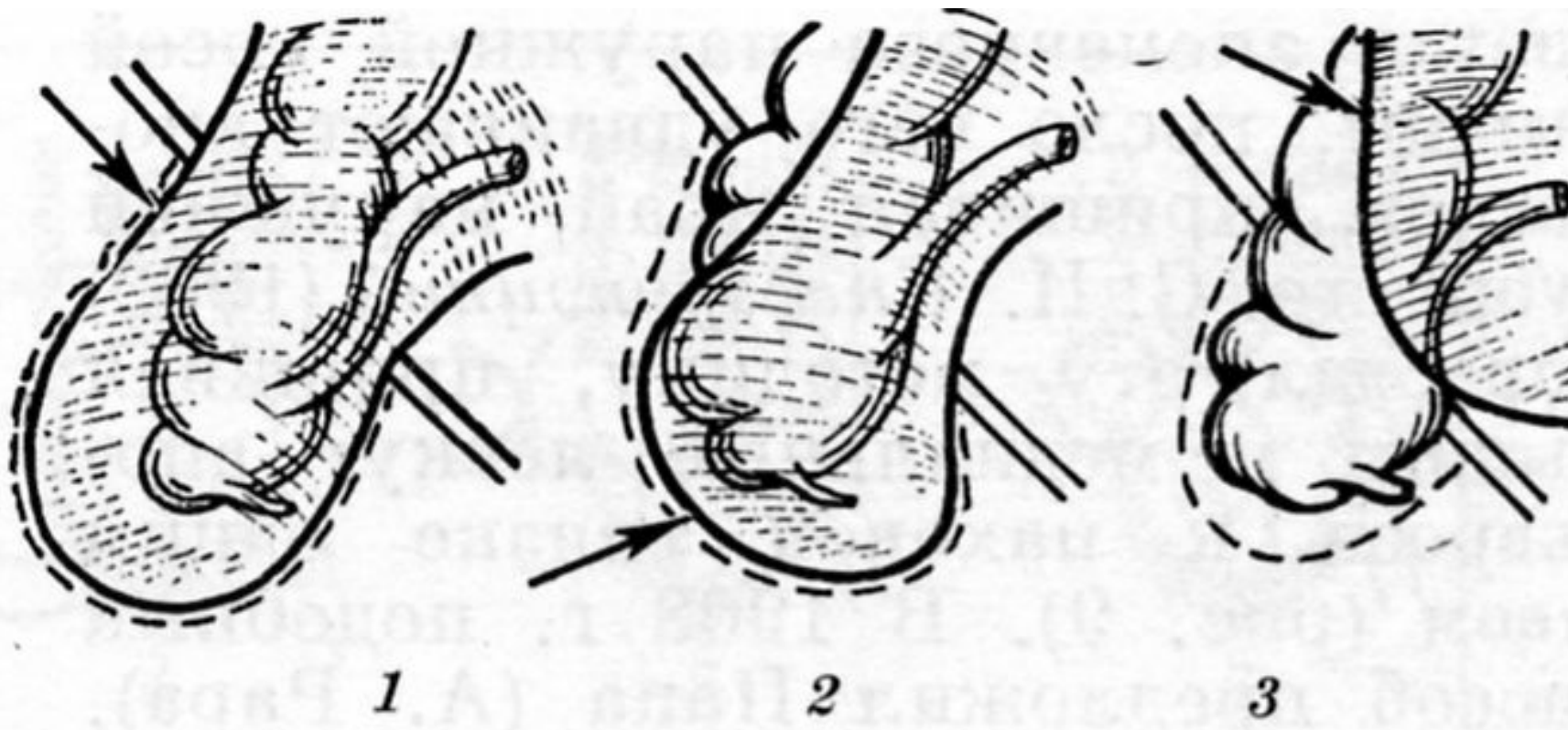
классификация

- вправимые
- невправимые

классификация

- осложнённые
- неосложнённые

Скользящие грыжи



1
Нескользящая

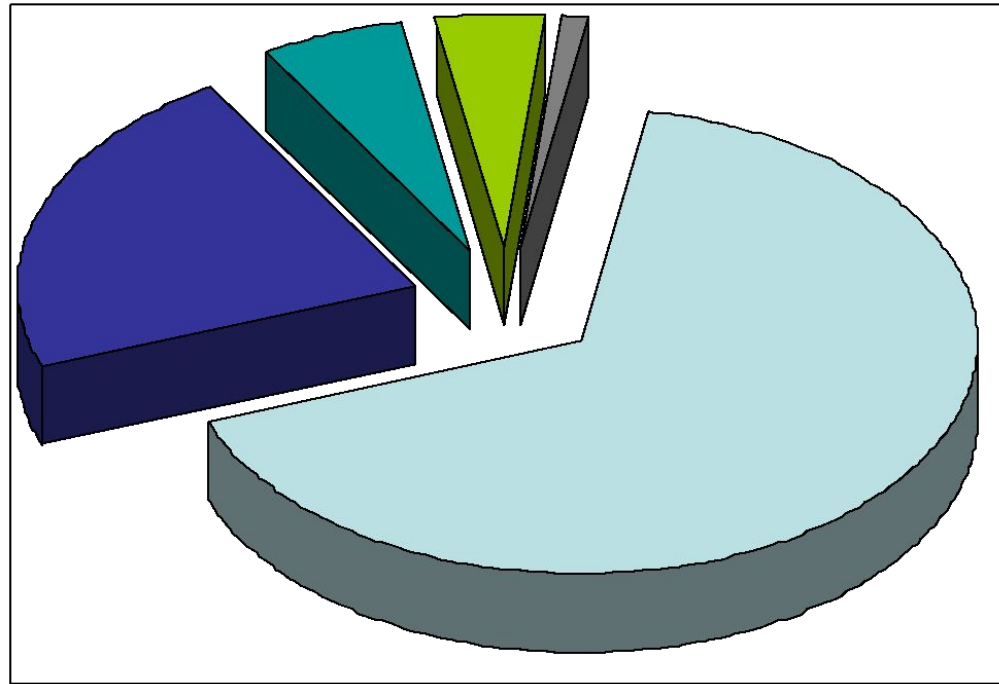
2
Частично скользящая

3
Скользящая

Стрелка – грыжевой мешок, пунктир – контур грыжи

СТАТИСТИКА

- Страдает 3-4% населения
- Частота:
 - Паховые – 66,8%
 - Бедренные – 21,7%
 - Пупочные – 6%
 - Эпигастральные – 4,5%
 - Остальные – 1%



статистика

- Паховые грыжи встречаются чаще у мужчин (91,6%)
- Бедренные и, особенно пупочные грыжи, – у женщин (74%)

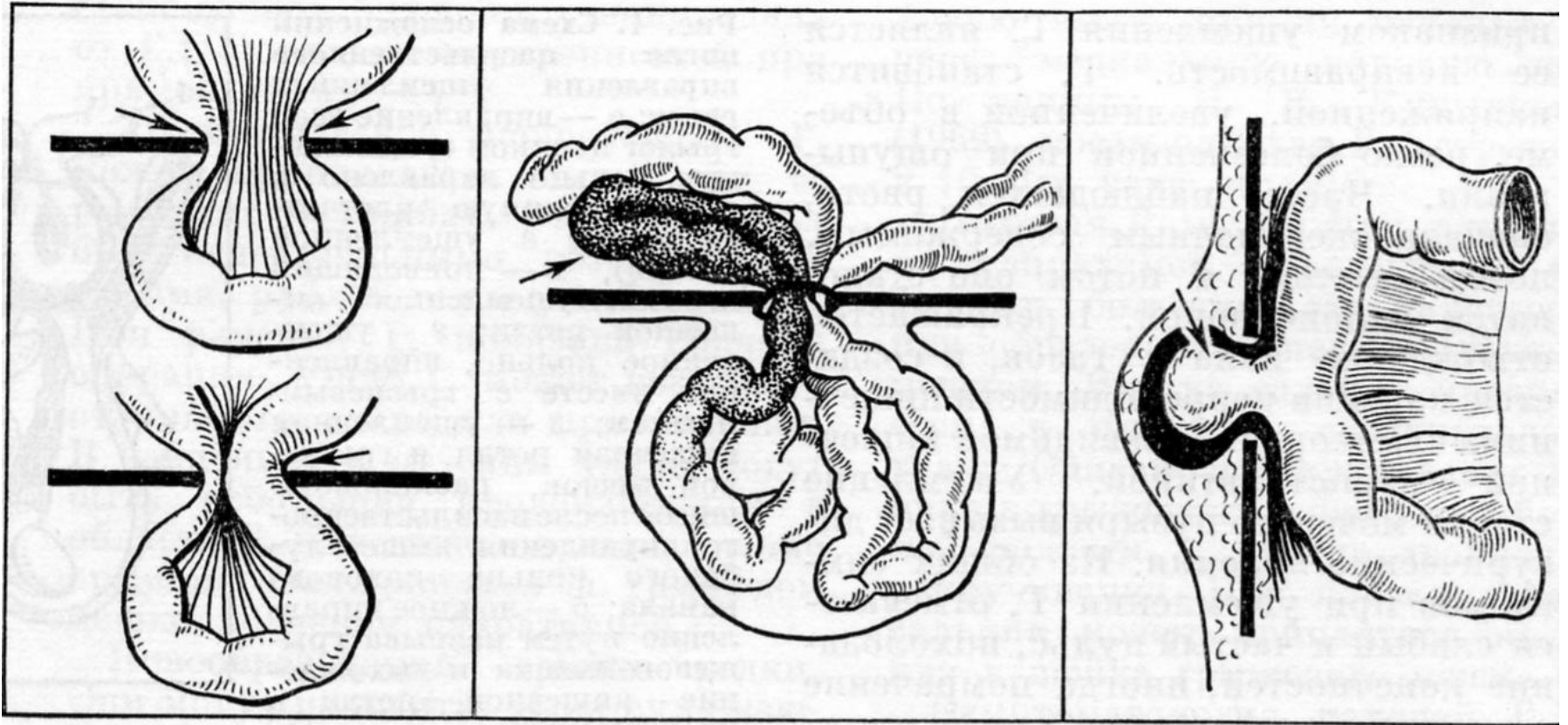
Осложнения брюшных грыж:

- Ущемление (incarceratio)
- Невправимость
- Воспаление
- Копростаз
- Повреждение
- Новообразования
- Инородные тела

Ущемление грыжи

связано со сдавлением её содержимого в
грыжевых воротах

Виды ущемления



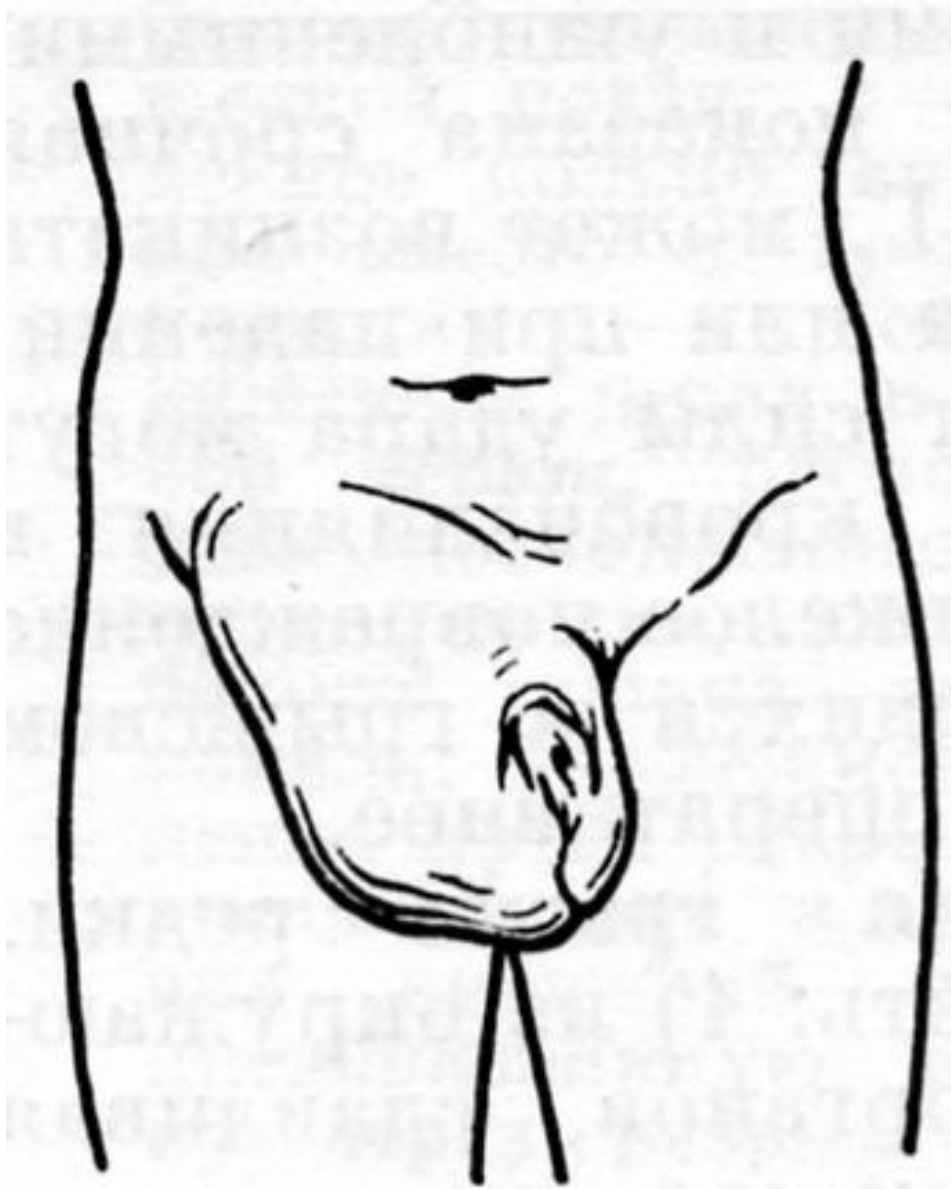
Эластическое

Каловое

Ретроградное

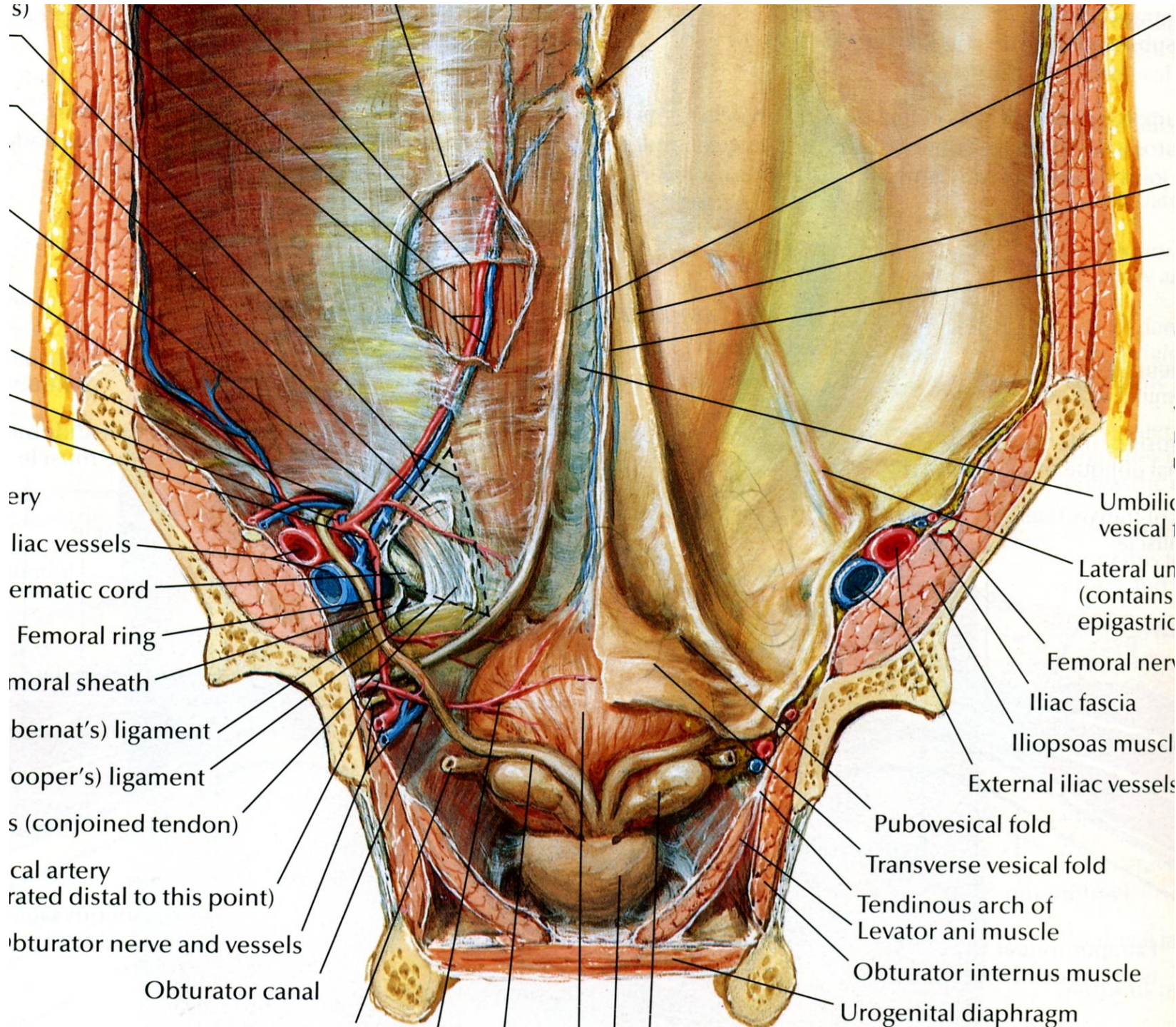
Пристеночное
(Рихтеровское)

Паховая грыжа



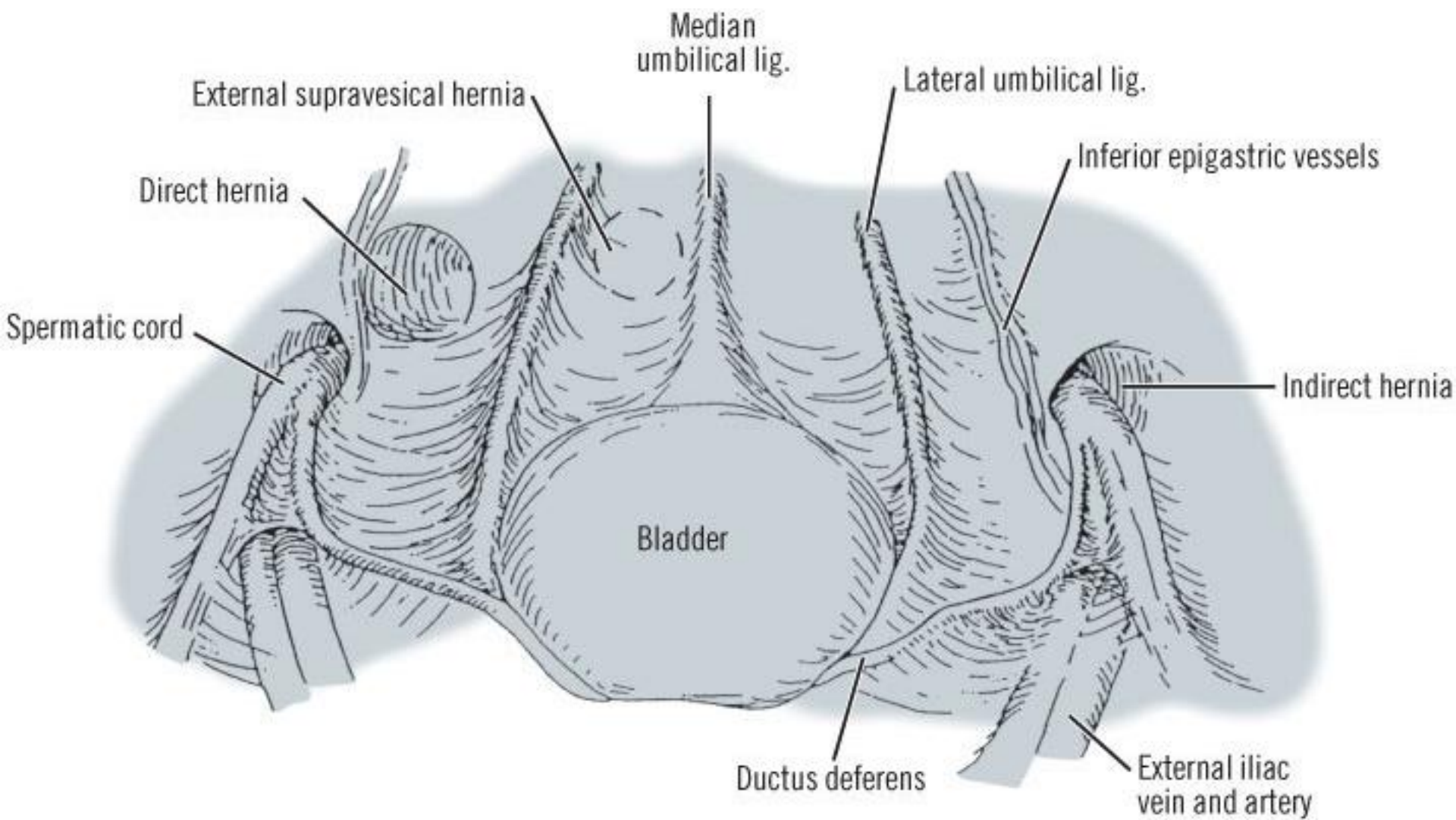
Классификация паховых грыж

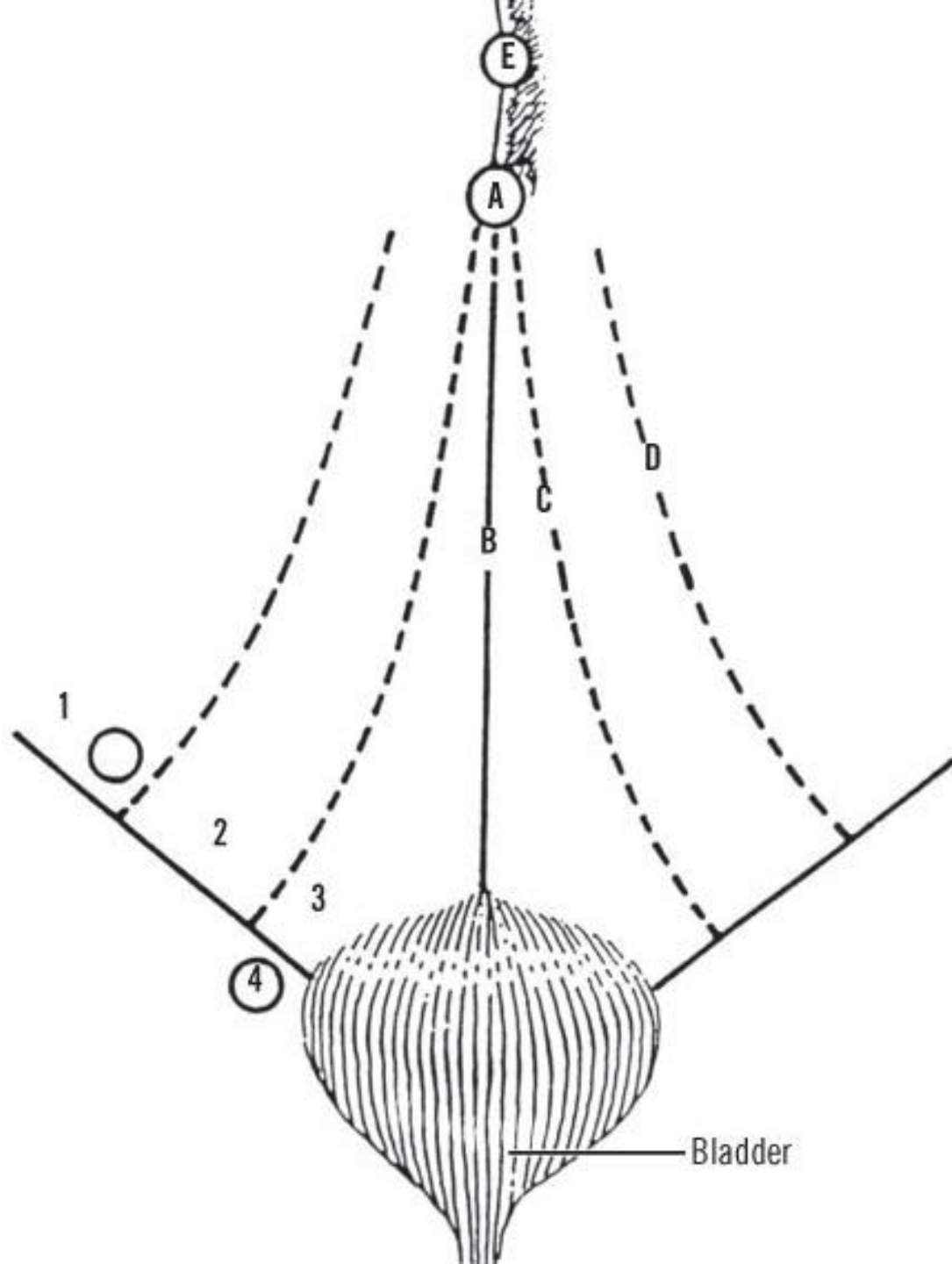
- Анатомическая:
 - Косая (наружная косая) (*hernia inguinalis obliqua (externa)*)
 - Прямая (*hernia inguinalis directa*)
 - Надпузырная (внутренняя косая) (*hernia inguinalis supravesicalis (obliqua interna)*)
- Динамическая:
 - Начальная (*hernia inguinalis incipiens*)
 - Каналикулярная (*hernia inguinalis canalicularis*)
 - Бубонная (*hernia inguinalis bubonoccele*)
 - Пахово-мошоночная (*hernia inguinoscrotalis*)
 - Сверхбольшая (*hernia inguinalis permagna*)



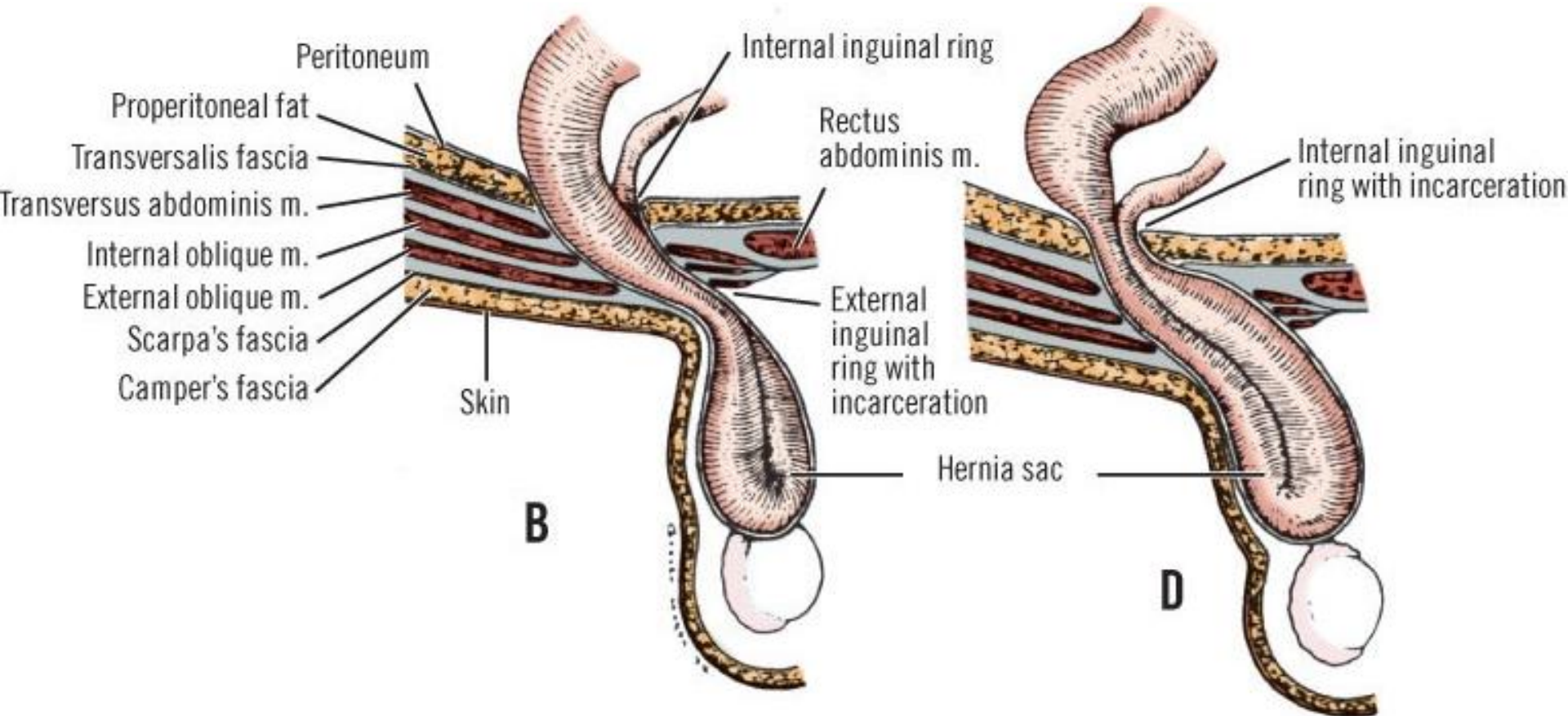
s)
 ery
 iliac vessels
 ertmatic cord
 Femoral ring
 moral sheath
 bernat's) ligament
 ooper's) ligament
 s (conjoined tendon)
 cal artery
 rated distal to this point)
 bturator nerve and vessels
 Obturator canal

Umbilic
 vesical t
 Lateral un
 (contains
 epigastric
 Femoral ner
 Iliac fascia
 Iliopsoas muscul
 External iliac vessels
 Pubovesical fold
 Transverse vesical fold
 Tendinous arch of
 Levator ani muscle
 Obturator internus muscle
 Urogenital diaphragm





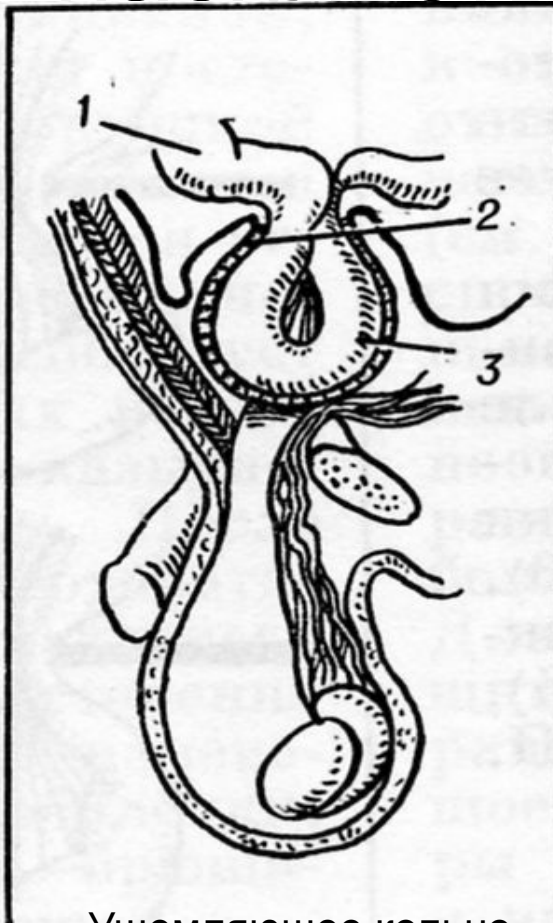
Ущемлённая паховая грыжа



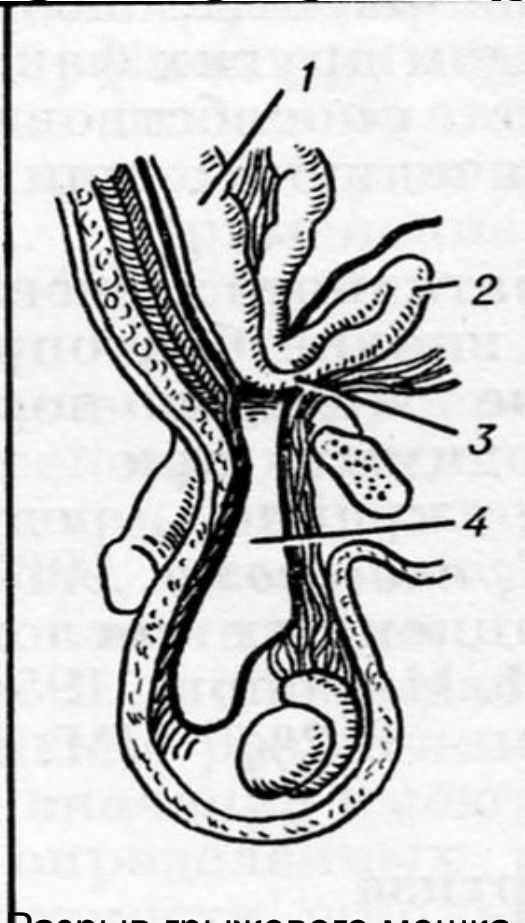
Ущемление в поверхностном паховом кольце

Ущемление в глубоком паховом кольце

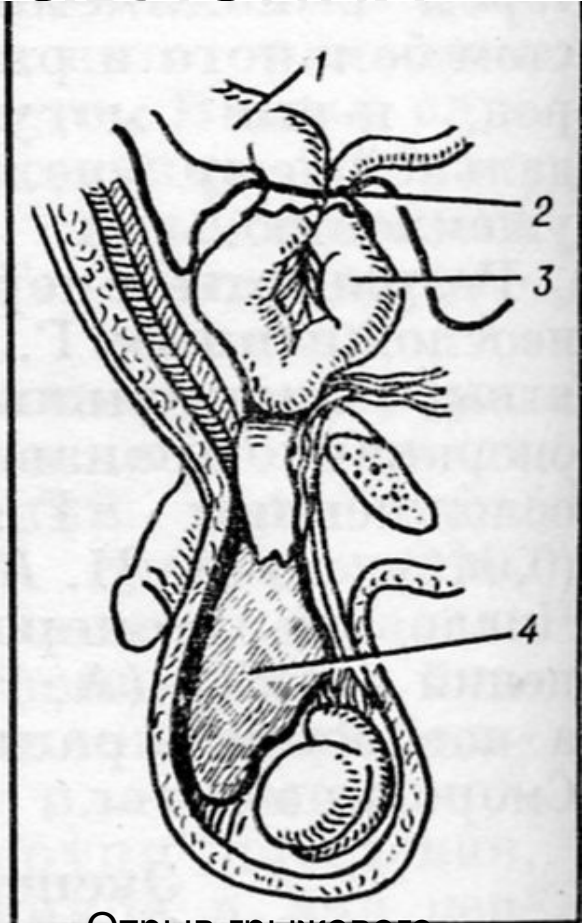
Осложнения после насилъственного вправления



Ущемляющее кольцо
вправлено вместе с
петлёй

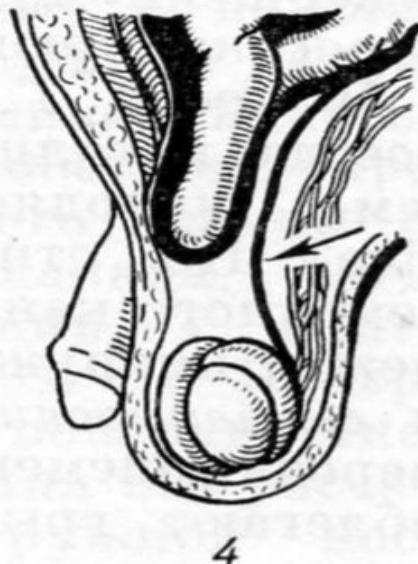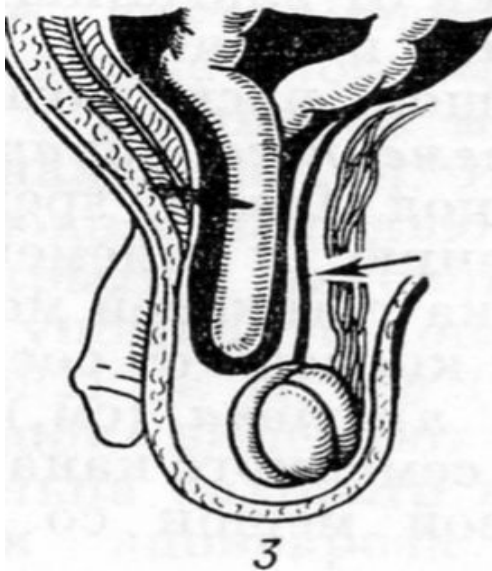
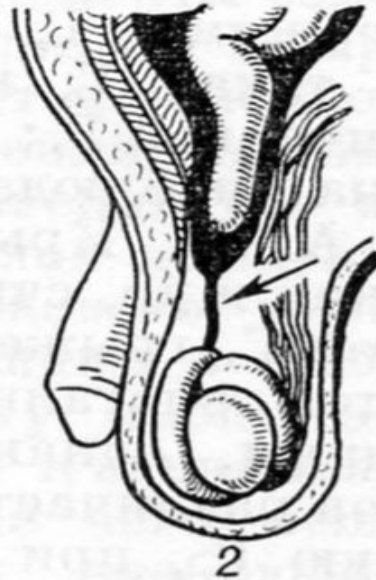

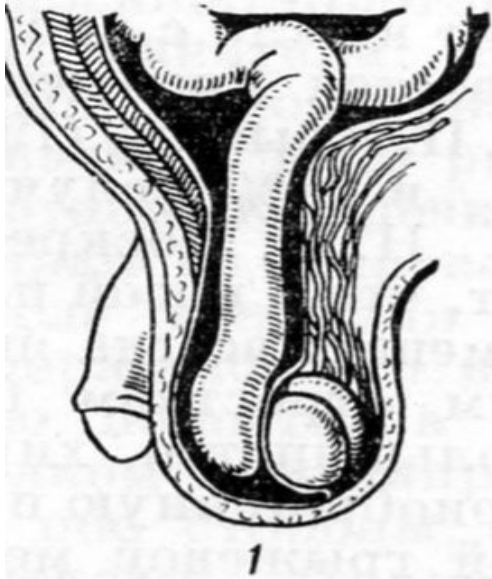
Разрыв грыжевого мешка
и выход содержимого в
предбрюшинную клетчатку



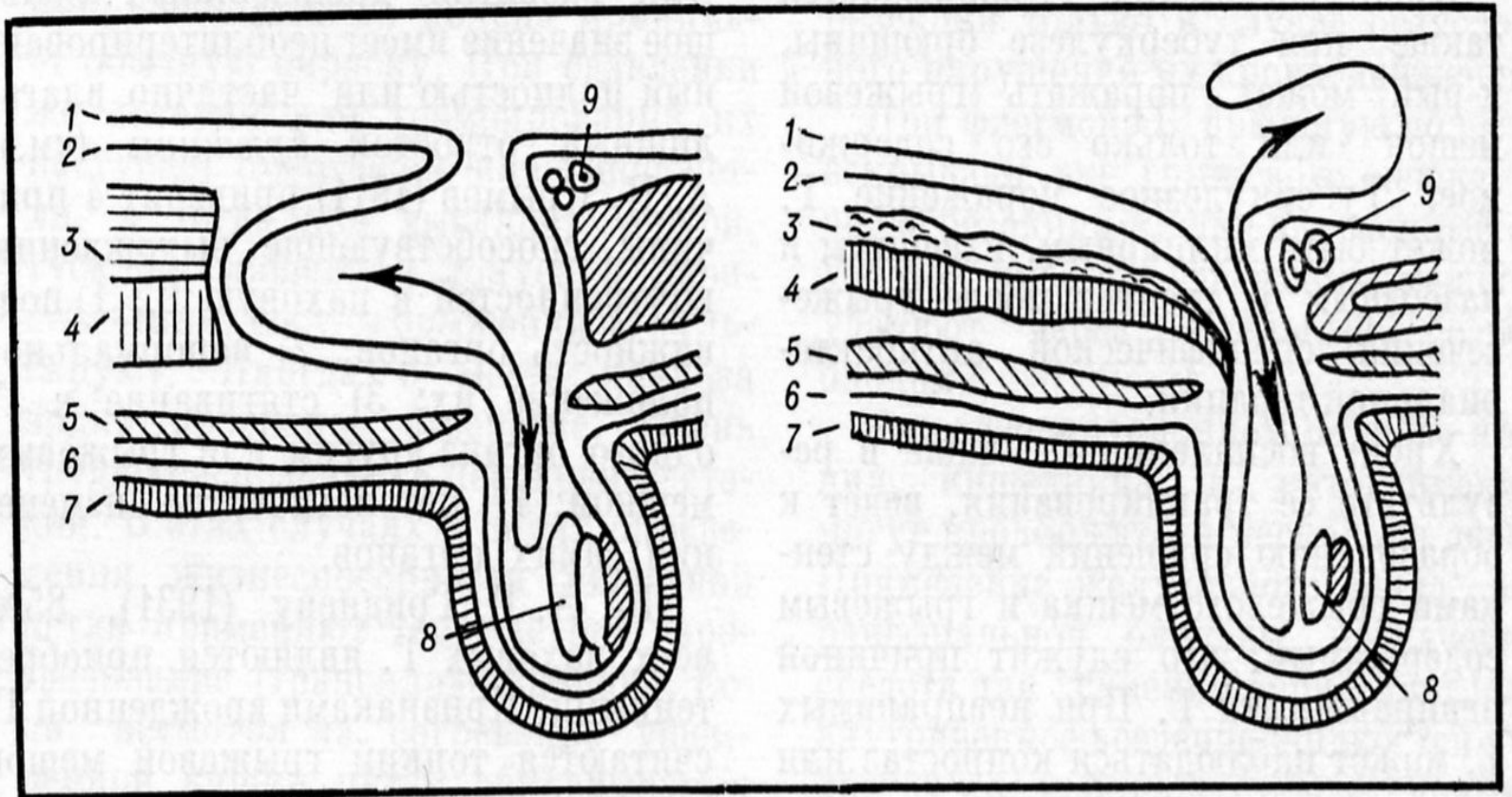
Отрыв грыжевого
мешка от шейки с
сохранением
ущемления шейкой

Косые паховые грыжи



1. Врождённая яичковая вследствие незаращения влагалищного отростка
2. Врождённая канатиковая с частичной облитерацией влагалищного отростка
3. Приобретённая пахово-мошоночная
4. Приобретённая канатиковая

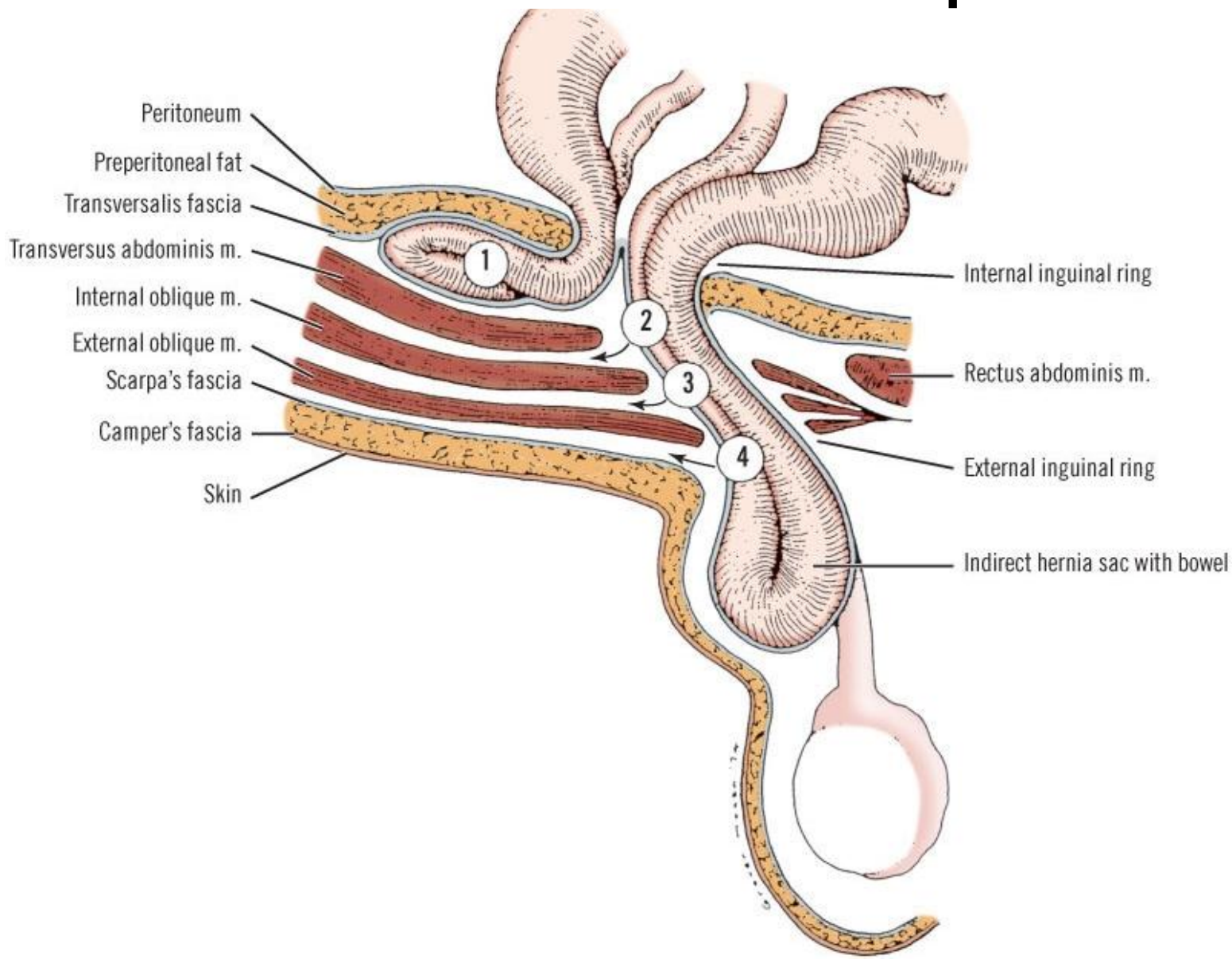
Атипичные косые паховые грыжи



Промежуточная

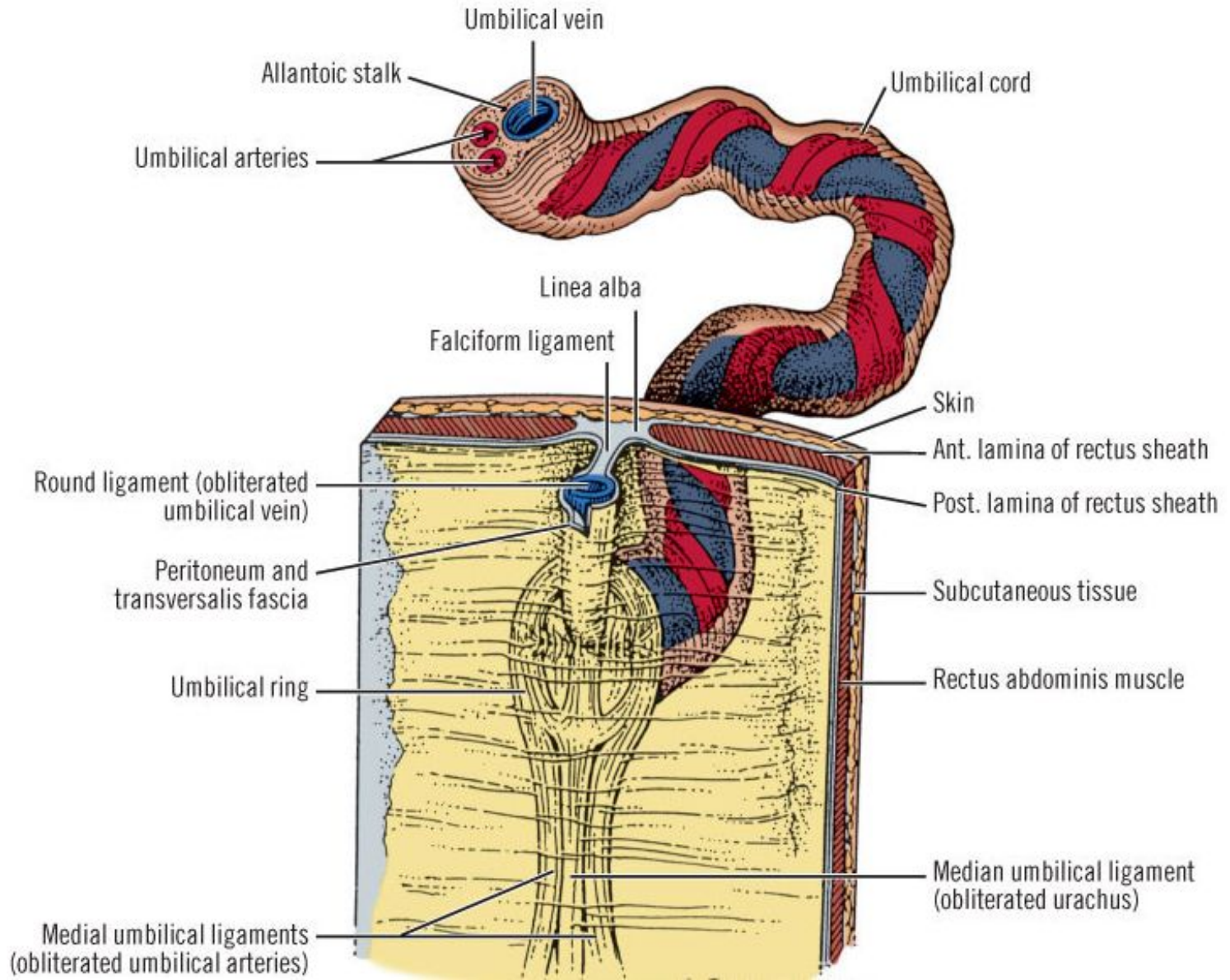
Предбрюшинная

Атипичные паховые грыжи

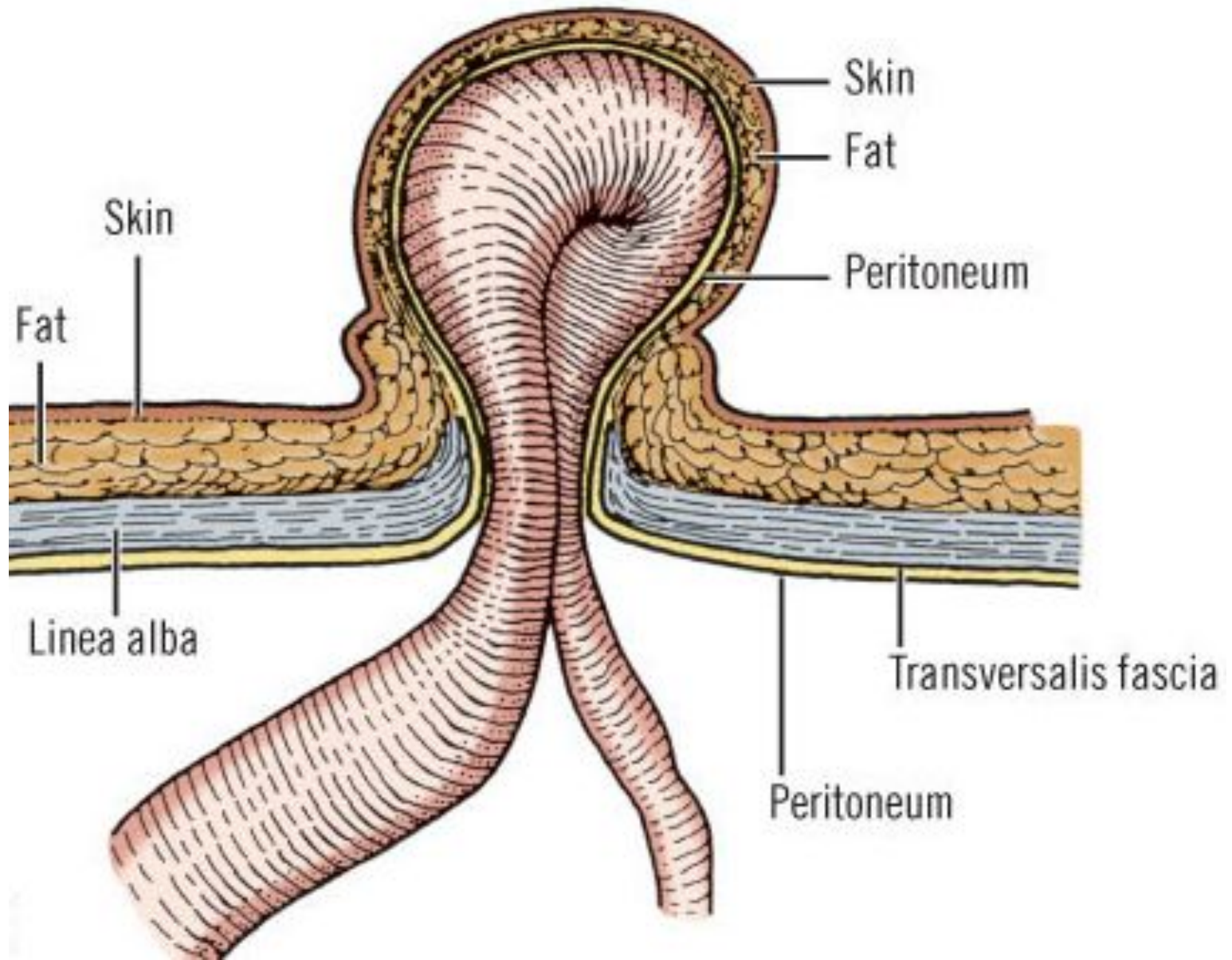


Пупочная грыжа

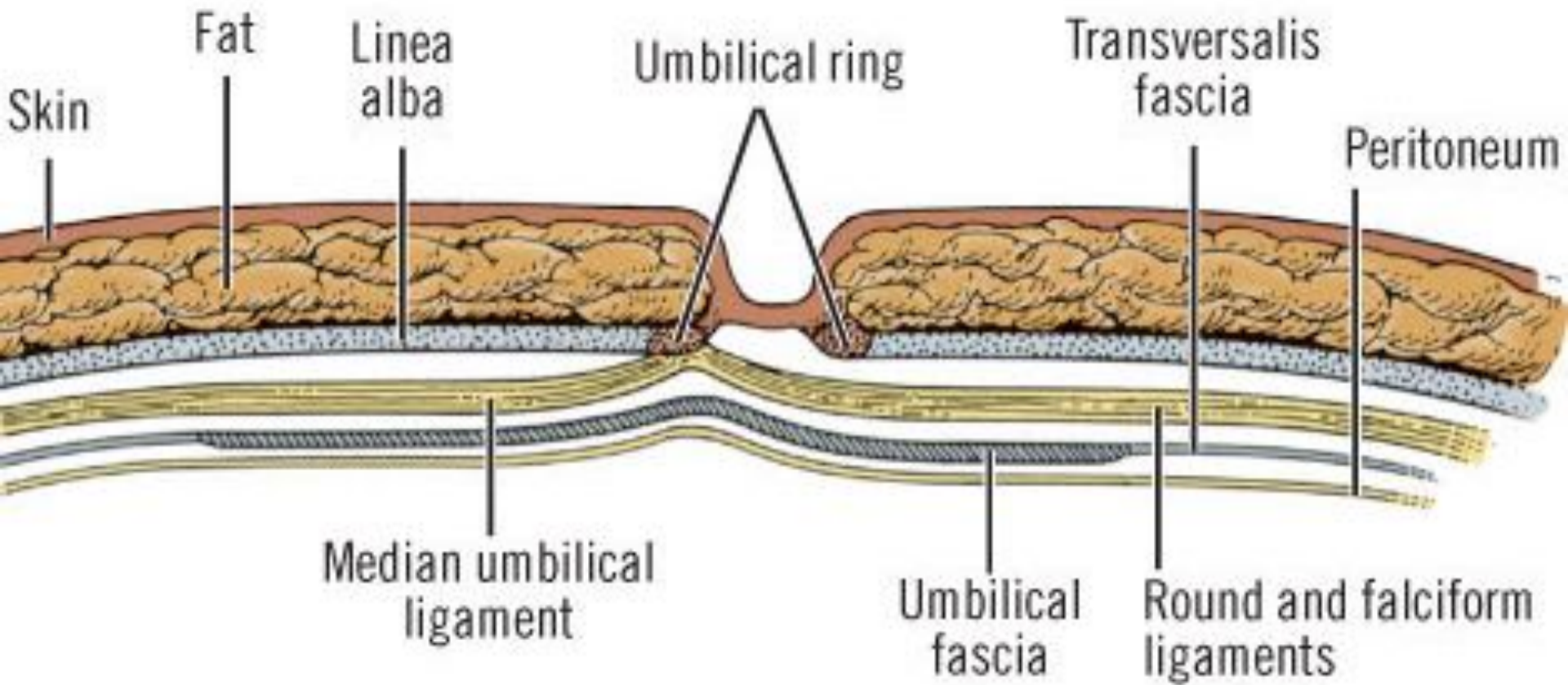
ПУПОК



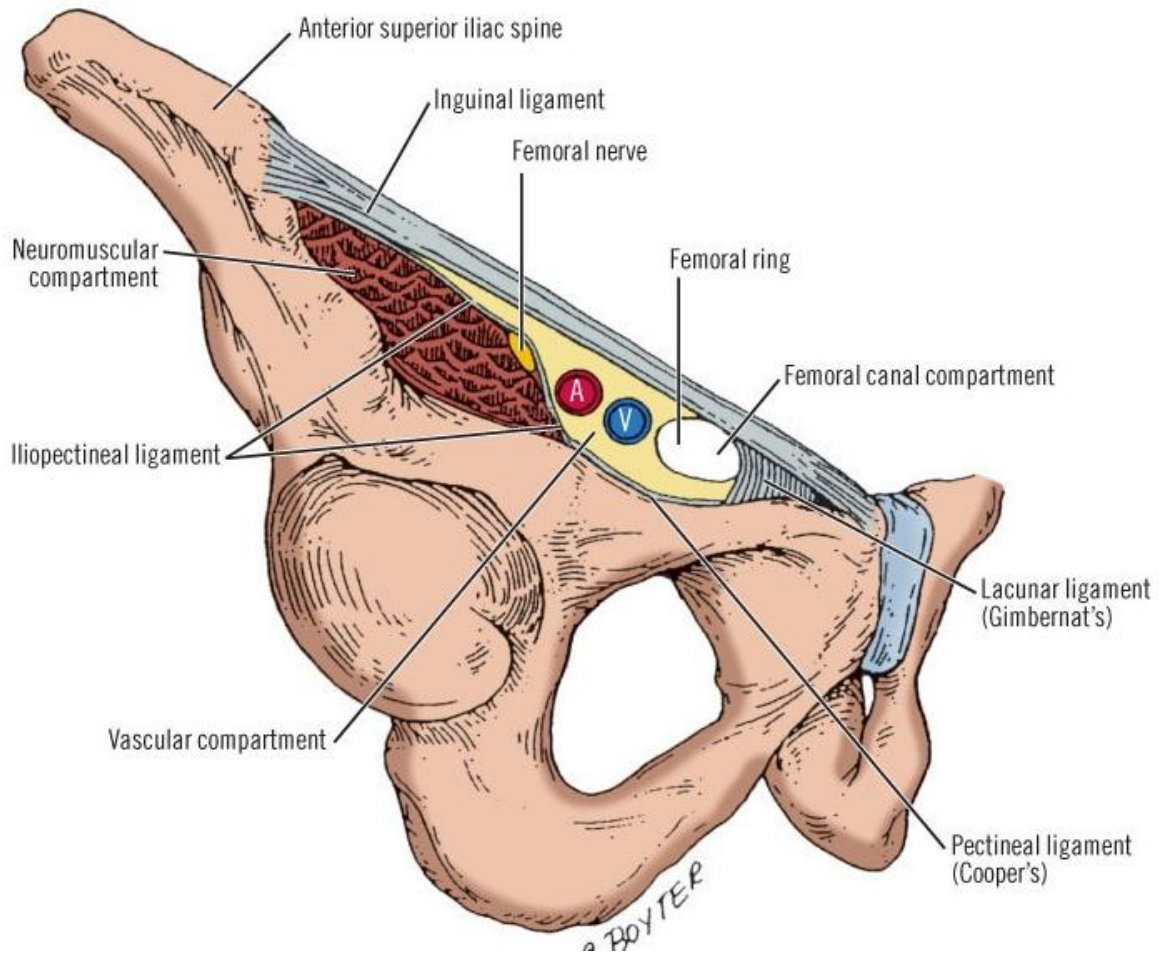
Пупочная грыжа

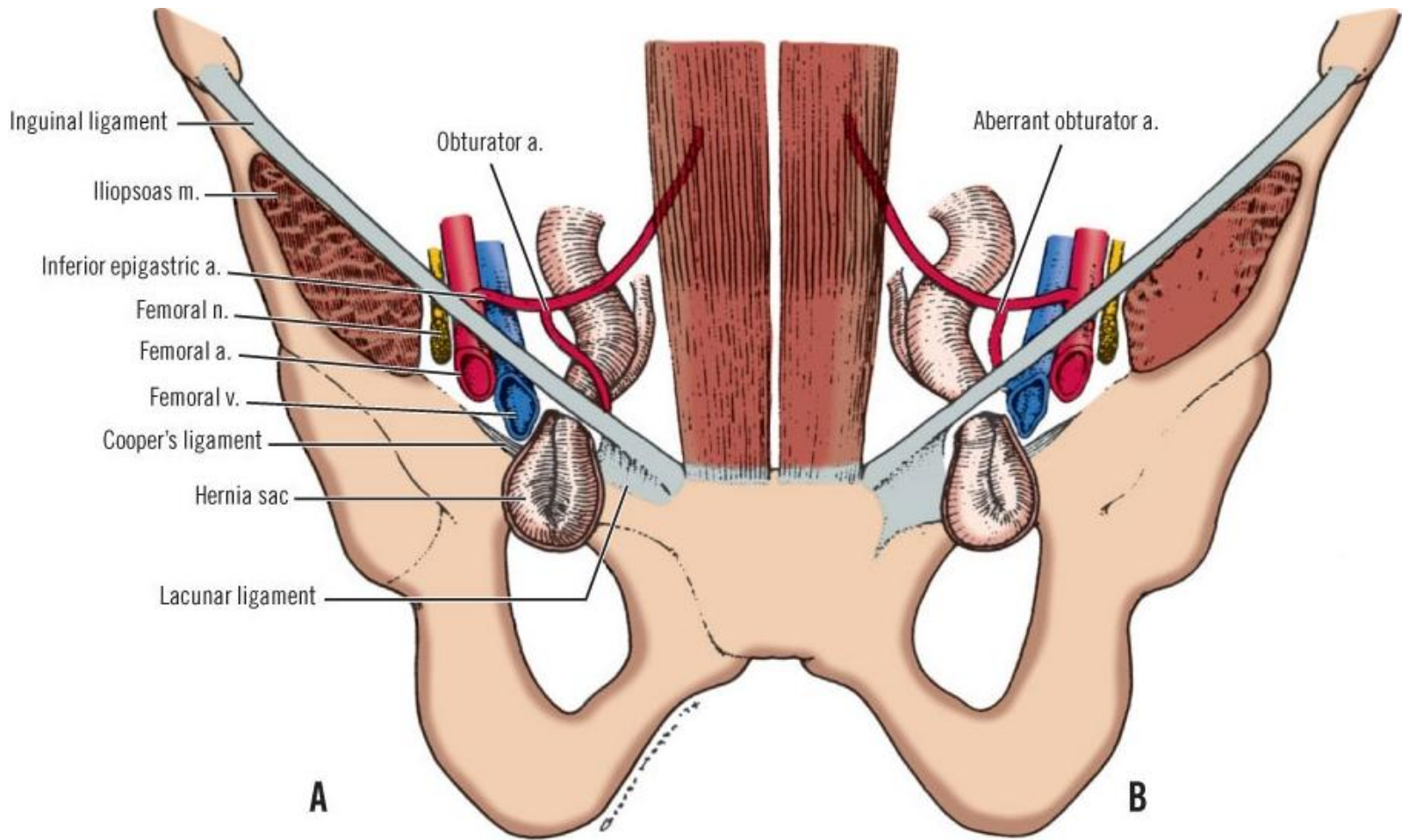


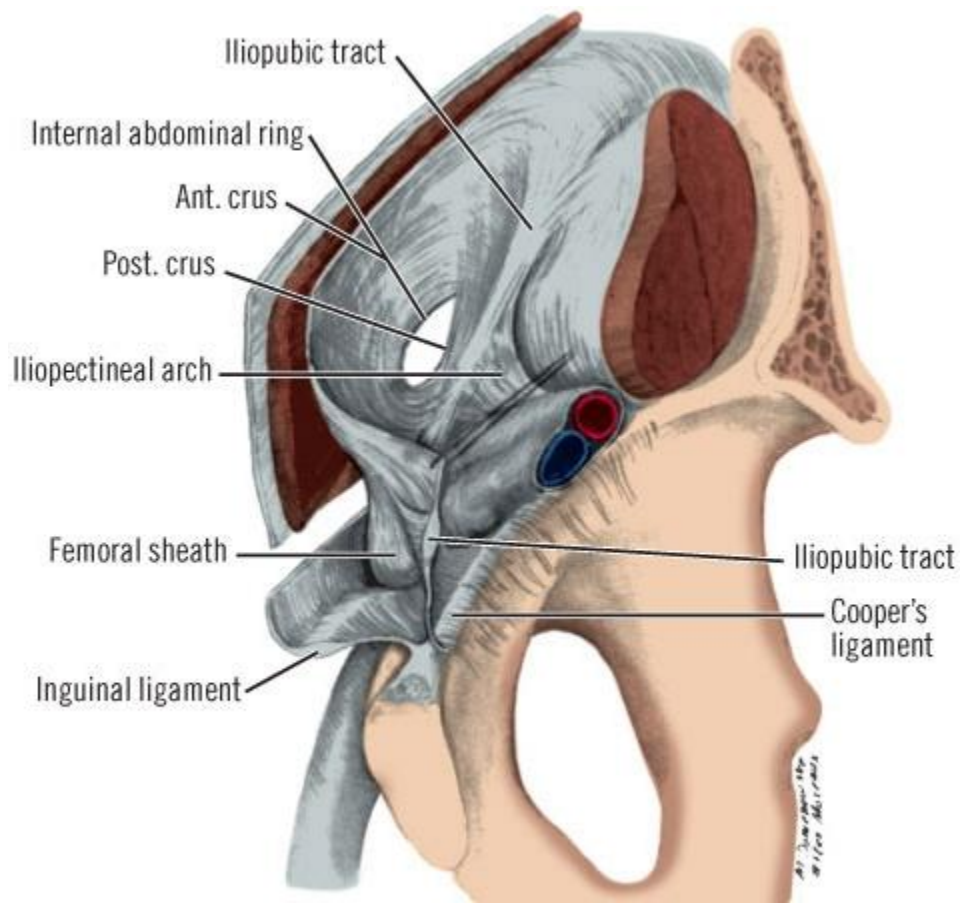
Слои пупка



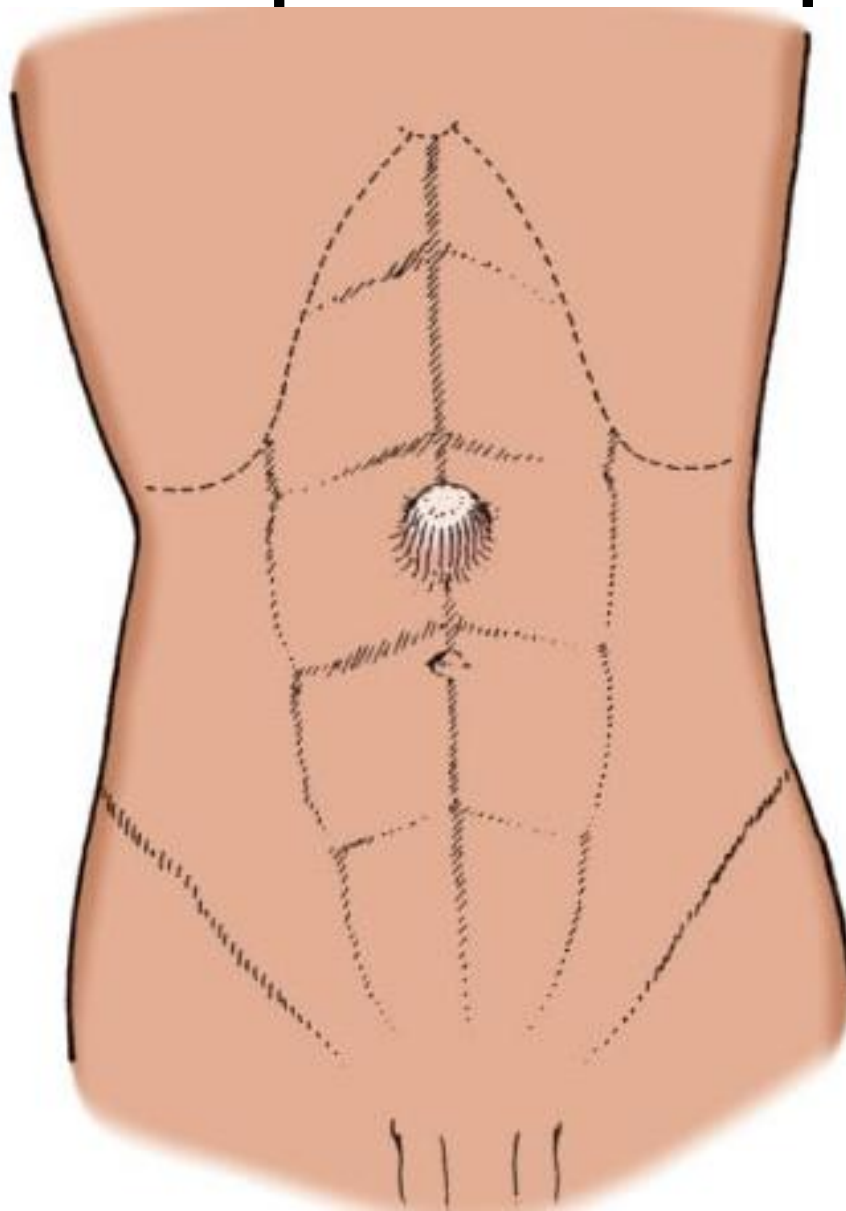
Бедренная грыжа



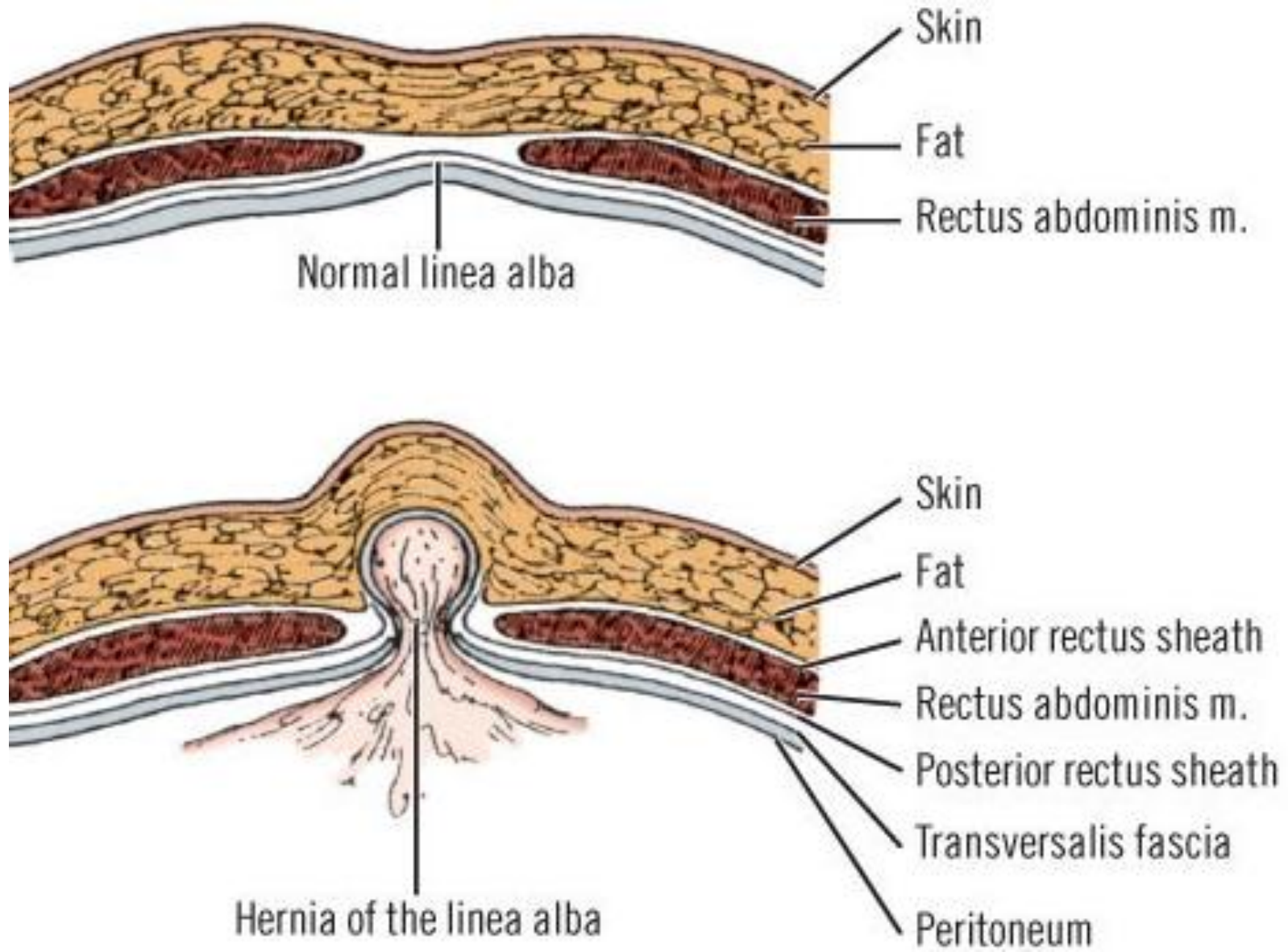




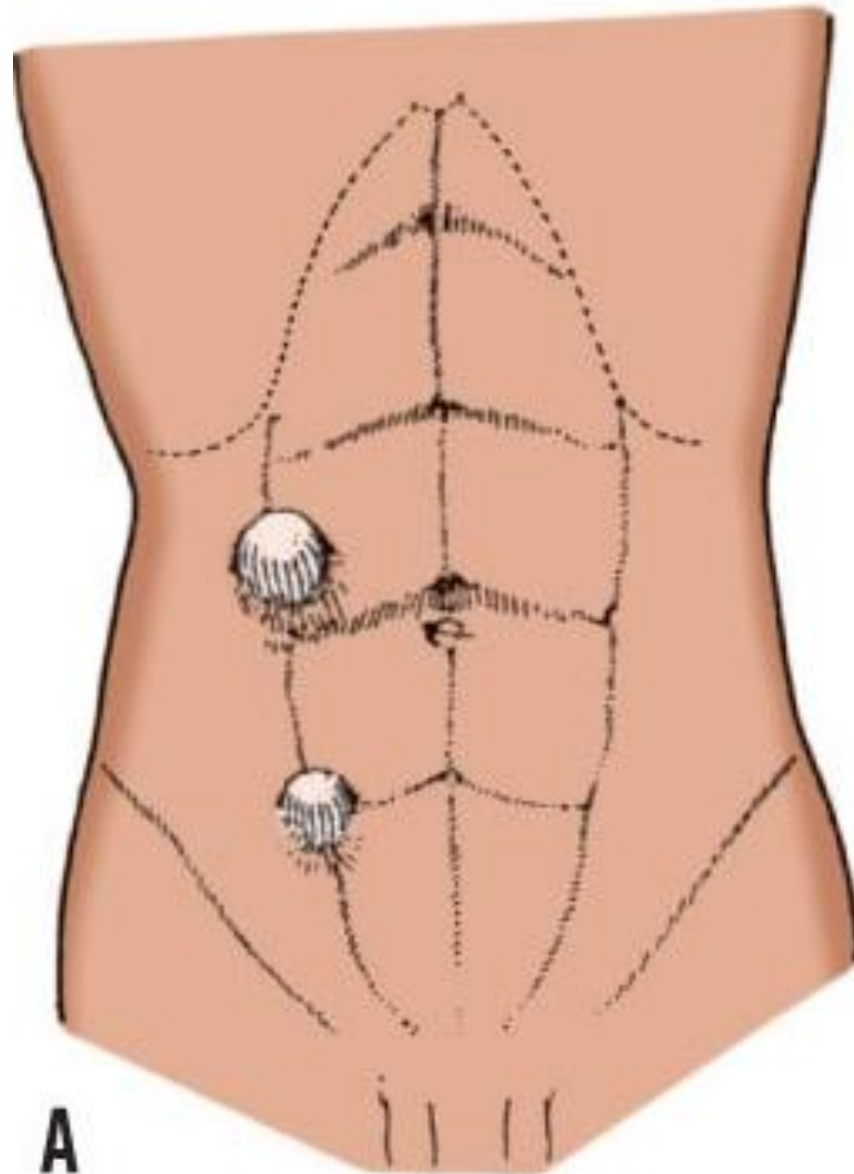
Эпигастральная грыжа



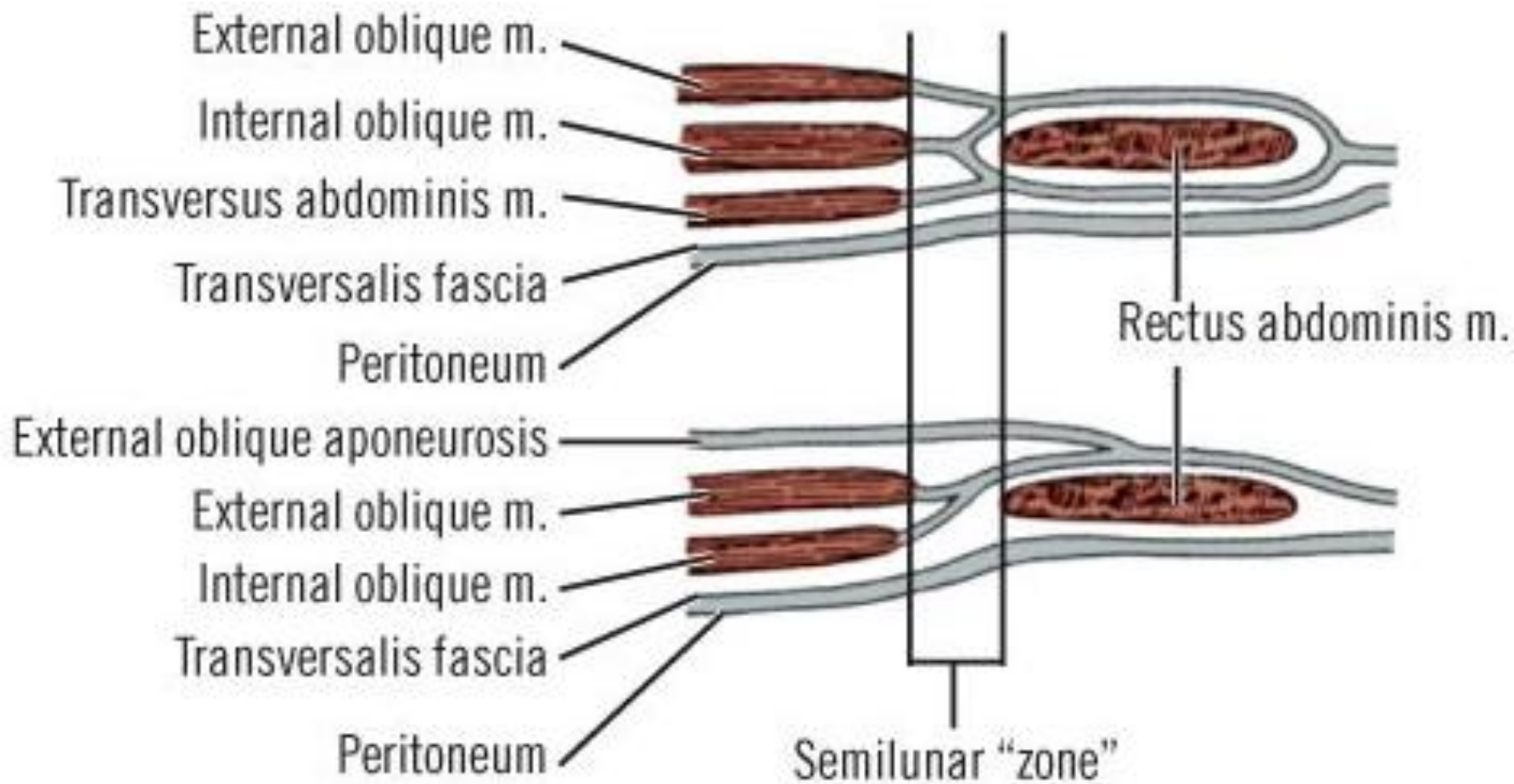
Эпигастральная грыжа



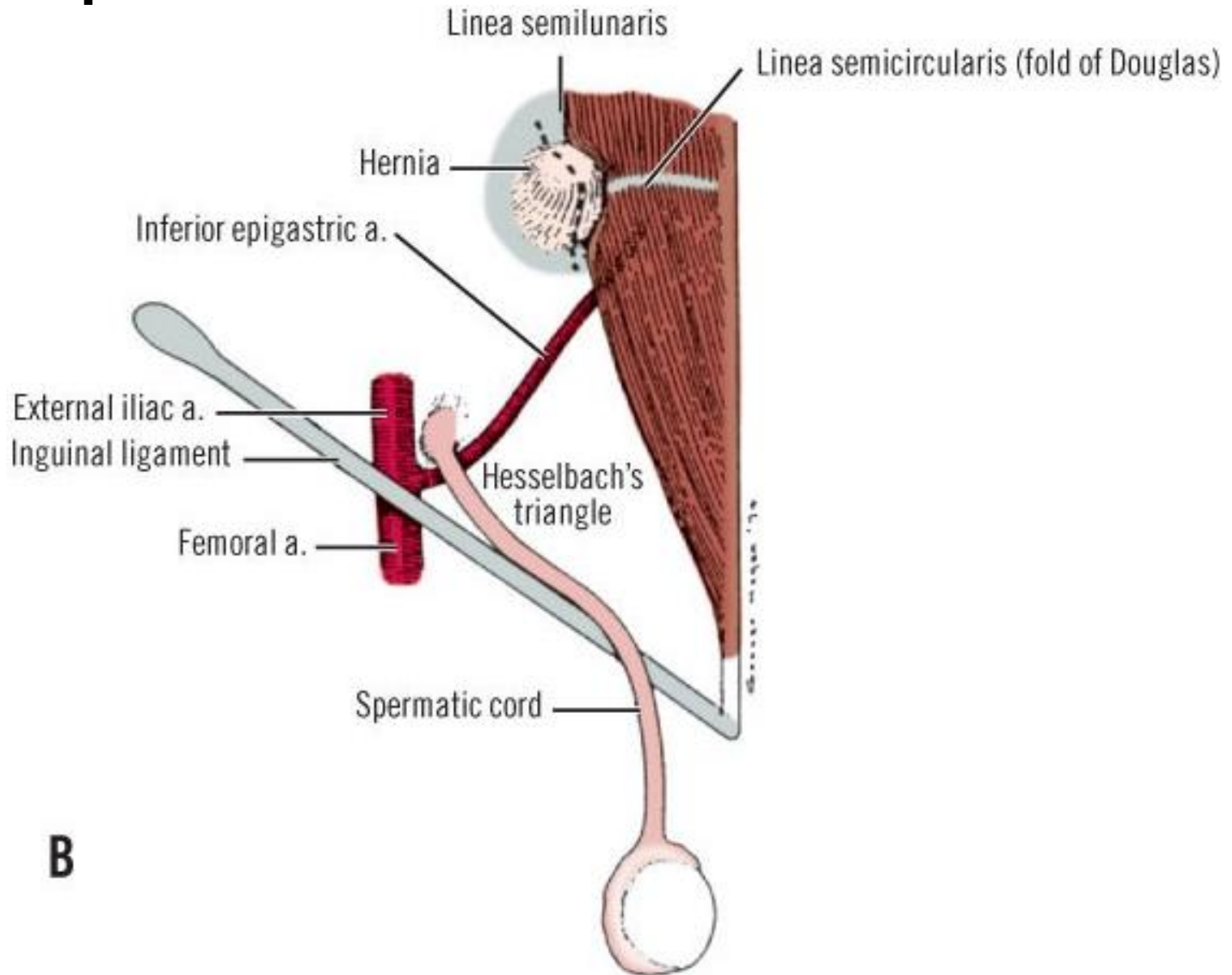
Грыжа спигелевой линии



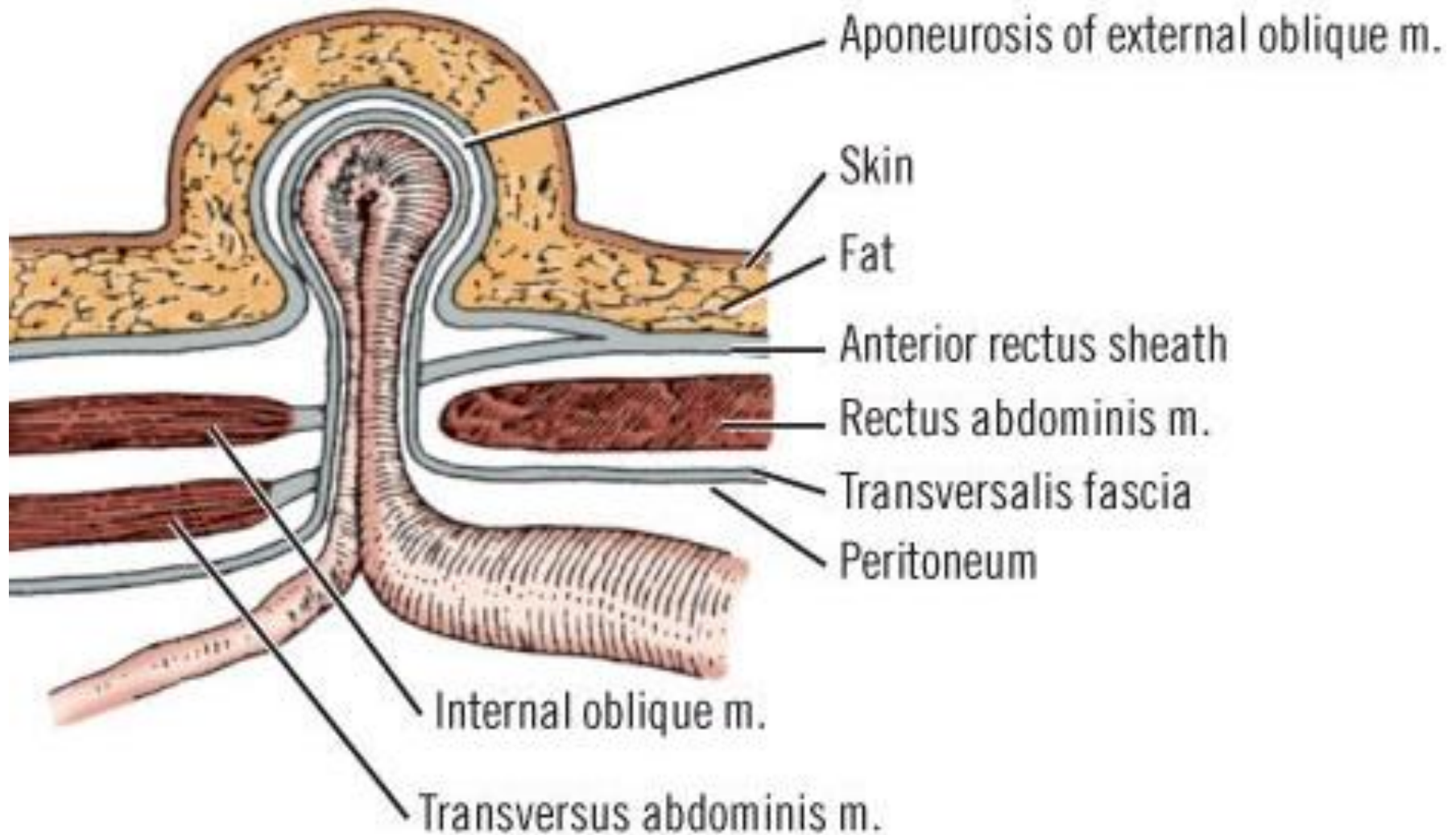
Грыжа спигелевой линии



Грыжа спигелевой линии



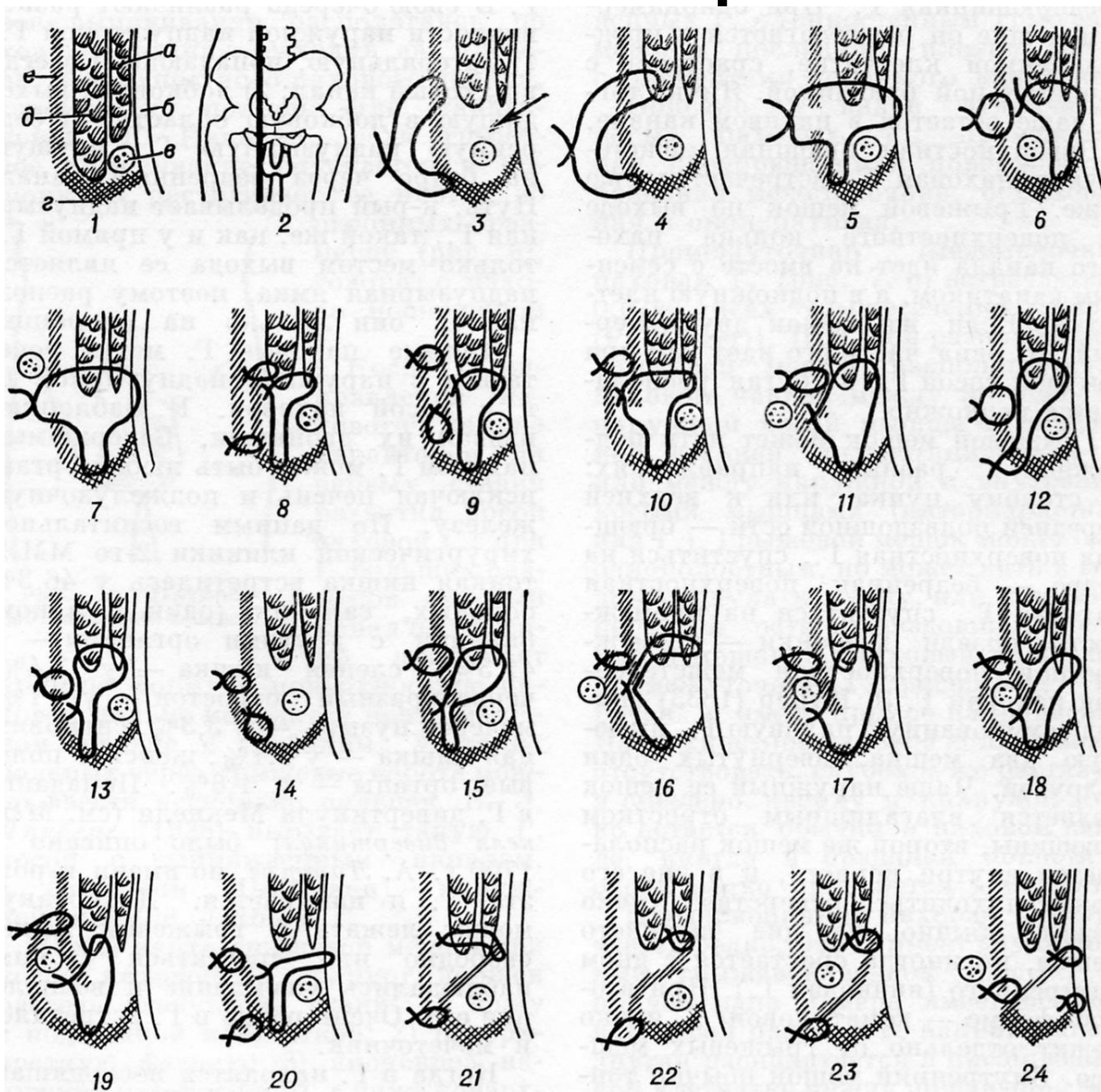
Грыжа спигелевой линии



Этапы грыжесечения:

- Доступ (обнажение грыжевого мешка)
- Оперативный приём
 - Обработка грыжевого мешка
 - Вскрытие грыжевого мешка
 - Осмотр содержимого
 - Возвращение содержимого в брюшную полость
 - Удаление грыжевого мешка
 - Препаровка
 - Перевязка шейки
 - Резекция дистального отдела
 - Закрытие грыжевых ворот (герниопластика)
- Ушивание операционной раны

Пластика грыжевых ворот



Пластика грыжевых ворот синтетической сеткой

