

АО “Медицинский университет Астана”
Кафедра неврологии

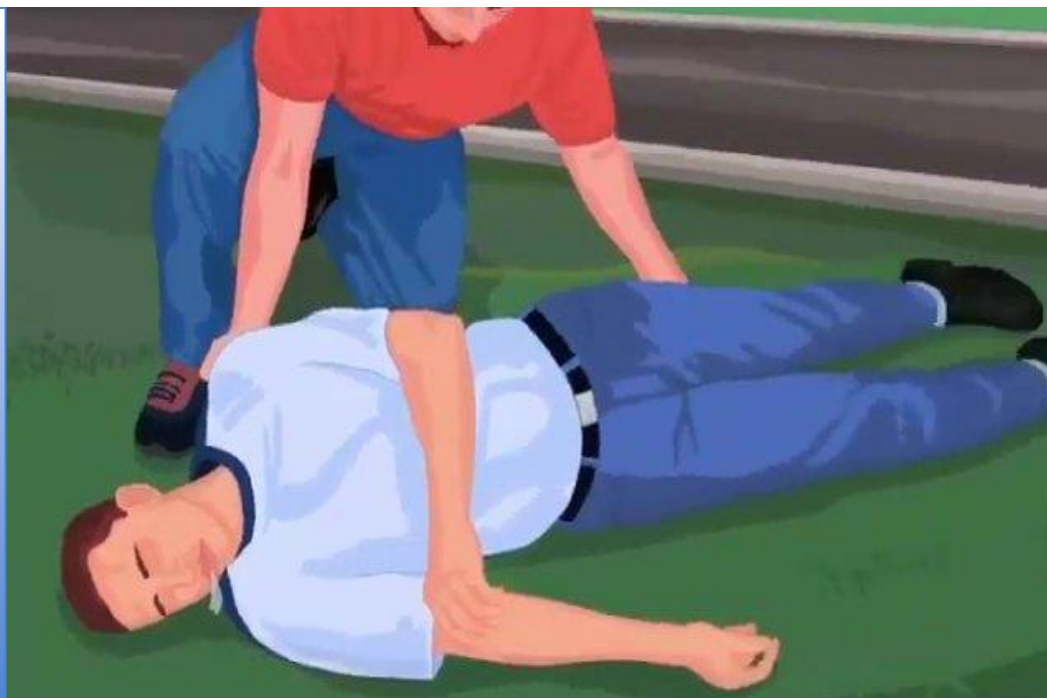ЭПИЛЕПСИЯ

Выполнила: Санжаров О . Н 646 ВОП
Проверила: Балтаева Ж.Ш.

Астана - 2018

Эпилепсия - одно из самых распространённых хронических неврологических заболеваний человека, проявляющееся в предрасположенности организма к внезапному возникновению судорожных приступов. Другое распространенное и общеупотребимое название этих внезапных приступов — эпилептический припадок.

Преходящее нарушение функции головного мозга вследствие патологического нейронного разряда, которое приводит к эпизодическим моторным, сенсорным, вегетативным и/или психическим проявлениям в сочетании с нарушением сознания или может протекать без нарушения сознания



причины

- Идиопатический приступ
- Наследственность
- ЧМТ
- Опухоли
- Инсульт
- Метаболические расстройства (гипогликемия, гипонатриемия, печеночная энцефалопатия)
- Передозировка лекарственными препаратами
- Абстиненция
- Эклампсия

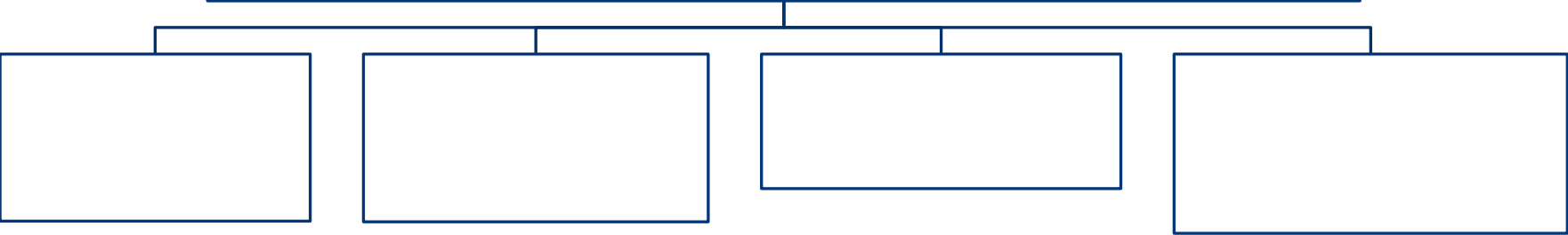
Приступ периоды

- * Аура – предвестник приступа,
- * наиболее ранняя стадия приступа
- * Период приступа – иктальный
- * период
- * Непосредственно после приступы –
- * постиктальный период
- * Интервал между приступами –
- * интериктальный период

Клиника

- * Тошнота, рвота, дискомфорт в желудке
- * Головокружение, головная боль
- * Преходящее нарушение речи
- * Чувство онемение части тела
- * Необычное восприятие окружающего мира
- * Различные галлюцинации
- * Спутанность сознания
- * Дезориентация, возбуждение

- * Продолжительность от нескольких минут до нескольких часов
- * 10-30 минут



Парциальная

Идиопатические (с возраст-зависимым дебютом)

- Доброкачественная эпилепсия детского возраста с центрально-височными пиками
- Эпилепсия детского возраста с затылочными пароксизмами
- Первичная эпилепсия чтения

2. Симптоматические

- Хроническая прогрессирующая постоянная эпилепсия детского возраста (Кожевниковский синдром)
- Синдромы с приступами провоцируемыми специфическими факторами (включают парциальные припадки вследствие внезапного пробуждения или эмоционального воздействия)
- Эпилепсия височной доли
- Эпилепсия лобной доли
- Эпилепсия теменной доли
- Эпилепсия затылочной доли

3. Криптогенные

1. Идиопатические (с возраст-зависимым дебютом)

Доброкачественные семейные неонатальные судороги

- Доброкачественные идиопатические неонатальные судороги
- Доброкачественная миоклоническая эпилепсия раннего детского возраста
- Детская абсансная эпилепсия
- Ювенильная абсансная эпилепсия
- Ювенильная миоклоническая эпилепсия
- Эпилепсия с большими приступами при пробуждении
- Другие идиопатические генерализованные эпилепсии (не указанные выше)
- Эпилепсия с приступами, провоцируемыми специфическими видами провокации (рефлекторные припадки)
- Криптогенные и/или симптоматические (с возраст-зависимым дебютом)
- Синдром Веста (инфантильные спазмы)
- Синдром Леннокса-Гасто
- Эпилепсия с миоклоническими абсансами
- Эпилепсия с миоклонически-астатическими приступами

2. Симптоматические

- А) Неспецифической этиологии
 - Ранняя миоклоническая энцефалопатия
 - Ранняя инфантильная эпилептическая энцефалопатия с комплексами «вспышка-угнетение» на ЭЭГ
- Б) Специфические синдромы (включают заболевания, при которых припадки являются ранним и основным проявлением болезни)

ЭПИЛЕПСИЯ И СИНДРОМЫ, ИМЕЮЩИЕ ПРИЗНАКИ ФОКАЛЬНЫХ И ГЕНЕРАЛИЗОВАННЫХ

1. С генерализованными и фокальными приступами
 - Неонатальные судороги
 - Тяжёлая миоклоническая эпилепсия раннего детского возраста
 - Эпилепсия с продолжительными комплексами «пик-волна» во время медленного сна
 - Приобретенная эпилептическая афазия (синдром Ландау-Клеффнера)
2. Без чётких признаков генерализованности или фокальности

СПЕЦИАЛЬНЫЕ СИНДРОМЫ

1. Припадки, связанные с определённой ситуацией
 - Фебрильные судороги
 - Судороги, возникающие при острых метаболических нарушениях
2. Изолированные судороги или изолированный статус.

Парциальные припадки

1. Простые парциальные припадки, протекающие без нарушения сознания
 1. Моторные припадки
 - фокальные моторные без марша
 - фокальные моторные с маршем (джексоновские)
 - адверсивные
 - постуральные
 - фонаторные (вокализация или остановка речи)
 2. Соматосенсорные припадки или припадки со специальными сенсорными симптомами (простые галлюцинации, например, вспышки пламени, звон)
 - соматосенсорные
 - зрительные
 - слуховые
 - обонятельные
 - вкусовые
 - с головокружением
 3. Припадки с вегетативно — висцеральными проявлениями
 4. Припадки с нарушением психических функций
 - дисфазические
 - дисмнестические
 - с нарушением мышления
 - аффективные
 - иллюзорные
 - сложные галлюцинаторные



Международная классификация эпилептических
припадков

Парциальные

Генерализованн
ые

Неклассифицированн
ые


2. Сложные парциальные припадки.

1. Простой парциальный припадок с последующим нарушением сознания

- начинается с простого парциального припадка (А.1 — А.4) с последующим нарушением сознания
- с автоматизмами

2. Начинается с нарушения сознания

- только с нарушения сознания
- с двигательными автоматизмами

- 
3. Парциальные припадки с вторичной генерализацией (могут быть генерализованными тонико-клоническими, тоническими, клоническими).
 1. Простые парциальные припадки (А), переходящие в сложные, а затем в генерализованные
 2. Сложные парциальные припадки (Б), переходящие в генерализованные
 3. Простые парциальные припадки, переходящие в сложные, а затем в генерализованные

Генерализованные припадки (судорожные и бессудорожные)

1. Абсансы

А) Типичные абсансы

- только с нарушением сознания
- со слабо выраженным клоническим компонентом
- с атоническим компонентом
- с тоническим компонентом
- с автоматизмами
- с вегетативным компонентом

Б) Атипичные абсансы

- изменения тонуса более выражены, чем при типичных абсансах
- начало и (или) прекращение припадков происходит не внезапно, а постепенно

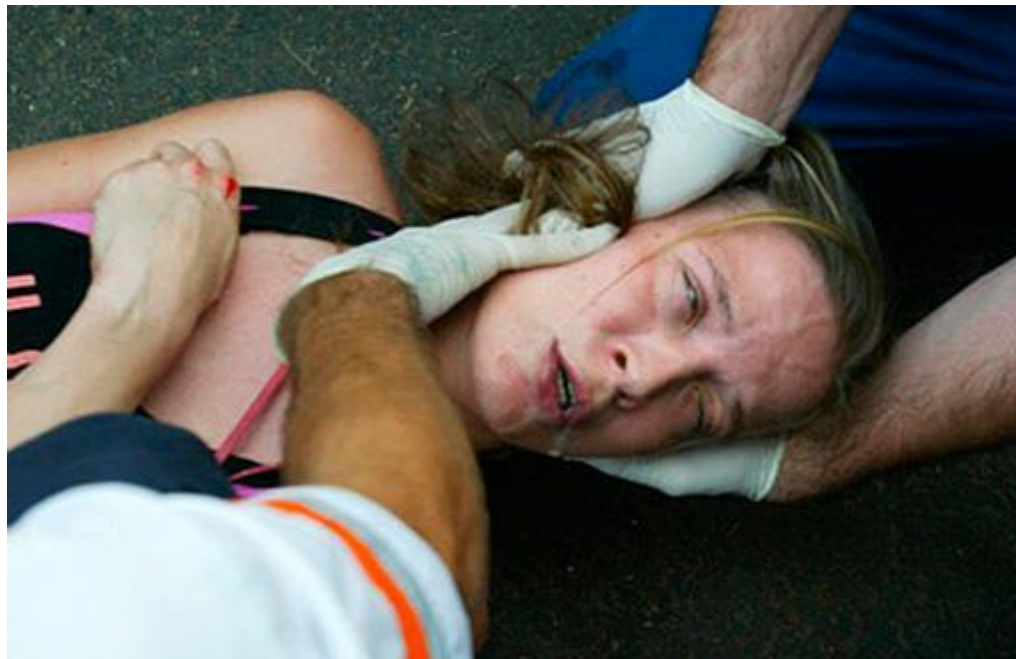
2. Миоклонические припадки (единичные или множественные миоклонические судороги)

3. Клонические припадки

4. Тонические припадки

5. Тонико-клонические припадки

Неклассифицированные эпилептические припадки (припадки, которые нельзя включить ни в одну из вышеописанных групп из-за отсутствия необходимой информации, а также некоторые неонатальные припадки, например, ритмические движения глаз, жевательные, плевательные движения).



1. Парциальные (фокальные) припадки - результат охвата эпилептическим возбуждением ограниченного участка коры. Клиническое значение парциальных припадков состоит в том, что они указывают на очаговый процесс в головном мозге. О парциальности припадка судят по его клиническим проявлениям, данным электроэнцефалографии, наличию фокального поражения при компьютерной и магнитно-резонансной томографий. К парциальным относятся примерно 80% припадков у взрослых и не менее 60% припадков у детей. Парциальные припадки делят на 3 группы.

Простые парциальные припадки

характеризуются элементарными движениями (судорогами), ощущениями или вегетативными изменениями, возникающими на фоне сохранного сознания. Обычно они связаны с вовлечением только одного из полушарий. Продолжительность припадка от 10 до 180 с. Послеприпадочные расстройства (спутанность, ослабление внимания, сонливость, головная боль, чувство разбитости) отсутствуют или легко выражены.

Моторные парциальные припадки

проявляются клоническими подергиваниями, изменением позы (*постуральные припадки*), вращательным движением головы и туловища (*адверсивные припадки*), вокализацией или остановкой речи (*фонаторные припадки*); после припадка иногда отмечается переходящий парез в конечности, только что вовлеченной в судорожную активность.

Сенсорные припадки проявляются покалыванием, ощущением ползания мурашек, неприятным вкусом или запахом, а также зрительными, слуховыми или вестибулярными ощущениями. Подергивания или парестезии иногда последовательно вовлекают различные части конечности, «маршируя» по ней (джексоновские припадки).

Вегетативные признаки

сопровожаются изменением окраски кожи, артериального давления, ритма сердца, зрачков, дискомфортом в эпигастральной области.

Психические проявления могут включать

- дисфазические феномены (изменения речи)
- дисмнестические феномены (ощущение уже виденного или никогда не виденного)
- когнитивные феномены (сновидное помрачение сознания, наплыв мыслей, ощущение дереализации или деперсонализации)
- аффективные феномены (страх, депрессия, гнев)
- иллюзорные (иллюзии размера, формы, веса, дистанции)
- сложные галлюцинаторные расстройства (зрительные, слуховые, обонятельные, вкусовые галлюцинации).

Простые парциальные припадки, проявляющиеся только психическими феноменами, встречаются исключительно редко (чаще они предшествуют сложному парциальному припадку). Простой парциальный припадок может перейти в сложный парциальный припадок или генерализованный тонико-клонический припадок. В этом случае он представляет собой ауру – начальную часть припадка, протекающую на фоне сохранного сознания, о которой больной еще может дать отчет.

2. Сложные парциальные припадки

характеризуются нарушением сознания, которое выражается в ареактивности больного и невозможности вступить с ним в контакт, спутанности сознания или дезориентации. Сознание нарушается с началом припадка, что происходит во время припадка, больной не помнит. Припадки могут сопровождаться автоматизмами (психомоторные припадки) и вегетативными проявлениями (например, расширением зрачков или слюнотечением) Автоматизм – координированный двигательный акт (жевание, глотание, облизывание губ, улыбка, повторение звуков или слов, пение и т. д.), осуществляемый на фоне помраченного сознания во время или после эпилептического припадка и в последующем амнезирующийся. Во время припадка больной может продолжать движения, начатые до припадка, если они относительно элементарны (ходьба, жевание). Продолжительность припадка от нескольких секунд до нескольких минут (в среднем 2 минуты). Послеприпадочный период длится от нескольких секунд до нескольких десятков минут.

Парциальные припадки с вторичной генерализацией

начинаются как простые или сложные парциальные, а затем трансформируются в генерализованные тонико-клонические припадки. Припадки продолжаются от 30 сек. до 3 мин, послеприпадочный период – от нескольких минут до нескольких часов.

Генерализованные припадки -

результат диффузного охвата головного мозга эпилептическим возбуждением, инициированным, вероятно, патологической активацией срединных структур мозга.

Тонико-клонические припадки (большие припадки)

начинаются с поворота головы и падения больного, после чего следует тоническая фаза, которая продолжается 10 – 20 сек. и включает следующие друг за другом открывание глаз, сгибание, ротацию и отведение рук, разгибание головы, тонический крик, разгибание рук, разгибание, ротацию и приведение ног. Затем напряжение начинает «мерцать», вызывая дрожание тела, переходящее в клоническую фазу. Последняя продолжается около 30 с и проявляется кратковременными сгибательными спазмами всего тела. В этот момент часто происходит прикус языка. Припадок обычно сопровождается тахикардией и артериальной гипертензией. В результате повышения давления в мочевом пузыре возникает непроизвольное мочеиспускание. Обычно отмечаются расширение зрачков, гипергидроз, гиперсаливация. Апноэ вызывает цианоз кожи. Общая продолжительность припадка от 20 сек. до 2 мин (в среднем около 1 мин). Послеприпадочный период длится от нескольких минут до нескольких часов.

Абсансы (малые припадки) проявляются внезапным кратковременным выключением сознания, продолжающимся несколько секунд и обычно сопровождающимся застыванием. Легким клоническим, тоническим или атоническим компонентами, автоматизмами, вегетативными проявлениями. Типичный абсанс продолжается 5 – 20 сек. и может сопровождаться легкими клоническими подергиваниями, особенно в мимической мускулатуре, изменением мышечного тонуса, иногда короткими автоматизмами, вегетативными проявлениями, но не падением больного. При электроэнцефалографии выявляются характерные разряды пик – медленная волна частотой 3/сек. Заканчивается припадок столь же внезапно, как и начинается. После него не возникает послеприпадочной спутанности. Абсанс может остаться незамеченным как для окружающих, так и самим больным. Типичные абсансы обычно служат проявлением идиопатической генерализованной эпилепсии и возникают, главным образом, в детском и подростковом возрасте (4 – 12 лет).

Атипичные (сложные) абсансы, как правило, более продолжительны и сопровождаются более выраженными колебаниями тонуса. В зависимости от характера последних выделяют атонические, акинетические и миоклонические абсансы. Во время приступа возможны падение или непроизвольное мочеиспускание. Для атипичных абсансов свойственны неполное выключение сознания, более постепенное начало и окончание припадка, гетерогенные изменения на электроэнцефалографии (медленная пик-волновая активность частотой менее 2,5/с или более быстрая, но не столь регулярная, как типичных абсансов активность). Атипичные абсансы могут возникать в любом возрасте, но чаще наблюдаются у детей. Обычно они бывают проявлением симптоматической эпилепсии, возникающей на фоне тяжелого органического поражения головного мозга, и сочетаются с припадками иного типа, задержкой развития и другими неврологическими нарушениями.

Миоклонические припадки. Миоклонии – кратковременные неритмичные или ритмичные мышечные подергивания, которые могут возникать на корковом, подкорковом или спинальном уровнях. Миоклонические припадки обычно характеризуются единичными подергиваниями или их короткой серией. Эпилептические миоклонии обычно двусторонние, нередко мультифокальные и асимметричные. Одиночный припадок продолжается около 1 сек. и напоминает удар тока. Сознание во время приступа обычно сохранено. Миоклонические подергивания могут наблюдаться в структуре абсансов и парциальных припадков.

Атонические (актинетические или астатические) припадки характеризуются внезапной утратой тонуса и падением больного на пол, часто приводящим к травме головы. Продолжительность припадка несколько секунд (до 1 мин). В легких случаях припадок проявляется внезапным свисанием головы (если больной сидит за столом) или нижней челюсти. Падение тонуса наблюдается не только при атонических припадках, но и при абсансах, простых или сложных парциальных припадках, но во всех этих случаях падение тонуса происходит не столь внезапно, и больные не падают на пол стремительно, а оседают более постепенно. У большинства больных с эпилепсией доминирует лишь один тип припадков, который со временем может дополняться другим (например, к абсансам могут присоединяться генерализованные тонико-клонические припадки).

Эпилепсия - это не единое заболевание, а группа заболеваний, каждое из которых характеризуется возрастом начала, определенным типом припадков, специфическими изменениями электроэнцефалографии, этиологией и сопутствующими симптомами. В соответствии с типом припадков выделяют парциальную (локализованную, или **фокальную**) эпилепсию, характеризующуюся различными вариантами парциальных припадков или фокальными изменениями на электроэнцефалографии, и генерализованную эпилепсию, которая характеризуется генерализованными припадками и отсутствием фокальных изменений на электроэнцефалограмме. С этиологической точки зрения каждый из этих вариантов эпилепсии, в свою очередь, подразделяют на **идиопатическую, симптоматическую и криптогенную** формы.

ДИАГНОСТИКА:

- * Исключение других причин судорог и осложнений алкоголизма:
- * Менингит, пневмония, перитонит, ЧМТ, ЖКТ кровотечения, панкреатит
- * Лабораторные исследования: ОАК, биохимический анализ крови, скрининг на токсины, рентген
- * ОГК
- * Нейровизуализация – РКТ или МРТ

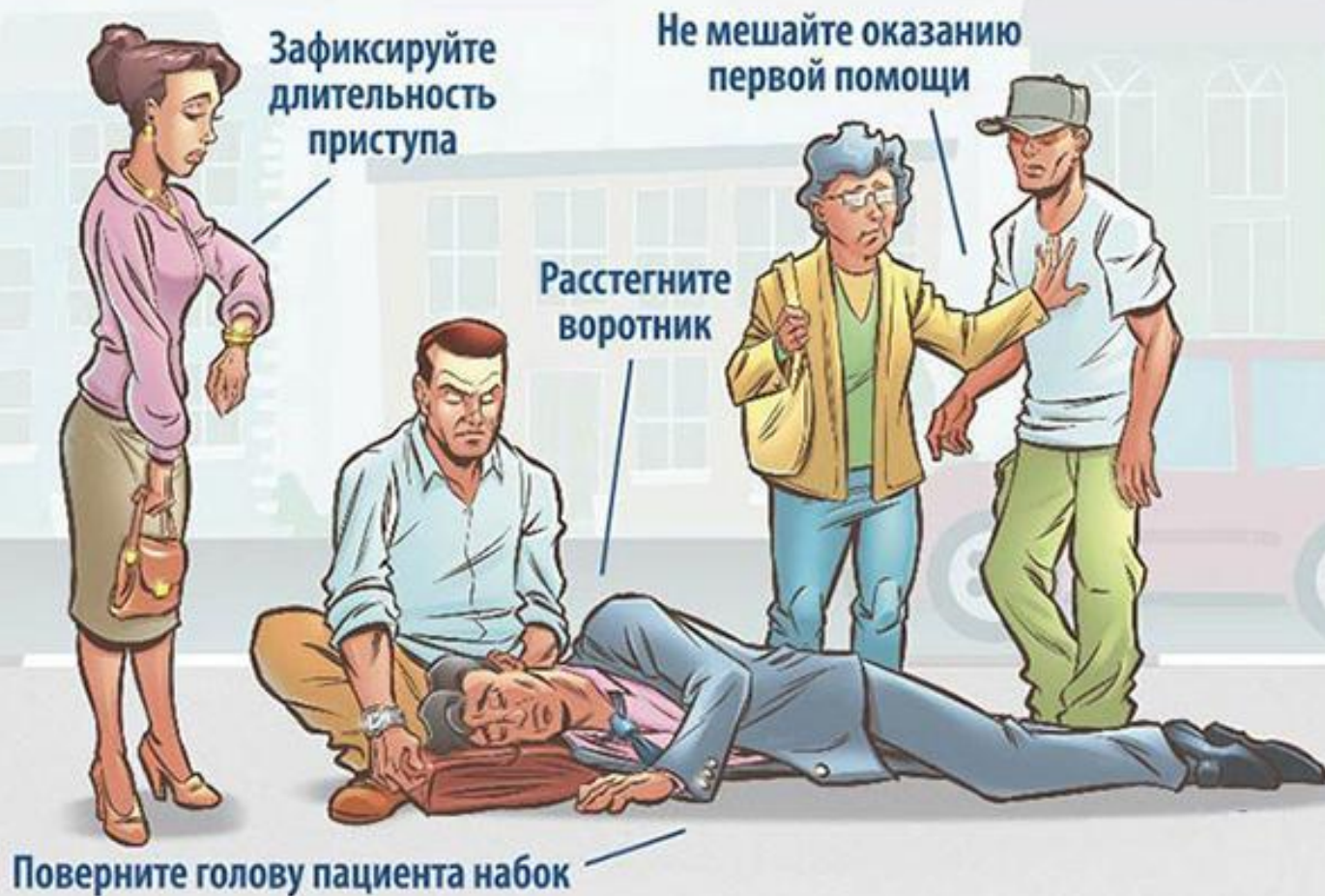Оказание первой помощи при приступе эпилепсии

1. Помощь нужно оказывать тогда, когда человек падает и у него начинаются судороги.
2. Вам следует положить больного и убрать все лишние предметы, которые могут находиться рядом с ним.
3. Первым делом нужно оградить человека от возможной опасности. Если вы увидели упавшего человека на дороге, то обязательно оттащите его с проезжей части на обочину или тротуар. Смотрите за тем, чтобы он не ударился.
4. Во время эпилептического приступа не пытайтесь привести человека в чувство, в сознание, а также не сдерживайте проявляющиеся судороги. Вы можете нанести вред больному такими действиями. Не стоит забывать, что эпилептики во время таких припадков не чувствуют ничего.
5. Во время оказания первой помощи следует положить под голову больного какой-нибудь валик. Это может быть подушка и скрученная верхняя одежда.

6. Когда человек открывает рот, нужно свернуть тряпочку и всунуть ему между челюстей. Это делается для того, чтобы он не смог прикусить свой язык. Ни в коем случае не нужно пытаться разжать рот, пытаюсь вставить пальцы или твердые предметы, т.к. в результате тризма (спазма жевательной мускулатуры) зубы крепко сжаты, а такие попытки могут привести или к откусыванию вашего пальца или к повреждению его зубов.
7. При обильном слюноотделении он может захлебнуться, в связи с чем необходимо положить больного набок для того, чтобы слюна или другая жидкость могла свободно вытекать.
8. Не забывайте, что длительность такого приступа не превышает трех минут и ваша задача — сделать так, чтобы человек смог пережить это время. Сидя на коленях, слегка придерживайте его голову.
9. После приезда скорой помощи надо рассказать врачу все детали и сам процесс приступа во всех подробностях. Так вы укажете доктору, с чего начинать процесс лечения, и поможете правильно установить диагноз больному, которому, скорее всего, вы спасете жизнь.

ПЕРВАЯ ПОМОЩЬ ПРИ СУДОРОЖНОМ ПРИСТУПЕ

! Не кладите ничего пациенту в рот



- * **Неотложная помощь.** В первую очередь необходимо нормализовать дыхание, а затем проводить медикаментозное лечение, направленное на ликвидацию судорог, нормализацию сердечно-сосудистой деятельности и обмена.
- * Эффективными мерами противосудорожной терапии являются: внутривенное введение 2 мл 0,5% раствора диазепама (седуксена) в 20 мл 40% раствора глюкозы. Смесь вводят медленно, в течение 3—4 мин. Если по прошествии 10—15 мин после введения указанного раствора судороги не прекращаются, введение следует повторить. При отсутствии эффекта внутривенно вводят 70—80 мл 1% раствора тиопентала натрия.

3. Купирование признаков ОССН, при их наличии, на этапе скорой помощи осуществляется сердечными гликозидами (например, 0,5—0,7 мл 0,05% р-ра строфантина или другими препаратами этой группы) и сосудодобивными средствами типа мезато-на или норадреналина.

4. Купирование отека головного мозга рекомендуется проводить в условиях стационара. С этой целью вводятся осмодиуретики или салуретики по общепринятым методикам: лазикс — 1 мг/1 кг веса, мочеина из расчета 1 — 1.5 г/1 кг веса больного (см. тему острая неврологическая патология).

5. Для улучшения реологических свойств крови можно использовать низкомолекулярные декстраны (реополиглюкин 400 мл в/в, капель-но) или гепарин 2500—5000 ЕД п/к или в/м 2—4 раза в сутки.

6. Больным показано введение антигипоксантов (препараты типа ГОМК (оксибутират натрия) из расчета 20—30 мг/1 кг веса). Следует помнить, что данную расчетную дозу следует вводить на физрастворе, в/в, капельно, медленно в течение 15—20 минут. При быстром, струйном, в/в введении данный препарат сам по себе может вызвать возникновение судорожного синдрома.

ЛЕЧЕНИЕ:

- Стабилизация ЖВФ
- Тиамин 100 мг в/м или в/в (до вливания глюкозы)
- Коррекция водно-электролитного баланса (натрий, калий, магний)
- Для купирования судорог – Диазепам (Реланиум) 2,5 мг/мин до полного прекращения судорог (следить за дыханием и АД)
- Повторное введение 5-10 мг каждые 4-8 часов