

***исследования  
почек и  
мочевыводящих  
путей***

---

# Показания к обследованию мочевыделительной системы у новорожденных и грудных детей

## Абсолютные показания:

1. Отягощенная наследственность в урологическом отношении.
2. Явные признаки патологии мочевыделительной системы:

---

  - а) расстройство диуреза (задержка, учащение мочеиспускания, прерывистая струя мочи, капельное мочеиспускание, олигурия, анурия);
  - б) наличие пальпируемого объемного образования в брюшной полости;
  - в) изменение качества мочи (патологическая окраска, изменение рН и относительной плотности мочи, протеинурия, лейкоцитурия, бактериурия);
  - г) мочевого асцит;
  - д) азотемия;
  - е) выпадающее уретероцеле.
3. Наличие пороков развития, часто сочетающихся с врожденной патологией мочевыделительной системы:
  - а) пороки развития наружных половых органов;
  - б) аноректальные пороки;
  - в) синдром «сливового живота»

---

### **Относительные показания:**

1. Выявление в акушерском анамнезе неблагоприятных для плода факторов.
2. Косвенные признаки патологии мочевыделительной системы:
  - а) лихорадка;
  - б) уменьшение массы тела;
  - в) изменение окраски кожных покровов;
  - г) отечный синдром;
  - д) срыгивания, рвота, диспепсические расстройства;
  - е) наличие некоторых общеинфекционных симптомов, причины которых неясны.

## Методика исследования органов мочевой системы у детей

Во время исследования органов мочевой системы у детей нужно обратить внимание на наличие боли в поясничной области, над лобком, характер сечовидилень (болезненность, частота, недержание и неудержание мочи, энурез, другие нарушения акта мочеиспускания), беспричинное повышение температуры тел.

При сборе анамнеза следует уточнить факторы риска врожденной и наследственной патологии, возможные причины приобретенных заболеваний (нефропатия у матери во время беременности, острые инфекционные заболевания водить ини, хронические очаги инфекции, переохлаждения, предыдущие вакцинации и т.д..

При осмотре определяют наличие пастозности, отеков, бледности, влажности кожи, состояние половых органов

Проводится пальпация почек При подозрении на скрытые отеки оценивают пробу Мак-Клюра-Олдрича, количество выпитой и выделенной жидкости за сутки, цвет и прозрачность мочи

Оценивают результаты лабораторно-инструментальных исследований

---

При опросе выясняют локализацию и характер болей, их иррадиацию, наличие нарушений мочеиспускания, давность появления в моче крови или гноя. Тщательно выясняют историю заболевания, наличие травмы, перенесенные заболевания. При осмотре больного иногда можно определить выпячивание передне-боковой стенки живота в области подреберья за счет увеличения почки (опухоль, гидронефроз).

---

Прощупывание почек производят при положении больного на спине с полусогнутыми ногами в момент глубокого вдоха больного. Прощупывание производят двумя руками — при ощупывании левой почки правую руку подводят под поясничную область больного, а левую — кладут на область подреберья и на вдохе сближают пальцы рук.

Прощупывание почек можно производить и при положении больного на боку. Этот прием помогает диагностировать опущение почек. У здоровых людей почки не прощупываются; опущенная почка определяется как подвижное, эластичное овальное тело, смещающееся вверх. Опухоль почки определяется как плотное, бугристое малоподвижное образование, болезненное при пальпации. Увеличенная гладкая болезненная почка определяется пальпаторно при гидронефрозе; увеличенные бугристые почки — при поликистозе.

---

симптом Пастернацкого — болезненность при поколачивании поясничной области ниже XII ребра.

В диагностике заболеваний почек применяют метод исследования водовыделительной и концентрационной функций почек. Показателем водовыделительной функции служит количество выделенной за сутки мочи (суточный диурез) по сравнению с количеством потребляемой за сутки жидкости. Концентрационная функция определяется измерением удельного веса мочи в разовых трехчасовых порциях. Значительное уменьшение количества выделяемой мочи — олигурия (см.), отсутствие выделения мочи — анурия (см.) или увеличение выделения мочи — [полиурия](#) (см.) служат показателем нарушения функции почек.

Сниженный удельный вес мочи (1008—1014) — гипостенурия, а также удельный вес мочи без колебаний — изостенурия служат признаком нарушения концентрационной функции почек, которое обычно проявляется сочетанием обоих симптомов, т. е. изогипостенурией. Для уточнения этих функций проводят функциональные пробы — водную пробу (проба на разведение) и пробу на концентрацию. Водная проба заключается в следующем — больной выпивает натощак 1,5 л воды, затем через 30 мин. начинают измерять количество выделяемой им мочи в течение 4 часов. Проба на концентрационную функцию почек: больной в течение суток потребляет только сухую пищу, богатую белками (мясо, яйца и др.), за это время с утра у него собирают мочу через каждые 2 часа, измеряя ее количество и удельный вес в каждой порции.

При нормальной функции почек водная проба показывает быстрое выделение всей выпитой жидкости с низким удельным весом — 1002—1004; при пробе на концентрацию количество мочи в каждой последующей порции уменьшается, а удельный вес возрастает до 1030 и более. Сниженный удельный вес мочи (1008—1014) — гипостенурия, а также удельный вес мочи без колебаний — изостенурия служат признаком нарушения концентрационной функции почек, которое обычно проявляется сочетанием обоих симптомов, т. е. изогипостенурией. Для уточнения этих функций проводят функциональные пробы — водную пробу (проба на разведение) и пробу на концентрацию. Водная проба заключается в следующем — больной выпивает натощак 1,5 л воды, затем через 30 мин. начинают измерять количество выделяемой им мочи в течение 4 часов. Проба на концентрационную функцию почек: больной в течение суток потребляет только сухую пищу, богатую белками (мясо, яйца и др.), за это время с утра у него собирают мочу через каждые 2 часа, измеряя ее количество и удельный вес в каждой порции.

При нормальной функции почек водная проба показывает быстрое выделение всей выпитой жидкости с низким удельным весом — 1002—1004; при пробе на концентрацию количество мочи в каждой последующей порции уменьшается, а удельный вес возрастает до 1030 и более.



---

Более физиологичной является функциональная проба Зимницкого; при ней не нужно проводить нагрузки большим количеством жидкости или полностью лишать ее. У больного при нормальном питании собирают мочу каждые 3 часа (8 порций); отдельно ночные и дневные порции, измеряя количество мочи и удельный вес каждой порции. При нормальной функции почек колебания удельного веса и количества мочи в различных порциях значительны и большая часть мочи выделяется днем. Одинаково низкий удельный вес во всех порциях указывает на нарушение функции почек.

Важным исследованием функции почек является определение в сыворотке крови азотистых шлаков — так называемая остаточного азота, которого в норме содержится не более 40 мг%. При почечной недостаточности количество остаточного азота может повышаться до 100 мг% и выше — азотемия (см.).

---

В настоящее время в клинических условиях функцию почек определяют с помощью более тонких биохимических исследований: клиренс-тест и с помощью радиоизотопных исследований — изотопная ренография и сканирование почек. Принцип метода изотопной ренографии заключается в том, что концентрация в почках внутривенно введенного радиоактивного вещества регистрируется наружным измерением с помощью детектора, расположенного в области почек со стороны поясницы.

---

Радиоактивное сканирование почек позволяет установить их форму, размеры и наличие в почках очаговых поражений с помощью специального прибора — сканера. Ведущее значение в диагностике урологических заболеваний имеет рентгенологическое исследование почек, которое необходимо начинать с обзорного снимка мочевой системы. Перед снимком больного необходимо тщательно подготовить диетой и очистительными клизмами. По обзорному снимку можно определить контуры почек, их расположение, наличие камня в почках или мочевых путях.

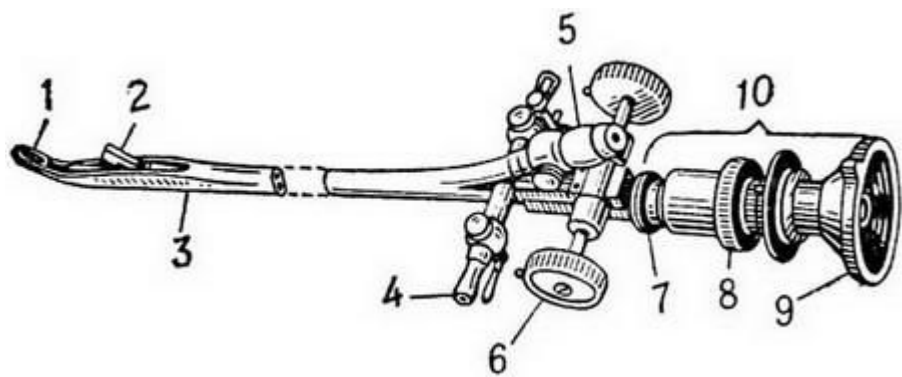
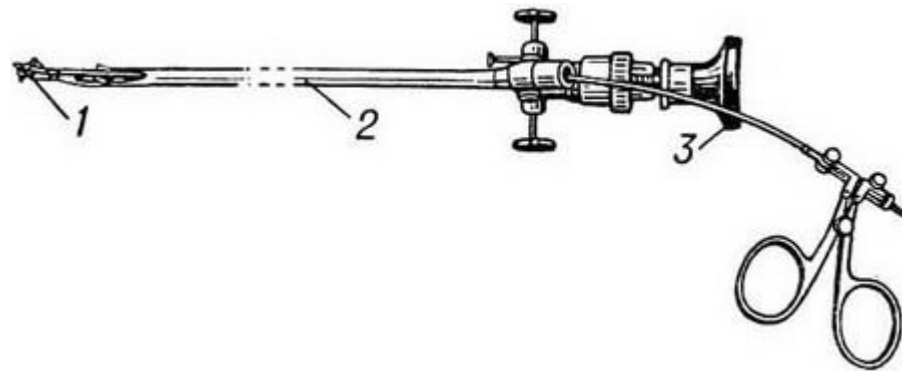
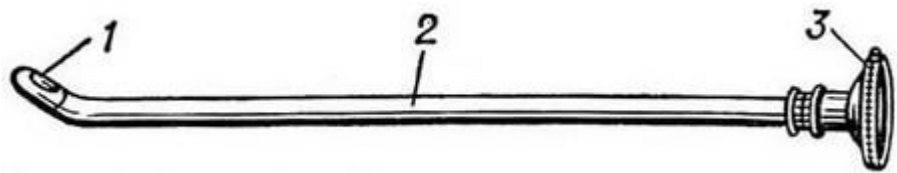
---

Для выявления функции почек производят экскреторную пиелографию (см.), при которой перед рентгенологическим исследованием вводят в вену рентгеноконтрастное вещество: 20 мл 40% раствора сергозина или др. вещества. Снимки производят через 10, 30, 45 минут после введения контрастного вещества. Иногда по особым показаниям производят ретроградную пиелографию, при которой контрастное почечное вещество вводят в почечную лоханку по введенному в мочеточник катетеру. Для диагностики почечных заболеваний часто применяют ангиографию, при которой контрастное вещество вводится в аорту, почечную артерию.

---

Большое значение в диагностике урологических заболеваний почек имеют инструментальные исследования — цистоскопия (см.) и хромоцистоскопия.

Цистоскопия — это метод эндоскопического исследования мочевого пузыря с помощью специального прибора — цистоскопа. Существуют цистоскопы: смотровые — для осмотра мочевого пузыря (рис. 1); катетеризационные — для проведения мочеточникового катетера в почечную лоханку с целью получения и исследования мочи из каждой почки отдельно (рис. 2); операционные — для извлечения инородных тел, электрокоагуляции папиллом, биопсии (рис. 3); фотоцистоскопы. Цистоскоп имеет форму металлического катетера с коротким клювом на пузырьном конце, в который вмонтирована электрическая лампочка



**Хромоцистоскопия** — функциональная проба с индигокармином для определения функции правой и левой почек. После введения цистоскопа в мочевого пузырь и его осмотра больному внутривенно вводят 5 мл 0,4% раствора индигокармина и наблюдают за пузырьными отверстиями мочеточников. Наблюдение следует начинать с предполагаемой здоровой стороны. При нормальной функции почки через 3—5 мин. после введения индигокармина одновременно из обоих мочеточников начинает выделяться окрашенная в синий цвет моча. Запаздывание выделения окрашенной мочи и ослабление ее окраски указывает на угнетение почечной функции или наличие препятствия к выделению мочи из верхних мочевых путей.

У новорожденных возможно применение всего комплекса методов, применяемых в урологической практике. Наибольшее распространение получили рентгенологические методы. Урорентгенологическое исследование новорожденного при подозрении на патологию органов мочевыделительной системы начинают с обзорного снимка брюшной полости.

При обзорной рентгенографии брюшной полости необходима предварительная подготовка больного. Вечером накануне исследования назначают гипертоническую клизму с 5 % раствором натрия хлорида, которую целесообразно повторить утром за 2 ч до исследования. При этом следят, чтобы с жидкостью в кишечник не был введен воздух. Рентгенографию производят с экспозицией не более 0,03 с, чтобы дыхательные движения не ухудшали качества изображения.

На обзорном снимке определяют положение, контуры и размеры почек, наличие конкрементов по ходу мочевыводящих путей, например при кальцинозе. Увеличение размеров почечных теней в большинстве случаев обусловлено наличием кистозных изменений, опухолей или гидронефротической трансформацией. Обязательно оценивают состояние пояснично-крестцового отдела позвоночника, так как причиной поражения почек и мочевыводящих путей могут быть скрытая спинномозговая грыжа, нарушение формирования крестца и копчика.

Экскреторная урография и ее модификации являются наиболее информативными методами. Экскреторную урографию у новорожденных проводят не ранее 7-го дня жизни в связи с низкой концентрационной способностью почек в первые дни. Исследование противопоказано при явлениях почечной недостаточности, низкой относительной плотности мочи и высоком уровне остаточного азота.

В качестве контрастных веществ у новорожденных применяют трийодистые препараты (гипак, уротраст, урографин, верографин и др.) из расчета 6—8 мл/кг массы тела в равном количестве 10 % раствора глюкозы, которые вводят капельно или струйно медленно в течение 10—15 мин.



Динамическая сцинтиграфия основана на избирательном поглощении неизменными участками почечной паренхимы соответствующего нефротропного радиоактивного соединения. Нами совместно с кафедрой медицинской радиологии ЦОЛИУВа разработаны методика и техника проведения динамической сцинтиграфии у новорожденных и грудных детей.

Перед началом исследования ребенка укладывают в положение на спине непосредственно на детектор  $\gamma$ -камеры. В качестве радиоактивного соединения используют препарат ДТПА-Тс-99м, который вводят внутривенно из расчета 50  $\mu\text{Ci}/\text{кг}$  массы в объеме не более 0,5 мл с последующим проталкиванием полюса изотоническим раствором натрия хлорида. Прохождение изотопа регистрируют в течение 30—40 мин в прерывистом режиме: первые 5 мин по 20 кадров в 1 мин, затем 4 кадра в 1 мин. Подобный режим регистрации обусловлен большой скоростью сокращения мочеточников у детей первых недель и месяцев жизни.

Анализ 40 исследований, проведенных новорожденным и грудным детям, позволил прийти к выводу о целесообразности метода для выявления количества и качества функционирующей паренхимы, пространственного взаимоотношения обеих почек, а также для уточнения или определения уровня обструкции.

Термография позволяет регистрировать невидимую инфракрасную радиацию, излучаемую поверхностью тела. Метод удобен, безвреден и прост в выполнении. Противопоказания к исследованию отсутствуют.

У больных пиелонефритом различного генеза выявляют термоасимметрию до 0,4 °С, а наибольшая разница температур — до 0,8 °С — отмечена у новорожденных с кальцинозом мочевого пузыря. Последнее, очевидно, объясняется повышенной теплопродукцией в месте нахождения кальцификатов вследствие выраженного воспаления. Нормализация температуры тела зарегистрирована у этих больных только после удаления конкрементов.

Эндоскопические методы диагностики заболеваний выделительной системы не нашли широкого применения у новорожденных вследствие анатомических особенностей мочеиспускательного канала, особенно у мальчиков. Технически уретроцистоскопию можно выполнить у них после 2 мес жизни, а у девочек — старше 1 мес.

У новорожденных чаще всего встречаются 3 группы заболеваний мочевыделительной системы: неотложные состояния, гнойно-воспалительные заболевания и пороки развития.