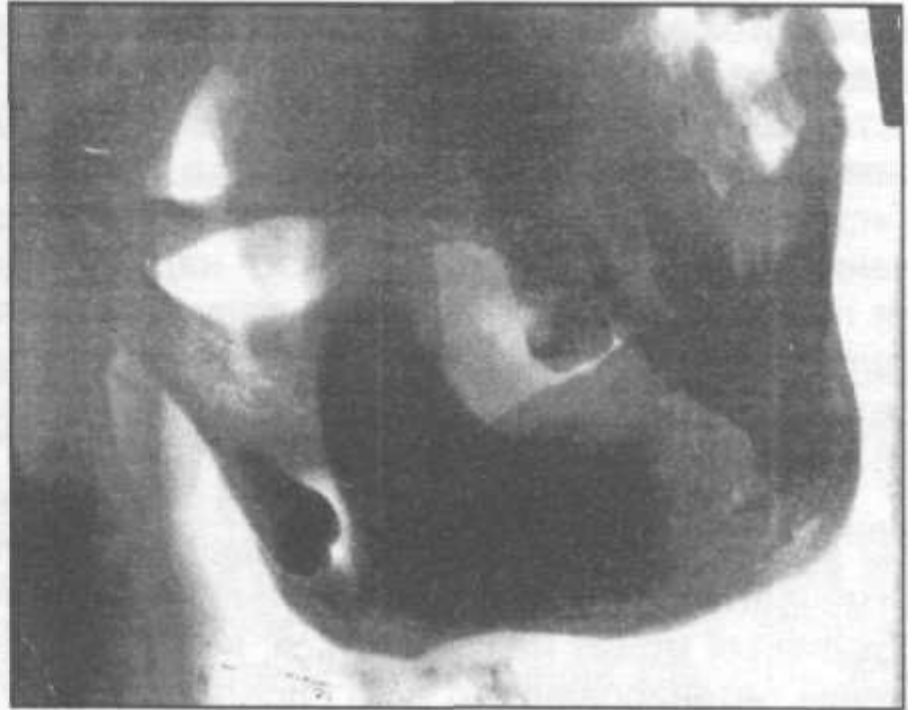
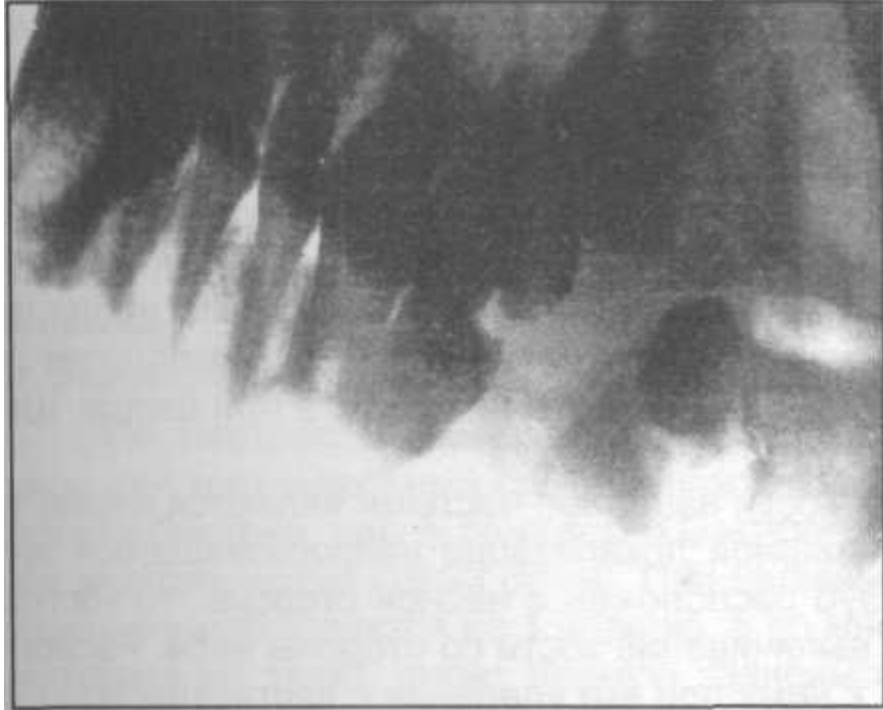


Атипичное удаление зубов.

Атипичное удаление зуба - метод удаления зубов или корней при помощи долота и бора.

- Показан в тех случаях, когда удалить зуб или корень с использованием щипцов и элеваторов не представляется возможным. Это чаще всего бывает при
- ретенции или
- дистопии зубов,
- удалении полуретеннированных или
- незаконченном удалении зубов.
- Ретеннированными называются зубы, которые чаще всего нормально сформированные, но не прорезавшиеся в челюсти в силу тех, или иных причин (воспалительные процессы, опухоли, опухолеподобные образования и др.) в свои сроки прорезывания.
- Если же зуб не полностью прорезался своей коронковой частью через слизистую оболочку в зубном ряду, то такой зуб называют **полуретеннированным**.
- Некоторые из ретеннированных зубов могут иметь неправильное место нахождения в челюсти (в области ветви нижней челюсти, в стенке верхнечелюстной пазухи и др.) - это называется **дистопией (рис. 4.3.9, 4.3.10)**.



Показания к удалению ретенированных и дистопированных зубов

- 1) удаляют зуб, если с его наличием связаны общие патологические проявления (головная боль и др.);
- 2) показано удаление дистопированного или ретенированного зуба, который находится в опухоли или опухолеподобном образовании;
- 3) показано удаление этих зубов при остеотомиях, если данные зубы проходят через линию остеотомии.

Если зуб не вызывает общих и местных патологических проявлений, то его не удаляют.

Атипичное удаление зуба

- является более трудоемким оперативным вмешательством, чем обычное удаление зубов.
- Поэтому его следует выполнять с помощью **ассистента** (помощника).
- Обработку рук хирурга и операционного поля проводят по общепринятым в хирургии методам.
- Операцию следует проводить в полулежачем или лежачем положении больного, голова больного должна быть повернута в сторону хирурга (при атипичном удалении зуба мудрости
- слева) или в противоположную сторону (при атипичном удалении зубов справа).
- Обезболивание проводят в зависимости от расположения удаляемого зуба.
- Помощник при помощи **тупого крючка оттягивает щеку и губу**, создавая тем самым свободный доступ к операционному полю.

При атипичном удалении зубов на нижней челюсти

- рекомендуется делать **угловой разрез** (если операция проводится в области больших коренных зубов) или **трапециевидный** (в ментальном отделе).
- Разрез слизистой оболочки делают через всю толщу тканей (до кости).
- Горизонтальное направление разреза проводят по альвеолярному гребню (при отсутствии зуба в зубном ряду) или по десневому краю.
- Вертикальный разрез делают от впереди стоящего зуба (при трапециевидном - также и от позади стоящего зуба) до переходной складки.
- При помощи распатора отслаивают слизисто-надкостничный лоскут от альвеолярного края по направлению к переходной складке.
- Особую осторожность следует проявлять при отслойке слизисто-надкостничного лоскута в ментальном отделе, т.к. здесь имеется подбородочное отверстие нижней челюсти, через которое выходит нервно-сосудистый пучок.
- Травмирование последнего вызывает как кровотечение, так и развитие посттравматического неврита.
- Поэтому **лоскут необходимо отслаивать только до ментального отверстия.**
- Тупым крючком удерживают отслоенный слизисто-надкостничный лоскут

При атипичном удалении зубов на нижней

Челюсти

- При помощи **долота** производят удаление наружной стенки альвеолярного отростка в проекции непрорезавшегося зуба или неудаленного корня.
- Для этих целей можно использовать бормашину.
- **Шаровидным бором** просверливают ряд отверстий, которые соединяют между собой фиссурным бором,
- долотом или прямым элеватором удаляют наружную костную стенку.
- Бором можно распилить корни зубов для того, чтобы в дальнейшем удалить их по отдельности. В
- начале обнажается лишь небольшой участок зуба или корня.
- В дальнейшем нужно освободить большую часть ретенированного зуба или неудаленного корня, лишь после этого следует проводить попытки удаления при помощи элеватора (рычагообразными движениями вывихивают зуб или корень).
- В некоторых случаях удалить верхушку корня зуба возможно при помощи **гладилки** или **инструмента для снятия зубных отложений**.
- **Кусачками и острой костной ложкой** сглаживаем острые костные края, удаляем костные осколки и грануляционную ткань.
- Если коронковая часть ретенированного зуба повернута в щечную, язычную сторону или зуб расположен горизонтально, в медиально-косом или дистально-косом положении, то при обнажении из кости коронковой его части возможно полное ее отпиливание бормашинной или частичное удаление для беспрепятственного вывиха в вертикальном или горизонтальном направлении оставшейся части непрорезавшегося зуба.

При атипичном удалении зубов на нижней челюсти

- Послеоперационную костную рану необходимо промыть перекисью водорода для удаления мелких осколков.
- Слизисто-надкостничный лоскут укладывают на место.
- Если не удастся полностью закрыть костную рану в области альвеолярного края, то необходимо *мобилизовать слизисто-надкостничный лоскут* (т.е. горизонтально рассечь надкостницу в области переходной складки).
- На послеоперационную рану накладывают швы из кетгута или шелка. Швы из шелка снимают на 4-6 сутки.

При атипичном удалении зубов на верхней челюсти

- Среди ретенированных зубов на верхней челюсти наиболее частыми являются клыки, зубы мудрости и центральные резцы.
- При вестибулярной локализации непрорезавшегося зуба отмечается некоторое вздутие челюсти,
- а если зуб расположен с нёбной стороны, то костных изменений может не отмечаться, но чаще будет выпячивание кости со стороны нёба.
- Расположение ретенированного зуба определяет подход к нему при его удалении с вестибулярной стороны челюсти или со стороны нёба.

При атипичном удалении зубов на верхней челюсти

- В некоторых случаях выпячивание кости может отсутствовать как с вестибулярной, так и с нёбной стороны, тогда доступ к зубу производят со стороны преддверия полости рта, т.к. он является **наименее** трудоемким и травматичным.
- На верхней челюсти с вестибулярной поверхности альвеолярного отростка производим угловые (в области моляров и премоляров) или трапециевидные разрезы (во фронтальном отделе) слизистой оболочки.
- С небной стороны - дугообразные разрезы вдоль альвеолярного края или Г-образный (угловой) разрез вдоль альвеолярного края и срединного нёбного шва.
- **Принципиальных отличий в атипичном удалении зуба на верхней и нижней челюсти нет.**
- При удалении непрорезавшихся и дистопированных зубов на верхней челюсти необходимо соблюдать особую осторожность для предупреждения перфорации слизистой оболочки, а также проникновения зуба или его части в верхнечелюстную пазуху и полость носа.

МЕСТНЫЕ ОСЛОЖНЕНИЯ, ВОЗНИКАЮЩИЕ ВО ВРЕМЯ УДАЛЕНИЯ ЗУБА

- Все осложнения, которые могут возникнуть во время операции удаления зуба нужно разделить на *общие* и *местные*.
- К числу общих осложнений следует отнести обморок, коллапс и шок.
- Основным предметом, который нами будет здесь рассмотрен - это местные осложнения, которые возникают во время операции удаления зуба.

Перелом удаляемого зуба или его корня

- Перелом удаляемого зуба или его корня - наиболее частое осложнение.
- Может быть связано как со значительным разрушением зуба, так и с особенностями строения корня или окружающей костной ткани.
- Предшествующие патологические процессы в периодонте могут приводить к **гиперцементозу**, когда корень зуба прочно спаивается на некотором протяжении со стенкой альвеолы.
- Некоторые нарушения техники оперативного вмешательства также могут быть причиной развития этого осложнения: недостаточное продвижение щечек щипцов, неправильный выбор щипцов, несоблюдение последовательности приемов удаления зуба, резкие движения при вывихивании зуба и др.
- Если произошел перелом удаляемого зуба или его корня, то противопоказанием к завершению операции в тот же день могут быть лишь общие осложнения (коллапс, шок, гипертонический криз, инфаркт, инсульт и др.) или профузное кровотечение. В остальных случаях операцию следует продолжить сразу же, перейдя к атипичному удалению, которое ранее нами рассмотрено. Острый гнойный воспалительный процесс в околочелюстных мягких тканях в некоторых случаях может отсрочить завершение удаления на 3-4 дня.

Перелом, вывих и удаление соседнего зуба

- ® Перелом, вывих и удаление соседнего зуба возникает в результате использования щипцов с более широкими щечками, чем коронка удаляемого зуба. Это наблюдается и при неправильном использовании элеваторов для удаления зубов, например, если элеватором опираются на пятый зуб при удалении шестого или на второй зуб при удалении третьего, то можно вывихнуть или поломать менее прочный зуб. Данное осложнение следует отнести скорее к врачебным ошибкам.
- В зависимости от вида травмы, нанесенной соседнему зубу, проводится его лечение (изготовление вкладок, коронок, штифтового зуба, удаление или реплантация зуба, укрепление зуба шиной).

Перелом нижней челюсти

- Перелом нижней челюсти встречается редко и бывает связан с грубым проведением оперативного вмешательства, чаще в области непрорезавшегося зуба мудрости, реже второго моляра. По нашим данным, встречается в 0,25% случаев всех переломов нижней челюсти. По мнению М.М. Соловьева (1975), перелом нижней челюсти, как осложнение во время удаления зуба мудрости, сомнителен, если нет патологических изменений в кости (если нет патологических изменений в области удаляемого зуба), что подтверждается его исследованиями. Больные могут обращаться к врачу с болями в области зуба после ранее нанесенной травмы (чаще бытовой), не придавая ей первостепенное значение или скрывая факт ее. В тех случаях, когда врач перед удалением зуба не может сделать рентгенографическое исследование, то рекомендуется проверить *симптом "непрямой нагрузки"* - наличие болей в области причинного зуба при давлении на ментальный отдел нижней челюсти. Положительный симптом возникает при нарушении целостности костной ткани челюсти, а при отсутствии перелома челюсти боли не возникают при давлении на подбородок.
- Развитию этого осложнения способствуют патологические процессы в теле нижней челюсти, которые снижают ее прочность: разлитые формы одонтогенного остеомиелита, опухолеподобные образования больших размеров, фолликулярные, радикулярные и эпидермоидные кисты, доброкачественные и злокачественные опухоли (одонтомы, амелобластомы, остеосаркома, хондросаркома, рети- кулосаркома и др.). Возрастная атрофия тела челюсти значительно снижает ее прочность.
- Лечение больного с переломом нижней челюсти заключается в репозиции и фиксации отломков назубными шинами или проведении остеосинтеза.

Отлом участка альвеолярного отростка

- Отлом участка альвеолярного отростка наблюдается как при врачебных ошибках, допускаемых во время удаления зуба (накладывании щечек щипцов на альвеолярный отросток, грубое использование элеватора может привести к отлому язычной стенки альвеолы), так и в результате патологического процесса в периодонте может происходить замещение его костной тканью и корень зуба плотно спаивается со стенкой альвеолы.
- Если отломанная часть альвеолярного отростка верхней и нижней челюсти сохраняет связь с мягкими тканями, то ее репозируют и фиксируют шиной (металлической или пластмассовой)
- В тех случаях, когда зубы не представляют косметической и функциональной ценности, то отломок удаляют, острые костные края сглаживают, стенки раны сближают и наглухо зашивают.

Отлом бугра верхней челюсти

- Отлом бугра верхней челюсти происходит при удалении верхнего восьмого зуба как прямым элеватором, так и при глубоком продвижении щечек щипцов. Бугор верхней челюсти может отламываться вместе с зубом мудрости или реже седьмым зубом. В результате этого вскрывается дно верхнечелюстной пазухи, может возникнуть значительное кровотечение из мягких тканей и костных стенок.
- Рассчитывать на приживание бугра верхней челюсти не приходится, его удаляют, рану зашивают наглухо или реже тампонируют йодоформным тампоном. Отрыв бугра верхней челюсти опасен возможностью возникновения подкожной эмфиземы лица.

Вывих нижней челюсти

- Вывих нижней челюсти может возникать при широком открывании рта и сильном надавливании на нижнюю челюсть щипцами или элеватором во время удаления любого зуба. Вывих нижней челюсти всегда бывает передний, обычно односторонний и чаще наблюдается у лиц пожилого возраста.
- Клиническая картина вывиха характерна - больной не может закрыть рот, что дает возможность легко установить диагноз. При одностороннем вывихе челюсть смещена в здоровую сторону, а при двустороннем - вперед.
- Вправление нижней челюсти производят как внеротовыми, так и внутриротовыми способами (см. соответствующий раздел "Руководства по челюстно-лицевой хирургии и хирургической стоматологии"). В последующем необходима длительная (2-х недельная) иммобилизация нижней челюсти пращевидной повязкой.
- Фиксация подбородочного отдела нижней челюсти левой рукой врача, проводимая во время операции удаления зуба, предупреждает развитие этого осложнения.

Повреждение мягких тканей

- встречается при неосторожной работе врача (грубом выполнении манипуляций прямым элеватором), в результате несчастного случая - соскальзывании инструмента во время продвижения элеватора или щечек щипцов, а также долота при атипичном удалении зуба.
- Повреждение мягких тканей наблюдается при наложении щипцов на удаляемый корень или зуб не под контролем зрения, а вслепую. Это чаще бывает при плохом открывании рта, не достаточном освещении операционного поля, невнимательном выполнении отдельных приемов удаления зуба.
- Ранение мягких тканей приводит к возникновению кровотечения. Поэтому необходимо наложить швы на поврежденные ткани. Отсутствие кровотечений из мест разрывов слизистой оболочки не должно привести врача к отказу от наложения швов, т.к. кровотечение может появиться через несколько часов (при повышении артериального давления). Размозженные участки десны отсекают.
- Профилактика этого осложнения заключается во внимательном и тщательном выполнении всех приемов удаления зуба.

Проталкивание зуба или его корня в мягкие

ткани

- Проталкивание зуба или его корня в мягкие ткани происходит как при врачебных ошибках, наблюдаемых при удалении зуба (резких и неосторожных движениях инструментов, нарушении приемов удаления, избыточном давлении на зуб, выskalывании зуба из щечек щипцов), так и при патологическом расположении зуба в челюсти (язычное и дистально-косое положение нижнего зуба мудрости может привести к развитию этого осложнения при атипичном его удалении).
- Если корень или зуб прощупывается пальцем, то его фиксируют последним в неподвижном состоянии (прижимают к челюсти), делают разрез слизистой оболочки над проецируемым зубом (корнем) и удаляют.
- Корень или зуб, сместившийся в мягкие ткани крыловидно-нижнечелюстного пространства, подъязычной и поднижнечелюстной областей, дна полости рта, удаляют в условиях стационара. Предварительно делают рентгенограммы челюсти в двух проекциях для уточнения локализации инородного тела (зуба).
- Корень или зуб, сместившийся в мягкие ткани крыловидно-нижнечелюстного пространства, подъязычной и поднижнечелюстной областей, дна полости рта, удаляют в условиях стационара. Предварительно делают рентгенограммы челюсти в двух проекциях для уточнения локализации инородного тела (зуба). Операцию проводят не ранее, чем через 10-14 дней после проталкивания зуба в мягкие ткани, т.к. за этот срок вокруг инородного тела образуется плотная соединительнотканная капсула, которая препятствует дальнейшему его продвижению. В предоперационный период больному назначают противовоспалительную терапию. Легче обнаружить корень зуба в мягких тканях при наличии свищевого хода, ведущего к инородному телу .

Перфорация дна верхнечелюстной пазухи

- Верхнечелюстная пазуха может быть двух типов: *склеротического и пневматического*. При *склеротическом* типе верхнечелюстной пазухи (малые ее размеры) она отделена от зубов толстым слоем костной ткани, который может быть нарушен развитием патологических процессов в кости (остеомиелит, кисты, опухоли и др.). При *пневматическом типе* верхнечелюстной пазухи последняя может располагаться очень близко от корней зубов (моляров и премоляров), отделяясь тонкой костной пластинкой, а иногда лишь слизистой оболочкой. В результате предшествующих патологических процессов, которые наблюдаются вокруг зуба, данная слизистая оболочка может быть плотно сращенной с периодонтом и повреждаться при операции удаления зуба, что может повлечь за собой возникновение носовых кровотечений.
- Перфорация дна верхнечелюстной пазухи возникает как по вине врача (при травматическом или неправильном удалении зуба долотом, щипцами или элеватором, неосторожном обследовании лунки кюретажной ложечкой или удалении грануляций с ее дна), так и в результате индивидуальных особенностей строения верхней челюсти (пневматический тип верхнечелюстной пазухи с низким расположением ее дна или предшествующими патологическими процессами в области верхушки корня зуба).

Диагностика перфорации верхнечелюстной пазухи (оро-антрального сообщения):

- из лунки удаленного зуба выделяется кровь с пузырьками воздуха (кровянистая пена);
- при зондировании (тупым зондом, хирургической ложкой) инструмент беспрепятственно попадает в верхнечелюстную полость;
- положительная носовая проба - больной закрывает пальцами обе ноздри и пытается выдохнуть воздух через нос, а воздух со свистом (с шумом и пузырьками или кровью) выходит из лунки. Отрицательная проба не исключает наличия соустья, т.к. оно может закрываться полипами. В таких случаях необходимо надуть щеки и пропустить воздух в обратном направлении (не представляется возможным надуть щеки);
- при полоскании рта жидкость попадает в нос.
- При вскрытии верхнечелюстной пазухи (без наличия в ней корня зуба) и отсутствия в ней воспалительных явлений необходимо скусить и сгладить острые костные края лунки, мобилизовать слизисто-надкостничный лоскут и рану зашить наглухо (см. раздел "Гайморит"). В некоторых случаях следует добиться образования кровяного сгустка в лунке, прикрыть ее йодо-формной турундой, которую укрепляют лигатурной проволокой в виде восьмерки (завязанной за два соседних зуба) или при помощи каппы из быстротвердеющей пластмассы (можно использовать съемный протез больного). Тампонада йодоформным тампоном всей лунки является

Если перфорация верхнечелюстной пазухи

- (без наличия корня зуба) осложнена острым гнойным гайморитом, то следует через лунку промыть полость верхней челюсти антисептическим раствором (в течение нескольких дней) для снятия воспалительных явлений.
- В последующем производят закрытие ороантрального сообщения общепринятым способом.
- *Ороантральный свищ* - это эпителизированное соустье,

При вскрытии верхнечелюстной пазухи

- и наличии у больного гайморита (хронического, обострившегося хронического течения) с проталкиванием корня зуба (или без него) **необходимо госпитализировать** больного в стационар для проведения оперативного вмешательства - гайморотомии с местной пластикой соустья.
- Может произойти проталкивание корня удаляемого зуба в полость кисты верхней челюсти или под слизистую оболочку.
- Рентгенологически уточняют локализацию корня и проводят оперативное лечение (удаление корня или цистэктомию с удалением инородного тела). При проникновении корня зуба в верхнечелюстную полость следует направить больного в стационар для проведения операции по поводу удаления инородного тела из пазухи верхней челюсти.
- Считаю грубой ошибкой попытки врача удалить зуб (корень), протолкнутый в верхнечелюстную пазуху через лунку. Хотя Б. Петров (Болгария, 1983) для извлечения корней из данной полости использует модифицированный метод Пихлера. При нем перфорационное отверстие расширяют и используя силу воздушной струи при носовой пробе, делают попытки вытолкнуть корень. Чтобы заметить его выпадение автор рекомендует под альвеолярный гребень подкладывать кусочек марли. Сомнения в правильном выборе этого метода еще заключается в

Прочие осложнения

- У детей возможно **повреждение зачатков постоянных зубов** при травматичном удалении молочных зубов или использовании для их удаления несоответствующего инструментария (щипцов для взрослых, а не для детей).

гемангиомы

- При наличии в челюсти нераспознанной сосудистой опухоли может возникнуть **внезапное профузное кровотечение** из лунки. Для профилактики такого осложнения рекомендуется проводить рентгенографию челюсти перед удалением зуба у больных с врожденными сосудистыми опухолями любого отдела челюстно-лицевой области.
- Аспирация корня или зуба приводит к **обтурации дыхательных путей**. Возникают признаки асфиксии. Больному показано проведение трахеоцентеза, коникоцентеза, крикоконикотомии, трахеотомии. Если в дыхательные пути попадает часть зуба (корень), то он вызывает об-турацию просвета бронха. У больного возникает кашель, асфиксии нет. Инородное тело из дыхательных путей удаляют при помощи бронхоскопии в специализированном лечебном учреждении (пульмонологическом).
- **Проглатывание удаленного корня или зуба** может травмировать острыми краями слизистую оболочку глотки. Проглоченный зуб покидает желудочно-кишечный тракт естественным путем.

МЕСТНЫЕ ОСЛОЖНЕНИЯ, ВОЗНИКАЮЩИЕ ПОСЛЕ УДАЛЕНИЯ ЗУБА

Кровотечение

- Выделение крови из лунки после удаления зуба является нормальной физиологической реакцией и ее следует рассматривать, как благоприятный исход операции.
- Излившаяся кровь служит субстратом для формирования кровяного сгустка, заполняющего лунку, который выполняет как
 - гемостатическую, так и
 - пластическую функцию (является матрицей для ткани, закрывающей раневой дефект).

Кровотечение

- Больные с кровотечениями после удаления зуба составляют от 0,25 до 5%.
- Ежегодно в г. Киеве кровотечение после удаления зуба развивается у 1145-1830 больных, т.е. они встречаются в 3,2% от всех обратившихся за этой помощью больных.
- По данным нашей клиники, луночко-вое кровотечение развивается у 4,3% больных, которым проведено удаление зуба.
- Удаление зуба сопровождается кровотечением незначительной интенсивности и небольшой кровопотерей, т.к. при операции повреждаются сосуды мелкого диаметра (до 100 мкм) и, соответственно, низкого давления крови (около 20-30 мм рт.ст.).
- Выделяют **три степени интенсивности луночковых кровотечений** (Б.Л. Павлов, В.В. Шаш-кин, 1987):
 - **Первой степени** - кровотечение продолжается более **20 минут**, кровь окрашивает слюну и пропитывает марлевые тампоны.
 - **Второй степени** - кровотечение длится более **40 минут**, слюна обильно смешивается с кровью.
 - **Третьей степени** - выделение крови продолжается на протяжении **одного часа и более**, в полости рта находится свободная кровь..

Кровотечение

- Кровотечение, которое появилось сразу после удаления зуба называется **первичным**.
- Если оно появляется спустя некоторое время после операции (через несколько часов и даже суток) - **вторичное** кровотечение.
- В полости рта различают *идиопатические* и *ятрогенные* кровотечения. **Идиопатические** - возникают спонтанно при изъязвлении опухолей, геморрагических заболеваниях и некоторых формах пародонтопатий.
- **Ятрогенные** - появляются после проведения хирургических вмешательств.
- Луночковые кровотечения чаще всего обусловлены местными, реже - общими причинами.
- **Первичные кровотечения** в 77,4% случаев возникают на почве местных, а в 22,6% - общих причин.
- **Вторичные кровотечения** чаще также связаны с местными факторами.

Местные причины

луночковых кровотечений следующие:

- повреждение (разрыв, размозжение) сосудов мягких тканей и кости при травматичном проведении операции;
- отлом части альвеолы или межкорневой перегородки;
- наличие внутрикостной сосудистой опухоли или сосудистой остеодисплазии;
- при остром воспалительном процессе (т.к. в воспалительном очаге имеется воспалительная гиперемия);
- прекращение действия вазоконстрикторов (вначале адреналин вызывает сужение сосудов, а через 1-2 часа их расширение);
- гнойном расплавлении (разрушении) кровяного сгустка и тромбов в сосудах при альвеолите, когда существенно повышается фибринолитическая активность в лунке.

Общие причины

постэкстракционных кровотечений:

- заболевания, которые сопровождаются нарушением процесса свертывания крови (гемофилия, ангиогемофилия - болезнь Виллебрандта, псевдогемофилия - гипофибриногенемия, гипопротромбинемия, гипопроконвертинемия и др.) или поражением сосудистой стенки (геморрагический васкулит, геморрагический ангиоматоз - болезнь Рендю-Ослера, С- авитаминоз - цинга, системная красная волчанка, некоторые инфекционные заболевания - сыпной и брюшной тиф, скарлатина и др.);
- фибринолитическое кровотечение, обусловленное повышением ее фибринолитической активности (шок);
- функциональная и количественная недостаточность тромбоцитов (тромбоциты живут 7-12 дней), которая наблюдается при тромбоцитопении, лейкозах, болезни Верльгофа, сепсисе - ДВС- синдроме и др.;
- болезнях печени (цирроз печени, инфекционный гепатит);
- гормональные геморрагии (гиперменорея, метроррагии и др.);
- при использовании антикоагулянтов непрямого (неодикумарин, синкумар, фенилин) или прямого (гепарин) действия;
- при применении до операции некоторых медикаментов - аспирин, парацетамол, нитроглицерин и др.

Исследованиями доказано, что во время менструации свертываемость крови повышается, а не понижается, как принято считать. Поэтому кровотечения, которые возникают после удаления зуба в период менструации чаще всего связаны с местными причинами.

- **У взрослого человека количество крови равно 4,5-6 литров, т.е. 6-8% или 1/16 массы тела**

- СИ. Лысенко (1991) предлагает постэкстракционные кровотечения делить на три степени:
- **I степень** - *незначительные кровотечения* - интенсивность кровопотери до 15 мл/час;
- **II степень** - *умеренные кровотечения* - интенсивность кровопотери от 15 до 30 мл/час;
- **III степень** - *интенсивные кровотечения* - интенсивность кровопотери свыше 30 мл/час.
- При кровотечении интенсивностью до 15 мл/час продолжительностью даже 24 часа, кровопотеря составила бы до 360 мл, что не превышает объема разовой сдачи крови донорами.
- При кровотечении с интенсивностью кровопотери свыше 30 мл/час возможны негативные вегетативные реакции, т.к. кровопотеря в течение суток превышает 600 мл

В результате длительного кровотечения

- общее состояние больного ухудшается,
- появляется слабость,
- головокружение и
- бледность кожных покровов.
- Артериальное давление снижается, а
- пульс учащается.
- Лунка, соседние зубы и альвеолярный отросток покрыты бесформенным кровяным сгустком, из-под которого выделяется кровь.

Механизм гемостаза

- связывают во взаимодействии трех важнейших элементов: сосудистой стенки, тромбоцитов и факторов коагуляции.
- После повреждения сосуда его просвет уменьшается за счет снижения артериального давления и рефлекторного сокращения мышечной оболочки сосуда. Состояние сокращения поврежденного сосуда поддерживается биологически активными веществами, которые выделяются при повреждении клеток. В дальнейшем (в течение 2-4 минут) происходит образование белого (тромбоцитарного) кровяного сгустка с последующим включением других факторов коагуляции (факторы V, VII - XI и др.).
- В дальнейшем наблюдается пролиферация фибробластов и эндотелиальных клеток. Образуется грануляционная ткань, которая замещает фибриновый сгусток в лунке.
- Растворение фибринового сгустка регулируется и происходит под действием фибринолитической активности пролиферирующей ткани, где эндотелий сосудов является источником плазминогена
- Эпителизация происходит по поверхности соединительной ткани в виде краевой регенерации. Завершается эпителизация к 14-16 дню .
- В последующем осуществляется перестройка волокнистой соединительной ткани в остеοидную с постепенным замещением ее зрелой костной тканью.

Гемостазиологическое обследование больных

заключается в проведении следующих тестов:

- длительности кровотечения,
- протромбинового времени,
- концентрации фибриногена,
- ретракции кровяного сгустка,
- количества тромбоцитов в крови и др.

Интенсивность кровопотери необходимо определять по

- *содержанию гемоглобина и*
- *числа эритроцитов в крови,*
- *гематокритному числу.*

Локальные способы гемостаза

- Хирургическим инструментом удаляют кровяной сгусток из лунки, высушивают ее и окружающие участки альвеолярного отростка.
- Врач проводит осмотр раны и устанавливает причину кровотечения.
- При повреждении сосудов слизистой оболочки, после обезболивания можно производить коагуляцию, перевязку сосуда или прошивание тканей.
- Остановку постэкстракционного кровотечения завершают мобилизацией краев раны и ее ушиванием.
- Для коагуляции тканей используются физические факторы или химические вещества (кристаллы перманганата калия).
- В месте коагуляции возникает некроз, а после отторжения некротических тканей могут возникать повторные кровотечения.
- При повреждении костного сосуда его сдавливают щипцами или другим хирургическим инструментом. После остановки кровотечения послеоперационную рану следует зашить.
- *Кровотечение из глубины раны осуществляется путем тампонады лунки марлевыми ту- рундами с различными лекарственными средствами.*
- Наиболее распространенным способом гемостаза является тампонада раны йодоформной марлей. Тампонаду начинают со дна лунки, плотно придавливая и складывая турунду, лунку постепенно заполняют до краев.
- Турунду из раны убирают не ранее, чем на 5-6 день после ее наложения, т.е. после начала гранулирования стенок лунки.
- Удаление йодоформной турунды в ранние сроки может повлечь за собой повторные кровотечения.
- Для тампонады лунки при постэкстракционном кровотечении можно использовать марлю, пропитанную тромбином, э
- псилон- аминокaproновой кислотой,
- гемофобином, амифером, а также г
- емостатическую губку или марлю, фибринную губку (пленку, вату, пену),
- фибриновый клей,
- биологический антисептический тампон (БАТ),
- желатиновую или коллагеновую губку и другие средства.

- Дадим краткую характеристику некоторым гемостатическим препаратам.
- **Гемофобин** - прозрачная или слегка мутноватая жидкость коричневого или желто-коричневого цвета со специфическим запахом. Содержит раствор пектинов (3%) с добавлением кальция хлорида (1%) и ароматических веществ. Выпускается во флаконах. Применяется как местно, так и во внутрь по 2-3 чайных ложки 1-3 раза в день.
- **Аминокапроновая кислота** - вещество, угнетающее фибринолиз, является ингибитором кининов. Выводится с мочой через 4 часа. Применяется местно, внутривенно и внутрь. При умеренно выраженном повышении фибринолитической активности принимают по 2-3 грамма 35 раз в день (суточная доза - 10-15 граммов) в течение 6-8 дней. Внутривенно вводят 5% раствор препарата до 100 мл. При необходимости повторные вливания следует повторять через 4 часа.
- **Амбен (Памба)** - антифибринолитическое средство. По химическому строению и механизму действия близок к аминокапроновой кислоте, более активен. Применяется местно, внутривенно и внутрь. Вводят препарат струйно внутривенно по 5-10 мл 1% раствора (50-100 мг) с промежутками не менее 4 часа.
- **Губка** гемостатическая с амбеном - содержит плазму донорской крови человека, амбен и кальция хлорид. Пористое гигроскопическое вещество белого цвета с желтым оттенком.
- **Тромбин** - активность препарата выражается в единицах активности (ЕА). Раствор тромбина применяется только местно. Раствором тромбина пропитывают стерильный марлевый тампон или гемостатическую губку и накладывают на кровоточащий участок лунки. Гемостатическую губку, пропитанную тромбином, можно оставить в лунке, т.к. она впоследствии рассасывается.

- **Губка гемостатическая коллагеновая** - приготовлена из коллагеновой массы с добавлением фурацилина и борной кислоты. Представляет собой сухую пористую массу желтого цвета, мягкой консистенции, хорошо впитывает жидкость. Оставленная в лунке она полностью рассасывается.
- **Губка желатиновая** - сухая пористая масса белого цвета. Содержит фурацилин. В лунке полностью рассасывается.
- **Фибриноген** - естественная составная часть крови. Применяется как местно, так и внутривенно. Препарат растворяют в 10 мл в воде для инъекций, подогретой до температуры от +25 до +35°C; количество воды указано на этикетке флакона. Раствор должен быть использован не позднее, чем через 1 час после его приготовления. Внутривенная доза препарата колеблется от 0,8 до 8,0 г и более. Суточная доза - 2-4 грамма.
- **Пленка фибринная изогенная** - представляет собой фибрин, полученный из фибриногена плазмы крови человека и пропитанный водным раствором глицерина. Оставленная в лунке пленка полностью рассасывается.
- **Губка фибринная изогенная** - пористый фибрин, получаемый из плазмы крови человека. Сухая пористая масса белого или кремового цвета. Губка в ране постепенно рассасывается.
- **Губка антисептическая с канамицином** - содержит желатин с добавлением канамицина сульфата, фурацилина, кальция хлорида. При воспалительных процессах в лунке губка ежедневно меняется. Оставленная в лунке губка полностью рассасывается.
- **Желпластан** - состоит из высушенной плазмы крови рогатого скота, канамицина моносульфата и пищевого желатина. Выпускается в виде порошка, который наносят на марлевую турунду.
- **Гемостатические средства растительного происхождения** - это листья крапивы, кора калины, трава тысячелистника, трава горца перечного или почечуйного, цветки арники.
- По мнению СИ. Лысенко (1991), при незначительных кровотечениях введение в рану ге-мокоагулирующего вещества капрофер обеспечивает полный гемостаз у 68,6% больных, а при интенсивных кровотечениях - в 73,3% случаев показано ушивание лунки.

Общие способы гемостаза

- Одновременно с местной остановкой кровотечения применяют лекарственные средства, повышающие свертывание крови. Обычно их назначают после получения анализа, определяющего состояние свертывающей и противосвертывающей систем крови (коагулограммы).
- До получения результатов этих анализов
- внутривенно можно вводить 10 мл 10% раствора кальция хлорида (глюконата кальция) или
- 5-10 мл 1% раствора амбена (памба).
- Следует применять 12,5% раствор этамзилата (дицинон) внутримышечно или внутривенно по 2-4 мл в первую инъекцию, а затем каждые 4-6 часов по 2 мл (или по 2 таблетки).
- Одновременно с этими лекарственными средствами необходимо назначить внутривенное введение 2-4 мл 5% раствора аскорбиновой кислоты.
- При гипопротромбинемии назначают препараты из группы витамина К: фитоменадион применяют внутрь через 30 минут после еды по 0,01-0,02 г 3-4 раза в день (до 6 раз в день) или викасол по 0,015 г 2-3 раза в день в течение 3-4 дней (для внутримышечного введения 1 мл 1% раствора викасола).
- При повышенной фибринолитической активности крови следует применять аминокaproновую кислоту или амбен (см. описание препаратов ранее).
- При повышенной проницаемости сосудов больному дают рутин по 0,02-0,05 г 2-3 раза в сутки или аскорутин (содержит рутин и аскорбиновую кислоту по 0,05 г и 0,2 г глюкозы).
- У больных с гипертонической болезнью необходимо назначить гипотензивные средства (клофелин, раунатин, октадин, гуанфацин и др.).
- Общее лечение больных с постэкстракционными кровотечениями следует проводить в

Профилактика

Перед удалением зуба **необходимо тщательно собрать анамнез** с целью выявления у больных длительных кровотечений после повреждения тканей или ранее проведенных операций.

- При появлении сомнений в нормальном свертывании крови больного следует сделать
- **общий анализ крови** (выяснить число тромбоцитов),
- определить время свертывания крови (продолжительность кровотечения) и
- выяснить показатели коагулограммы.
- При отклонении этих показателей от нормы нужно консультироваться с терапевтом или гематологом. Если у больных выявлены общие сопутствующие заболевания, которые могут повлечь за собой развитие постэкстракционных кровотечений, то оперативное лечение необходимо проводить после **специальной антигеморрагической подготовки**. В отдельных случаях следует применять послеоперационные антигеморрагические мероприятия.
- Больных с **повышенной кровоточивостью** нужно специально готовить к операции удаления зуба.
- В этом случае применяют средства повышающие свёртываемость крови:
- аскорбиновую кислоту (укрепляет сосудистую стенку),
- викасол (синтетический аналог витамина К, который необходим для синтеза протромбина и других факторов свёртывания), р
- аствор хлорида кальция (ионы кальция участвуют во всех фазах свёртывания крови).
- Удаление зубов нужно проводить с наименьшей травмой кости и мягких тканей.
- При травматичной экстракции необходимо сделать тщательный гемостаз с последующим зашиванием послеоперационной раны.
- Следует применять меры профилактики развития альвеолита, в виду того, что при данном заболевании могут развиваться поздние кровотечения.
- Оказание неотложной хирургической помощи больным с геморрагическими диатезами нужно проводить только в условиях стационара с пред- и послеоперационной антигеморрагической подготовкой.

Особенности лечения больных с гемофилией

- **Гемофилия** - это группа распространенных геморрагических диатезов, обусловленных наследственным дефицитом коагуляционного компонента фактора VIII или фактора IX. Распространенность заболевания составляет 6-12 больных на 100 тысяч населения. Благодаря успехам гематологии продолжительность жизни больных увеличилась в среднем с 20 лет до 50 лет.
- В зависимости от уровня концентрации в крови больного фактора VIII или фактора IX различают четыре формы заболевания:
- Тяжелая форма - характеризуется ранним проявлением кровоточивости, выраженным геморрагическим синдромом с частыми посттравматическими спонтанными кровоизлияниями в суставы. Периодически могут возникать кровотечения во внутренние органы. Уровень факторов VIII и IX в крови больных от 0 до 3%.
- Средней тяжести - впервые проявляется в дошкольном возрасте умеренно выраженным геморрагическим синдромом с частыми кровоизлияниями в суставы, мышцы, почечными кровотечениями и другими осложнениями. Уровень факторов VIII и IX в крови больных от 3,1 до 5%.
- Легкая форма - отличается более редкими и менее интенсивными кровотечениями, обычно возникающими в школьном возрасте после травмы или оперативного вмешательства. В большинстве случаев геморрагический синдром у больных отсутствует. Уровень факторов VIII и IX в крови больных от 5,1 до 10%.
- Скрытая (латентная) Форма длительное время может протекать бессимптомно и выявляться лишь в связи с травмой или оперативным вмешательством. Уровень факторов VIII и IX в крови больных от 10,1 до 25%.

Особенности лечения больных с

гемофилией

- После установления типа гемофилии и ее тяжести в зависимости от циркулирующего VIII и IX фактора проводится патогенетическая терапия.
- Внедрение в клиническую практику очищенных и стандартизованных препаратов (VIII и IX факторов) открыло новые возможности в проведении хирургических вмешательств у больных гемофилией.
- Суховий М.В. (1993) разработал комплекс лечебных мероприятий, которые дают возможность проведения оперативных вмешательств у больных гемофилией "А" и "В".
- Главным звеном является своевременное и адекватное введение **препаратов VIII (гемофилия "А") или IX (гемофилия "В") фактора** свертывания крови, полученных из донорской крови.
- Основным преимуществом его перед применяемой ранее консервированной кровью, плазмой является более высокая концентрация и активность в меньшем объеме, что позволяет быстро восполнить дефицит VIII или IX фактора, без перегрузки сердечно-сосудистой системы.
- Четко установлен параллелизм между количеством введенного больному фактора VIII или IX и уровнем его активности в циркулирующей крови больного.
- Это дает возможность рассчитать количество препарата, необходимое для повышения концентрации фактора VIII или IX до необходимого для больного уровня.

- **Специфическая гемостатическая терапия** составляется индивидуально, в зависимости от массы тела больного, тяжести течения гемофилии, метода лечения и вида оперативного вмешательства.
- Криопреципитат вводится внутривенно струйно из расчета 40-80 ЕД на 1 кг массы тела больного.
- Индивидуальная доза криопреципитата рассчитывается по формуле:
 - $X = (Y + M)/100$
 - где: **X** - необходимое количество криопреципитата в дозах;
 - **Y** - необходимый уровень фактора VIII в %;
 - **M** - масса тела больного в кг;
 - **100** - содержание активности антигемофильного глобулина (АГГ) в одной дозе.
- Криопреципитат вводится каждые 8-12 часов, соответственно его периоду полураспада, с тем, чтобы поддерживать концентрацию фактора VIII или IX на уровне 40-50%, необходимых процессу тромбообразования
- В зависимости от клинического течения осложнений послеоперационного периода доза криопреципитата может увеличиваться.
- Эффективность антигемофильной терапии оценивается по динамике VIII или IX фактора плазмы крови, который определяется методом тромбопла-стинообразования в течение всего периода лечения. Определяющим фактором хорошего гемостаза и гладкого течения послеоперационного периода является степень восполнения фактора VIII или IX на весь период лечения.
- В зависимости от длительности луночкового кровотечения концентрация дефицитного фактора значительно снижается, что обусловлено потерей значительной части его вследствие кровопотери.
- Это обстоятельство требует дополнительного введения препарата в ранний период лечения, в соответствии с его фактическим дефицитом (50-60 ЕД на 1 кг массы тела больного).
- Особое внимание следует уделять восполнению кровопотери компонентами крови - эритро массе, альбумину.
- В последующие дни доза криопреципитата поддерживается на уровне 20-30%, что соответствует дозе 30-40 ЕД на 1 кг массы тела больного.
- При выполнении инфузионной терапии Суховий М.В. (1993) рекомендует наряду со специфическими средствами гемостаза проводить неспецифическую терапию:
 - введение ингибиторов фибринолиза (контрикал, гордокс), а также
 - иммунокорректоров, препятствующих образованию антител к VIII и IX факторам (гидрокортизон, преднизолон).
- При трансформации гемофилии в ингибиторную форму наиболее эффективно применение лечебного плазмафереза.
- Таким образом, адекватная антигемофильная трансфузионная терапия является ведущим звеном при проведении оперативных вмешательств у больных гемофилией. Без соблюдения всех ее принципов и индивидуализации для каждого больного все попытки хирургических вмешательств обречены на неудачу.

Альвеолит

- Термин "альвеолит" предложен А.И. Верлоцким и А.М. Пименовой.
- Синонимами его являются: постэкстракционный альвеолоневрит (А.И. Евдокимов), луночковая послеоперационная боль (Г.А. Васильев), остеомиелит лунки (Ф.А. Звержковский) и др.
- Альвеолит - широко распространенное заболевание, которое, по данным различных авторов, составляет 24-35% от числа случаев всех осложнений, встречающихся у больных после удаления зубов (В.Е. Жабин, 1975; Ю.И. Вернадский и соавт., 1998; и др.).
- **Альвеолит может протекать в двух формах:** первая - в виде **остеомиелита альвеолярного отростка**, при которой к концу 2-3-й недели заболевания, в результате секвестрации стенок лунки зуба, возникает необходимость оперативного вмешательства; вторая - в виде **"сухой лунки"**, которая длится в течение 1 недели и не нуждается в проведении хирургического лечения.
- По данным наших исследований, у 24,2% больных указанный патологический процесс развивается на верхней челюсти и у 75,8% - на нижней (А.А. Тимофеев, 1983). На верхней челюсти альвеолит наблюдается чаще после удаления 7-х (у 30,2% больных), 6-х (у 24,1%), 5-х (у 16,4%), и 4-х зубов (у 22,6%), а на нижней челюсти - после удаления 8-х (у 33,2%), 7-х (у 22,1%), 6-х (у 27,4%) и 5-х зубов (у 12,5%).
- Острый альвеолит возникает преимущественно у детей (65,4%) в период развития постоянного прикуса в лунках удаленных первых постоянных моляров (69,2%) нижней челюсти (Г.К. Сидорчук, 1974). Таким образом, это осложнение чаще наблюдается в старшем детском возрасте.
- характер осложнений, возникающих у пациентов после удаления 8-х верхних зубов. При этом развития альвеолитов у них отмечено не было. Различие в частоте локализации альвеолитов на верхней и нижней челюстях объясняется особенностями их анатомического строения.
- **Альвеолит чаще встречается у женщин (57,1%), чем у мужчин (42,9%).** Считается, что у женщин на появление альвеолита влияет повышение уровня женских половых гормонов, отмечаемое в период менструации. Гормоны влияют на фибринолиз сгустка крови. При отсутствии регулярной менструации у девочек до 16 лет количество осложнений после удаления зубов значительно меньше.

Альвеолит

- Данное заболевание характеризуется сезонностью течения.
- Наибольшее число случаев альвеолита мы зарегистрировали в марте и апреле (15,2 и 16,8% соответственно), затем в декабре (12,0%), январе (9,3%) и феврале (8,9%).
- По данным М.Э. Отса и А.А. Эримязэ (1983), наибольшая частота возникновения этого патологического процесса отмечена в декабре.
- Осенью альвеолит наблюдается реже.
- Довольно часто альвеолиты развиваются в результате травматически проведенной операции удаления зуба, особенно при несоблюдении больными правил гигиены полости рта.
- Считается, что при уменьшении в полости рта количества бактериальной микрофлоры число альвеолитов (особенно при удалении нижних зубов) снижается.
- Альвеолит чаще наблюдается при продолжительном проведении операции удаления зуба или корня, а также при значительном травмировании кости и слизистой оболочки, которые в дальнейшем подвергаются инфицированию.
- Если после удаления корня зуба края лунки остаются острыми и обнаженными, то это способствует появлению в послеоперационный период посттравматического неврита и развитию на его фоне альвеолита.

Альвеолит

- Для нормального заживления постэкстракционной раны необходимо наличие в лунке кровяного сгустка.
- **Чтобы предупредить образование "сухих лунок", нужно устранять причины, которые могут препятствовать образованию кровяного сгустка.**
- Причиной развития альвеолита может явиться чрезмерная инфильтрация тканей анестезирующим веществом, способствующим образованию большого числа "сухих лунок".
- В литературе имеются указания на **существование факторов, которые могут препятствовать образованию или способствовать разрушению уже сформировавшегося кровяного сгустка.**
- Так, использование сосудосуживающих препаратов, вводимых совместно с местными анестетиками, ведет к длительному спазму сосудов и **препятствует образованию в лунке зуба кровяного сгустка.**
- Нарушение процесса свертывания крови (гемофилия, псевдогемофилия, болезнь Шенлейна-Геноха, применение антикоагулянтов у больных с инфарктом миокарда, гормональные геморрагии),
- тампонада лунки марлевыми полосками, несоблюдение больным рекомендаций врача (полоскание полости рта после операции, курение, употребление алкоголя) также может явиться **причиной нарушения образования кровяного сгустка.**
- **Разрушение кровяного сгустка может произойти за счет фибринолитического действия слюны.**

Альвеолит

- **Считают, что** возникновению "сухой лунки", а следовательно альвеолита, могут способствовать
- травматическое удаление зуба,
- недостаточная отслойка зубо-десневой связки,
- неправильный выбор инструмента для проведения операции,
- аномалия расположения зубов и др.
- Следует помнить, что существенную роль в возникновении альвеолитов играет инфицирование лунки.
- Микроорганизмы могут проникать в постэкстракционную рану из одонтогенных и неодонтогенных очагов хронического инфицирования, которые располагаются в виде гранулемы или грануляционной ткани, на слизистой оболочке полости рта, носа, носоглотки, а также в самой лунке.
- По мнению Ю.В. Дяченко (1982), основным местом скопления стафилококков в организме человека является полость носа.
- По данным автора, ее высокая обсемененность стафилококками является стабильным показателем развития альвеолита, не зависящим от возраста и пола

Альвеолит

- По моему мнению, Ю.В. Дяченко недооценивает в развитии альвеолита роли одонтогенных очагов хронического инфицирования.
- При данном заболевании у большинства больных мы выявили **идентичные микроорганизмы в лунке, в одонтогенных очагах и в зеве**. Считаю, что на интенсивность обсеменения полости рта микроорганизмами влияет ряд факторов, в том числе возраст и пол больных, вид заболевания, сезон года.
- **Необходимо учитывать также и степень инфицирования стафилококками полости носа** (А.А. Тимофеев, 1982). Предполагают, что большая часть микроорганизмов, обсеменяющих полость рта, проникла в нее из полости носа.
- Заслуживает внимания рекомендация Ю.В. Дяченко (1982) и Г.А. Житковой (1984), указывающих на необходимость проведения у больных перед хирургическим вмешательством санации полости носа. Г.А. Житкова (1984) установила зависимость между видовым составом стафилококковой микрофлоры, выделенной из постэкстракционной лунки, а также слизистой оболочки полости носа, и тяжестью течения заболевания.
- При гнойной и гнойно-некротической форме альвеолита чаще высеивали золотистый стафилококк в ассоциациях с другими микроорганизмами. На основании микробиологических и иммунологических исследований, а также клинических наблюдений выявлена определенная зависимость между клинической картиной данного заболевания и показателями фагоцитарной активности нейтрофильных гранулоцитов крови, характером микрофлоры постэкстракционной лунки и слизистой оболочки полости носа.

Альвеолит

- Известно, что постоянная персистенция микроорганизмов в хронических очагах инфекции вызывает сенсibilизацию организма больного, ведущую к изменению иммунологической реактивности организма.
- Продукты жизнедеятельности микроорганизмов, проникая по системе лимфатических сосудов в регионарные лимфоузлы в последующем фиксируются иммунокомпетентными клетками, что сопровождается выработкой антител и сенсibilизацией организма (Позепдгеп, 1962).
- Сенсibilизация приводит к ослаблению защитных реакций (Л.Н. Ребреева, 1969). С помощью кожных проб с микробными аллергенами, а также лабораторных тестов мы выявили у больных альвеолитом наличие сенсibilизации организма к патогенной микрофлоре (А.А. Тимофеев, 1981).
- У больных альвеолитом, при различной тяжести течения патологического процесса, зарегистрировано снижение показателей фагоцитарной активности нейтрофильных гранулоцитов крови, активности лизоцима в сыворотке крови и слюне, а также ослабление бактерицидных свойств кожи (Г. А. Житкова, 1984).

- В клинической картине острого альвеолита, который протекает в виде "сухой лунки", выделяют три формы воспаления:
 - *серозное,*
 - *гнойное и*
 - *гнойно- некротическое*
- **(рекомендуют выделять только две клинические формы воспаления: серозную и гнойную. По моему мнению острый альвеолит нужно делить на две формы: серозную и гнойно-некротическую (А.А. Тимофеев, 1995).**

Альвеолит

При **серозном альвеолите** больные жалуются

- на постоянную ноющую боль, усиливающуюся во время приема пищи (вероятно, она обусловлена невритом луночкового нерва).
- Лунка удаленного зуба обычно зияет,
- слизистая оболочка гиперемирована, отечна и болезненна.
- В некоторых случаях лунка зуба может быть заполнена остатками кровяного сгустка, на поверхности которого находятся остатки пищи.
- В других случаях в лунке может находиться распавшийся кровяной сгусток, остатки пищи, слюна.
- Температура тела больного, как правило, не повышается.
- Регионарные лимфатические узлы не воспаляются.
- Серозный альвеолит развивается на 2-е-3-и сутки после удаления зуба и длится около 1 недели.

При *гнойно-некротическом альвеолите*

у больных появляются

- интенсивная постоянная боль с иррадиацией по ходу ветвей тройничного нерва,
- гнилостный запах изо рта,
- слабость,
- недомогание.
- Температура тела повышается до 37,5-38,0° С.
- Кожные покровы лица бледные,
- имеется асимметрия лица, возникающая за счет отека мягких тканей на стороне удаленного зуба.
- Регионарные лимфатические узлы увеличены и при пальпации болезненны.
- Открывание рта вызывает боль.
- Слизистая оболочка вокруг лунки зуба гиперемирована, отечна, болезненна, альвеолярный отросток утолщен.
- Послеоперационная рана заполнена некротическими массами и покрыта налетом грязно-серого цвета, с резким, неприятным запахом.
- Эта форма воспаления лунки развивается, как правило, на 3-и-4-е сутки после удаления зуба. Возникает гнойно-некротический процесс.

- Считаю, что хроническая форма заболевания протекает в виде **хронического гнойного альвеолита**. характеризуется
- обильным разрастанием грануляционной ткани, которое начинается со дна лунки.
- Слизистая оболочка альвеолярного отростка имеет синюшный цвет, отечна, гиперемирована.
- При инструментальном обследовании между костной стенкой альвеолы и гипертрофическими разрастаниями можно обнаружить щелевидное пространство, а также мелкие секвестры (обычно к концу 3-й недели они подвижны).
- Из раны выделяется гной.
- Течение **хронической формы гнойного альвеолита** характеризуется постепенным стиханием боли в альвеолярном отростке, уменьшением регионарных лимфатических узлов, нормализацией температуры тела и улучшением общего состояния больного.
- Патологический процесс купируется к концу 3-й недели, и если больного не оперировали, то костные секвестры могут отходить в течение 4-й недели самостоятельно, после чего наступает выздоровление.
- Таким образом, острый альвеолит делится на серозный и гнойно-некротический, а хронический - протекает в виде гнойной формы (А.А. Тимофеев, 1995).
- У больных с сахарным диабетом альвеолит протекает с более резко выраженной местной воспалительной реакцией и характеризуется "заторможенностью" репаративных процессов в области осложненных ран.
- Альвеолит вызывает ухудшение клинической картины сахарного диабета, что прежде всего выражается в увеличении содержания сахара в крови на фоне уже имеющейся гипергликемии (Р.Р. Гусейнов, 1977).

- По поводу лечения острой формы альвеолита нет единого мнения. Некоторые авторы высказываются за кюретаж лунки зуба в острой стадии воспаления.
- Не рекомендую проводить выскабливание лунки зуба, так как при альвеолите в основе болевого синдрома лежит посттравматический неврит луночкового нерва и осуществление кюретажа лунки приведет только к усилению его травматизации в результате послеоперационного отека.
- Для лечения альвеолитов ранее предлагали проводить коагуляцию стенок и дна лунки с последующим заполнением ее йодоформной марлей.
- Данный метод не получил широкого распространения из-за своей травматичности. Считаю, что ее проведение крайне неблагоприятно сказывается на течении болезни.
- Известно, что на клиническое течение альвеолитов нижней челюсти благотворное влияние оказывает **регионарная новокаиновая блокада нижнечелюстного нерва**. Действие новокаиновой блокады проявляется двояко: в стадии серозного воспаления процесс может быть остановлен, а при наличии нагноения возникает быстрое отграничение и снижение воспаления (М.П.Жаков, 1969).
- К.И. Бердыган и Т.Ф. Околот (1963) для лечения альвеолитов предложил вводить в лунку зуба пропитанную 10-20% камфорным маслом турунду с анестетиком (новокаином или анестезином). При сильной боли лунку зуба промывают 2% раствором новокаина, после чего оставляют в ней (на 5-10 мин) тампон, увлажненный 5% раствором новокаина.

- И.Н. Вавилова и А.И. Протасевич (1969) в целях лечения этого патологического процесса рекомендует **применять протеолитические ферменты** - трипсин, химотрипсин, химопсин.
- В качестве растворителей используют изотонический раствор натрия хлорида или 0,25% раствор новокаина (10 мг фермента в 5-10 мл растворителя).
- Очищению лунки зуба от некротических тканей способствует энзимотерапия, но она не сокращает сроков заживления раны.
- На основании проведенных биохимических исследований Л.Ф. Корчак (1971) определила возможность совместного применения перекиси водорода, микроцида, риванола, фурацилина с химопсином.
- Доказано, что эти вещества не оказывают инактивирующего влияния на фермент, как считалось раньше. Н.Ф. Данилевский и Л.А. Хоменко (1972) указывают на то, что применение ферментов в сочетании с сильнодействующими антисептиками, спиртом, настойкой йода вызывают инактивацию последних.
- При лечении острых альвеолитов Г.К. Сидорчук (1974) рекомендует промывать лунки зубов теплым раствором фурацилина и трипсина (химотрипсина) с последующим заполнением их антибактериальной **энзимо-анестезирующей пастой**, приготовленной на 0,25% растворе новокаина или изотонического раствора натрия хлорида. Паста готовится перед употреблением. Она состоит из 1,25 части одного - двух антибиотиков, 0,5 части сульфаниламидов, 5 мг трипсина (химотрипсина) и 0,25 части анестезина. По наблюдениям автора, применение этой пасты стимулирует рост грануляций.

- Для лечения альвеолита применяют **антистафилококковую плазму** (А.Г. Кац и соавт., 1973; Я.М. Биберман, 1975).
- После промывания лунки теплым раствором антисептика и удаления из нее остатков пищи и распавшегося кровяного сгустка в ее полость помещают марлевую полоску, пропитанную антистафилококковой плазмой.
- Лечебные процедуры проводят ежедневно до ликвидации воспаления.
- Использование этого препарата вызывает нейтрализацию выделяемого стафилококками токсина, что создает благоприятные условия для заживления лунки.
- В нашей клинике в течение последних лет для лечения альвеолита мы применяем **куриозин**. Марлевую турунду смачиваем куриозином (1мл препарата содержит 2,05мг гиалуроната цинка).
- Куриозин обладает антисептическим эффектом, создает условия для ускорения заживления ран, активизирует регенераторные процессы.
- Для снижения антибиотикорезистентности микроорганизмов, по мнению М.М. Соловьева и соавторов (1975), можно применять **поверхностно-активные вещества (ПАВ)**. Так, ПАВ усиливают действие пенициллина на резистентные к антибиотику стафилококки (что связано с блокадой фермента бета- лактомазы) и непосредственно взаимодействуют с клетками микроорганизмов (Г.Е. Афиногенов, 1970).
- При **лечении альвеолитов у больных сахарным диабетом** Р.Р. Гусейнов (1977) рекомендует вводить в полость лунки зуба турунду, смоченную раствором, состоящим из 20 ЕД инсулина, 5 мл фурацилина 1:5000 и 1 мл 5% раствора витамина В 1.
- Р.Н. Чеховский и соавторы (1978) применили препарат **дефлагин**, который содержит концентрированные растворы *тиосульфата натрия, мочевины и 10 % масляный раствор анестезина*. Препарат нетоксичен, обладает противовоспалительным, противоотечным, некроли- тическим, бактериостатическим и гипосенсибилизирующим действием.

- Для лечения альвеолитов применяют **спиртовой раствор аира**. Вначале лунку зуба промывают *настойкой аира на 70° спирте*, затем на 20-30 мин в нее вводят марлевую турунду, смоченную в спиртовом растворе аира. Сверху рану накрывают марлевым тампоном, пропитанным тем же раствором (Б.Н. Ланкин, 1978).
- Л.И. Коломиец (1981) предлагает у больных с альвеолитом, после обезболивания, осуществлять ревизию лунки зуба, а затем заполнять ее турундой, смоченной **эктерицидом или 50% раствором димексида с оксациллином натриевой солью (40% линимент димексида)**. Установлено, что эктерицид обладает активностью в отношении моно- и полирезистентных штаммов микроорганизмов, которые выделены из инфицированных постэкстракционных лунок (В.Ф. Чистякова и соавт., 1981).
- Считаю, что ревизию полости лунки следует проводить только у больных хронической формой заболевания, при острой форме - делать этого нельзя.
- Находят применение при лечении воспалительных осложнений, возникающих после удаления зубов антибактериальный препарат **диоксидин и гидрофильные мази: левосин, лево- меколь, левонорсин**. В нашей клинике получены обнадеживающие результаты применения этих препаратов. Лунку можно рыхло заполнять *йодосьюомной турундой* с последующей регулярной ее заменой на аналогичную турунду.
- В.И. Заусаев (1981) при сильной боли рекомендует вводить в полость лунки зуба марлевую полоску, пропитанную эмульсией синтомицина. При возобновлении боли лунку обрабатывают повторно через 1-2 дня.

- Для лечения альвеолита используют состав, приготовленный из **бактерицидной жидкости Горгиева и 0,1% раствора лизоцима в соотношении 1:1**. Бактерицидная жидкость Горгиева содержит более 90% воды, 0,5-0,9% раствора хлорида натрия, 4-6% рыбьего жира и продуктов его окисления (Г.А. Житкова, 1984). До сих пор отсутствуют сведения о существовании штаммов микроорганизмов, устойчивых к данному препарату. По мнению автора, жидкость обладает биостимулирующей активностью.
- При лечении альвеолитов применяют физиотерапевтические методы. Используют **флюк-туоризацию**, которая оказывает обезболивающее действие, ускоряет течение репаративных процессов, стимулирует регенерацию. Для лечения этого заболевания применяют также лазерную терапию. **Излучение гелий-неонового лазера** обладает противовоспалительным действием, нормализует микроциркуляцию, понижает проницаемость сосудов, имеет выраженный анальгетический эффект, стимулирует регенерацию тканей и др. Параметры облучения: плотность мощности 100-200 мВт/см², экспозиция - 2 мин.
- ГС. Мироненко (1976) рекомендует использовать для лечения альвеолитов **магнито-форы**, являющиеся источником постоянного магнитного поля. Они изготавливаются из эластичной медицинской резины с добавлением магнитного порошка, в частности феррита бария. Их можно кипятить, стерилизовать в автоклаве.
- Физиотерапия как метод лечения альвеолитов нашел применение в комплексной терапии, что сократило сроки заживления инфицированных лунок зубов.

- М.Ю. Герасименко и соавт.(2000) для лечения альвеолита рекомендуют применять ток надтональной частоты (*ультратонотерапия*) Эти токи вызывают расширение кровеносных и лимфатических сосудов, улучшают обменные процессы, трофику тканей, оказывают болеутоляющее и местное противовоспалительное действие.
- Все манипуляции при лечении альвеолита, по моему мнению, нужно проводить под местной проводниковой анестезией, так как последняя помимо обезболивающего эффекта оказывает благоприятное действие на течение воспалительного процесса. Мы возражаем против проведения при острой форме альвеолита оперативных вмешательств на кости, а также коагуляции, кюретажа и прижигания лунки зуба лекарственными веществами. Рекомендуем промывать лунку зуба теплыми растворами антисептиков (фурацилина, хлоргексидина и др.). Промывание необходимо осуществлять под давлением с помощью шприца, доводя при этом изогнутую иглу до дна лунки зуба и следя, чтобы в ней не осталось остатков распавшегося кровяного сгустка, осколков костной ткани или зубных отломков. Затем лунку зуба заполняют турундой, смоченной раствором антисептика (диоксидина), куриозина или гидрофильными мазями (левосин, левонорсин, левомеколь). Первая смена тампона производится через 1 сутки, а в дальнейшем - через 3-4 суток (до исчезновения боли). В хронической стадии альвеолита, то есть к концу 3-й и в начале 4-й недели, при наличии секвестров проводят секвестрэктомию.
- Обычно после проведенного оперативного вмешательства наблюдается выздоровление больных.
- Как видно из сказанного, лечение альвеолитов до настоящего времени представляет значительные трудности. Предложено огромное количество методов лечения, но ни один из них не является универсальным.

- **Острые костные края лунки**

- Боль в области послеоперационной раны может быть обусловлена острыми выступающими костными краями лунки, которые травмируют расположенную над ними слизистую оболочку. Чаще всего острые костные края в области послеоперационной раны образуются после удаления нескольких рядом расположенных зубов или при атипичном их удалении. Больные жалуются на сильные боли невралгического характера, которые проявляются чаще на 3-5 сутки после операции удаления зуба, когда сблизившиеся десневые края как бы натягиваются на острые участки альвеолярной кости. Боли усиливаются во время еды или при случайном прикосновении языком к лунке зуба.
- При осмотре области послеоперационной раны виден выступающий, неровный край альвеолы. Признаки воспаления отсутствуют, что отличает это осложнение от альвеолита. При пальпации выступающих острых костных краев больной ощущает резкую боль, которая по мере атрофии кости несколько уменьшается. Однако резорбция кости происходит длительно, поэтому боли долго не исчезают и больным следует проводить операцию *альвеолэктомии* - удаление выступающих острых костных краев альвеолы. Оперативное вмешательство выполняется под местным обезболиванием. Делается разрез над выступающим костным краем, отслаивается слизисто- надкостничный лоскут. Удаляются (кусачками) или сбиваются долотом, или срезаются фрезой острые костные края. Лоскут укладывается на место и накладываются швы кетгутом.
- Профилактикой развития этого осложнения является удаление (резекция) выступающих краев альвеолы, межзубной и межкорневой перегородки непосредственно во время операции удаления зуба.
-

