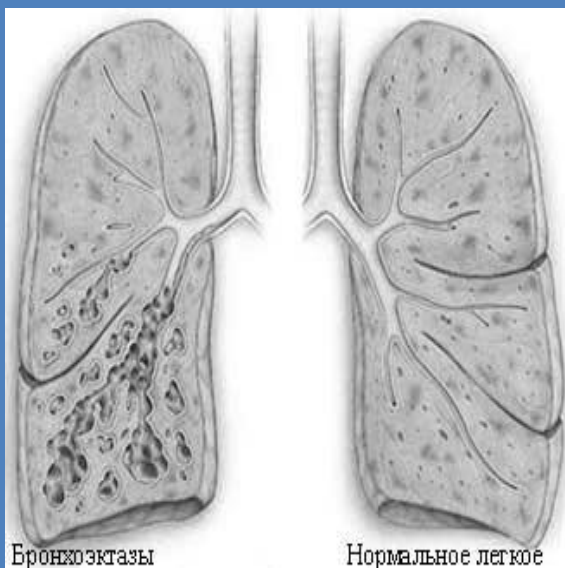

С.Ж. АСФЕНДИЯРОВ
АТЫНДАҒЫ ҚАЗАҚ ҰЛТТЫҚ
МЕДИЦИНА УНИВЕРСИТЕТІ



**KAZAKH NATIONAL MEDICAL
UNIVERSITY BY
S.D.ASFENDIYAROV**

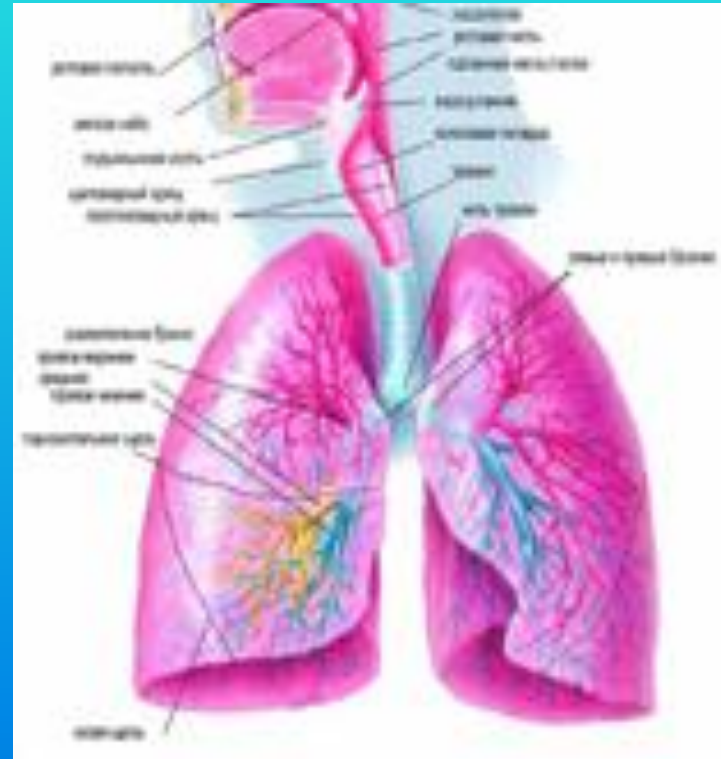
**КАФЕДРА: ІШКІ АУРУЛАР
ТАҚЫРЫБЫ: БРОНХОЭКТАТИКАЛЫҚ АУРУ,
ДИАГНОСТИКАСЫ ЖӘНЕ ЕМДЕУ ӘДІСТЕРІ**

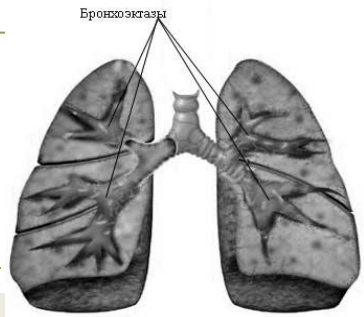


Орындаған: Мәукенова Ә.Б.
Тобы: 10-001-01
Факультеті: Жалпы медицина
Қабылдаған: Сыдықова Қ.А.

Жоспары:

- Кіріспе
- Қауіп факторлары
- Этиологиясы
- Патогенезі
- Классификациясы
- Клиникалық көрінісі
- Диагностикасы
- Ем жүргізу
- Профилактика





Анықтамасы

- **Бронхоэктаз** ауруы-көптеген бронхтардың жергілікті кеңеюімен және іріңді эндобронхиттің дамуымен жүретін, соған сәйкес бронхтардың қайтымсыз өзгерістеріне (кеңеюі, деформациясы) әкелетін ауру. Бронхтардың туа немесе жүре пайда болған кемістігінен дамиды. Соған сәйкес:
 - I. Біріншілік бронхоэктазия- жеке нозологиялық форма
 - II. Екіншілік бронхоэктазия-басқа аурулардың клиникалық көрінісі немесе асқынуы түрінде көрінеді.

Қауіп факторлары:

- ❖ Қолайсыз ауа райы
- ❖ Шылым шегу
- ❖ Алкоголь қолдану
- ❖ Ауыр физикалық жүктеме
- ❖ Өкпемен жүректің кешенді трансплантациясы
- ❖ Ирритантты субстанциялар (аммоний, азот диоксиді, тальк, силикаттар)

Этиологиясы:

- ❖ Генетикалық детерминацияланған ақаулар
- ❖ Иммундық, ферменттік жүйенің ақаулары (аглобулинемия, IgA, IgG, муковисцидоз, бронхтар амилридозы)
- ❖ Тыныс алу жолдарының инфекциялық аурулары (вирустар, бактериялар)
- ❖ Аспирация

Бронхоэктаз ауруының әр түрлі аурулар кезінде таралу жиілігі:



Ауру аты	Науқастар саны	%
Идиопатиялық БЭ	80	53
Постинфекциялық БЭ	44	29
Иммуногенезді	12	8
Аспирациялық БЭ	6	4
Ревматоидты полиартрит	4	3
Муковисцидоз	4	3
Кірпікшелер дисфункциясы	3	1.5
Ішектің қабыну аурулары	2	1

Патогенезі:

- Қабыну процесі
- Бронхтардың обтурациясы
- Бронх қабырғаларының осалдығы

Этиологиялық фактор---бронхтардың обтурациясы---секреттің іркілуі---қабыну процесінің үдеуі---шырышты және шырышасты қабаттарының және бронх қабырғасының терең қабаттарының қайтымсыз өзгерістері---жыпылықтаушы эпителийдің жойылуы---мукоцилиарлы клиренстің локальды бұзылыстары---шеміршек қабатының дегенерациясы---бірыңғай салалы бұлшықет қабатының дәнекер тіниен алмасуы---деформацияланған бронхтардың түзілуі

Классификациясы:

1. Бронхтардың өзгерісіне байланысты:

- цилиндрлік
- қапшық тәрізді
- ұршық тәрізді
- аралас

2. Ауырлығына байланысты:

- жеңіл
- орташа ауыр
- ауыр

3. Таралуына байланысты:

- біржақты
- екі жақты



4. Орналасу сегменттерін көрсету керек

5. Ағымына байланысты:
-бірқалыпты(ремиссия)
-өршу кезеңі(рецидив)

6. Асқынулары:
-өкпе-жүрек жетіспеушілігі
-амилоидоз
-өкпе эмфиземасы және жайылмалы пневмосклероз
-қан кету

Клиникалық көрінісі



- *Әлсіздік, бас ауруы, дене қызуы көтерілуі.*
- *Қақырық (20-30 мл) тәуліктік өршу кезінде көбейеді(30-500 мл.) ауыз толтыраа іріңді қақырық. Әсіресе таңертеңгі уақытта көп бөлінеді. Қақырық ішке іркілгенда сасық иіс пайда болады.*
- *ентігу*
- *жөтел(қақырықтың бронхтың сау аймағына ағып түсуінен, жөтел дене қалпын өзгерткенде күшейеді).*

Клиникалық көрінісі:

Негізгі симптомдар:	%
Жөтел	90
Қақырық (20-30 мл) тәуліктік өршу кезінде көбейеді(30-500 мл.) ауыз толтыраа іріңді қақырық. Әсіресе таңертеңгі уақытта көп бөлінеді.Қақырық ішке іркілгенда сасық иіс пайда болады.	76
Ентігу	73
Қанды қақырықпен жөтел	56
Плеврит	46

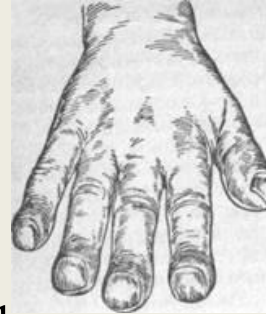Қарап тексеру:



- Зақымдалған жақтың тыныс алу актісінен қалып отыруы

Ауыр формаларында:

- “Барабан таяқшалы” саусақ
- Тырнақ басы “сағат әйнегі” тәрізді
- Бөшке тәрізді кеуде



Перкуторлық дыбыс тұйықталып, бронхофония күшейеді.

Тынысы қатаң, қақырықты жөтелден кейін әртүрлі калибрлі ылғалды сырылдар.

Бронхообструктивті синдром дем шығарудың қиындауымен көрінеді.

Мұндай науқастарда еңтігу ұлғайып, физикалық жүктемеге толеранттылық төмендейді.

Инструментальді диагностика

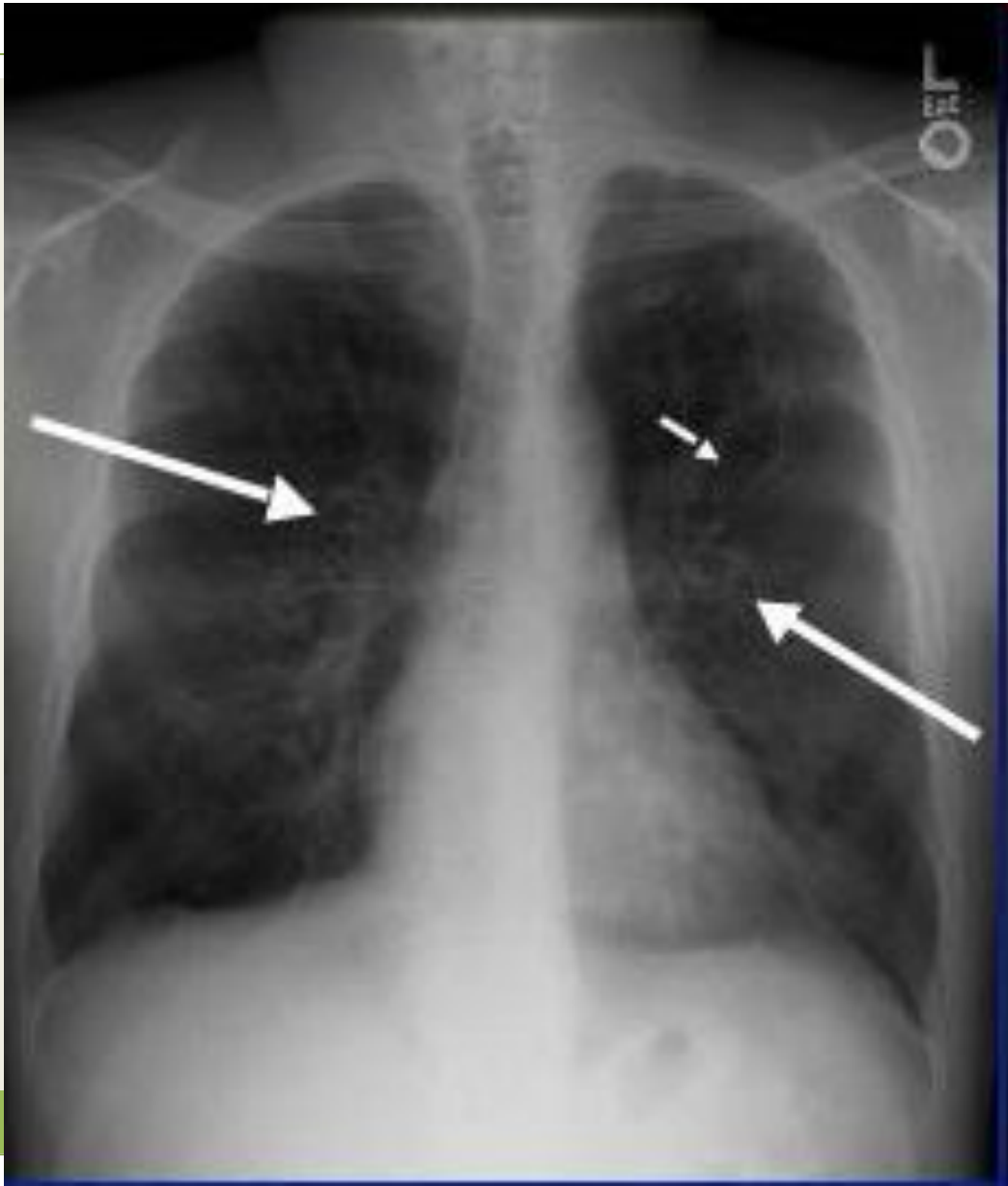
- Рентгенография;
- Бронхография;
- Бронхоскопия;
- КТ;
- Сыртқы тыныс алу функциясын зерттеу.

● ДИАГНОСТИКАСЫ:

● Лабораториялық зерттеу:

- ЖКА: лейкоцитоз, нейтрофилез, ЭГЖ-ның жоғарылауы
- Иммунологиялық зерттеу: Иммуноглобулин G және M мөлшерінің төмендеуі, иммундық комплекстердің көбеюі
- **Инструментальды зерттеу:**
- Рентгенография: зақымдалған өкпе бөлігінің көлемінің кішіреюі, диафрагма күмбезінің салыстырмалы жоғары орналасуы, бронх қабырғасының қалыңдауы және дилатациясы, сақина тәрізді көлеңкелер.
- Бронхоскопия: локальды эндобронхит, іріңді қабыну, бронхтардың 4-6 қатарының цилиндрлі немесе қапшық тәрізді кеңеюі
- КТ: бронходилятация, бронх қуысының диаметрі – сәйкес аттас артериялардан үлкен. Перифериялық бронхтар қабырғалық немесе медиастинальдық плеврадан 1 см қашықтықта анықталады.
- Муковисцидозға күдіктенгенде “терілік тест” ж

Рентгенография



- Сақина тәрізді көлеңкелер

Бронхография

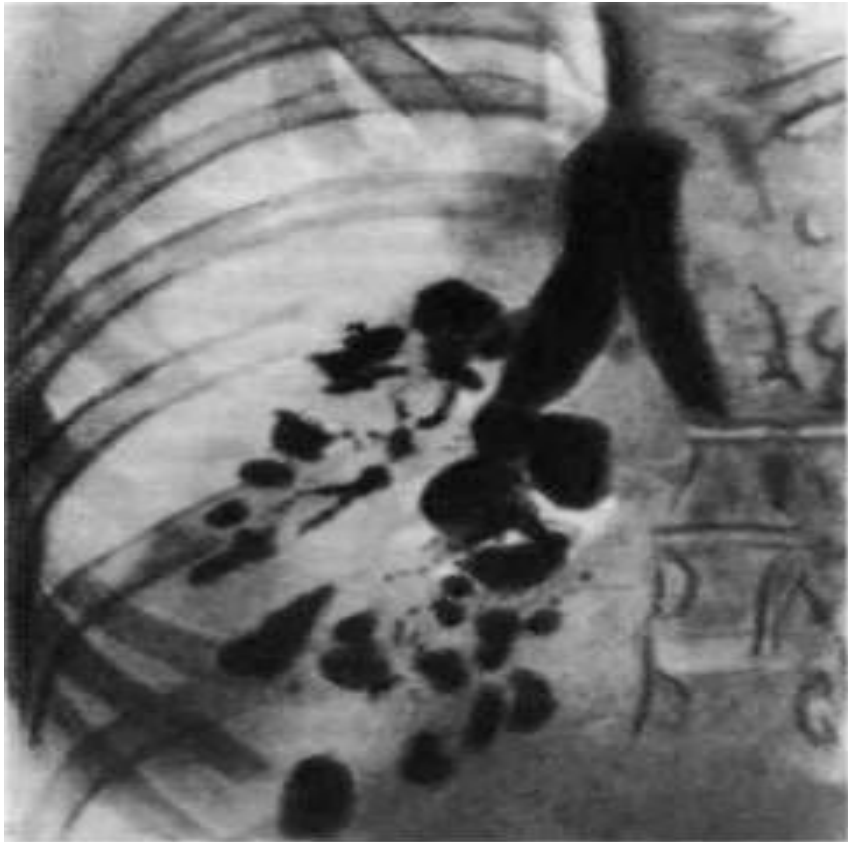
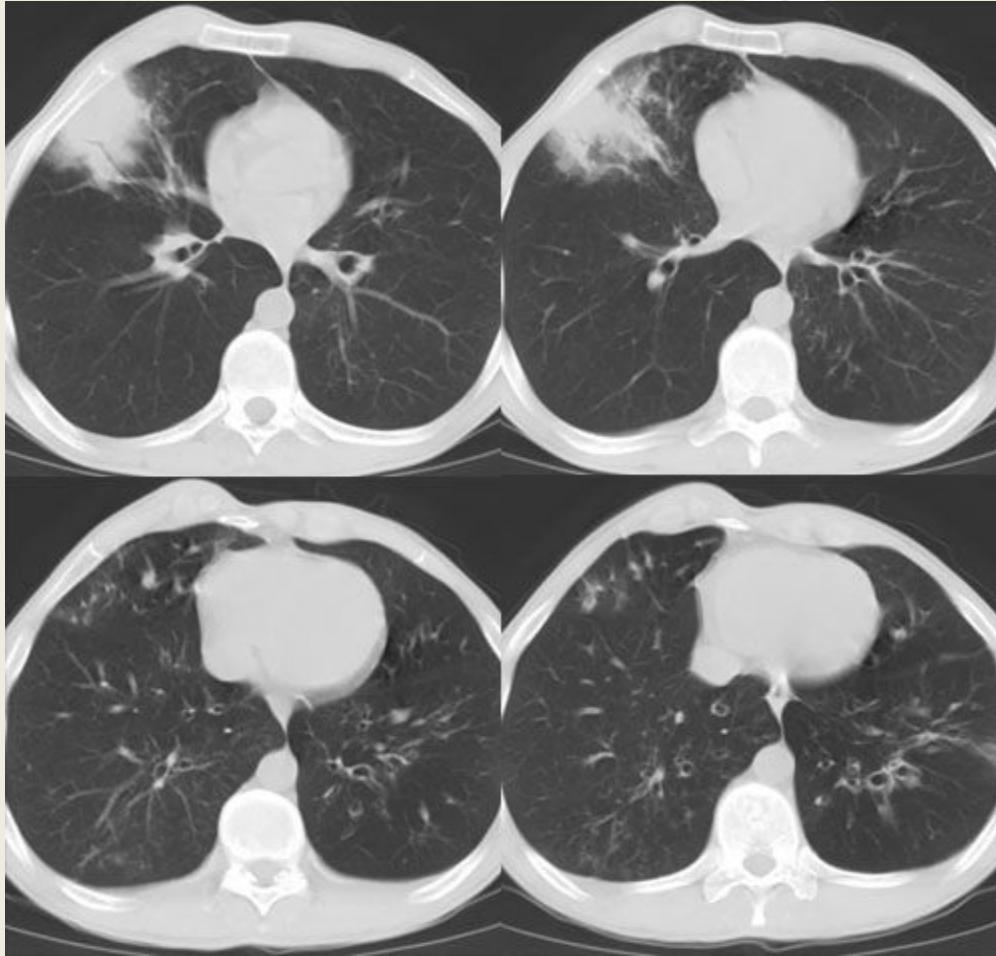


Рис. 6.Ю. Бронхоэктазы нижней доли правого легкого. Бронхограмма

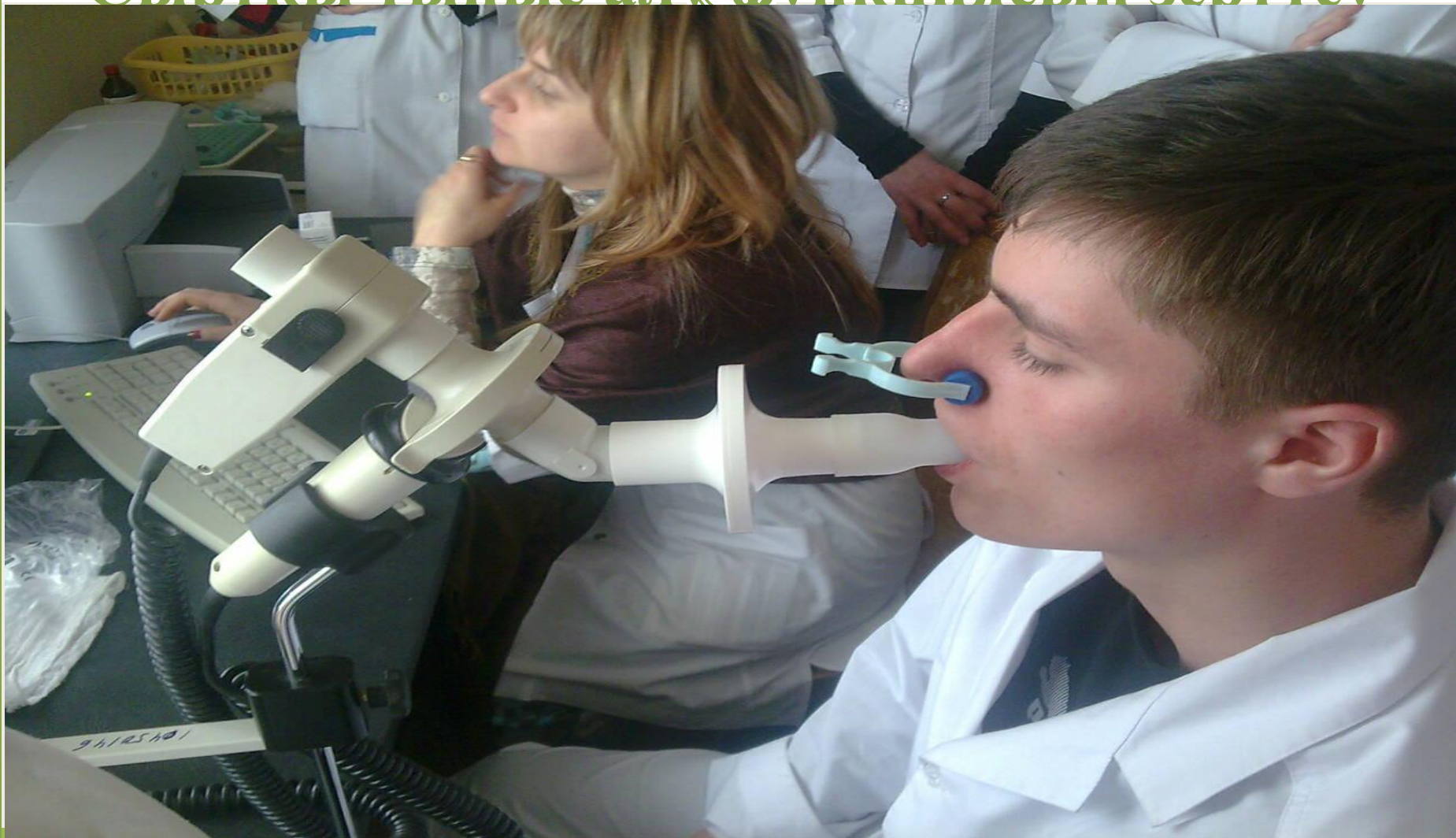- Бронхограмма. Оң жак өкпенің төменгі бөлігінің брохоэктазы

Рентгендік компьютерлік томография



- *Билатеральді қапшық тәрізді бронхоэктаздар .*

Сыутқы тыныс алу функциясын зерттеу



Дифференциалды диагностика

- Созылмалы бронхит
- Өкпе абсцессі
- Өкпе туберкулезі
- Өкпе ісігі

Емдеу



- Емдеу:
- **Консервативті емі:** жалпы және өкпелік реактивтілікті қалпына келтіру үшін шаралар кешені жүргізіледі: альбумин, интралипид құю, иммуномодуляторларды қолдану (1-2 ай бойы аптасына 2 күн қатарынан **декарис** 50-75мг 2 рет күніне) иммунограмма бақылауымен.
- **Антибактериалды ем:** пенициллиндер, цефалоспориндер, аминогликозидтер, хинолон туындылары
- **Бронх тармақтарын іріңді қақырықтан тазарту:** 1:1000 фурациллиннің 10 мл, 1% диоксидиннің 10 мл немесе муколитиктердің ерітіндісін (ацетилцистеин 10%- 2 мл) бронхоскоп арқылы енгізу. Бұдан басқа, бронх тармақтарын санациялау үшін, позициялық дренажды (күніне 3-4 рет) кеуде массажын, қақырық түсіретін дәрілер, қақырық шығуын жеңілдету мақсатымен, бронходилататор қолданамыз.

Емдеу



- Дезинтоксикациялық ем: Осы мақсатпен қарсы көсетпелер болмаса 2-3 л сұйықтық ішкіземіз: Таңқурай қосқан шайды, шырынды, түрлі сусынды, венаға гемодез, реамберинді натрий хлоридінің изотониялық ерітіндісі, глюкоза 5% венаға
- Иммуностимуляторлар тағайындау: тимолин, тактивин, иммунал, адоптоген т.б. Соңғы шыққан дәрілерді қолданмыз. Альбумин деңгейі төмен болса, альбумин ерітіндісін, нативті плазманы, интралипидті және осы тәрізді басқа да майлы эмульсияларды венаға тамшылатамыз.

Емдеу



- Жоғарғы тыныс жолдарын санациялау: Науқастың ауыз қуысы инфекциясын (кариесті, тістердің созылмалы тонзилитін, фарингитін, мұрын қуысы ауруларын) тиімді емдеу керек. Осы шаралардан бронхоэктаз ауруының өршуі сирейді.
- Емдік дене шынықтыру, тыныс жаттығуларын үзбей жасау керек. Бұлар бронхөкпе жүйесі функциясының артуына және организмнің реактивтілігінің жоғарлауына мүмкіндік береді.



Хирургиялық емі: үлкен көлемдегі клиникалық- морфологиялық дәлелденген(бронхография, рентгенография, компьютерлік томография) бронхоэктаз науқас организмінде созылмалы интоксикация ошағын түзеді, аурудың асқынуына алып келуі мүмкін. Оның ішінде ең қауіптісі ішкі ағзаларда амилоидоз дамуы. Мұндай жағдайда оптималды емдеу тактикасы ретінде- іріңді ошақты хирургиялық әдіспен жою қолданылады. Егер бронхоэктаз локальды орналасып, белгілі сегменттерге немесе бөлшектерге шоғырланып орналасса резекция жасаймыз. Резекциядани кейін созылмалы бронхиттің барысы жеңілдеуі мүмкін.

Хирургиялық емге қарсы көрсеткіштер:

- Өкпе эмфиземасы(ауыр тыныс шамасыздығы декомпенсацияланған өкпетекті жүрекпен асұынған созылмалы обструкциялы бронхит)
- Ауыр тыныс жеткіліксіздігі
- Өкпелік жүрек
- Бүйрек амилоидозы(бүйрек шамасыздығымен асқынған)

Емдеу



- Физиотерапия (УВЧ, микротолқынды терапия).
- Санаторлық- курорттық ем



ПРОФИЛАКТИКА:

Біріншілік бронхоэктазияның алдын алу үшін:

- жедел инфекциялық ауруларды уақытында емдеу
- аурулар өршуінің алдын алу үшін гриппке қарсы вакцинация
- шылым шегуді тоқтату
- салауатты өмір салтын қалыптастыру

Таблица. Основные дифференциально-диагностические критерии хронического обструктивного бронхита и бронхиальной астмы

Признаки	Хронический обструктивный бронхит	Бронхиальная астма
Аллергия	Не характерна	Характерна
Кашель	Постоянный, разной интенсивности	Приступообразный
Одышка	Постоянная, без резких колебаний выраженности	Приступы экспираторной одышки
Суточные колебания ОФВ1	Менее 10% от должного	Более 15% от должного
Бронхиальная обструкция	Обратимость не характерна, прогрессивное ухудшение функции легких	Обратимость характерна, прогрессивного ухудшения функции легких нет
Эозинофилия крови и мокроты	Не характерна	Не характерна

Асқынулары



● Асқынулары:

- Өкпелік қан кету ;
- Өкпе абсцессі мен плевра эмпиемасы ;
- Бүйрек және бауыр зақымдалуымен жүретін амилоидоз дамуы.
- Созылмалы обструктивті бронхиттің қосылуы, өкпе эмфиземасы



Пайдаланылган әдебиеттер:

1. Внутренние болезни
авторы: В.И. Маколкин, С.И. Овчаренко.
2. Внутренние болезни
под редакцией Ф.И. Комарова, В.Г. Кукеса, А.С. Сметнева.
3. Ішкі аурулар
авторы: Б.Қалимұрзина.
4. Хирургия
под редакцией Кузина.
5. Журнал “Пульмонология” 2005г. №1, стр. 5-11
6. www.google.ru