



СРС

**Тема: Заболевания
височно-нижнечелюстного сустава.
Методы диагностики и лечения**

Проверил: Ф.Т.Темуров

Подготовила: Абдрахманова Н.Ф.

План

- Введение;
- Классификация заболеваний;
- Строение височно-нижнечелюстного сустава;
- Иннервация;
- Подвывих височно-нижнечелюстного сустава;
- Диагностика вывиха диска;
- Дисфункция ВНЧС;
- Артроз височно-нижнечелюстного сустава;
- Литература.

ВНЧС является комбинированным с замкнутой кинематической цепью, ибо движение в одном суставе вызывает движение в другом. ,

Он относится к двуосным, так как движение в нем происходит по двум осям - горизонтальной и вертикальной.

Этот сустав инконгруэнтный. Вогнутая сочленяющая поверхность - суставная ямка - не соответствует по своей величине выпуклой поверхности головки нижней челюсти: первая в 2-3 раза больше второй.

Это несоответствие устраняется диском и отчасти капсулой сустава.

В создании лицевого скелета, ВНЧС и челюстно-лицевой системы большую роль играют такие процессы, как смена и прорезывание зубов, функции жевательных мышц, речи.

Поэтому ВНЧС нельзя рассматривать как сустав жевательного аппарата, так как при его формировании у человека он подвергался изменению под влиянием и других факторов.

Функциональная анатомия височно-нижнечелюстного сустава

Височно-нижнечелюстной сустав - парное сочленение суставных головок нижней челюсти с суставными поверхностями нижнечелюстных ямок височных костей.

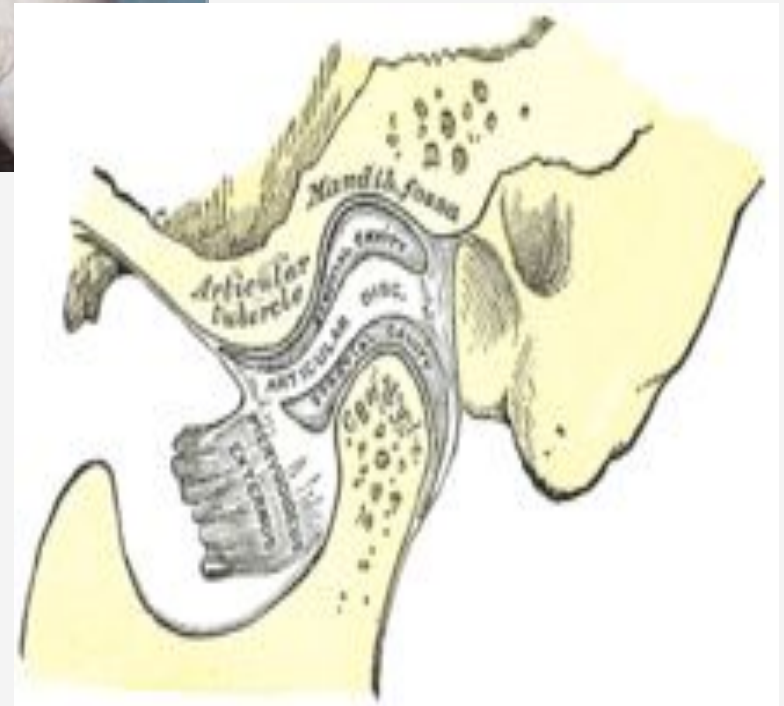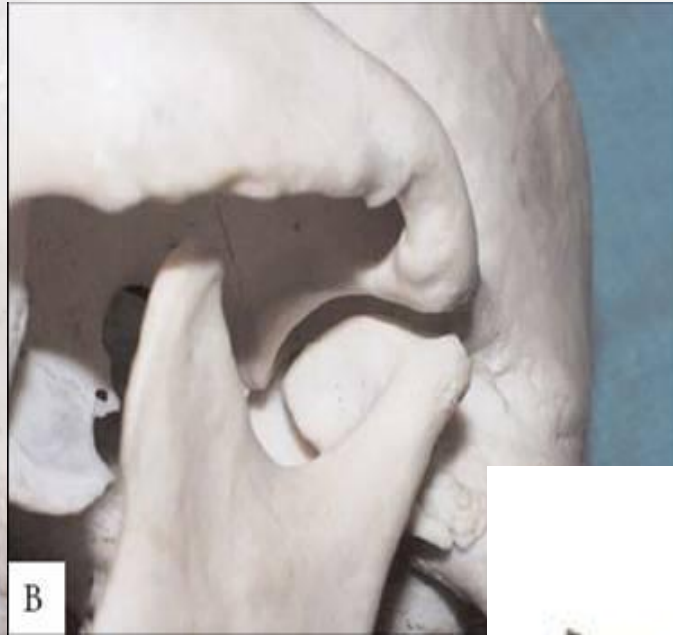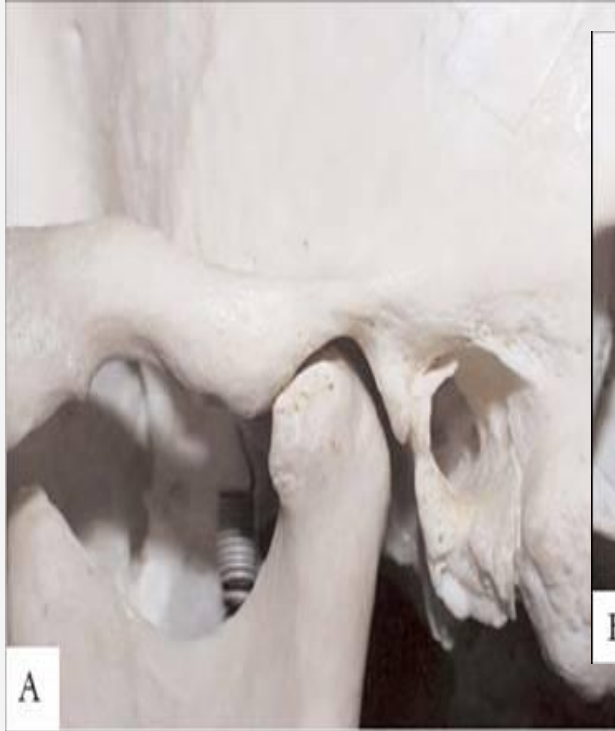Правое и левое сочленения образуют одну систему, движения в них совершаются одновременно. По своему строению ВНЧС имеет ряд общих черт с другими суставами, однако отличается от них многими особенностями. К ним относится, например, влияние окклюзии зубных рядов на пространственное положение элементов сустава и на характер движений нижней челюсти.

Каждое сочленение состоит из головки суставного отростка нижней челюсти, суставной ямки барабанной части височной кости, суставного бугорка, диска, капсулы и связок.

ЗАБОЛЕВАНИЯ ВИСОЧНО-НИЖНЕЧЕЛЮСТНОГО СУСТАВА

- **Артриты;**
- **Артрозы;**
- **Вывихи;**
- **Патологические состояния сустава, обусловленные различными нервно-мышечными нарушениями челюстно-лицевой области (нейромускулярный дисфункциональный синдром ВНЧС, синдром Костена, Дисфункция ВНЧС.**

Строение височно-нижнечелюстного сустава



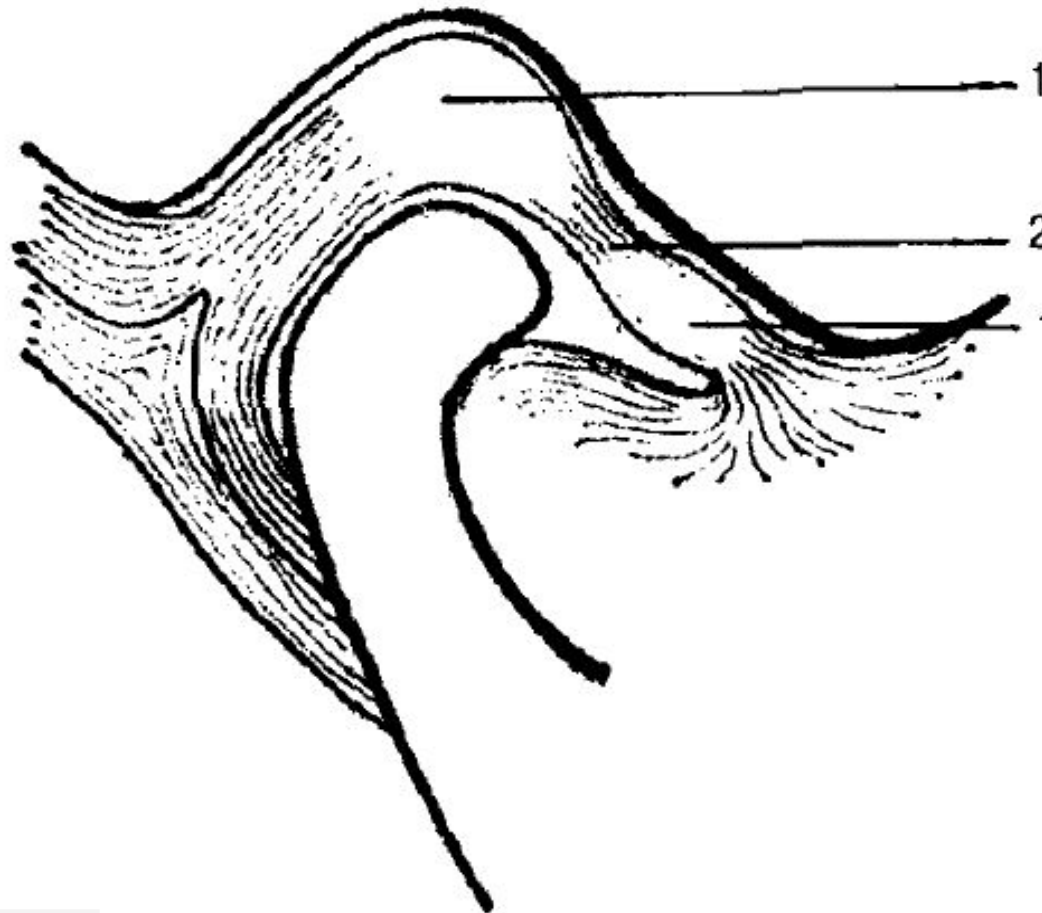
Височно-нижнечелюстной сустав (ВНЧС)

- Это подвижное, очень прочное **соединение** нижней челюсти с височной костью черепа.
- Трущиеся поверхности покрыты **хрящом**.
- Внутрисуставный **диск** - смягчающая **прокладка**, которая находится между суставной головкой и ямкой, даже при открывании рта.
- Два сустава нижней челюсти должны работать **синхронно и симметрично** – это обеспечивается синхронной работой **жевательных мышц**: в области корней зубов - **рецепторы давления** (степень нагрузки на зубы), информация в **мозг** - **степень напряжения жевательных мышц**.

Положение нижней челюсти и суставной головки зависит от функции мышц

- Основная нагрузка при жевании приходится на **зубные ряды и пародонт**. При потере жевательных зубов нагрузка на сустав увеличивается.
- Помимо поднимателей, выдвигателей и опускающих, в движении челюсти участвуют мышцы шеи (грудино-ключично-сосцевидная, трапециевидная и затылочная) и глоточные: изменяют форму и положение языка, глотки, гортани, смещают челюсть кзади и напрягаются при перемещении челюсти вперед.

Строение височно-нижнечелюстного сустава



Строение диска и границы прикрепления его к костным элементам височно-нижнечелюстного сустава.

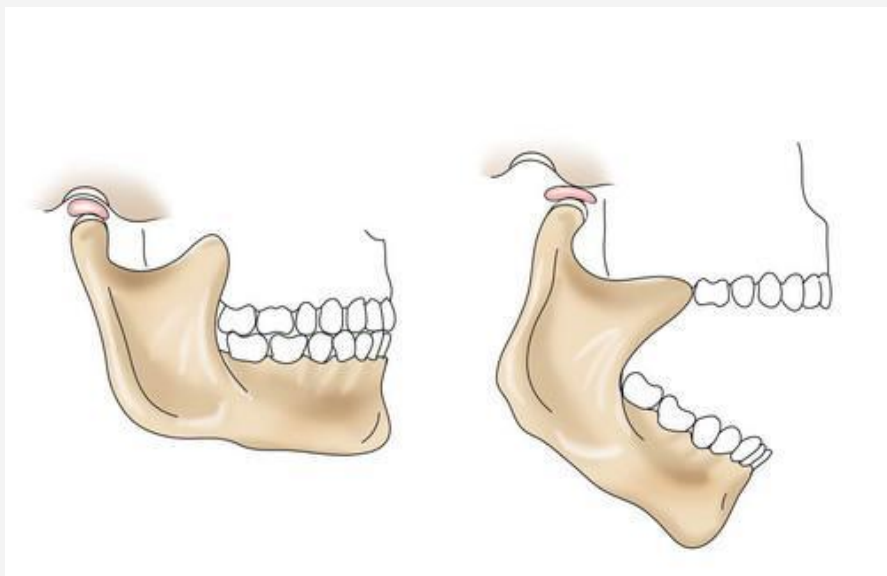
1 – утолщенный периферический отдел диска; 2 – тонкий, центральный отдел диска.

Височно-нижнечелюстной сустав

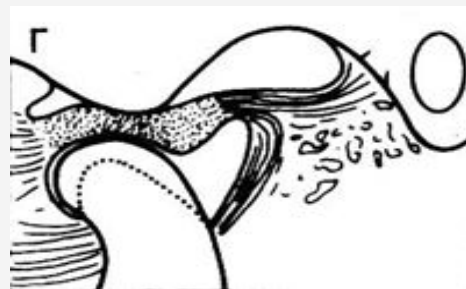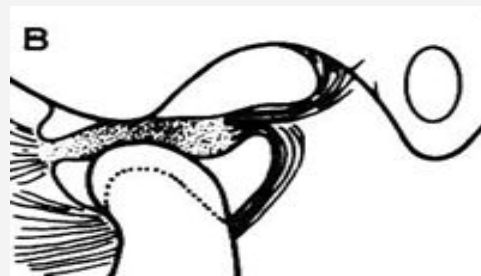
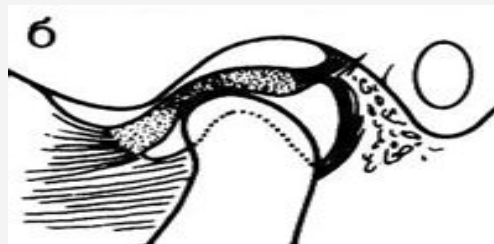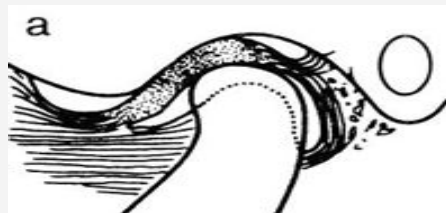Иннервация:

- **Нервные волокна - из ушно-височного, лицевого, заднего глубокого височного и 3-й ветви тройничного нервов – все чувствительные!**
- **Капсулу – верхний шейный и симпатический узлы.**
- **Хрящевые участки и диск – лишены нервных волокон (и сосудов!).**

Нормальное жевательное движение в суставе



**В здоровом ВНС при закрытом
рте диск расположен на
мышцелковом отростке**



Последствия искажения сигналов

- **Причины:** нарушение прикуса, неадекватное лечение и протезирование, удаление зубов.
- **Результат:** постоянное чрезмерное напряжение мышц одной стороны. **Мышцы** не позволяют **своему суставу** открыться полностью, а **сустав противоположной стороны** открывается чрезмерно.
- **Проблемы:**
Боль в мышцах с одной и в **суставе с другой** стороны; **боль и хруст** при движении челюстей; **подвывих или вывих** перегруженного сустава; **разрыв** суставного диска; **шум в ухе** (синдром Костена); повышенный **износ зубов**.

Нарушения в юношеском возрасте

- Интенсивный **рост скелета** опережает **рост** и функциональную **адаптацию мышц** и **связочного аппарата** - **перерастяжение** (в начале за счет эластичности связок - компенсировано).
- Из-за перерастяжения - **челюсть** совершает **большие** по амплитуде движения. При максимально открытом рте - выход суставной головки из впадины в положение **подвывиха и вывиха**.
- При еде и разговоре пораженный сустав несет **повышенную механическую нагрузку** - хроническое раздражение элементов сустава.

Подвывих височно-нижнечелюстного сустава

- **Результат изменения высоты прикуса**
- **Диск вначале перегибается, а затем распрямляется (щелканье или хруст).**
- **Лечение - повышение прикуса протезированием, создание условий покоя в суставе на 1-2 месяца при помощи временных ортопедических аппаратов или повязок.**

ДИАГНОСТИКА ВЫВИХА ДИСКА

- **Вывихи диска при обзорной рентгенографии не выявляются,**
- **Трудно установить с помощью томографии сустава;**
- **Трудоемка, сложна и небезопасна артрография.**
- **КТ ВНЧС, позволяет выявлять состояние и положение диска.**

Дисфункция ВНЧС.

Причины:

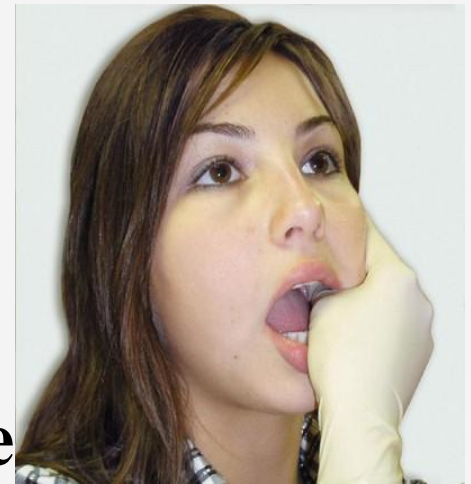
- Травма
- Неправильный прикус
- Снижение высоты прикуса вследствие потери зубов, (особенно жевательных)
- Вредные привычки (семечки, жеват. резинка, жевание на 1-й стороне, телефон, сон и др.)
- Бруксизм и стираемость
- Чрезмерные нагрузки при занятиях атлетическими видами спорта
- Ятрогенные

Жалобы:

- **Головная боль различного характера и локализации; боли в шее, в ухе; боли в области суставов, зубные боли**
- **Звуки: щелканье, хруст, щелчки при открывании или закрывании рта**
- **Шум или звон в ушах (заложенность)**
- **Затрудненное открывание рта**
- **Блокирование («заклинивание») челюсти в открытом или закрытом положении**
- **Утомляемость мышц**

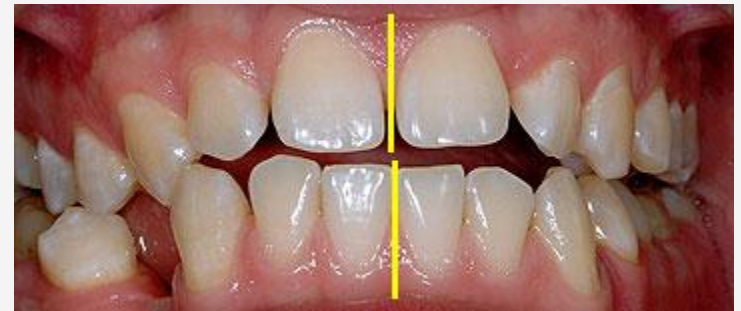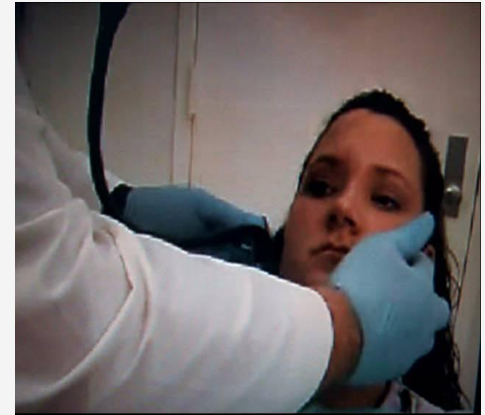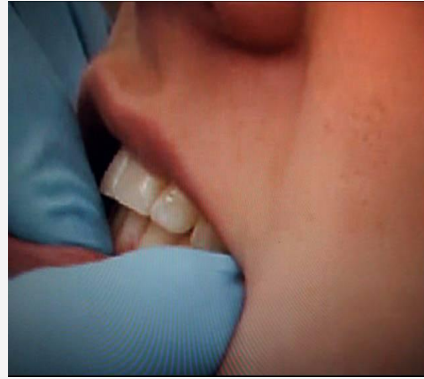**Напряжение в мышцах головы и шеи,
возникновение уплотнений, и «триггерных
точек» в:**

- **жевательных мышцах**
- **височных мышцах**
- **подъязычной мышце**
- **шейных мышцах**
- **латеральной крыловидной мышце**
- **грудинно-ключично-сосцевидных мышцах**
- **трапециевидной мышце спины**



Осмотр больных

- оценка прикуса,
- оценка контуров суставов,
- оценка положения и функции нижней челюсти при свободных и пассивных движениях: плавность, амплитуда, траектория движения резцовой точки (поступательное, зигзагообразное или комбинированное)



TMD Temporo-mandibular dysfunction/disorder.

Где лечатся пациенты?

У мануальных терапевтов

отоларингологов,

терапевтов,

невропатологов,

психоневрологов,

психотерапевтов.

Основные средства "для успокоения нервов".

Артроз височно- нижнечелюстного сустава

Классификация

- Деформирующий
- Склерозирующий

Артроз височно-нижнечелюстного сустава

- Хроническое заболевание - **дистрофические** изменения хрящевой, костной и соединит. ткани (до перфорации диска).
- **Жалобы:** постоянная ноющая, тупая боль, усиливающаяся при нагрузке; шум, хруст, крепитация, щелканье; тугоподвижность сустава (чаще по утрам), смещение челюсти в сторону.
- **Анамнез:** воспалительные процессы в суставе, травмы, длительное отсутствие зубов, патологическая стираемость, длительное пользование протезами с неправильно восстановленной окклюзионной поверхностью или межальвеолярной высотой.



Артроз височно-нижнечелюстного сустава

Объективно:

- Уменьшение **высоты нижнего отдела лица** (выраженные носогубные складки, западение губ, мацерация в углах рта);
- **Асимметрия лица** вследствие смещения нижней челюсти в сторону пораженного сустава.
- Пальпаторно и при аускультации – **хруст и крепитация** в суставе.
- Пальпация латеральной крыловидной мышцы обычно безболезненна.

Артроз височно-нижнечелюстного сустава

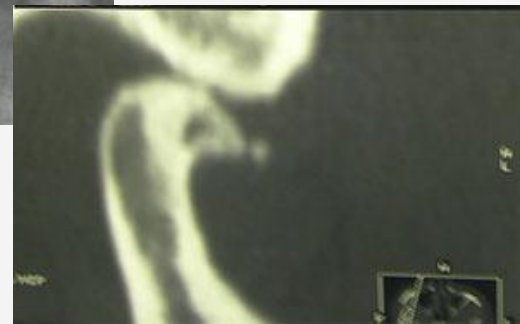
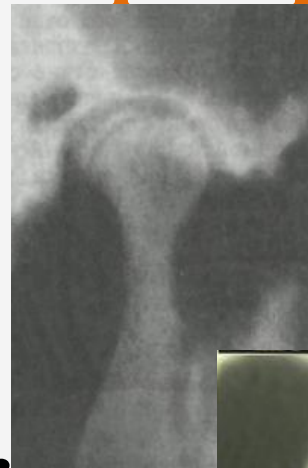- Ограниченное открывание рта (до 0,5 см)
- Смещение челюсти в сторону при открывании и закрывании рта:
 - Нижняя резцовая точка при открывании образует кривую, но в конце устанавливается в одной линии с верхней резцовой точкой;
 - Нижняя резцовая точка при открывании рта перемещается без отклонений, лишь в конце открывания рта смещается в сторону.

Артроз височно-нижнечелюстного сустава

- **Отсутствие** зубов, патологическая **стираемость**, **недоброкачественные протезы**, изменение **межальвеолярной высоты**, деформированные **окклюзионные поверхности зубов** или **зубных рядов**.
- **Детальное обследование окклюзии - на моделях челюстей, установленных в артикулятор.**
- **Электромиография - результаты записи движений нижней челюсти объективно демонстрируют смещение ее в сторону пораженного сустава.**

Рентгенография сустава при артрозе

- Уплотнение головки и уменьшение ее высоты;
- Экзофитные разрастания, изменение формы (крючок, булавовидная, остроконечная);
- сужение рентгеновской суставной щели.
- На КТ: появление эрозии в кортикальном слое суставной поверхности головки и суставного бугорка, склероз кости.



Пальпация суставов

Метод проведения: сравнительная пальпация через переднюю стенку слухового прохода в положении полного смыкания зубов, при открывании и широко открытом рте

Определяют: характер изменения формы сустава, звуки, наличие флюктуации или крепитации.

Заключение

Заболевания височно-нижнечелюстного сустава (ВНЧС) встречаются у 25 — 65 % населения, причём в подростковом и юношеском возрасте — у 16 — 30 %. Дисфункция ВНЧС является самым частым патологическим состоянием сочленения и встречается примерно в 80 % случаев патологии височно-нижнечелюстных суставов.

Обычно пациенты не обращают на это внимание из-за недостаточной информированности о симптомах и возможных последствиях патологии ВНЧС.

Литература

- 1. Амбулаторная хирургическая стоматология. Безруков. М: 2002г
- 2. Основы челюстно-лицевой хирургии и хирургической стоматологии. Бернадский. М.: 2003г
- 3. Руководство к практическим занятиям по ортопедической стоматологии для студентов 5 курсов - Лебедеико И.Ю. 2005 г
- 4. med-site.narod.ru
- 5. www.medicusamicus.com
- 6. www.medprof.ru