


## Лекция №2

# Врожденные расщелины лица



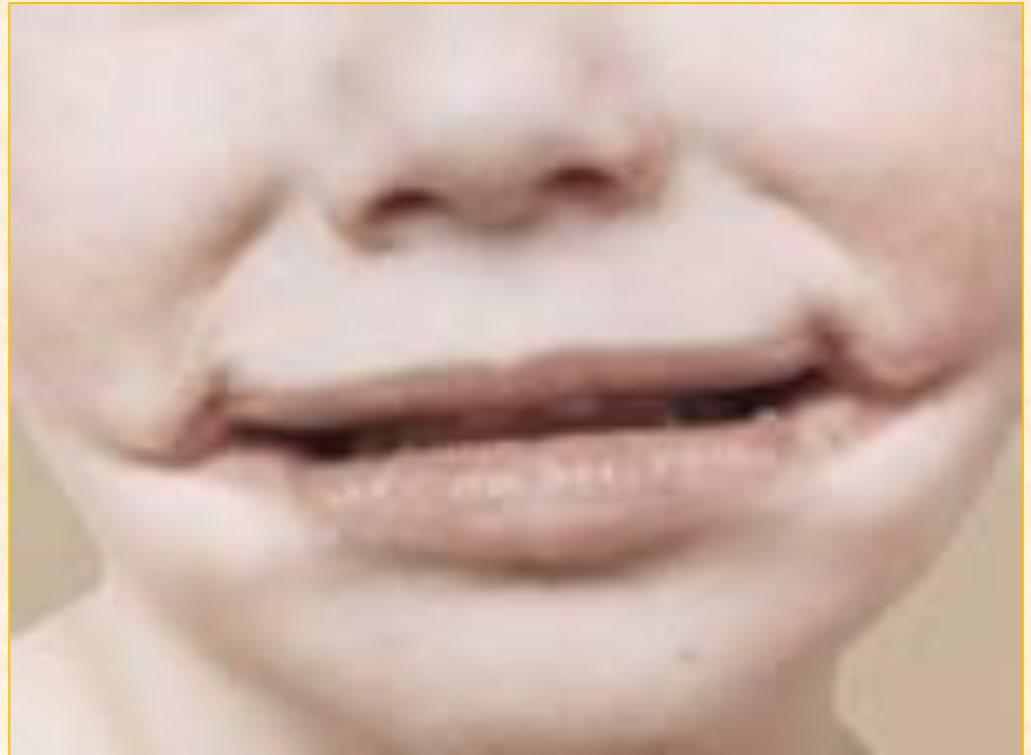Кафедра хирургической стоматологии и челюстно-лицевой хирургии  
КБГУ, г. Нальчик, зав. каф. проф. Мустафаев М.Ш.

# План лекции

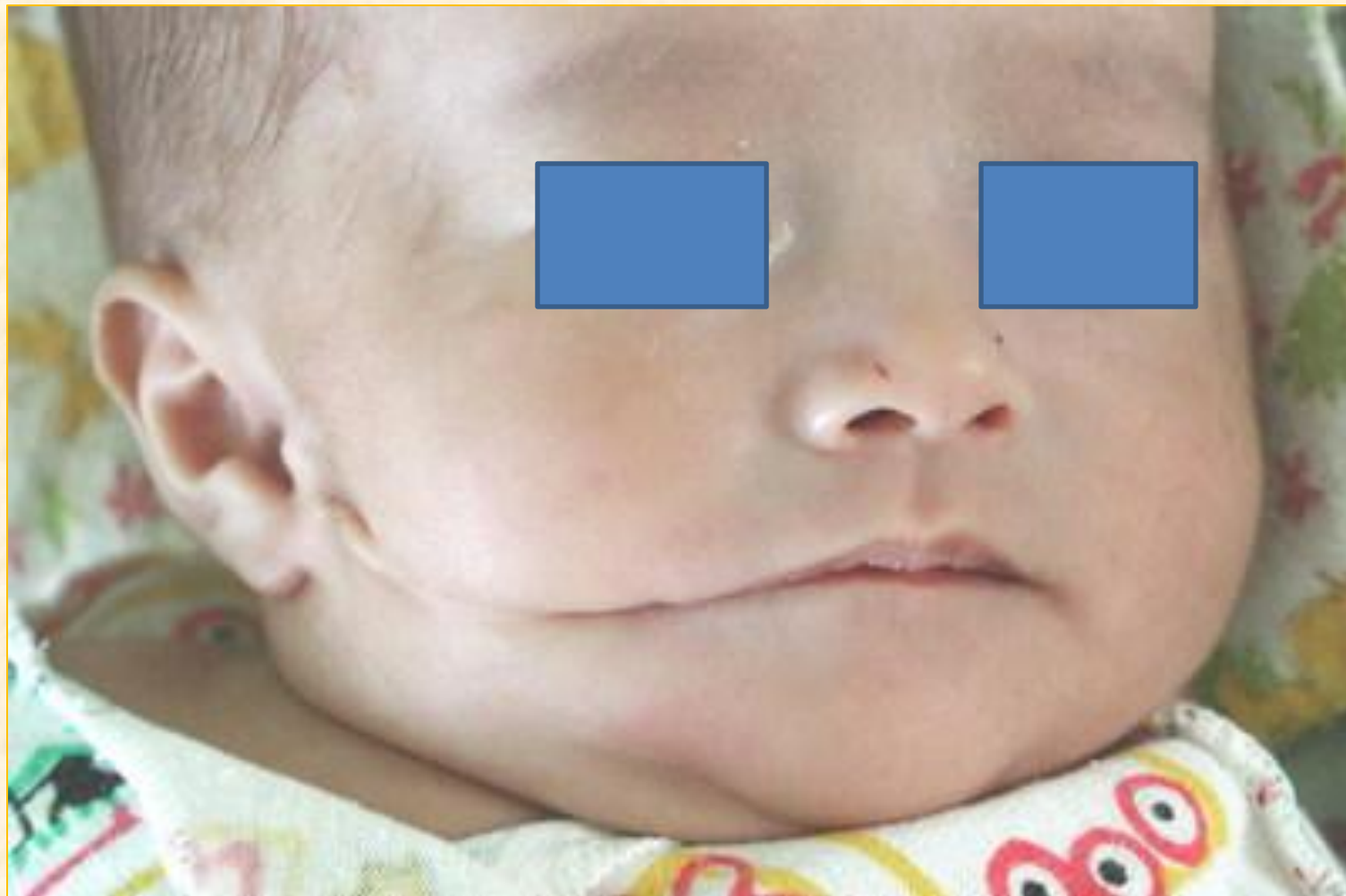
- Врожденные расщелины лица.
- Поперечная расщелина лица.
- Косая расщелина лица.
- Срединные расщелины лица.
- Короткая уздечка языка и верхней губы

# Поперечная расщелина лица

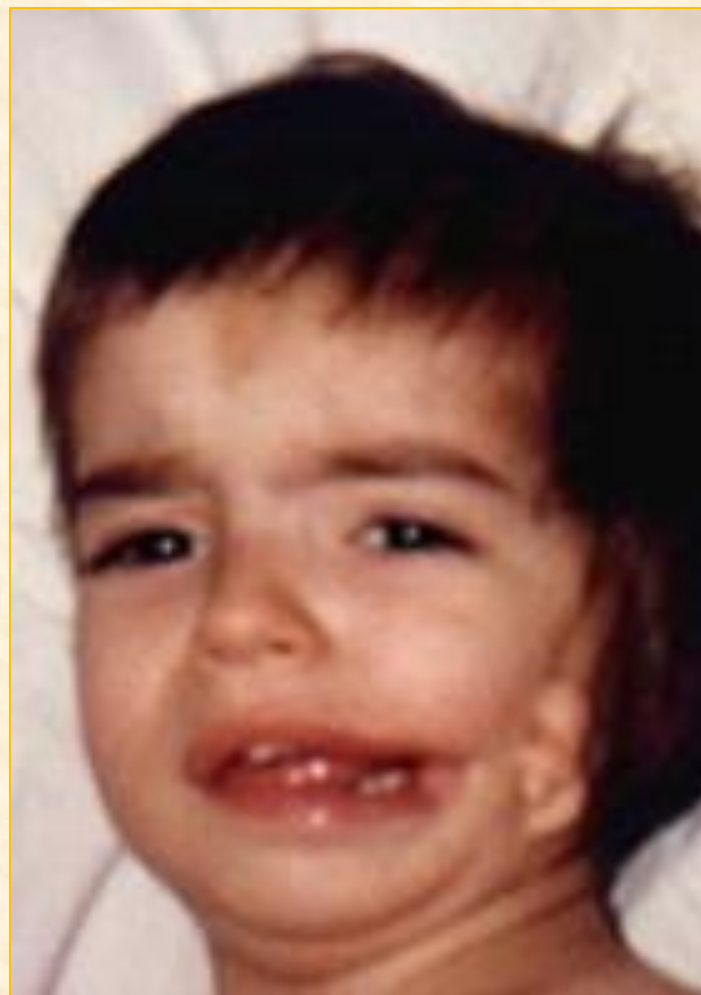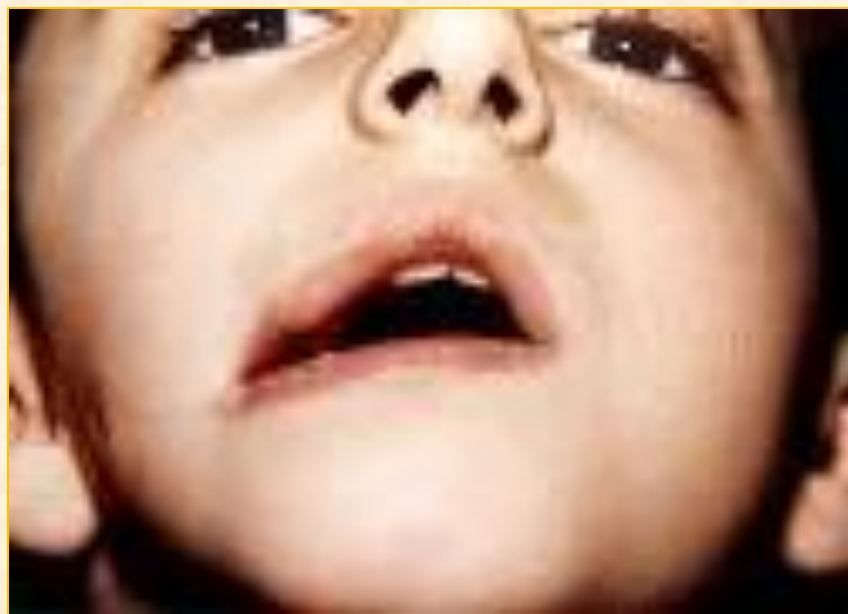Поперечная  
расщелина лица  
возникает при  
несращении  
нижнечелюстных  
и  
верхнечелюстных  
отростков



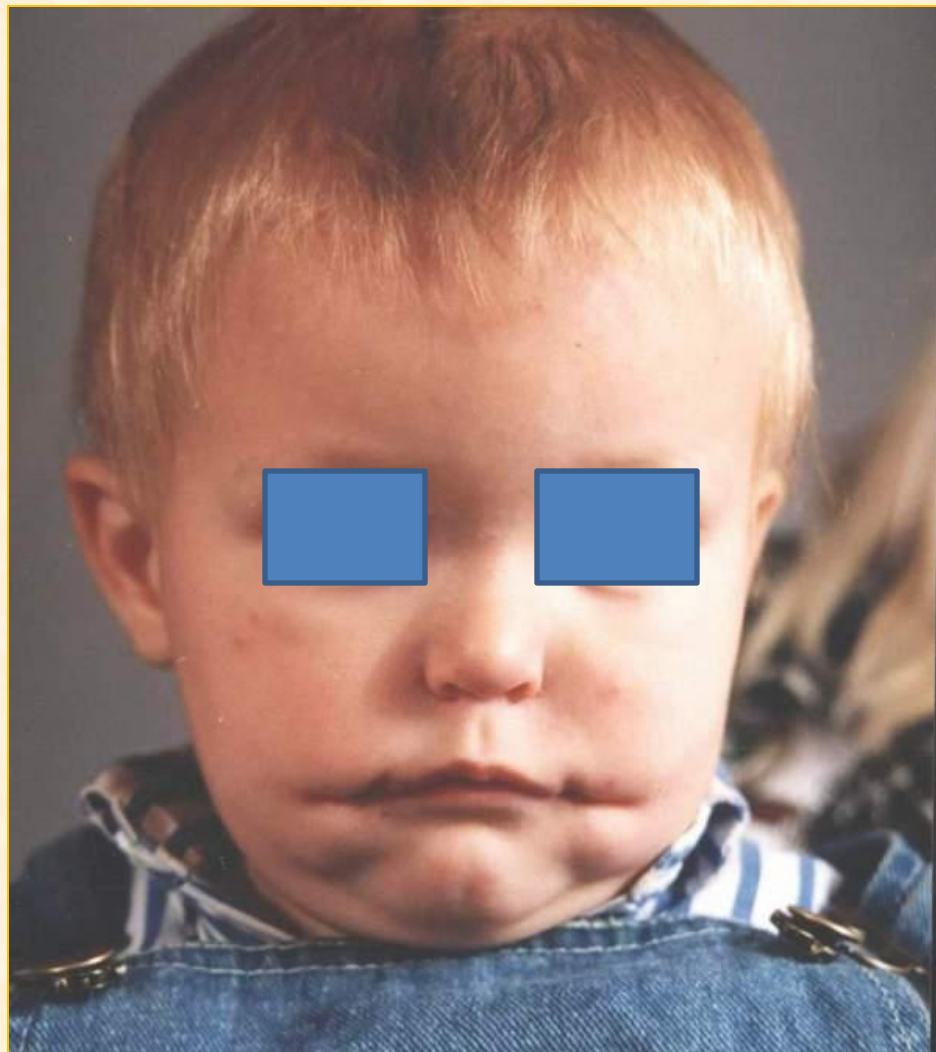# Поперечная расщелина лица: односторонняя



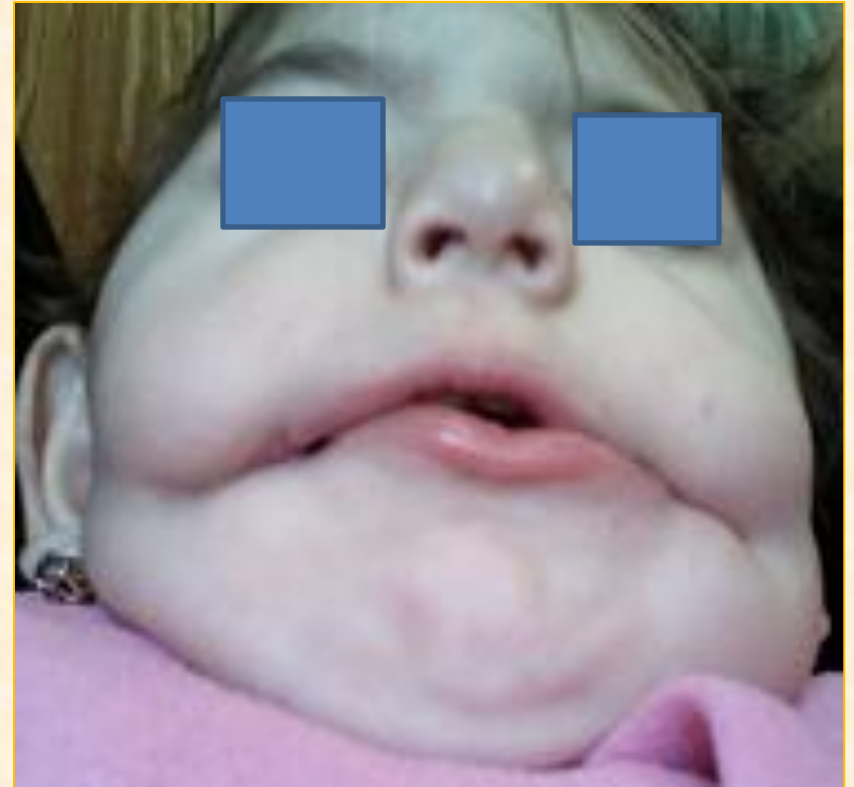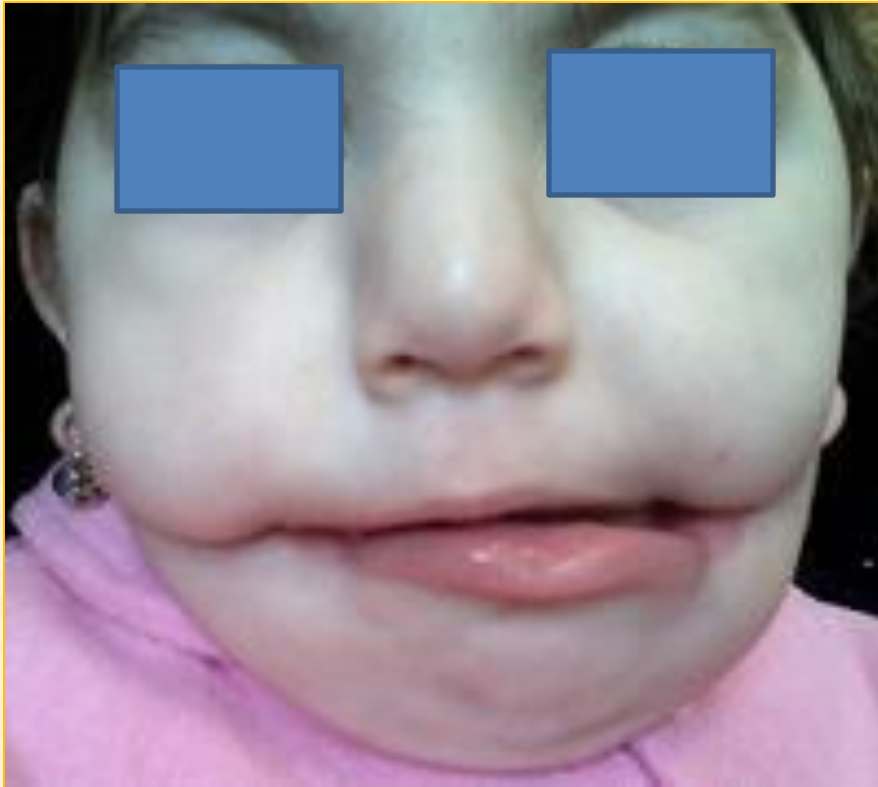# Поперечная расщелина лица: односторонняя



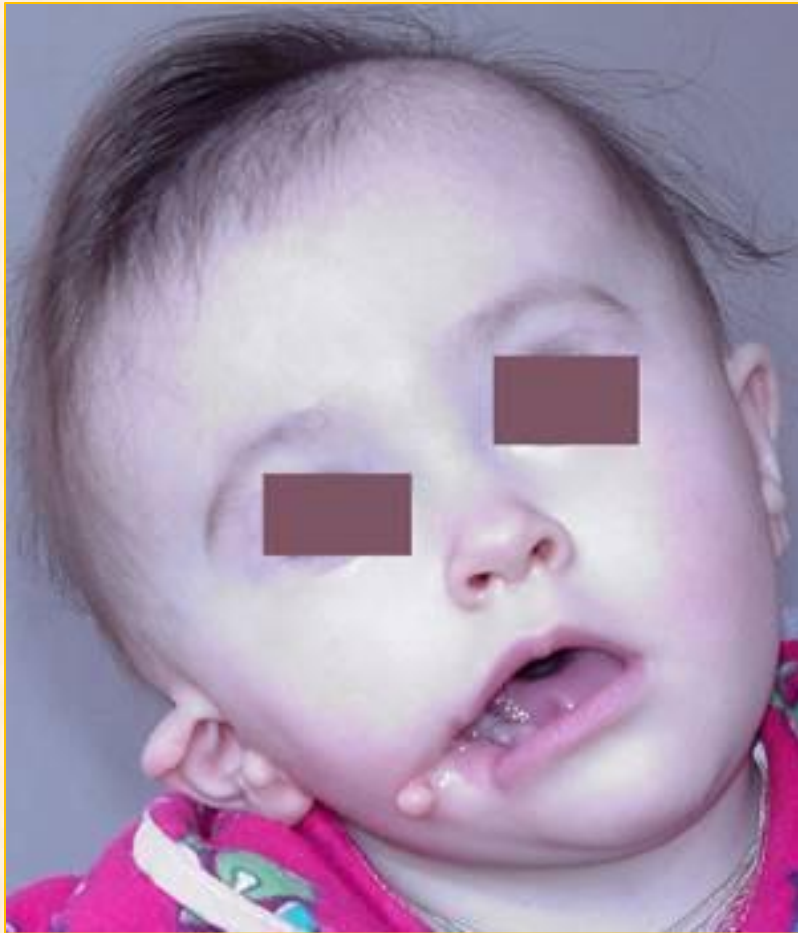# Поперечная расщелина лица: двусторонняя



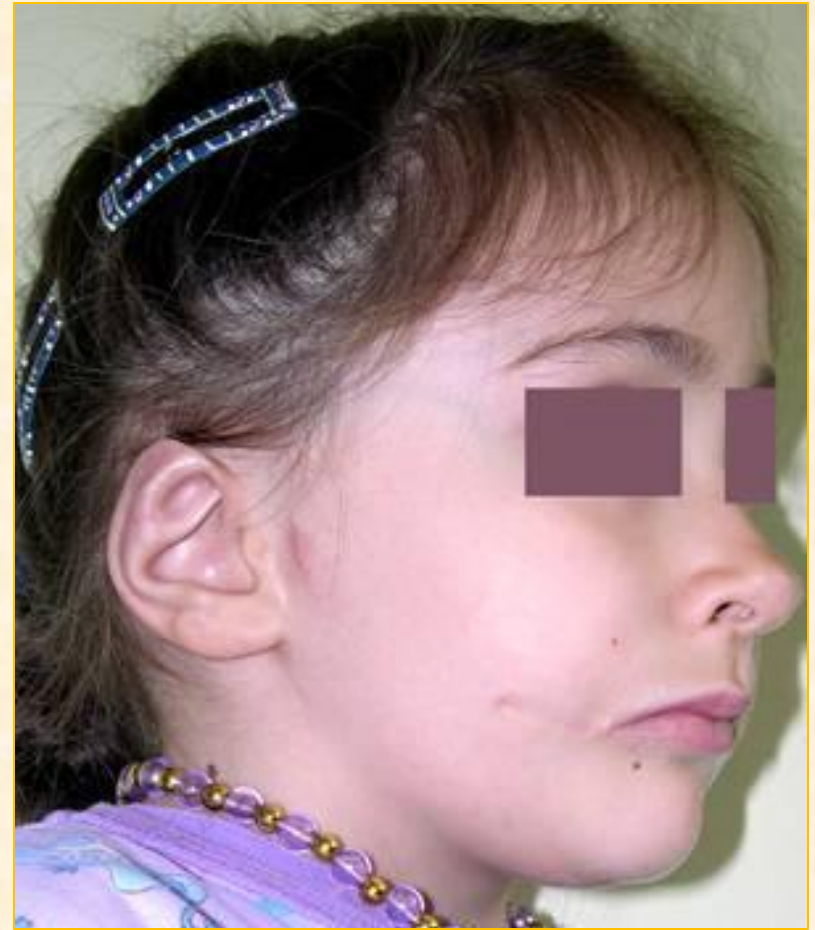# Поперечная расщелина лица: двусторонняя



# Поперечная расщелина лица



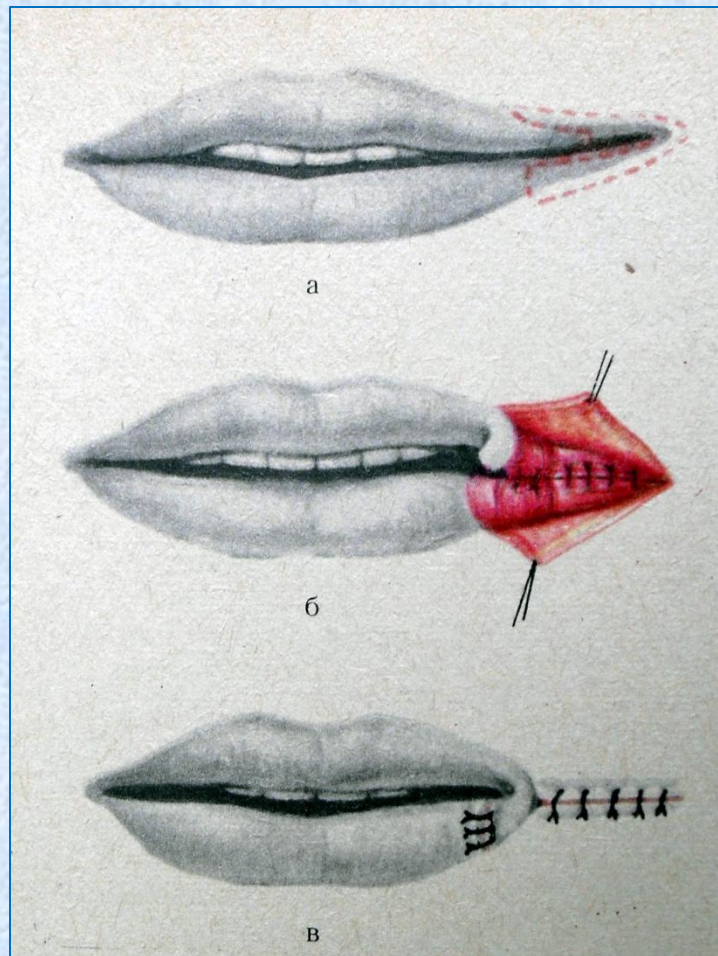
До лечения



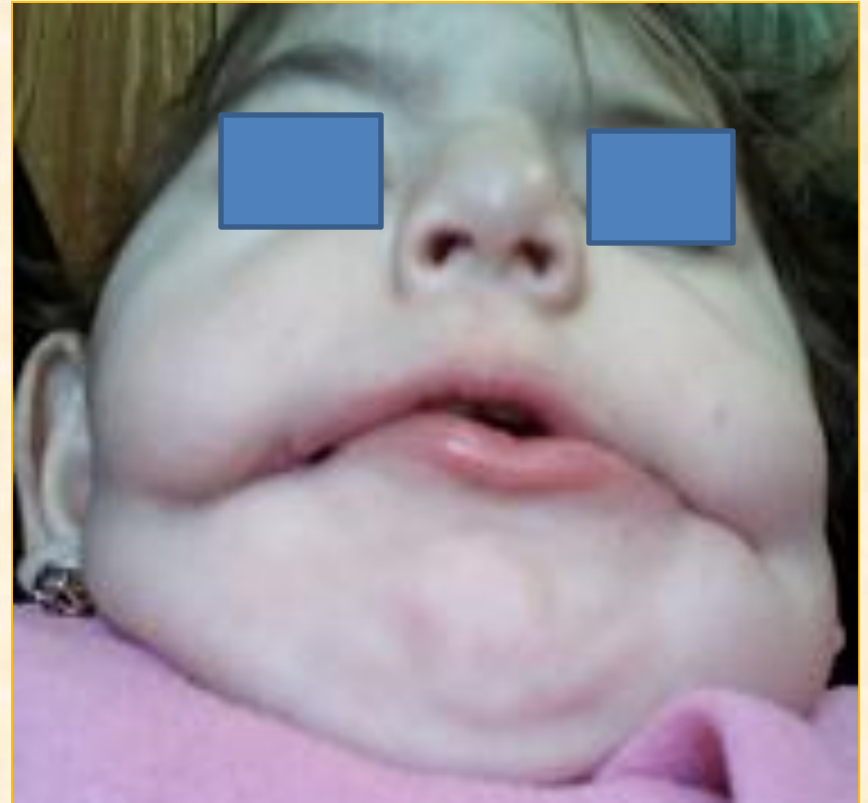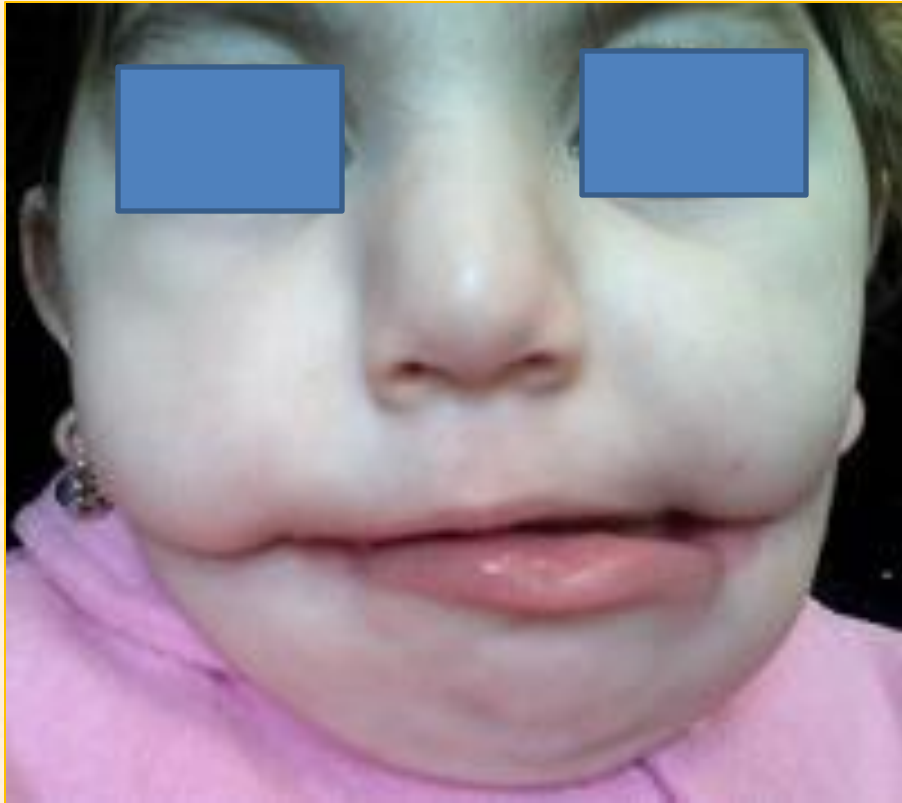После лечения



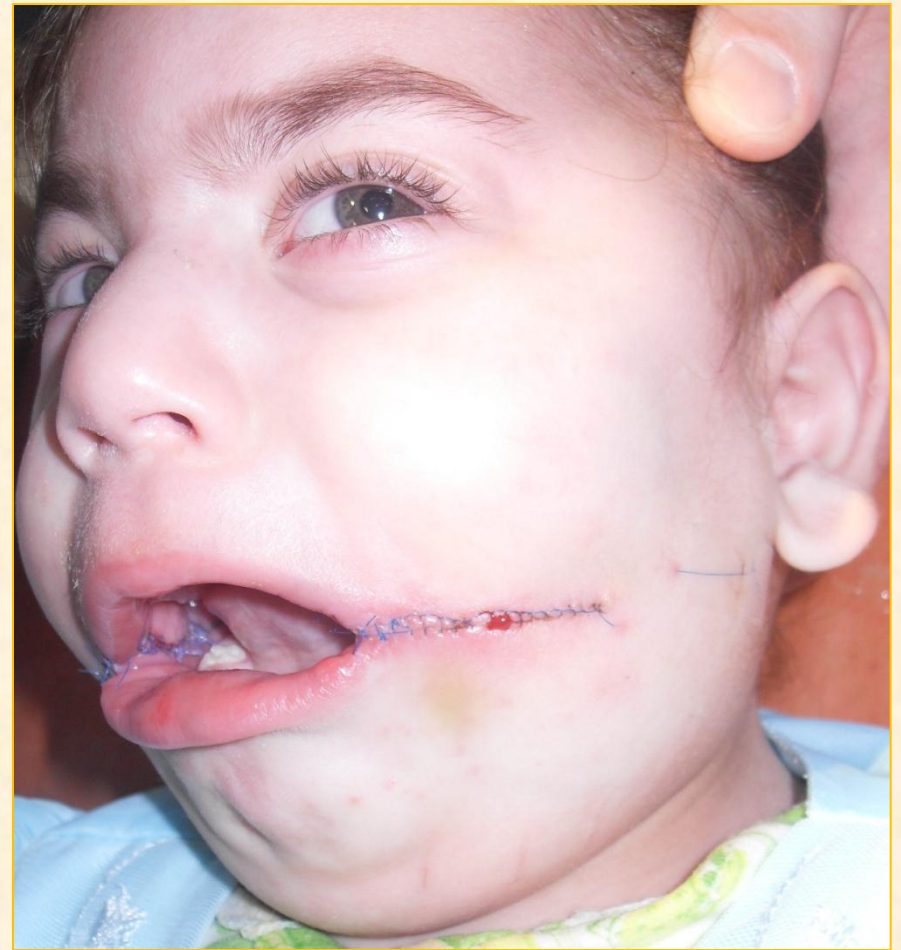
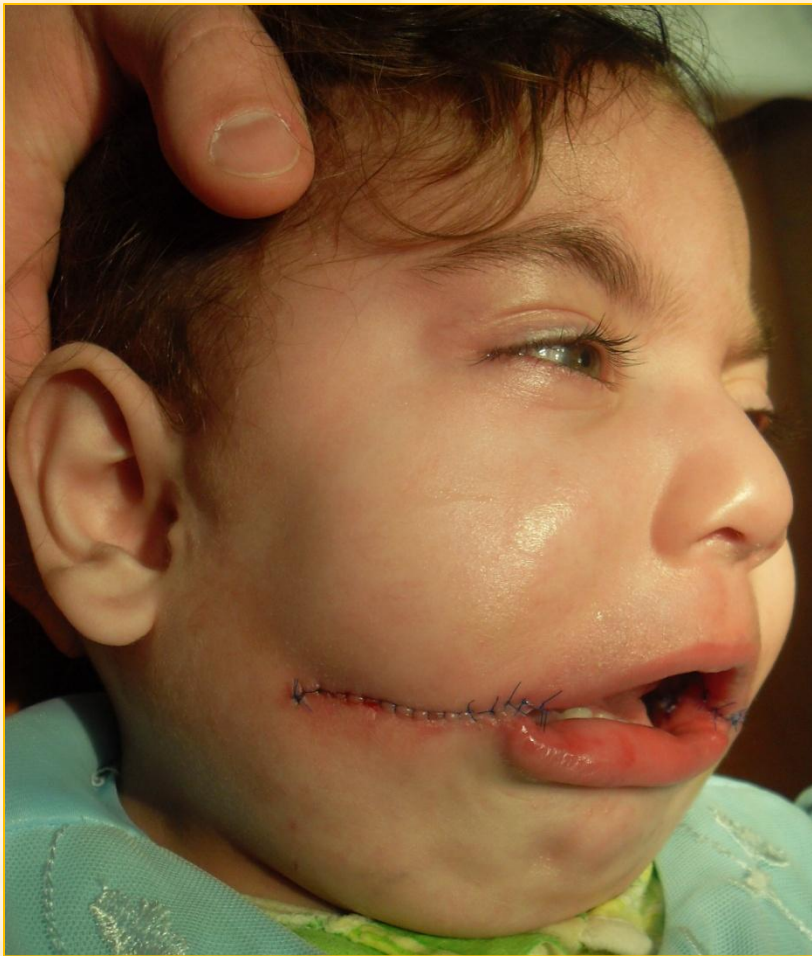# Хирургическое лечение поперечной расщелины лица



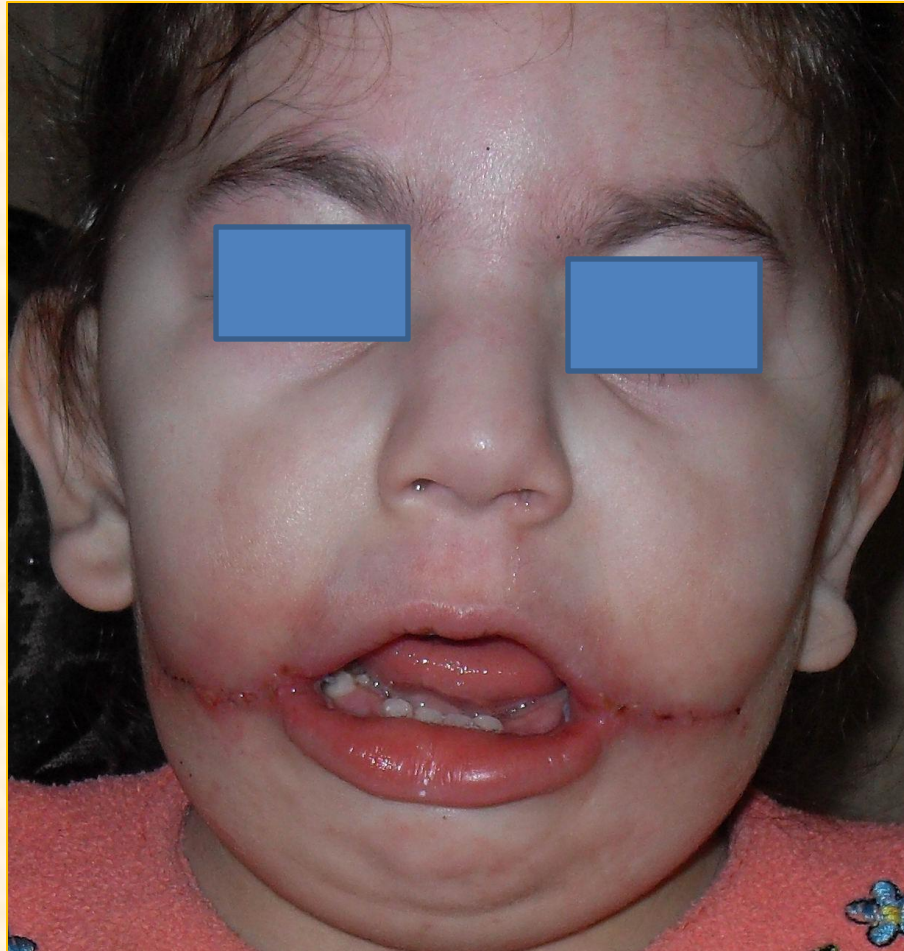# Поперечная расщелина лица: до операции



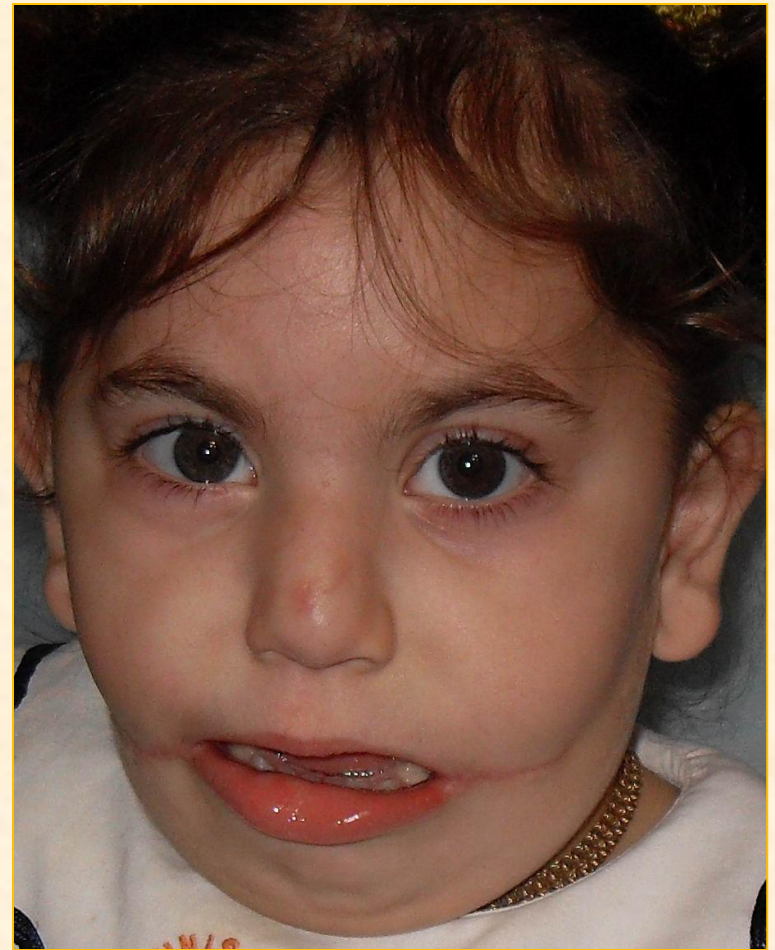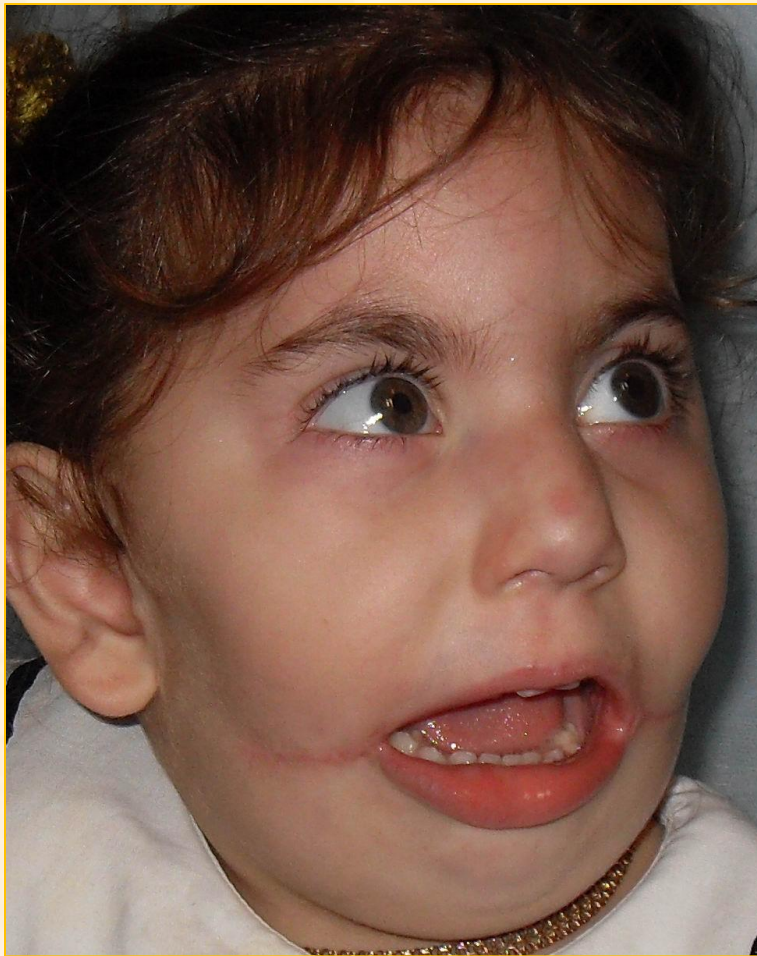# Поперечная расщелина лица: 2 дня после операции



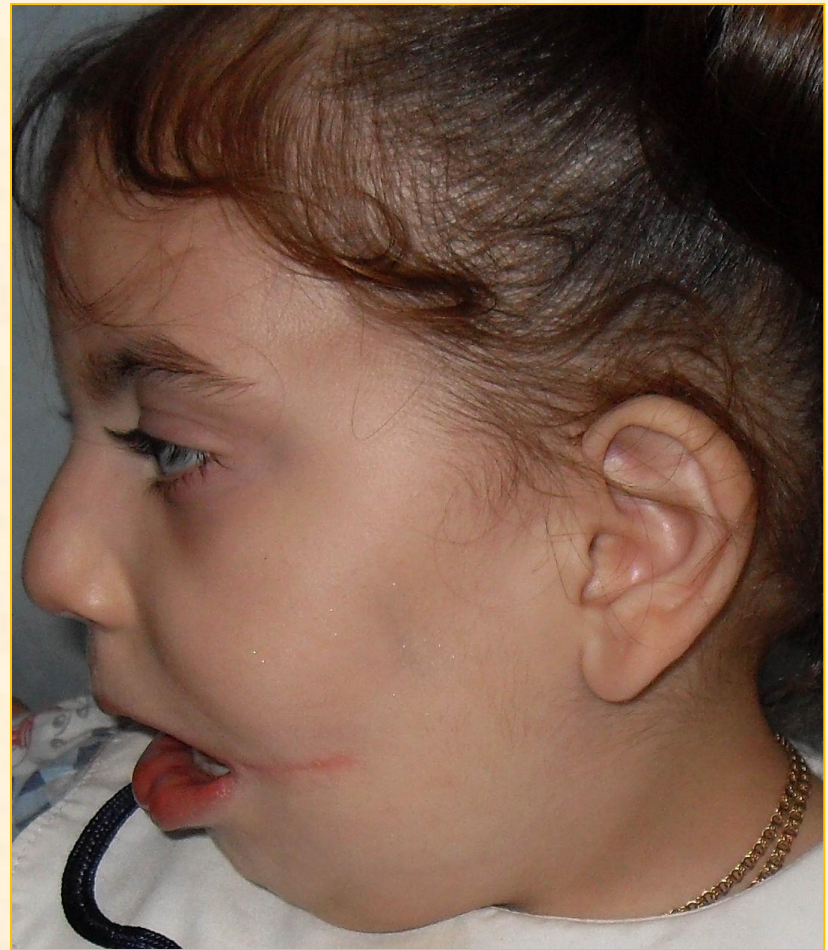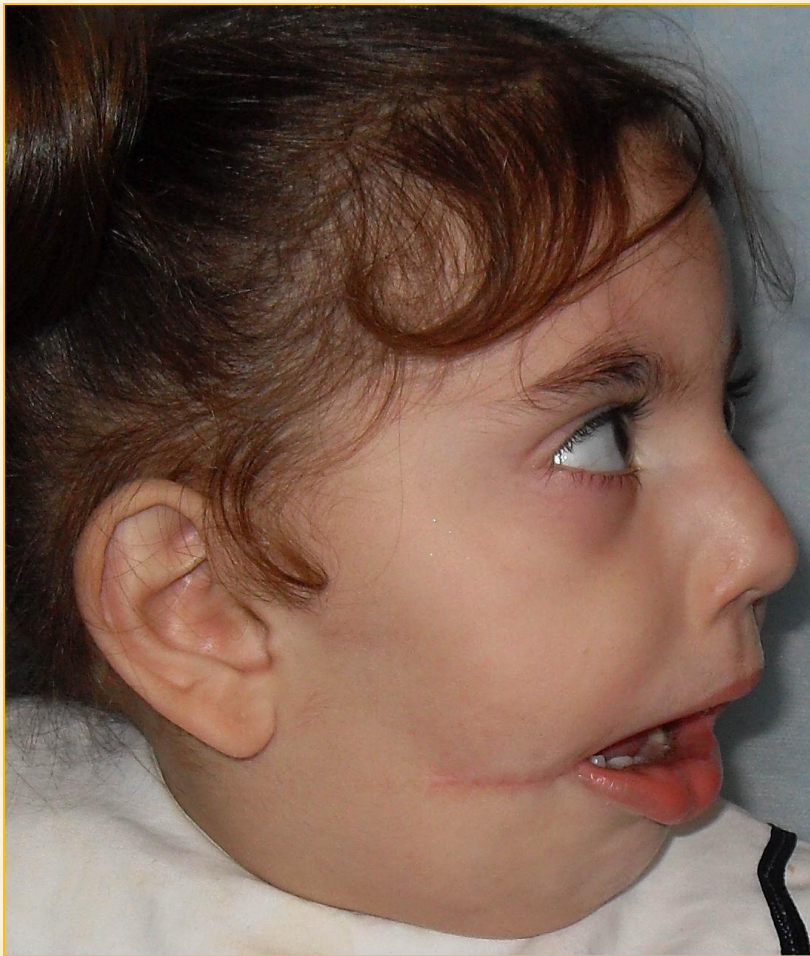
# Поперечная расщелина лица: 2 дня после операции



# Поперечная расщелина лица: 5 мес. после операции

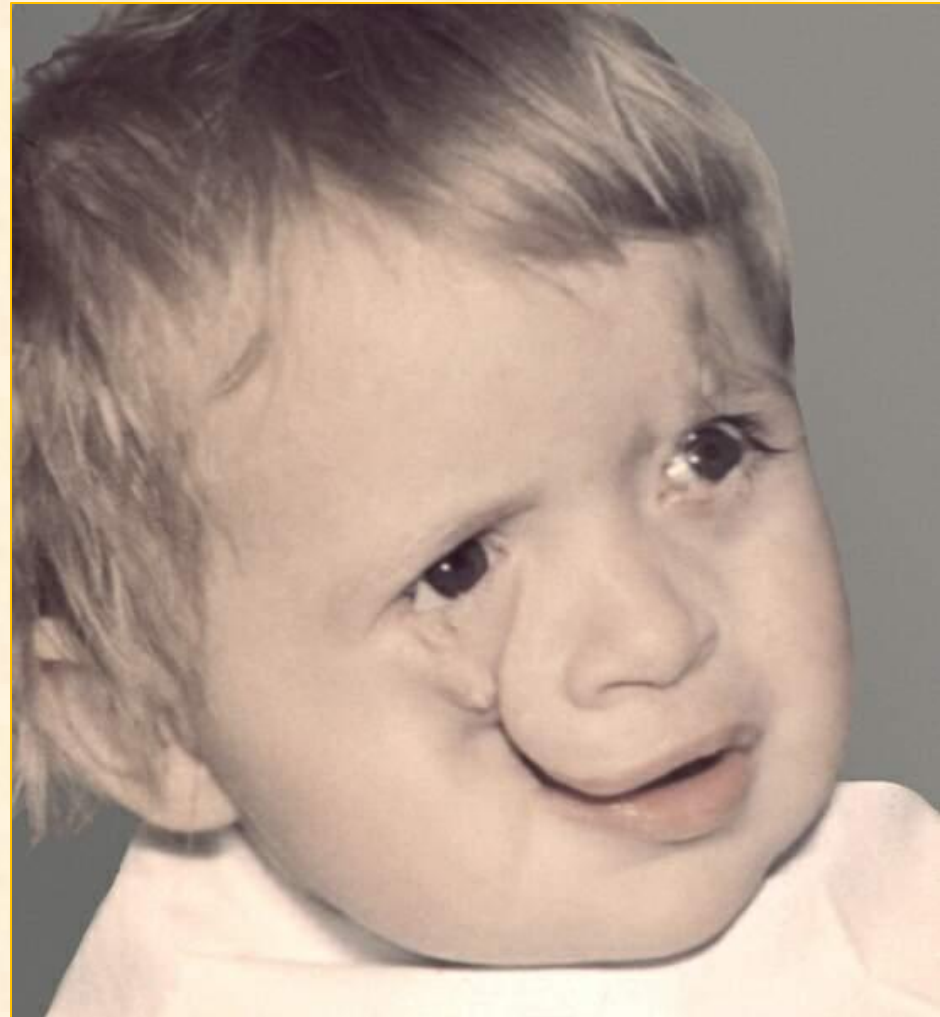

# Поперечная расщелина лица: 5 мес. после операции

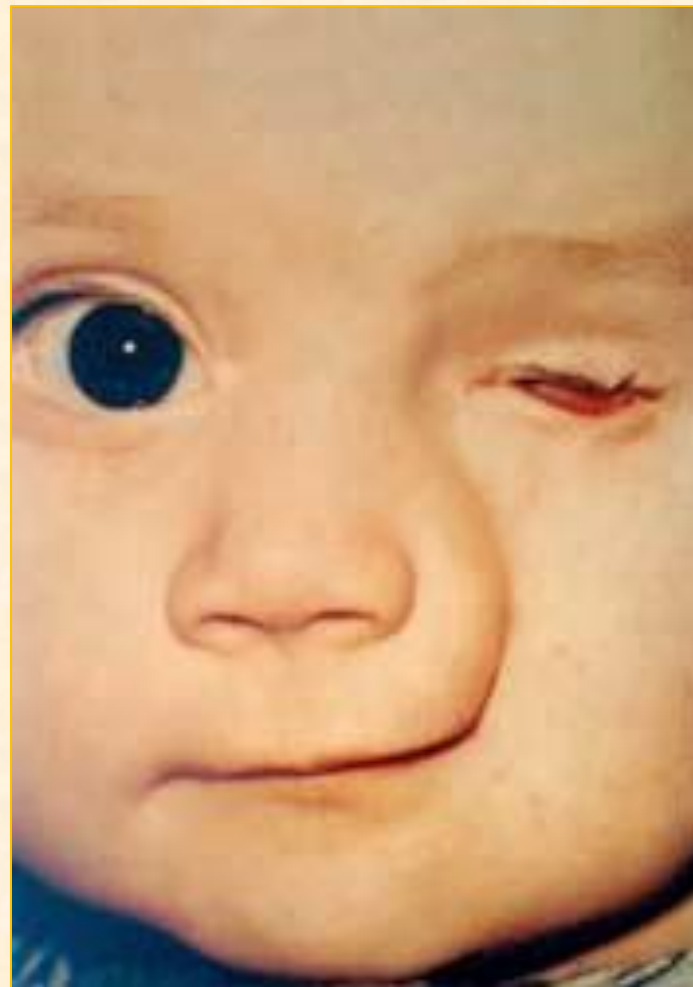
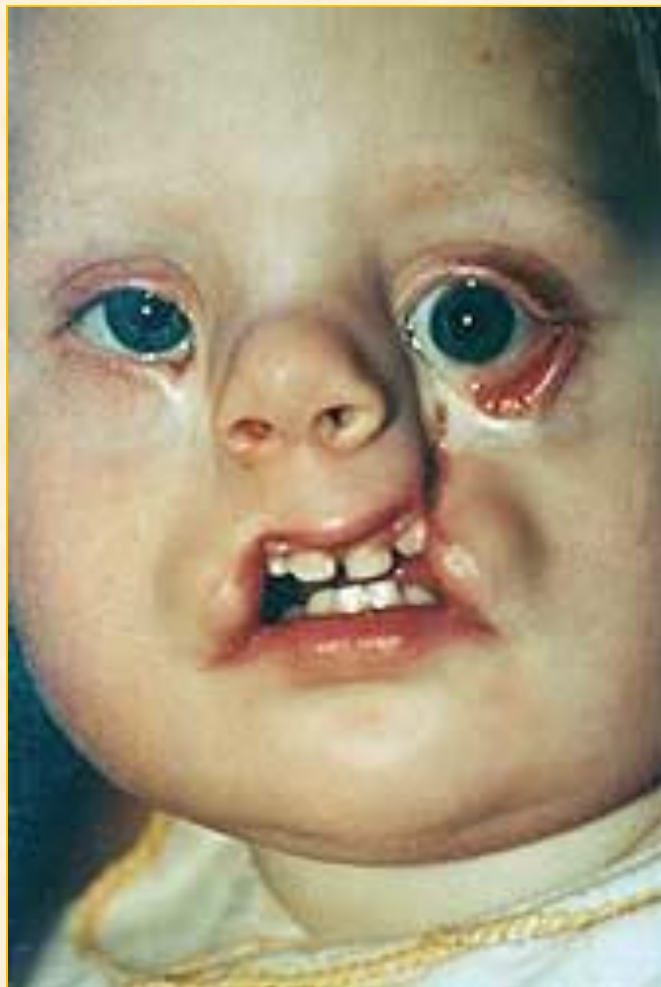
# Косая расщелина лица

Косая врожденная расщелина (колобома) возникает при несращении верхнечелюстного и лобного отростков.

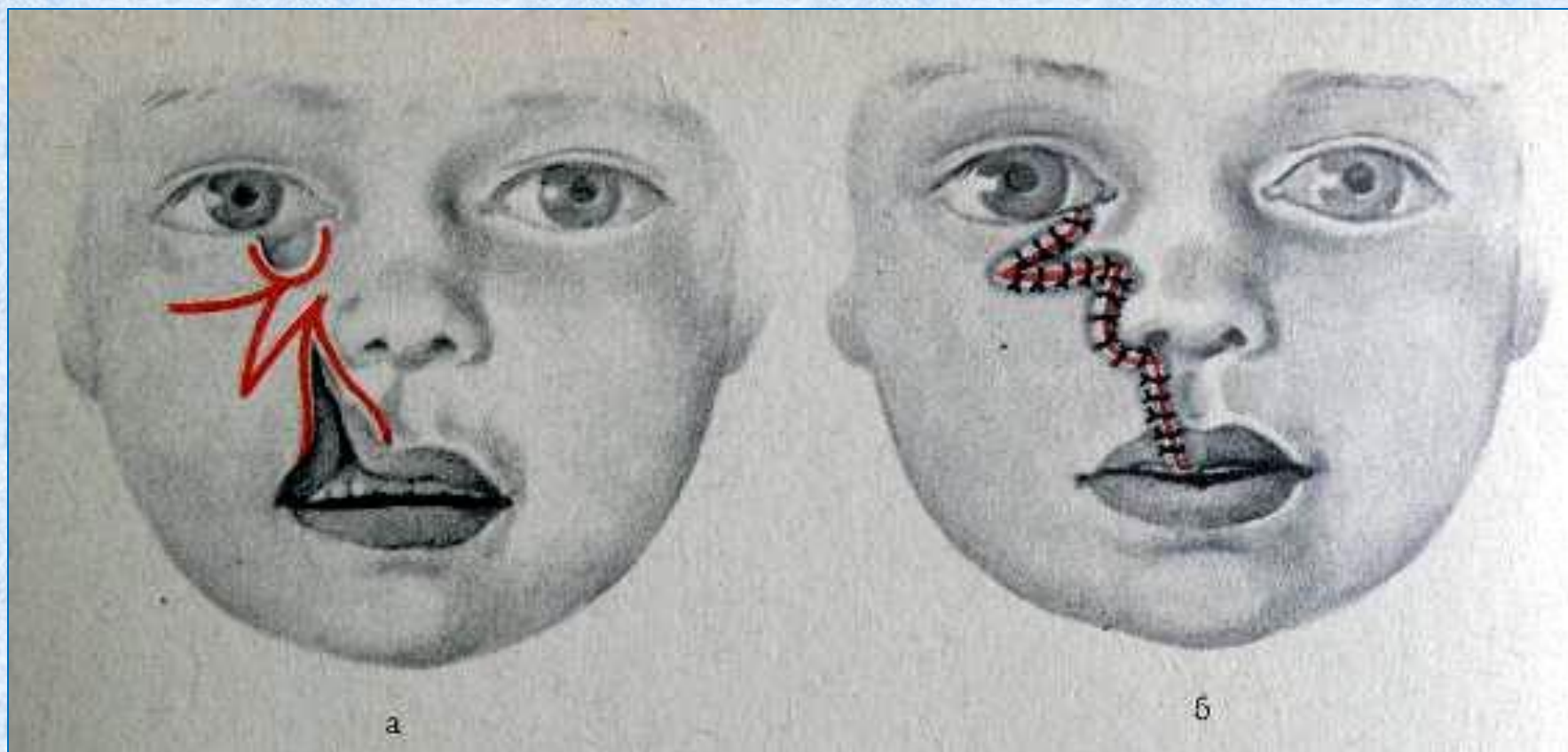


# Косая расщелина лица

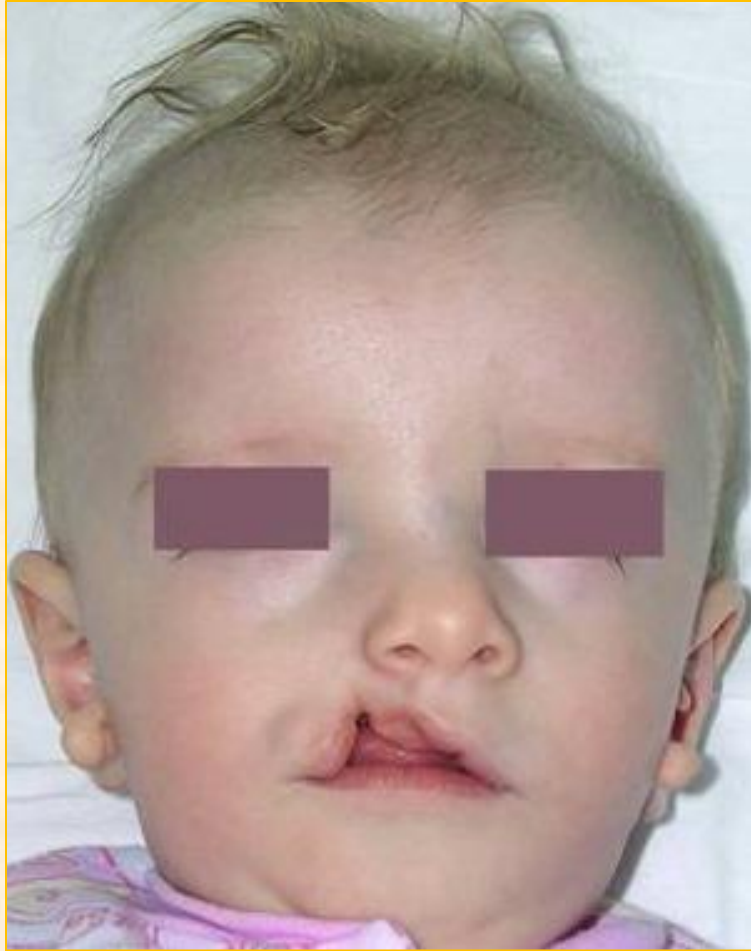



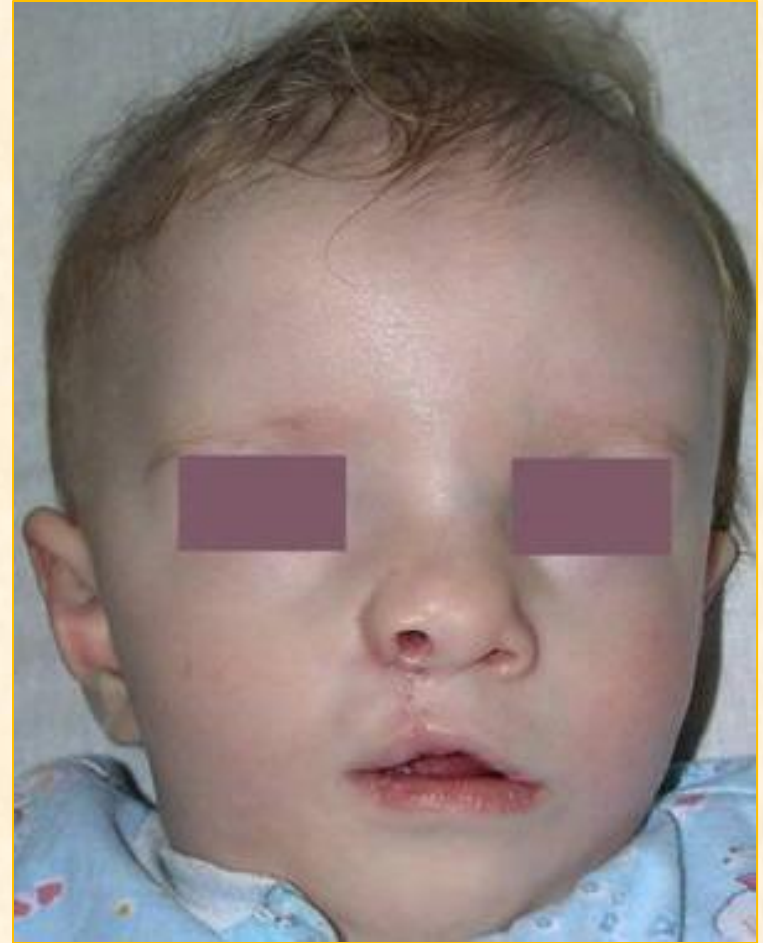# Хирургическое лечение косой расщелины лица



# Косая расщелина лица



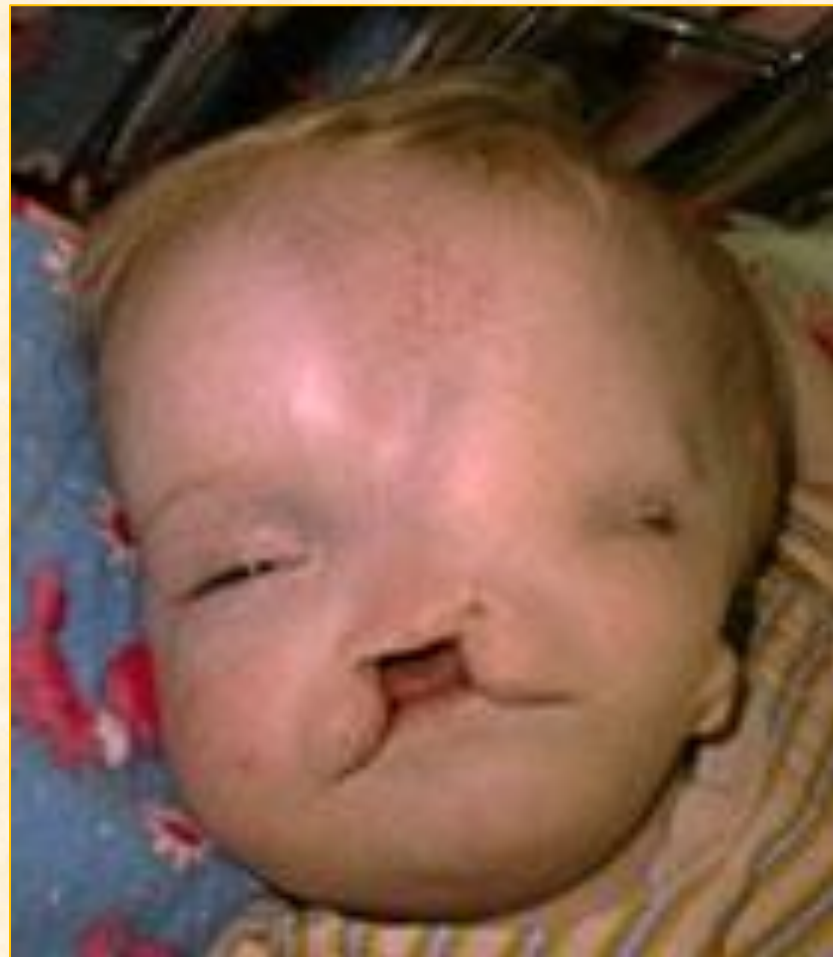До лечения



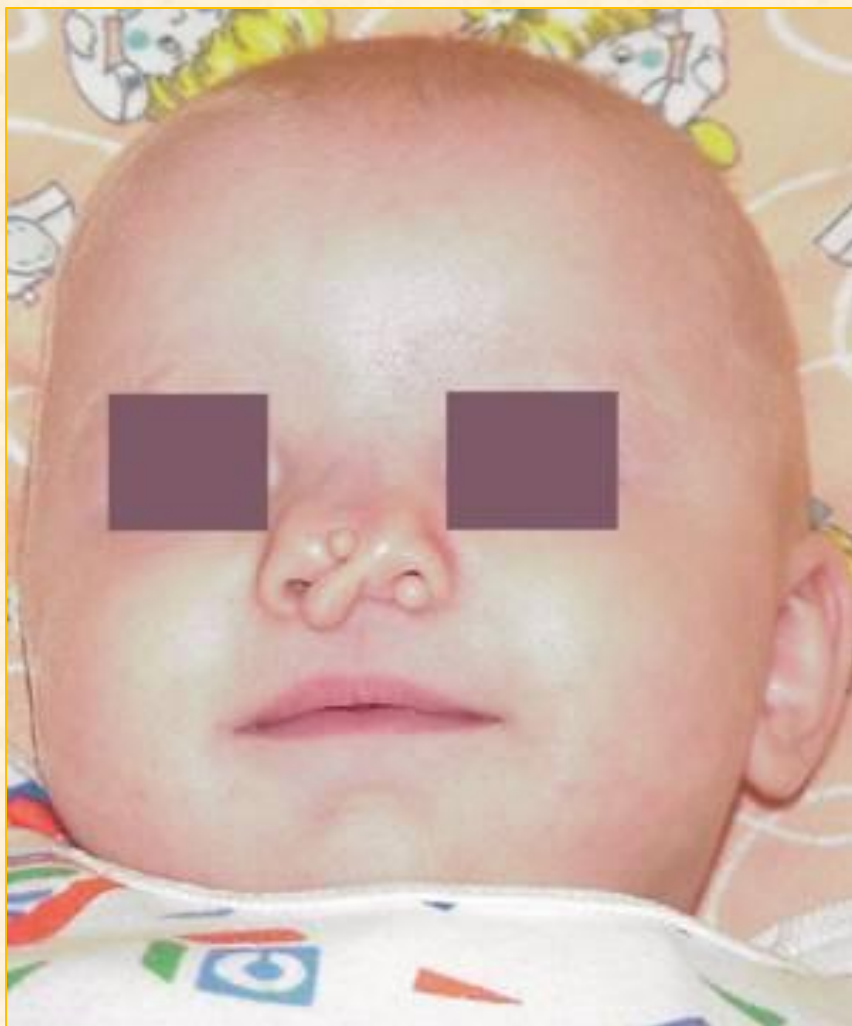После лечения

# Срединная расщелина лица

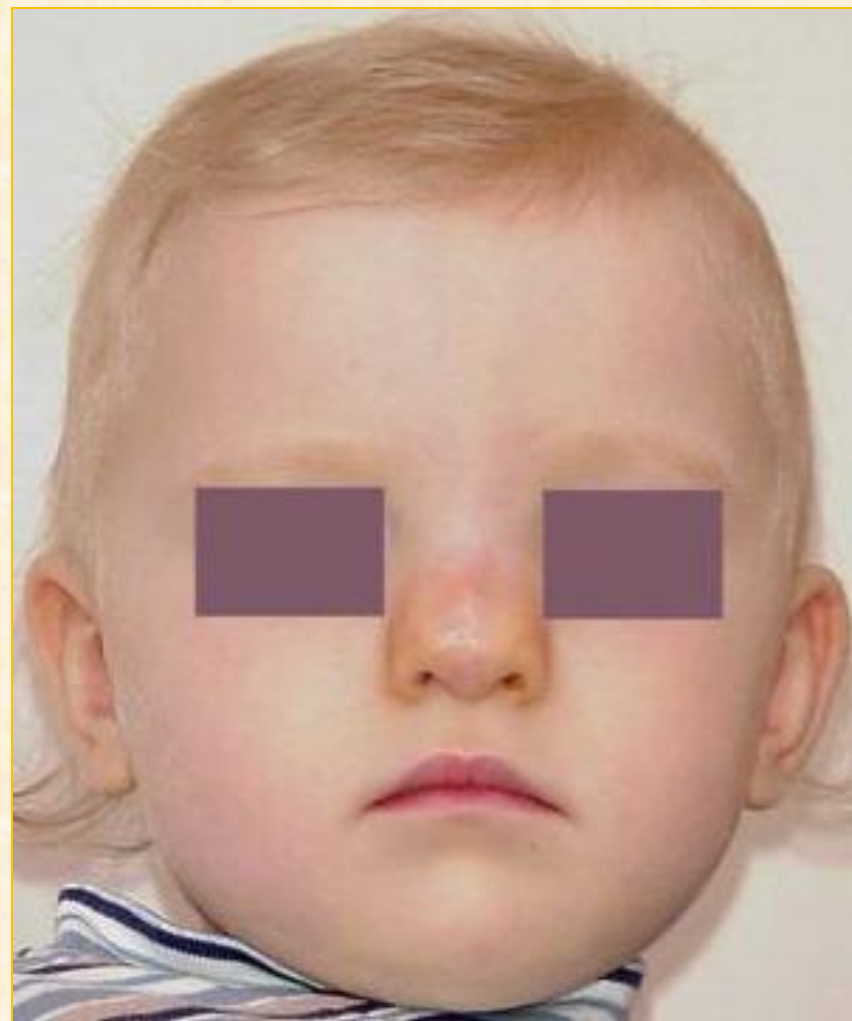**Срединные расщелины лица** – при которых **дефект** располагается **вдоль средней линии лица** (нередко, сочетаясь с **дефектом костных структур средней зоны лица**)



# Срединная расщелина лица



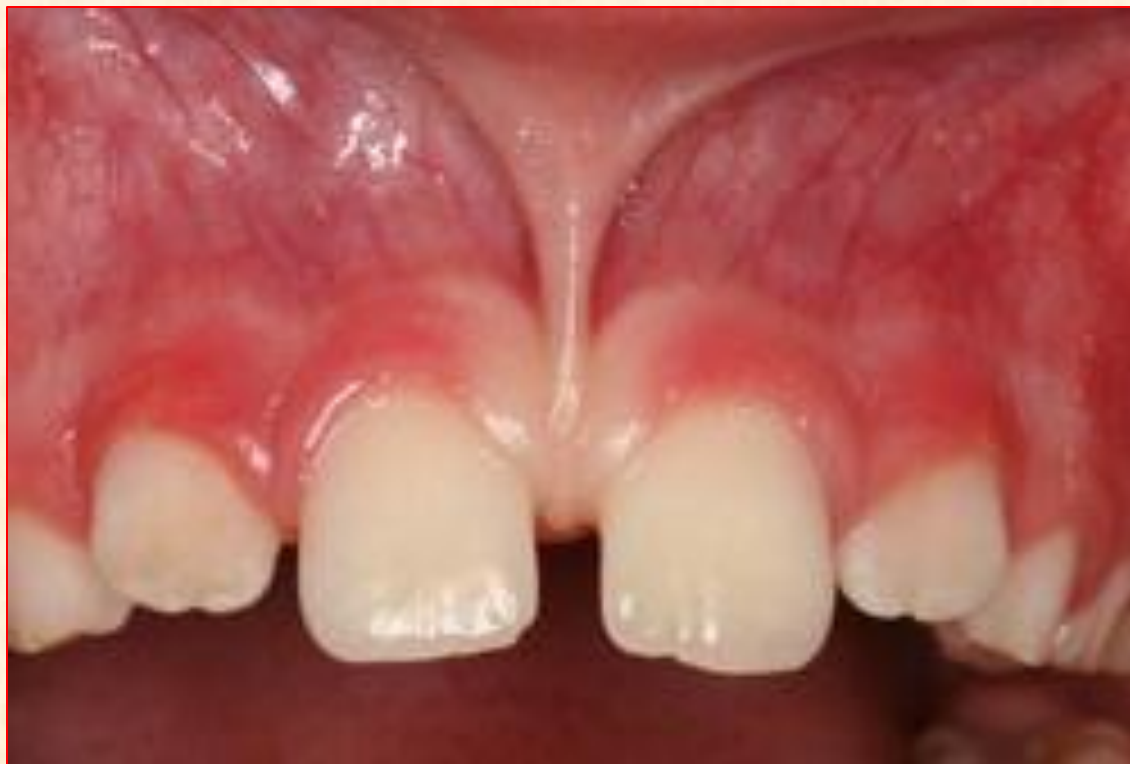До лечения



После лечения

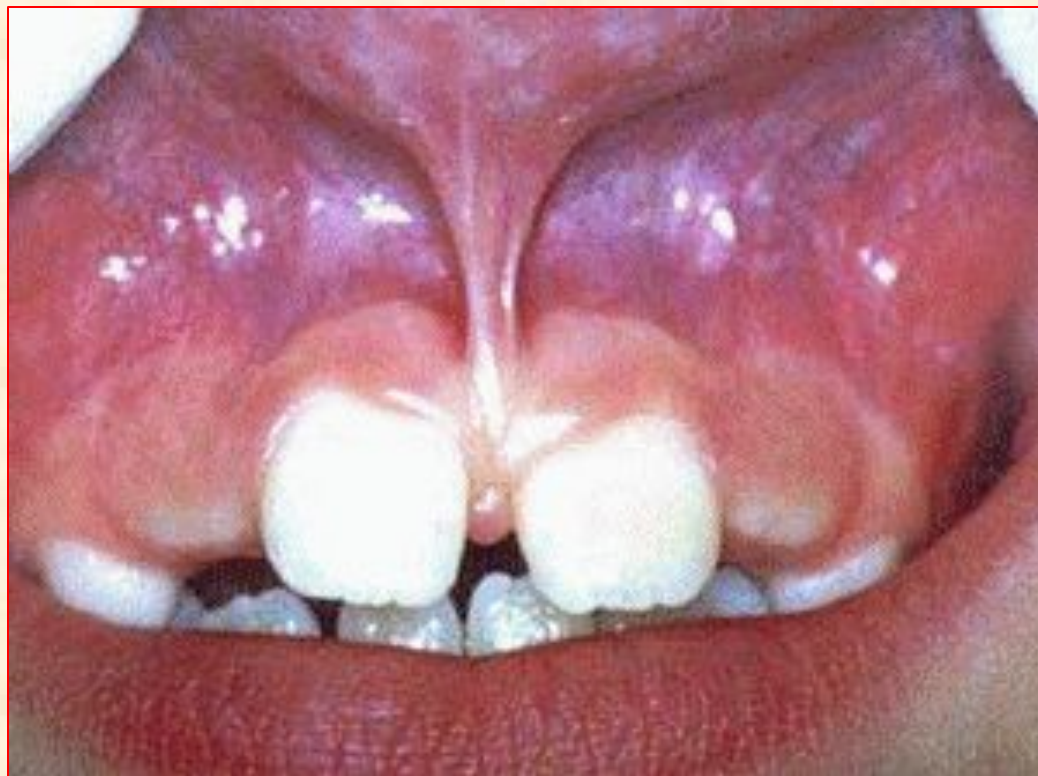# Короткая уздечка верхней губы

**КОРОТКАЯ УЗДЕЧКА ВЕРХНЕЙ ГУБЫ** - врождённый порок развития, в виде низко прикрепленного тяжа между верхней губой и десной верхней челюсти

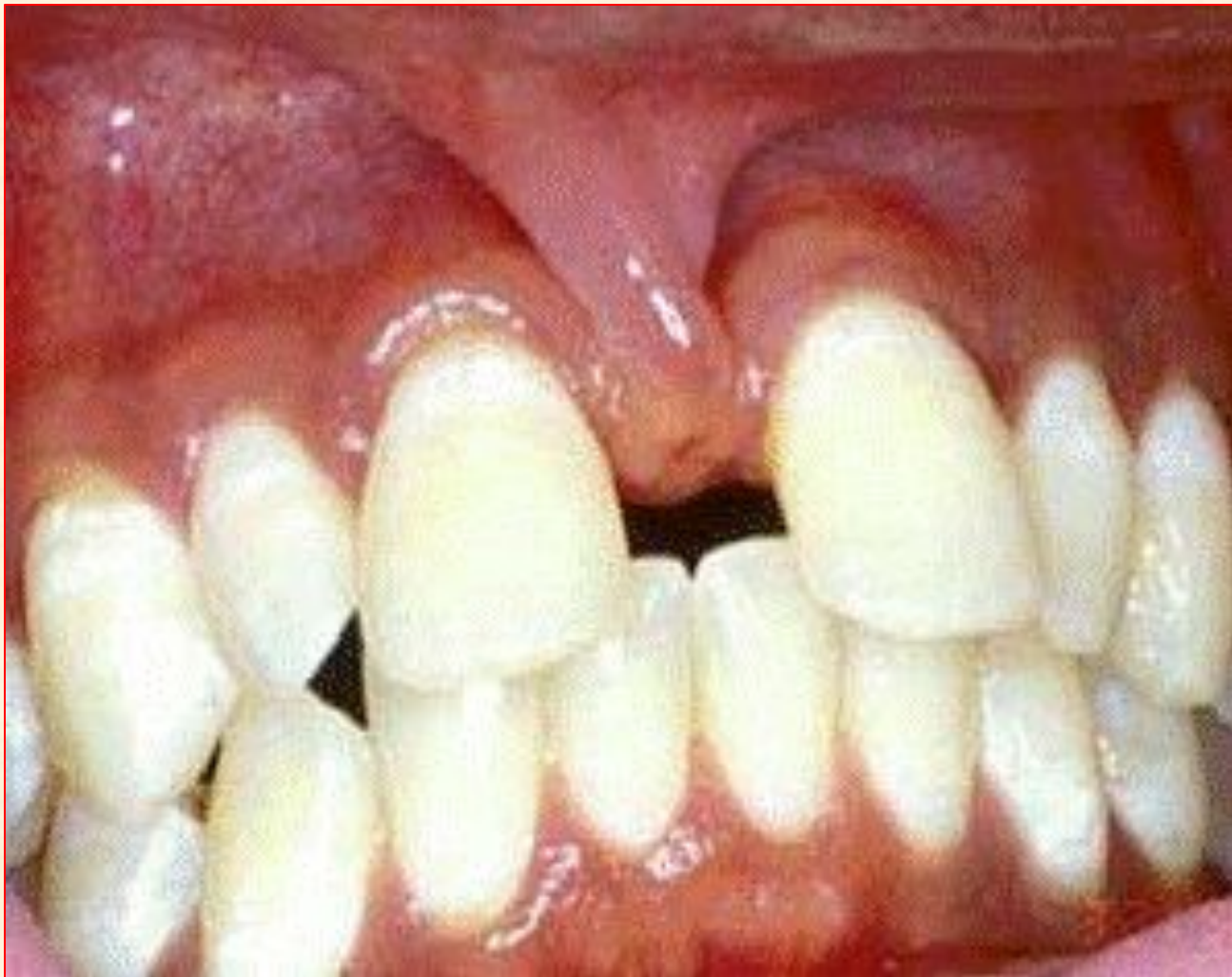

# Короткая уздечка верхней губы

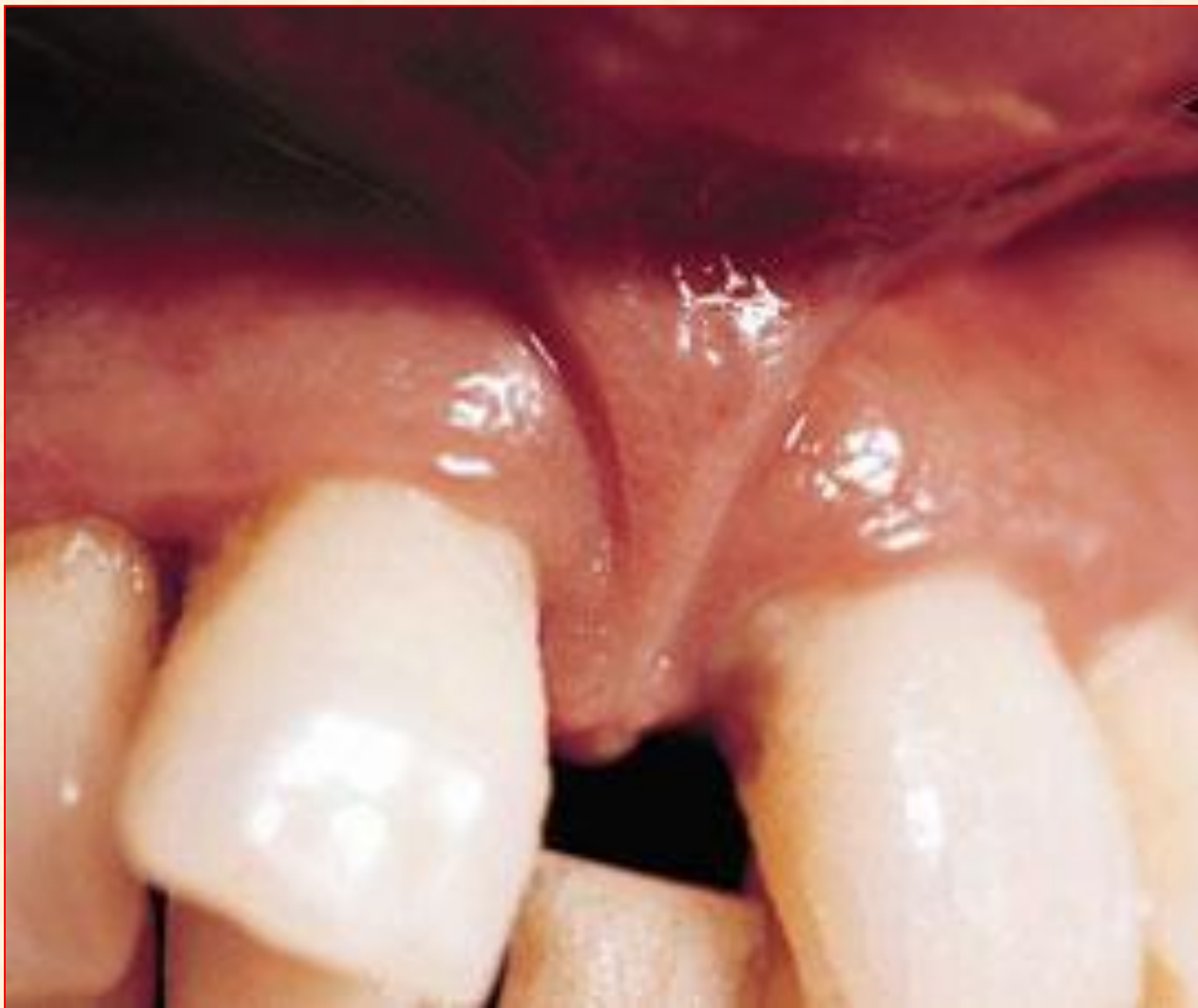- диастема
- неправильный прикус
- нечеткое произношение
- обнажение шейки зуба
- пародонтит



# Короткая уздечка верхней губы

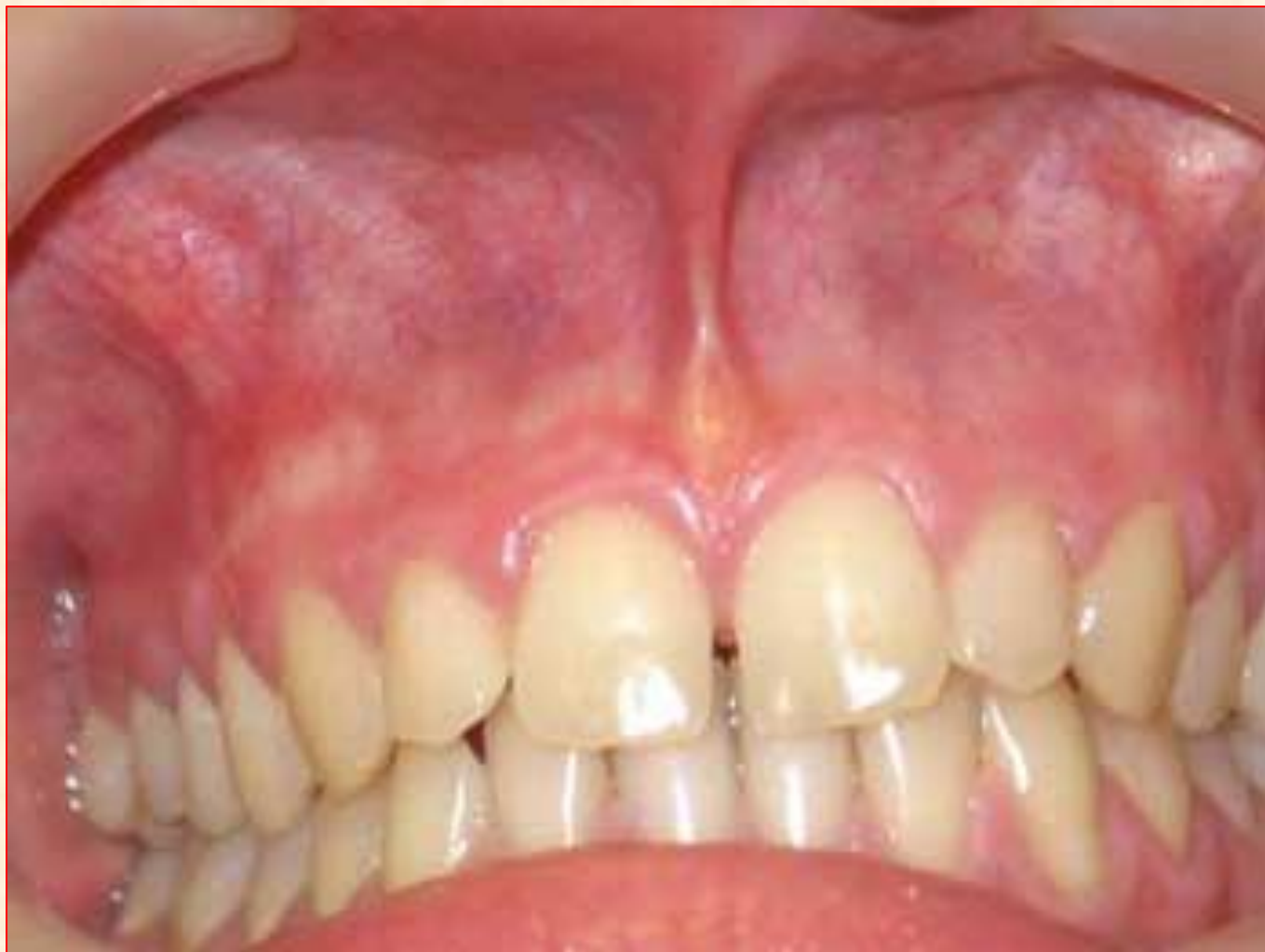

# Короткая уздечка верхней губы

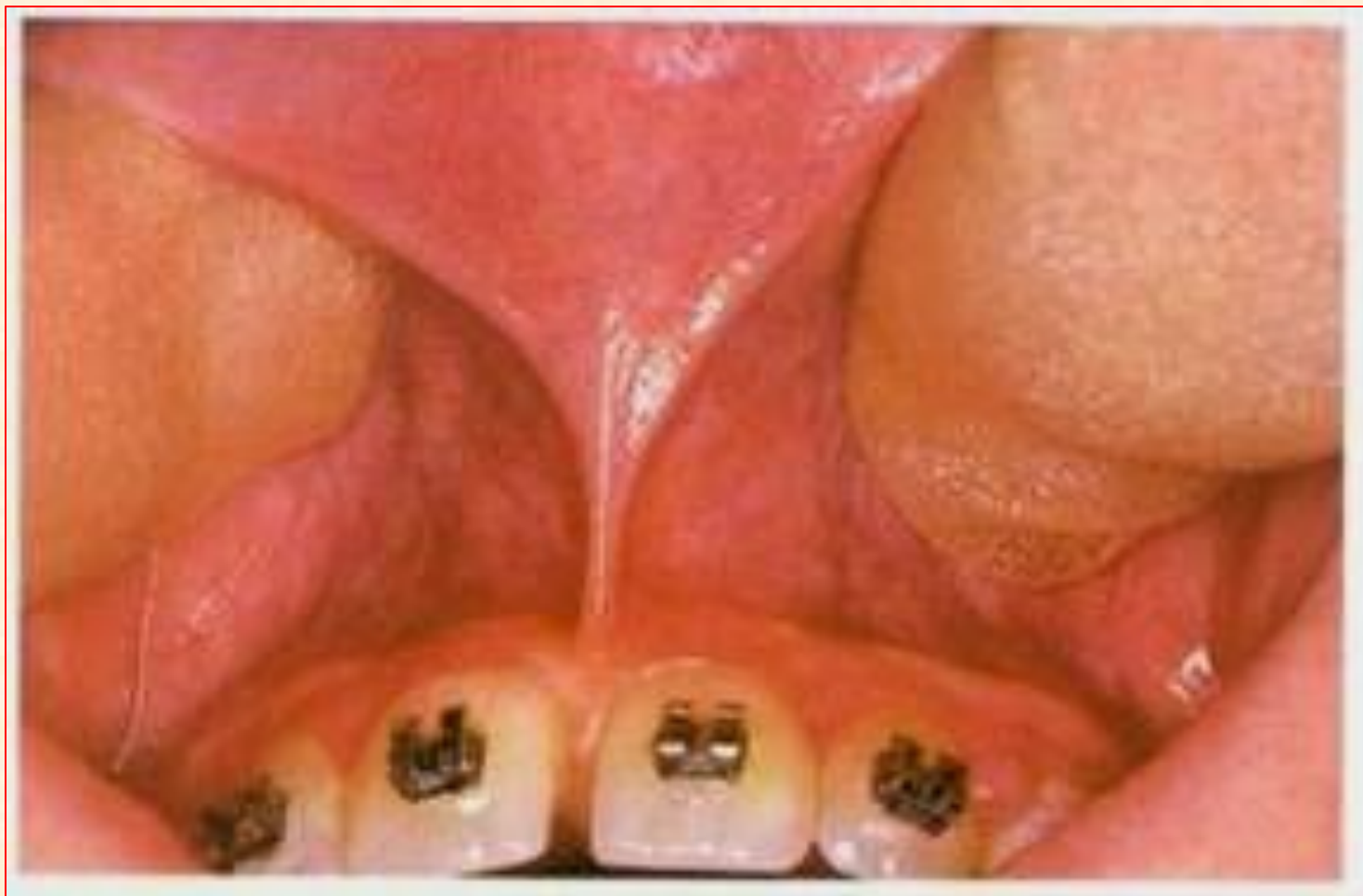



# Короткая уздечка верхней губы

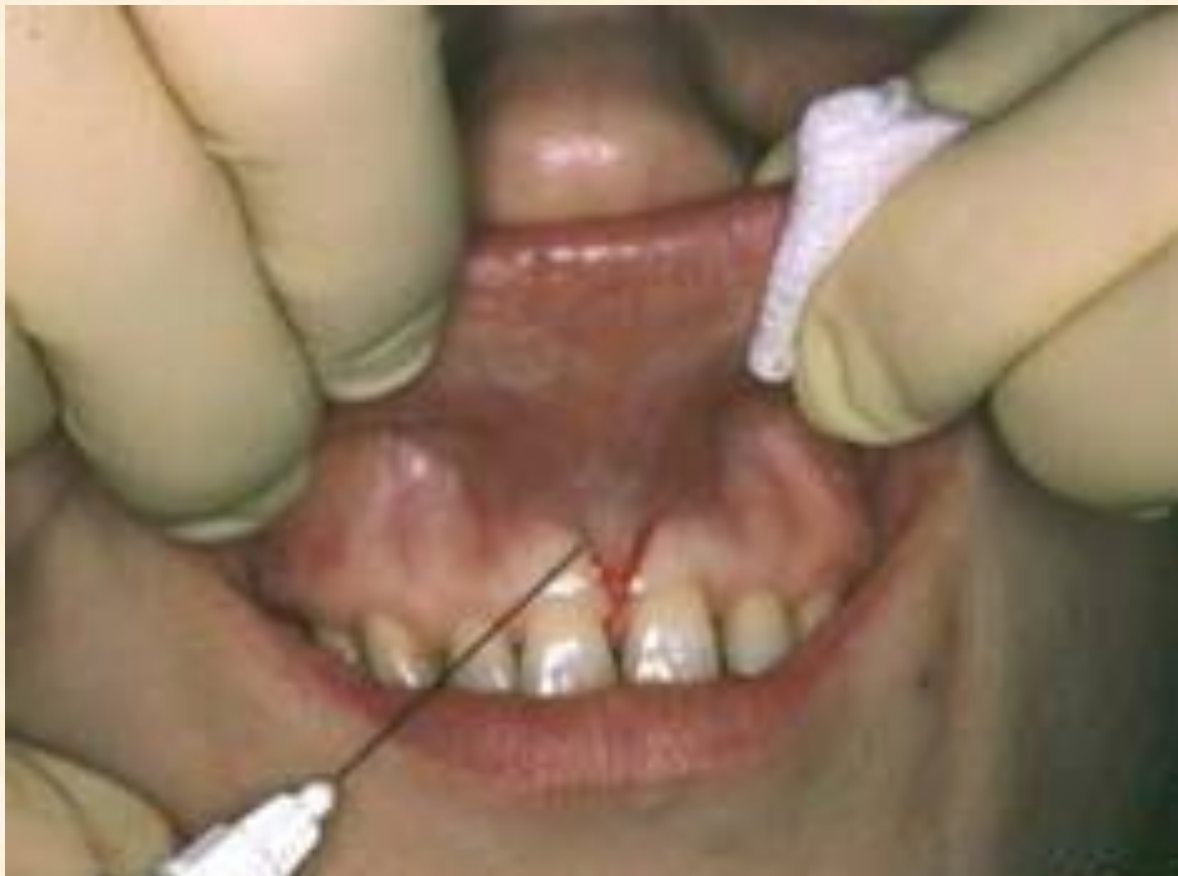

# Короткая уздечка верхней губы

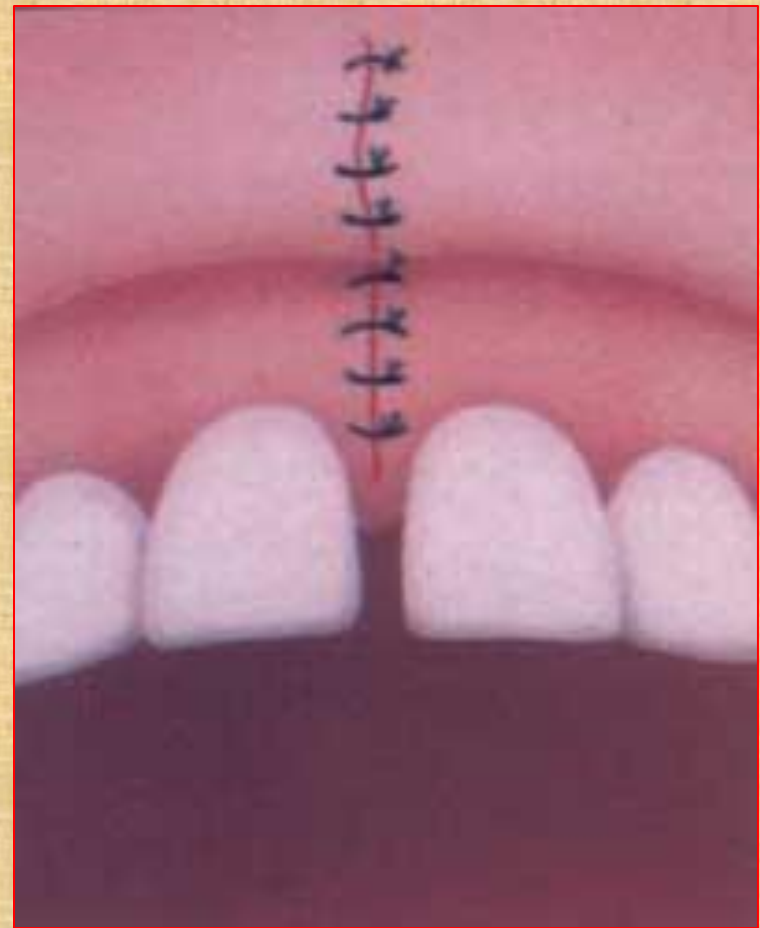
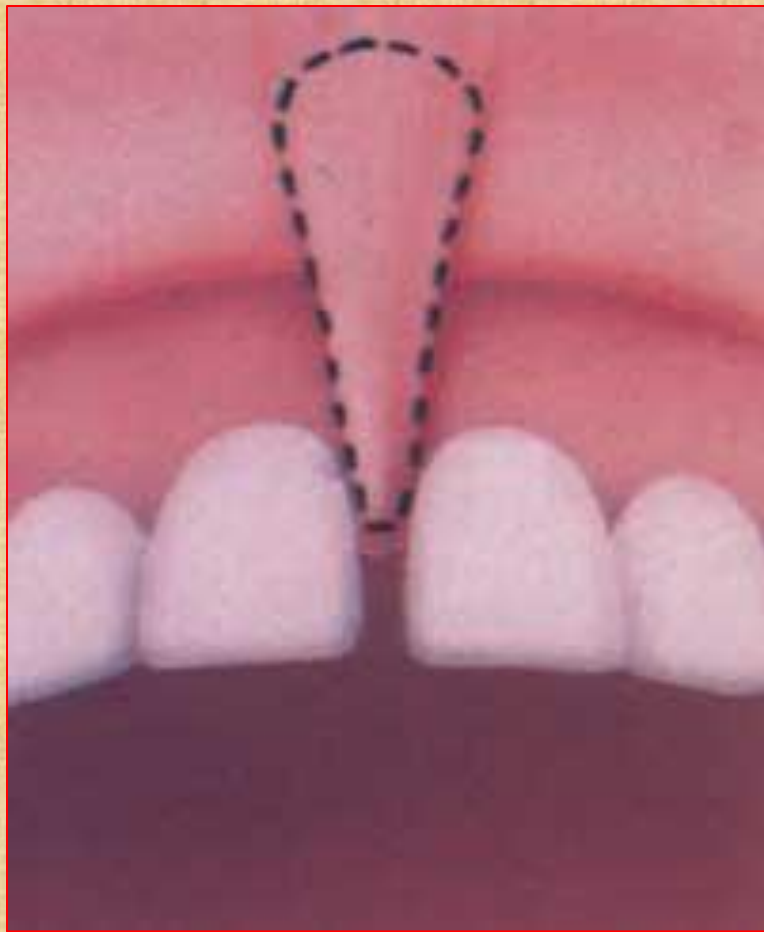
# Лечение короткой уздечки верхней губы

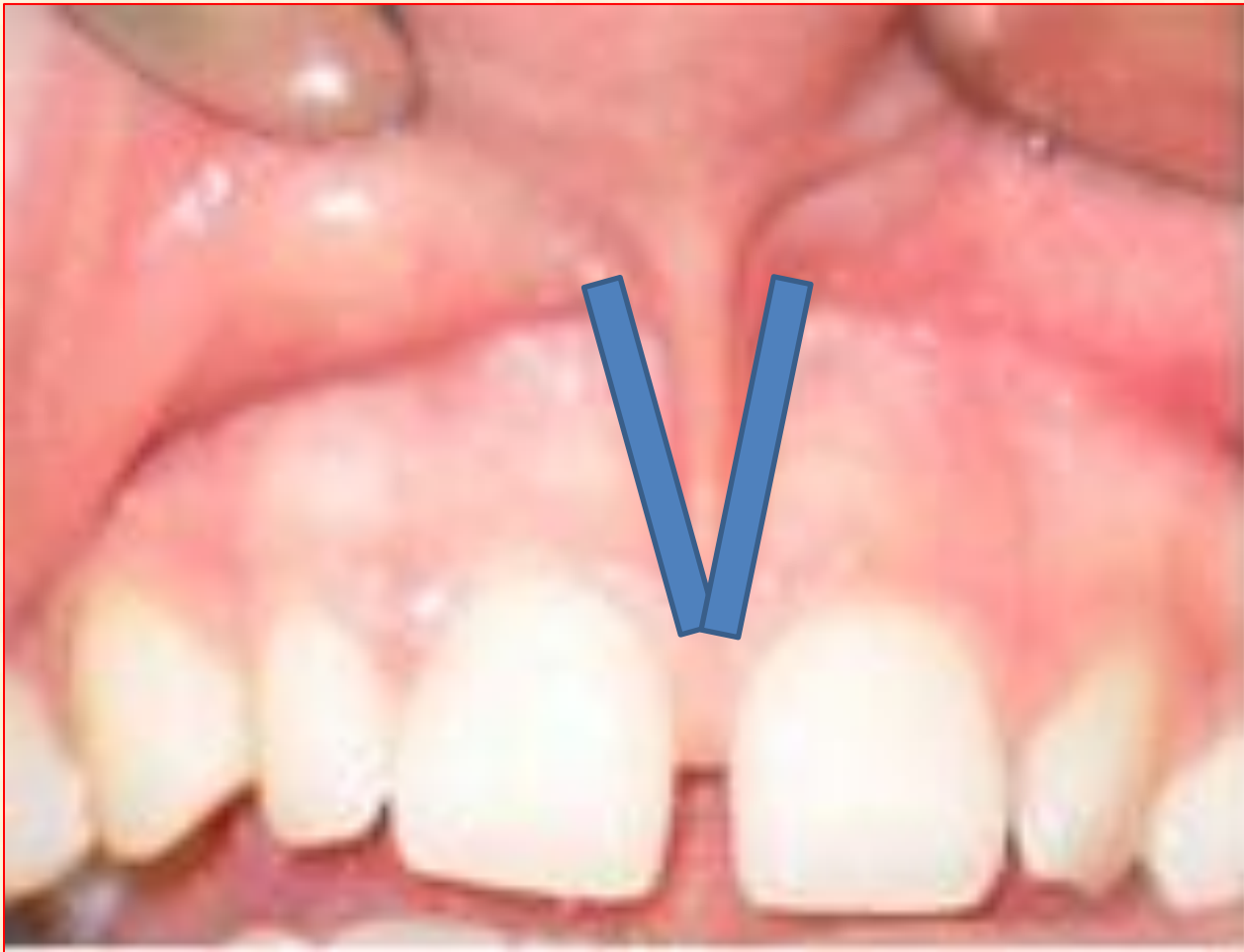- Оперативное – после прорезывания постоянных резцов



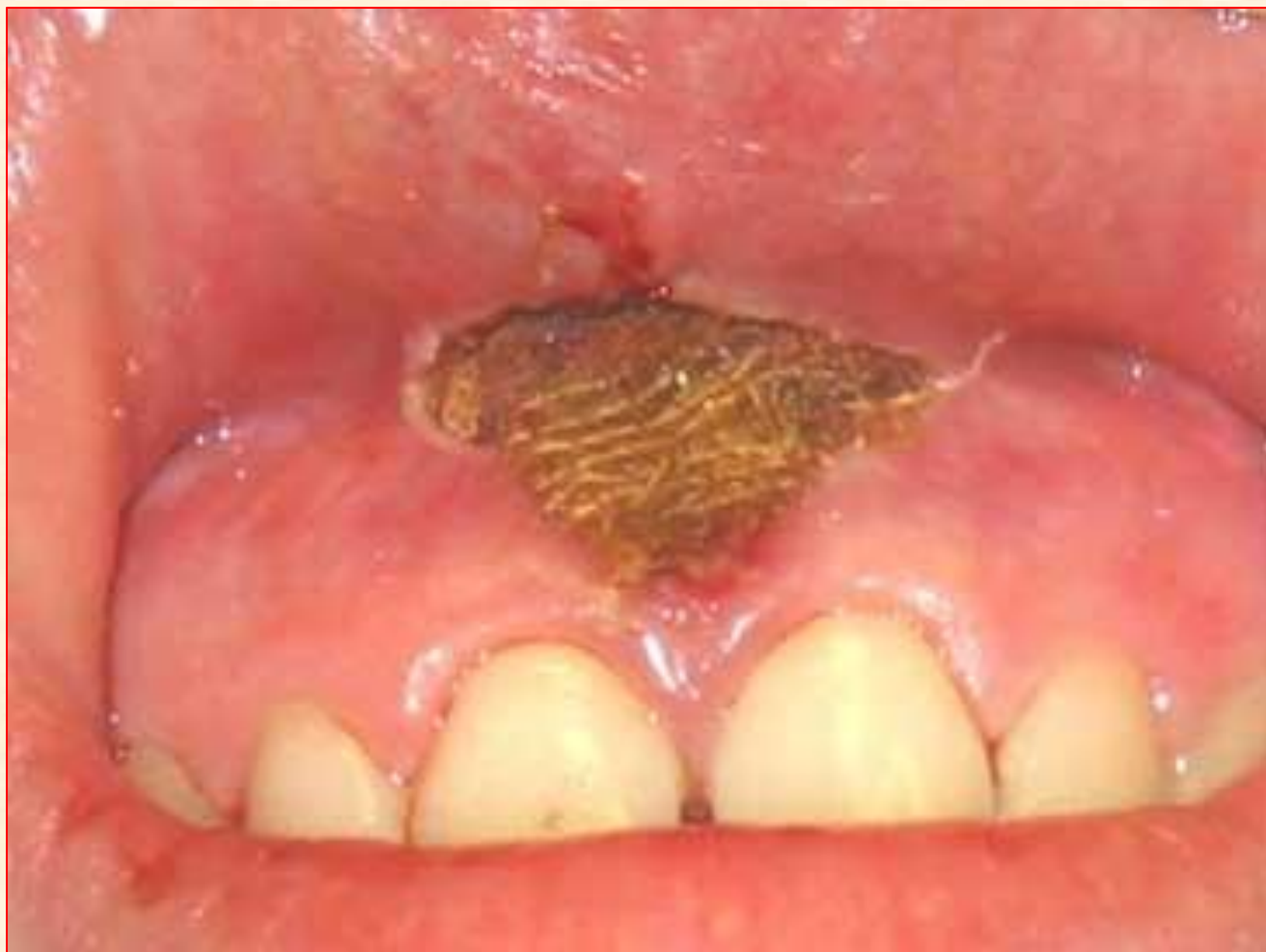# Лечение короткой уздечки верхней губы



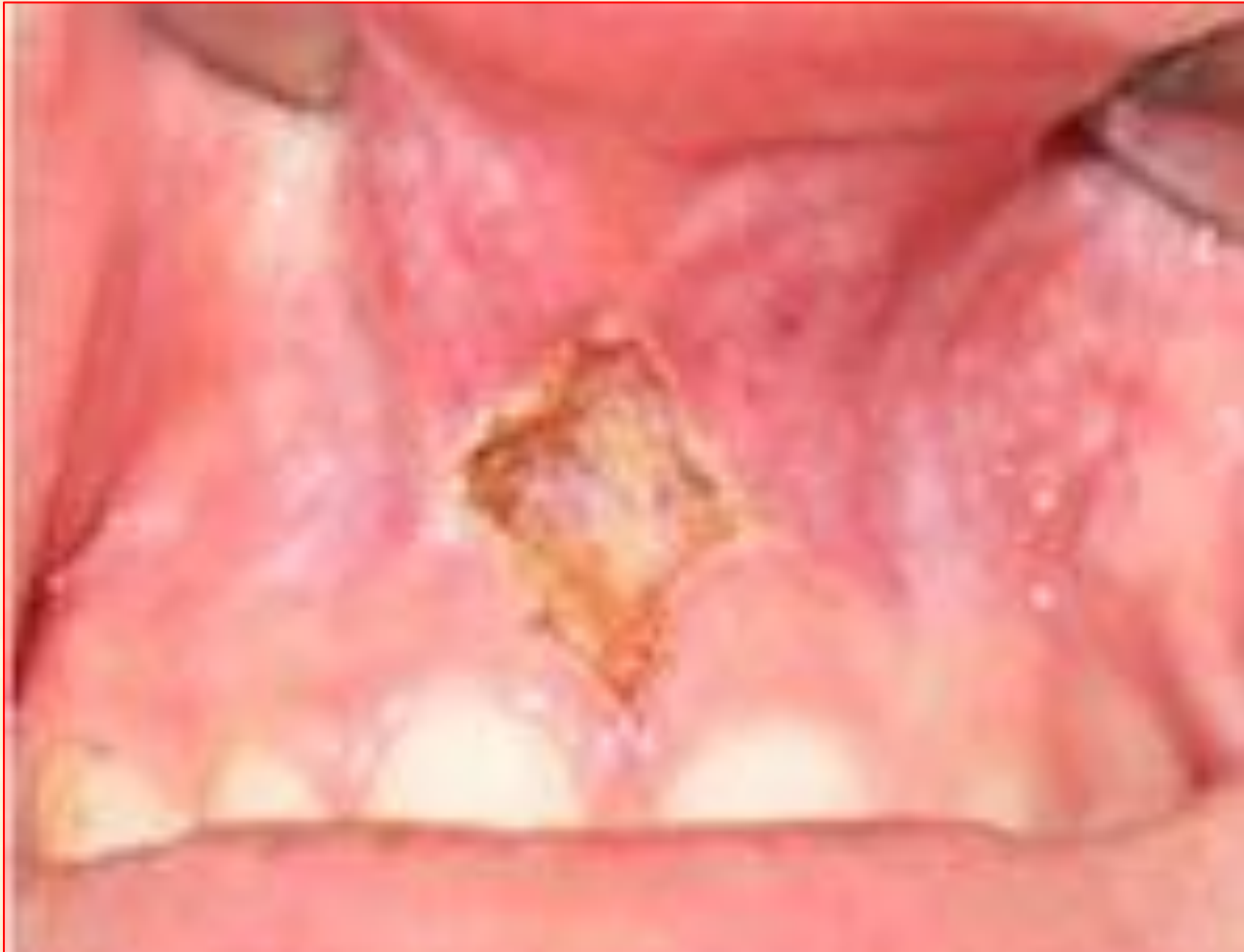# Лечение короткой уздечки верхней губы



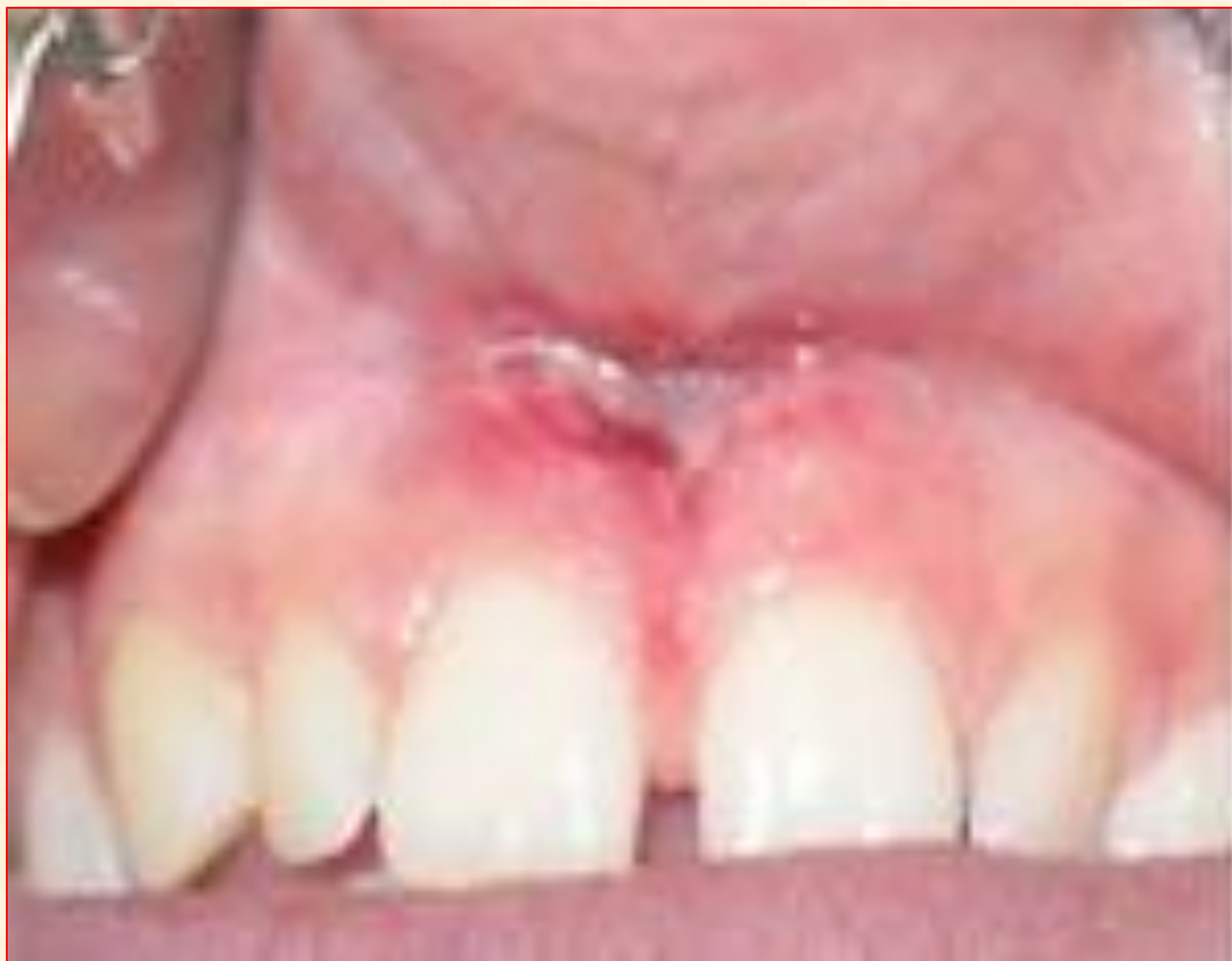# Лечение короткой уздечки верхней губы



# Лечение короткой уздечки верхней губы

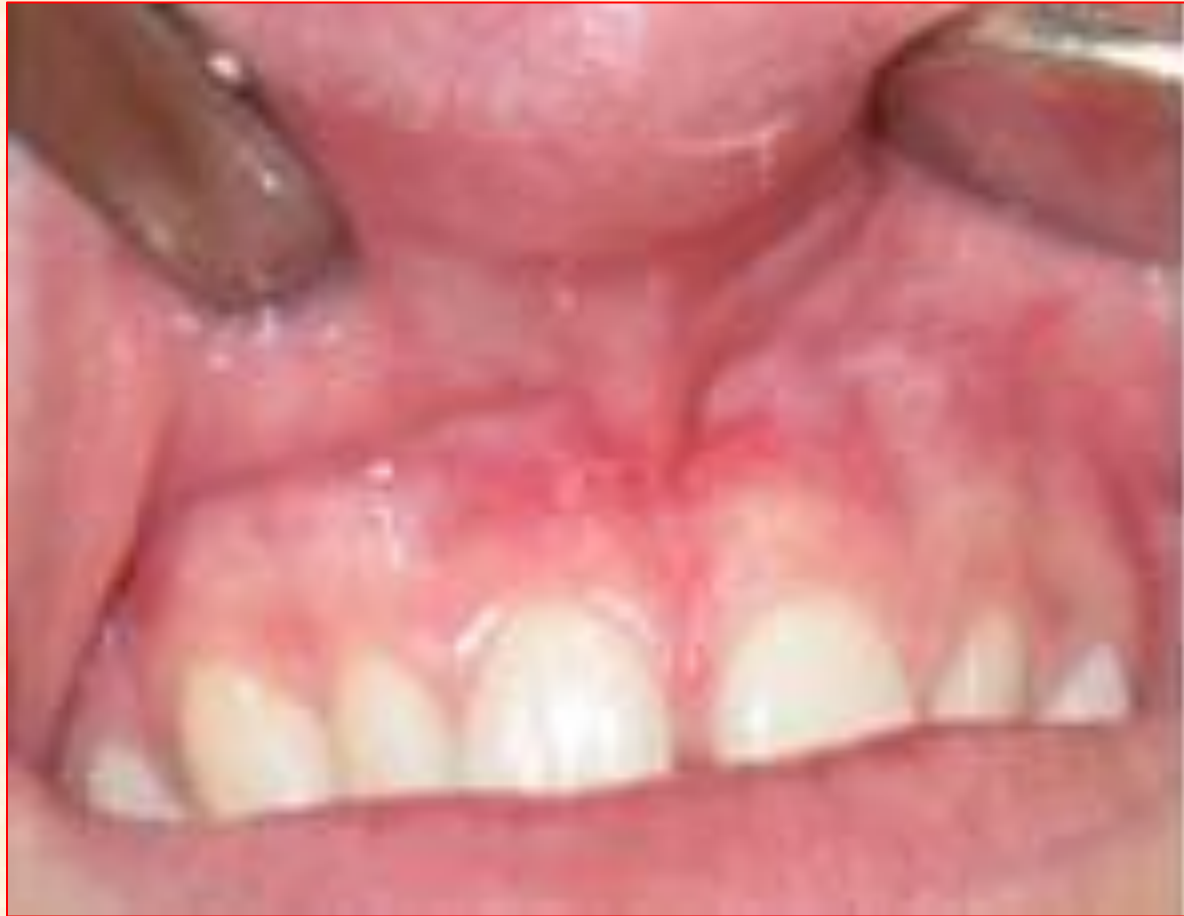

# Лечение короткой уздечки верхней губы

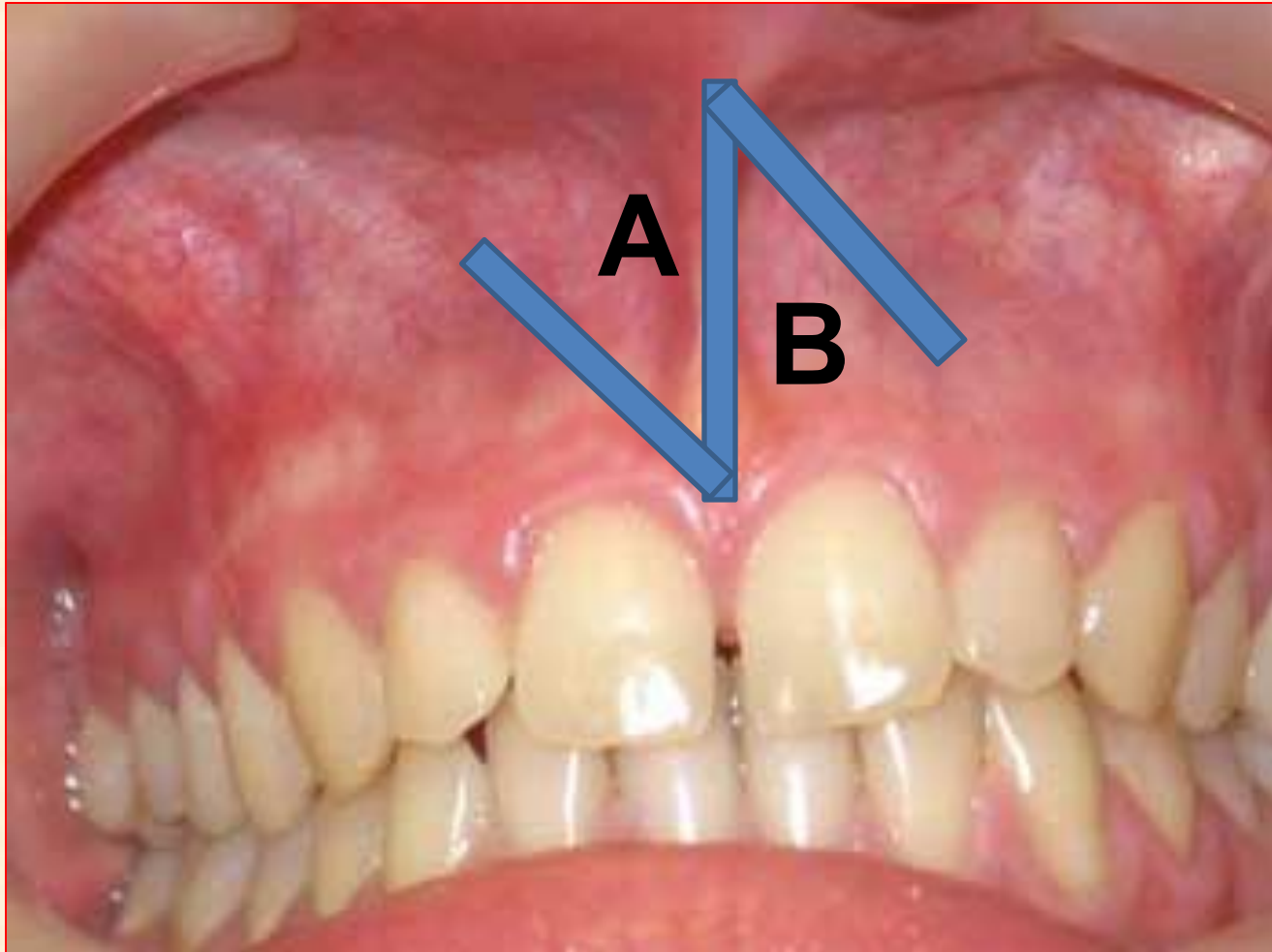




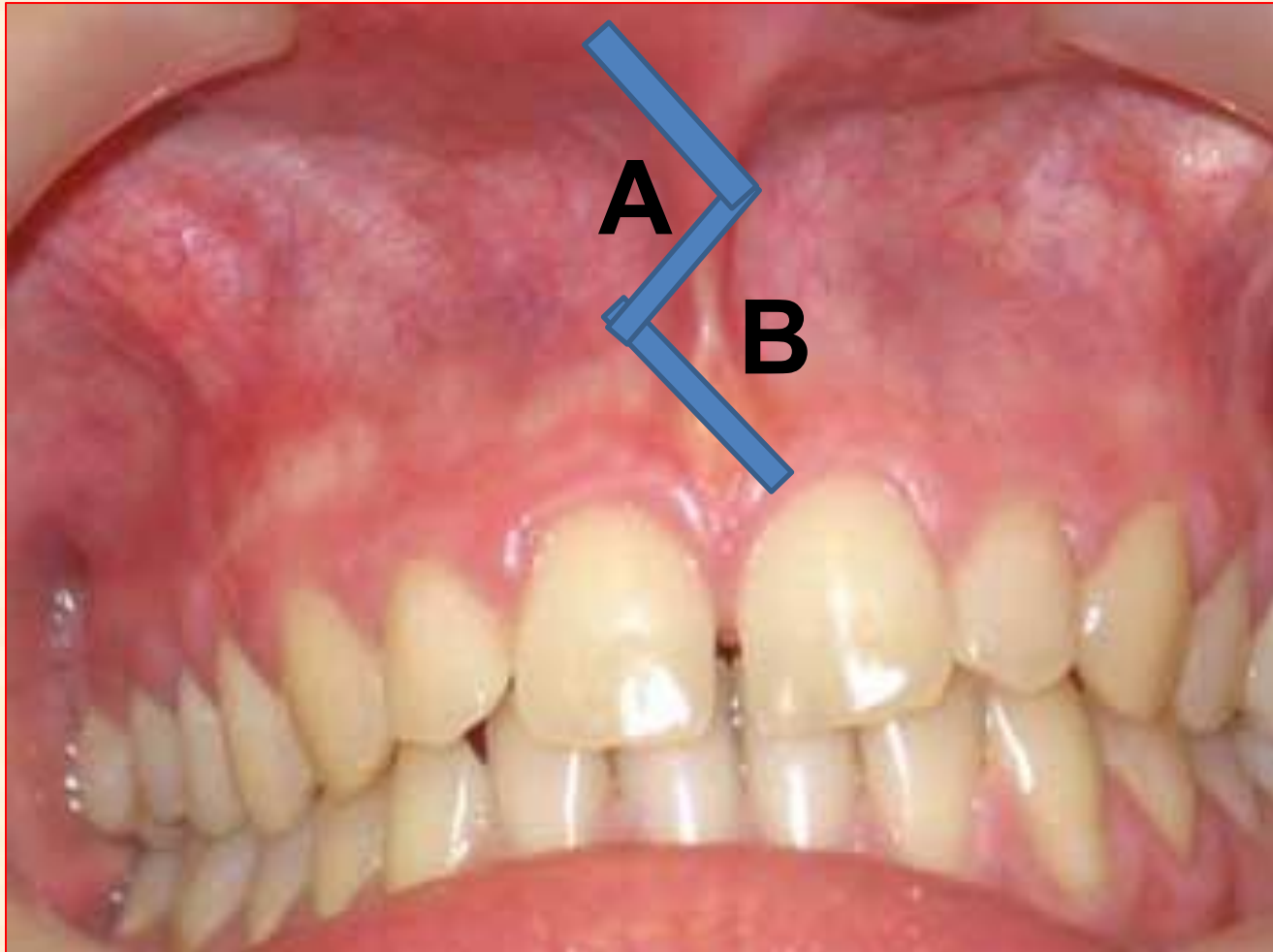
# Лечение короткой уздечки верхней губы



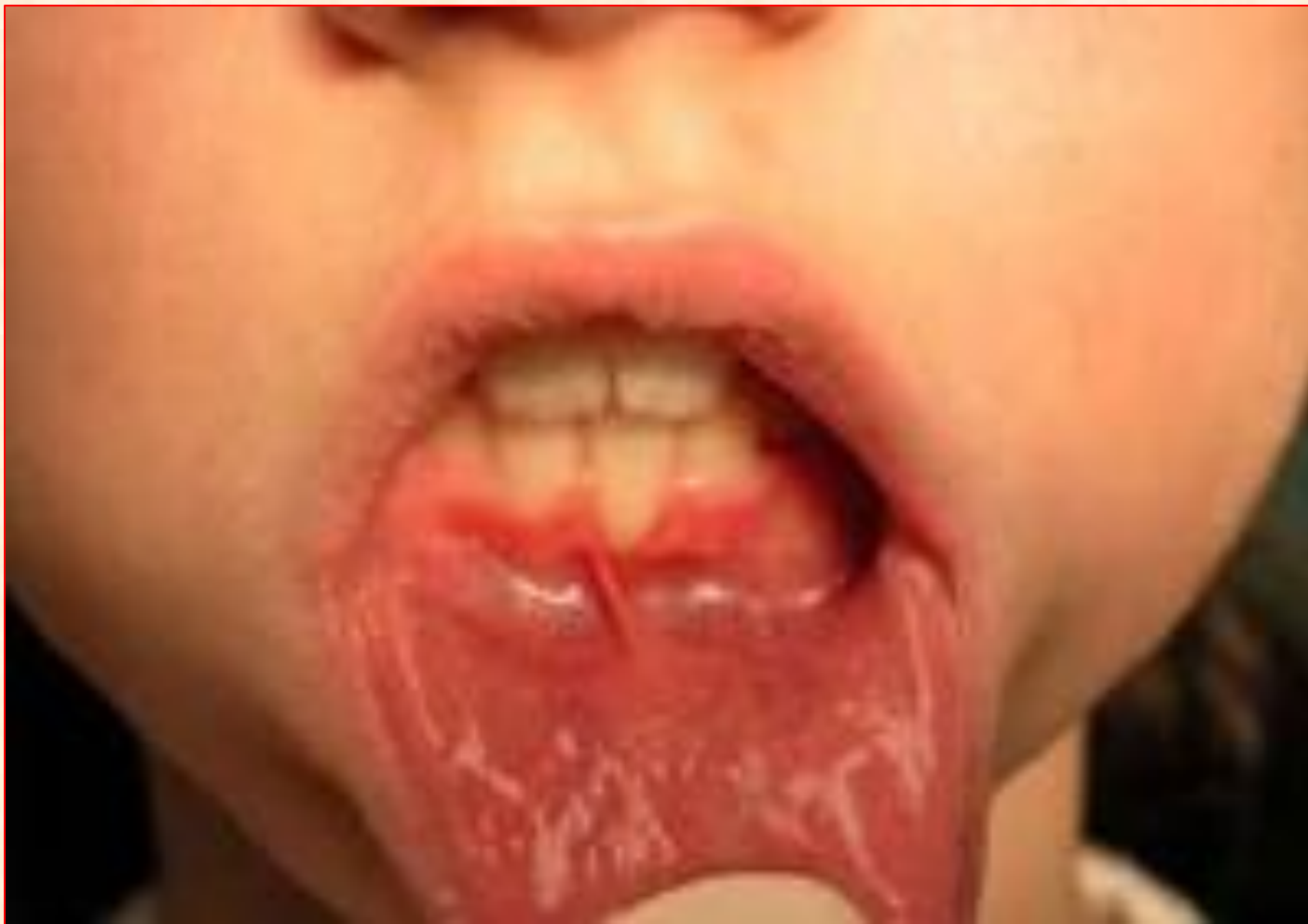# Пластика уздечки встречными треугольными лоскутами



# Пластика уздечки встречными треугольными лоскутами

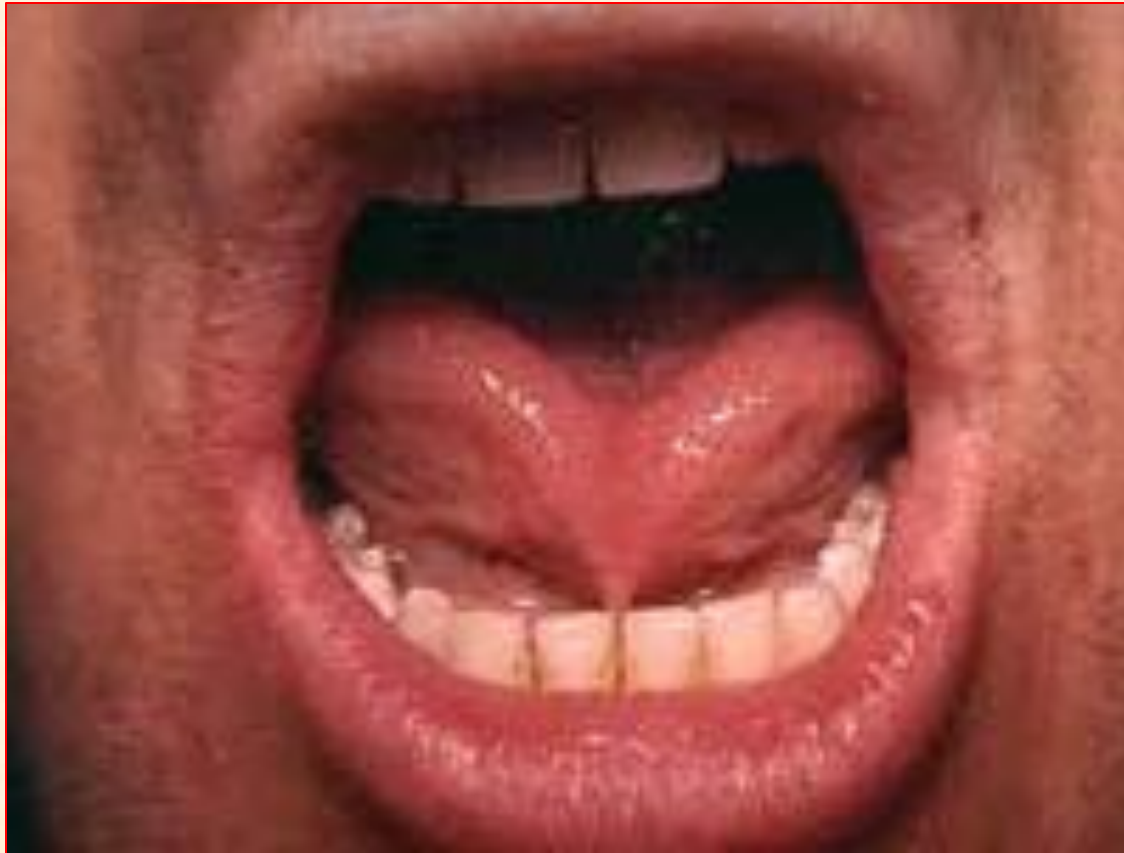

# Короткая уздечка нижней губы



# Короткая уздечка языка

Короткая уздечка языка — врождённый [порок развития](#), который выражается в фиксации [языка](#) резко спереди по сравнению с нормой



# ***Виды уздечек языка***

1. Тонкие, почти прозрачные уздечки, нормально прикрепляемые к языку, но ограничивающие его подвижность в связи с ограниченной протяженностью (короткие)
2. Такие же тонкие и короткие, как и уздечки первого вида, но прикрепленные к кончику языка.

# ***Виды уздечек языка***

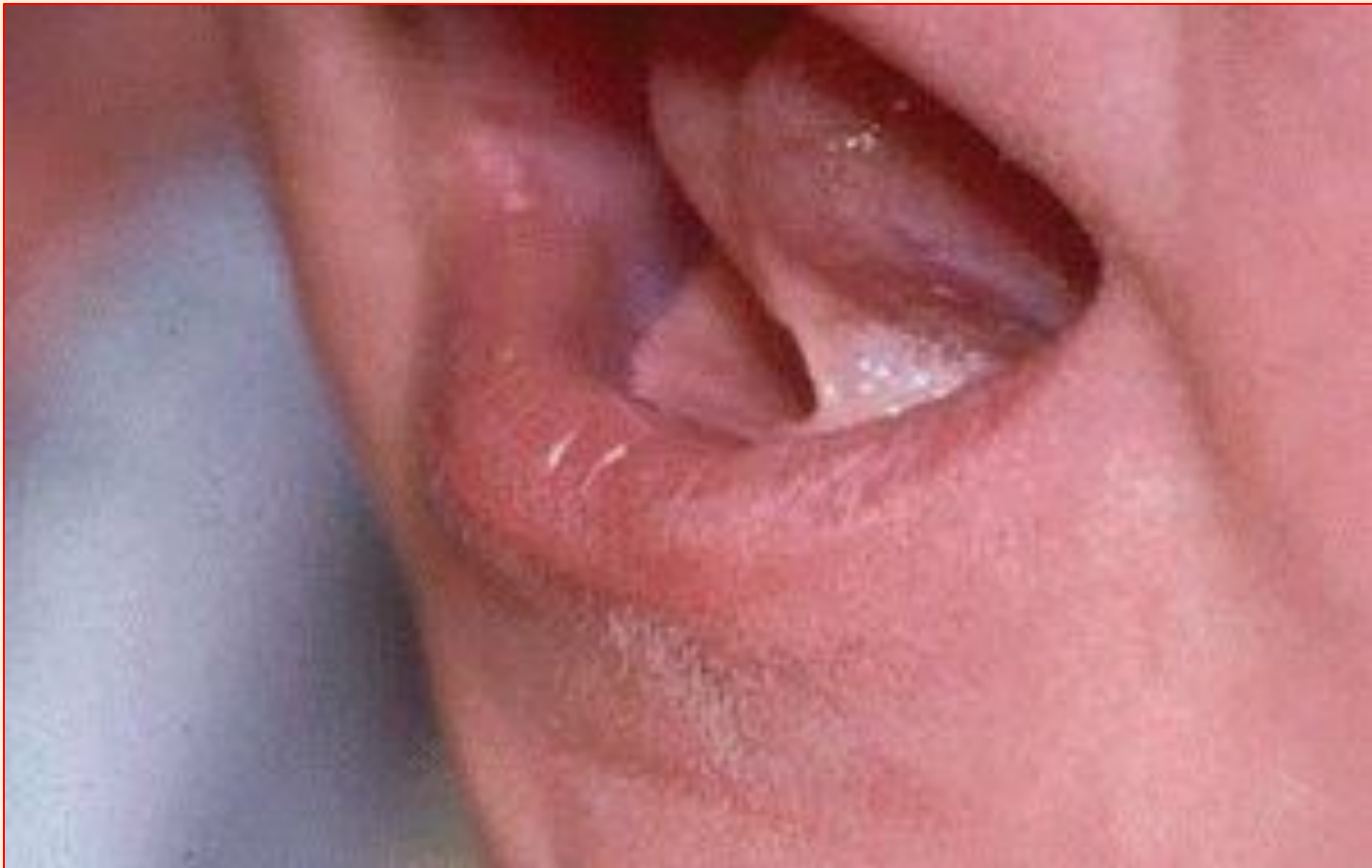3. Уздечки этого вида представляют собой плотный, короткий тяж, прикрепляются близко к кончику языка. Затруднено облизывание верхней губы, иногда невозможно.

4. Уздечка представлена плотным тяжом, сращенным с мышцами языка.

5. Тяж малозаметен, его волокна переплетаются с мышцами языка и ограничивают его подвижность.

# Короткая уздечка языка

- Нарушается произношение





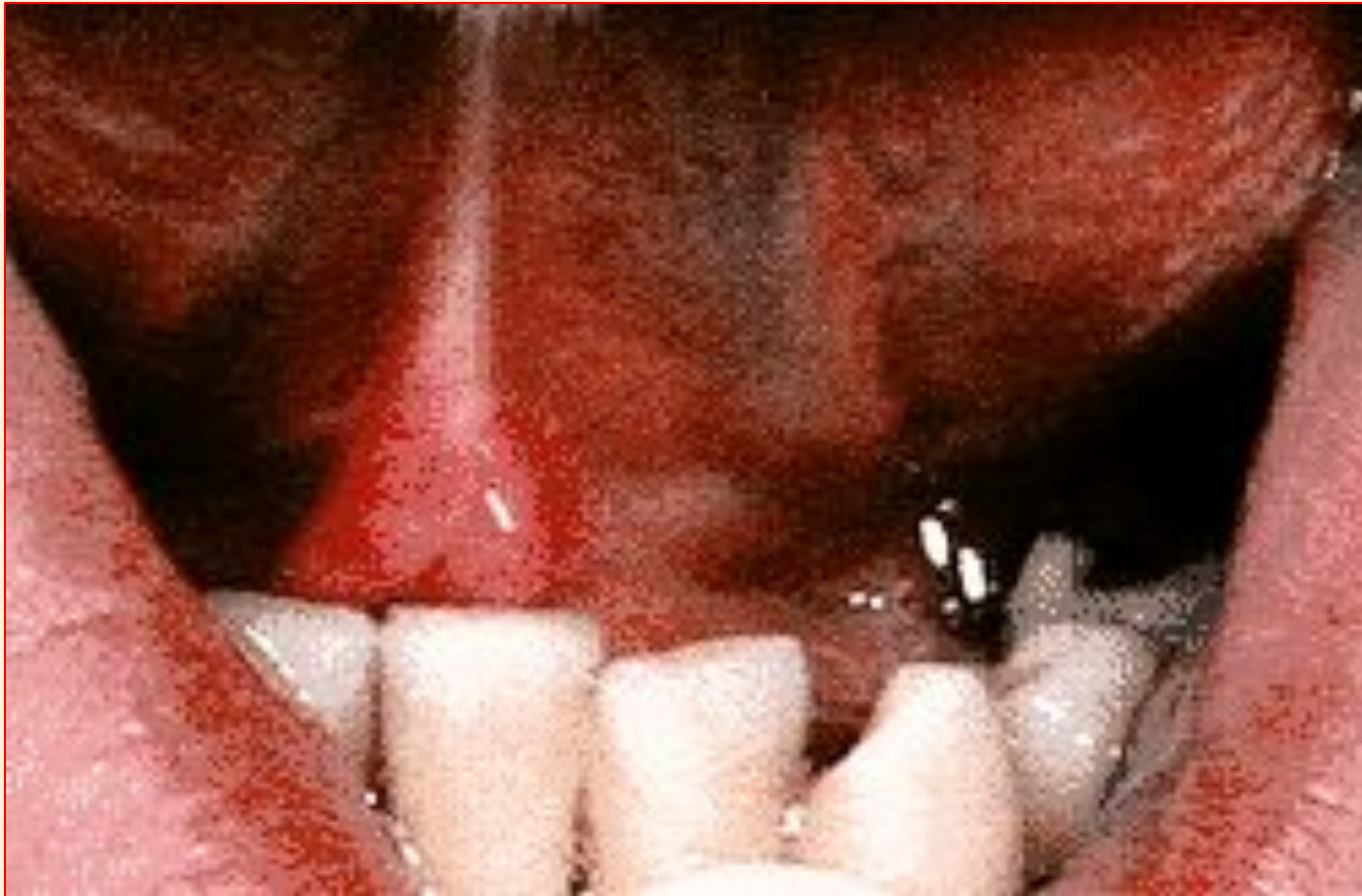# Короткая уздечка языка

- Нарушается акт сосания



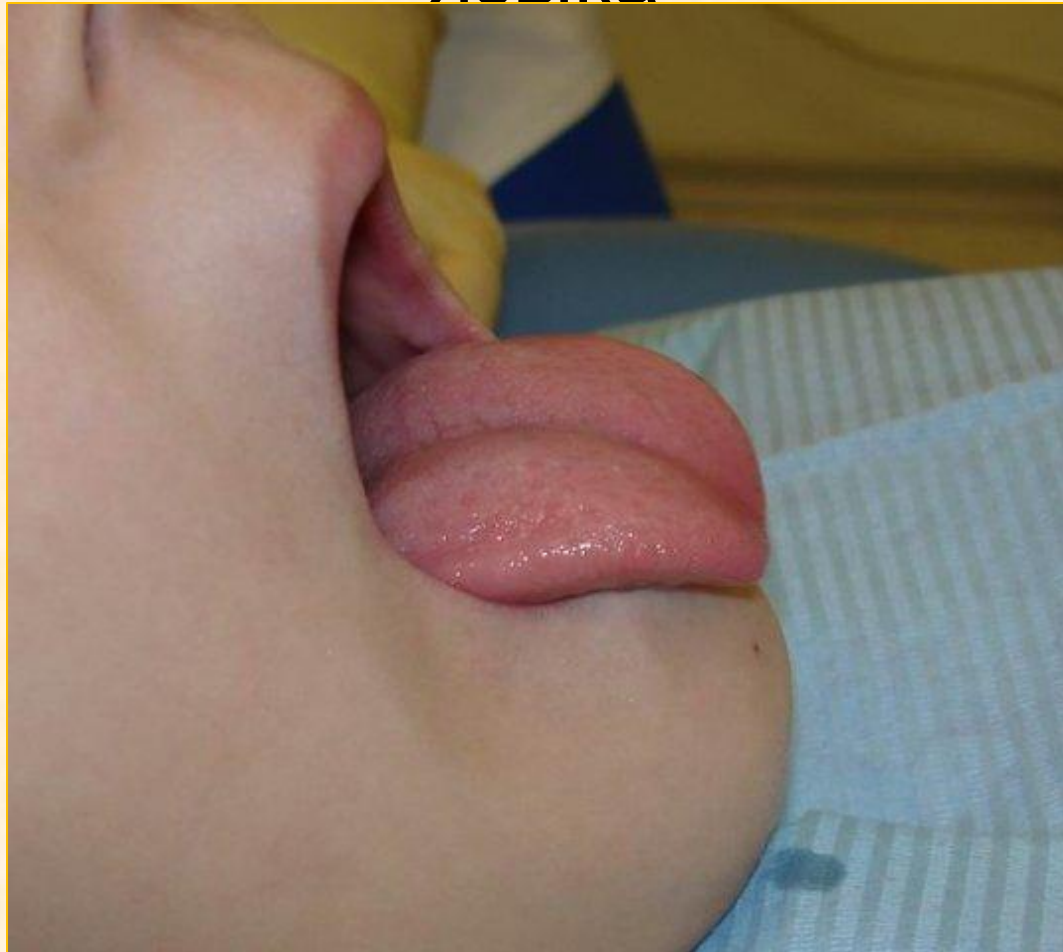# Короткая уздечка языка

- Нарушается прикус



# Короткая уздечка языка

- Ограничена подвижность языка

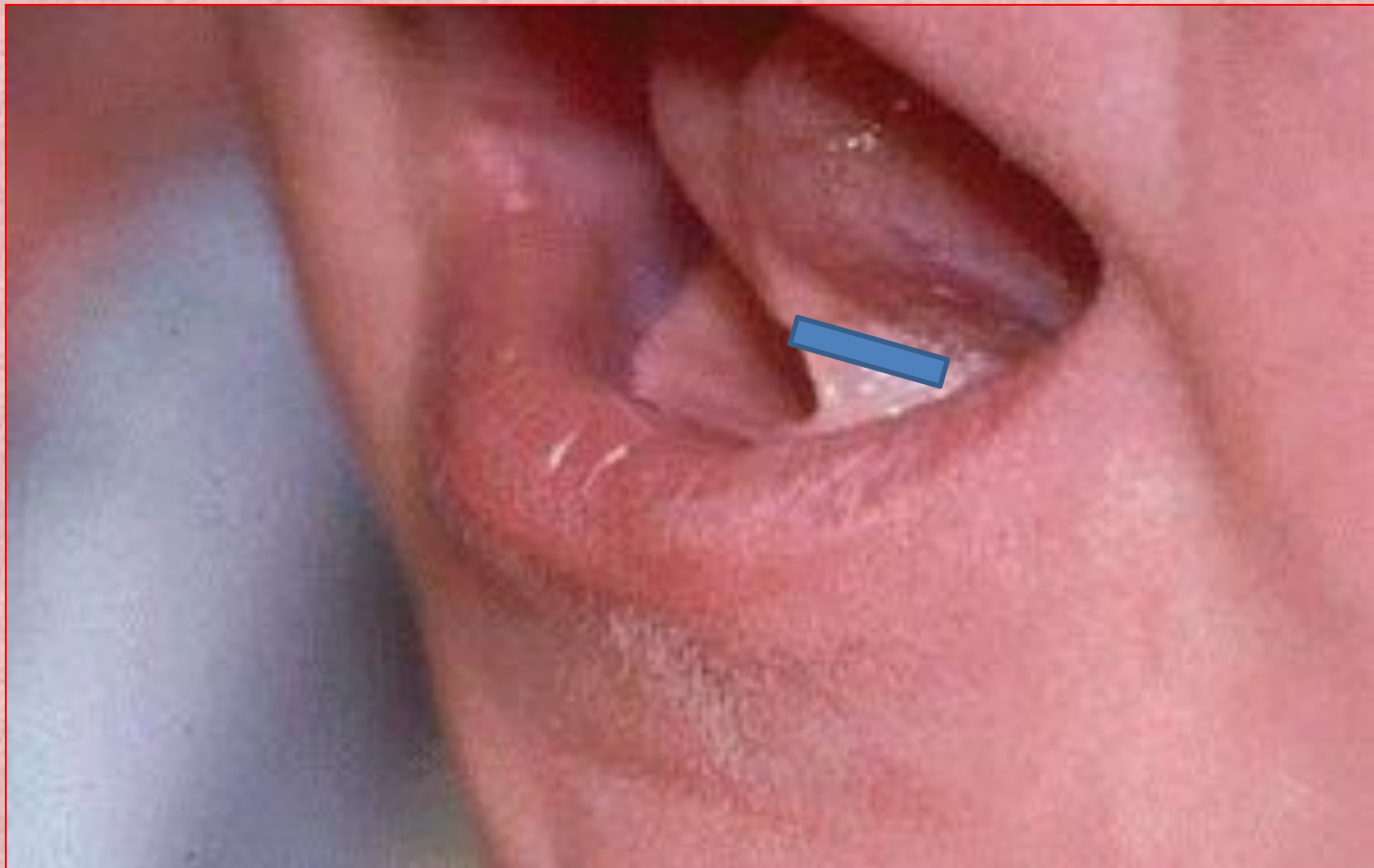

# ~~Короткая~~ уздечка языка



# Лечение короткой уздечки языка

## Рассечение уздечки





*Не переживай, а пережевывай!*