

ФГБОУ ВО СОГМА МИНЗДРАВА РФ
КАФЕДРА ДЕРМАТОВЕНЕРОЛОГИИ

Лекция

ВИРУСНЫЕ ДЕРМАТОЗЫ.
ПУЗЫРНЫЕ ЗАБОЛЕВАНИЯ КОЖИ.

д.м.н. В.Т. Базаев

2018

ПРОСТОЙ ГЕРПЕС - HERPES SIMPLEX

- Среди вирусных заболеваний герпетическая инфекция занимает одно из ведущих мест.
- Более 90% человеческой популяции инфицировано вирусом простого герпеса (ВПГ).
- Персистенция вируса в организме пожизненная.
- Характерен полиморфизм клинических проявлений.
- Отмечается торпидность к существующим методам лечения.

Эпидемиология

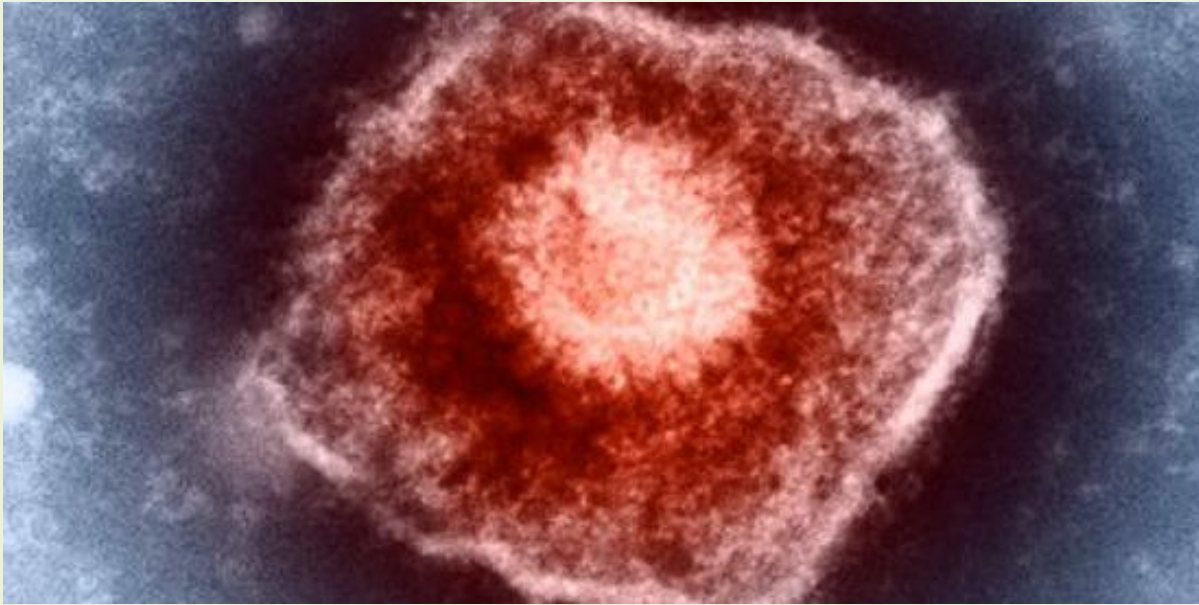
- Источник инфекции - больные латентными или активными формами лица и вирусоносители.
- Антитела к вирусу выявляются у 80-90% взрослого населения.

Вирус передается

- контактным путем (в том числе половым)
- контактно-бытовым
- воздушно-капельным
- парентеральным
- вертикальным

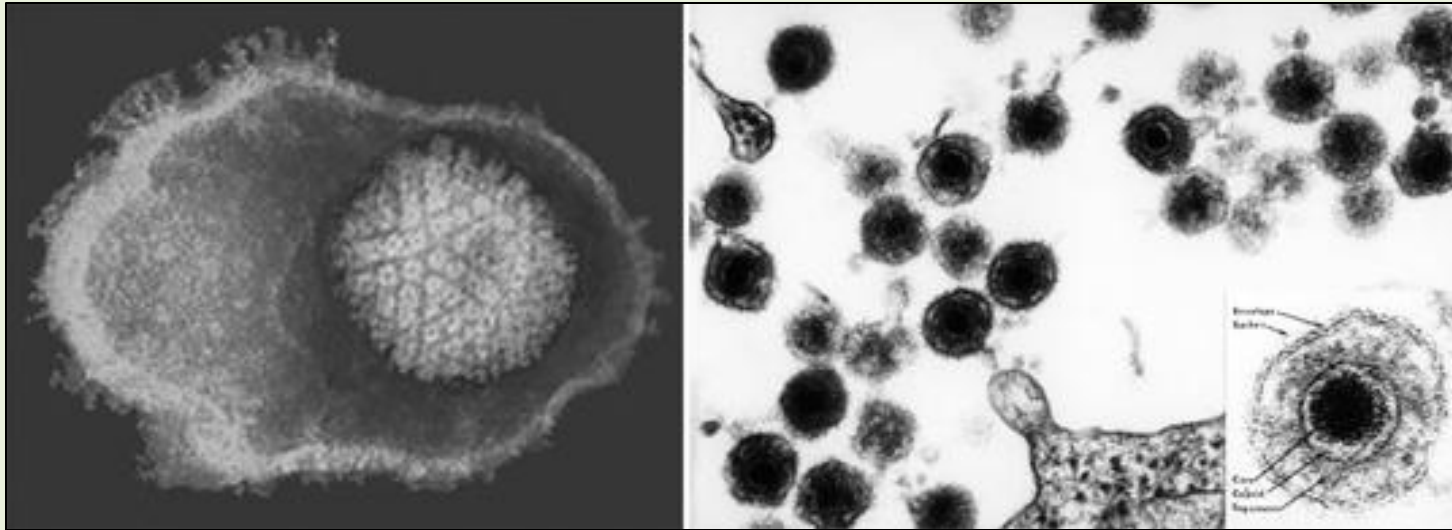
Этиология

- ВПГ-1 – орофациальный тип.
- ВПГ-2 – генитальный герпес.



Патогенез

- Размножение вируса происходит у входных ворот.
- Затем он проникает в регионарные лимфоузлы, в кровь, далее – во внутренние органы и мозг.
- В ЦНС ВПГ может проникать по нервным стволам.



- Первичное заражение происходит в раннем детстве, у 80% течение бессимптомное.
- Через несколько дней в сыворотке крови появляются антитела. Их обнаруживают у 85% детей до 3 лет.
- В течение жизни ВПГ находится в латентном состоянии в клетках паравертебральных ганглиев.
- При выраженном иммунодефиците герпес-инфекция протекает тяжело с генерализацией, поражением НС и т.д.

КЛАССИФИКАЦИЯ

- **B00 Инфекции, вызванные вирусом герпеса [herpes simplex]**

(Герпес простой)

B00.0 Герпетическая экзема

B00.1 Герпетический везикулярный дерматит

B00.2 Герпетический гингивостоматит и фаринготонзиллит

(Ангина герпетическая, Стоматит острый герпетический)

B00.3 Герпетический менингит (g02.0)

(Менингит вирусный,)

B00.4 Герпетический энцефалит (g05.1)

B00.5 Герпетическая болезнь глаз

(Герпес простой, Инфекция герпетическая глаз, Кератит)

B00.7 Диссеминированная герпетическая болезнь

B00.8 Другие формы герпетических инфекций

B00.9 Герпетическая инфекция неуточненная

Клинические формы

- Абортивная
- Отечная
- Элефантиазоподобная
- Язвенная
- Мигрирующая
- Геморрагическая
- Геморрагически-некротизирующая

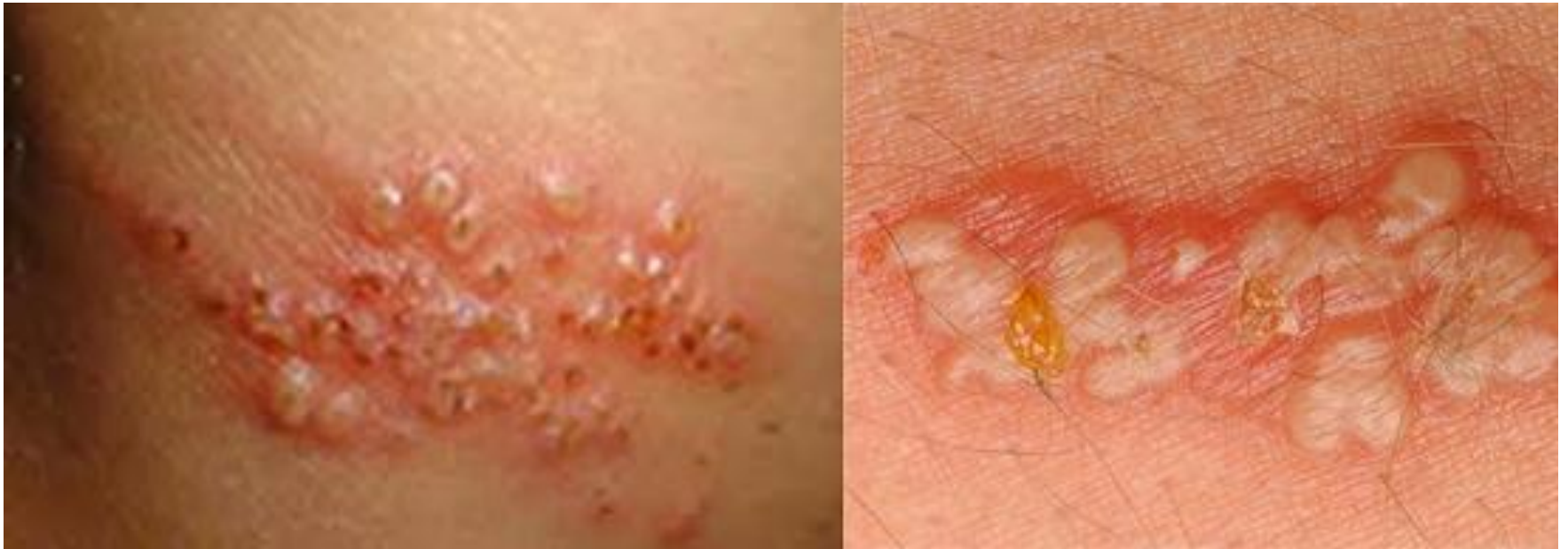Клинические формы:

- Первичная герпетическая инфекция.
- Вторичная (рецидивирующая) герпетическая инфекция.

- латентная
- локализованная
- генерализованная
- смешанная

Клиническая картина

- Пузырьки, эрозии, корочки на отечном гиперемированном фоне.
- Кожный процесс разрешается за 7-10 дней.

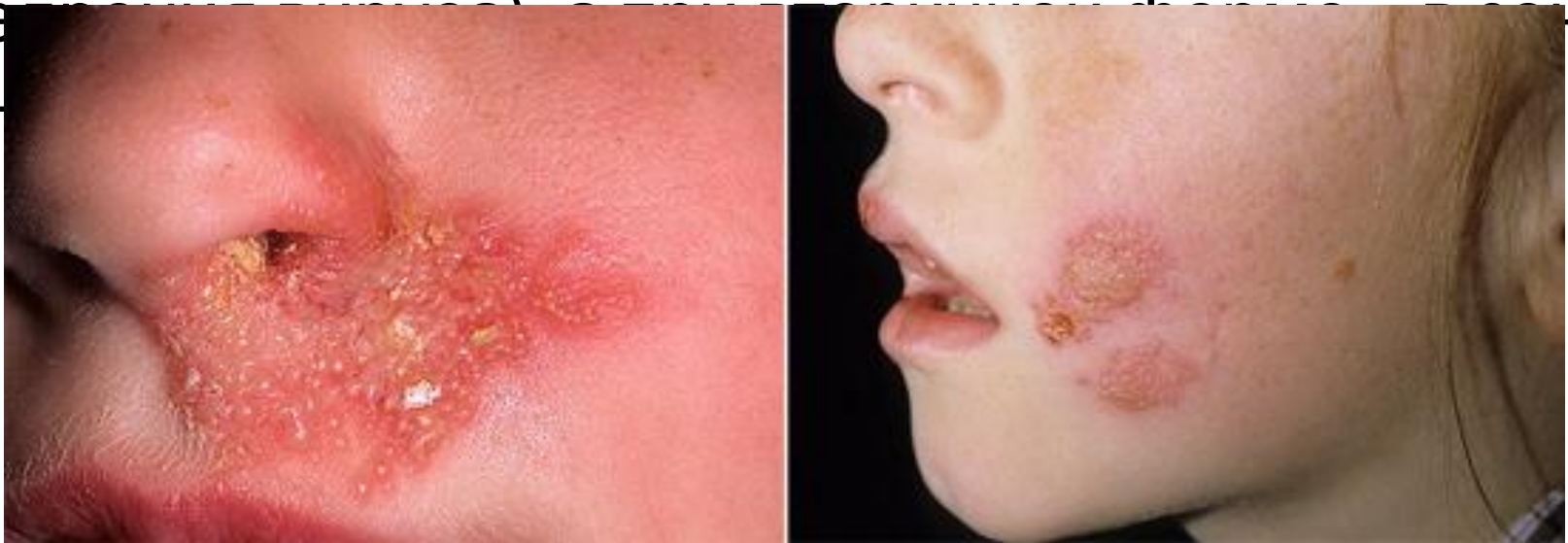

Вторичная герпетическая инфекция

- Встречается в любом возрасте после перенесенного первичного герпеса.
- Рецидивы возникают на фоне циркуляции противовирусных антител в крови.
- Протекают с незначительным выраженным общеинфекционным синдромом и при снижении иммунитета.
- Количество рецидивов различно. При благоприятном течении их не более 2-3 в год.

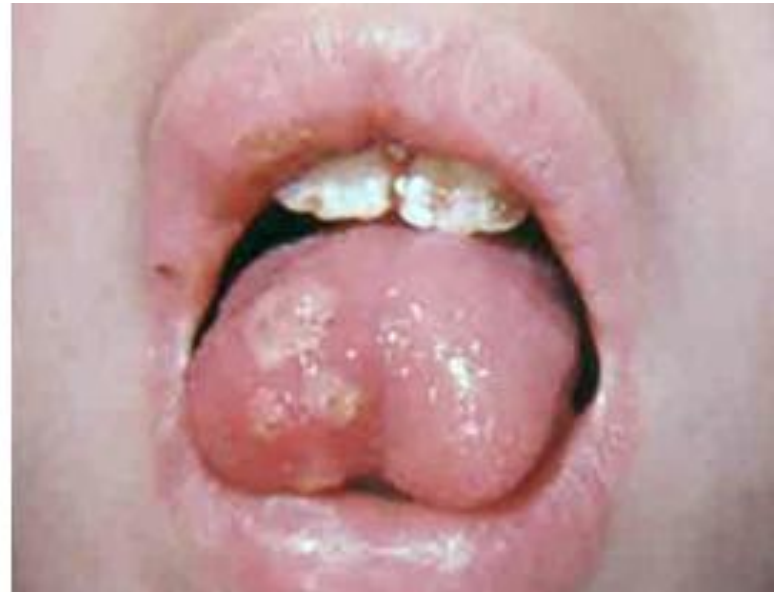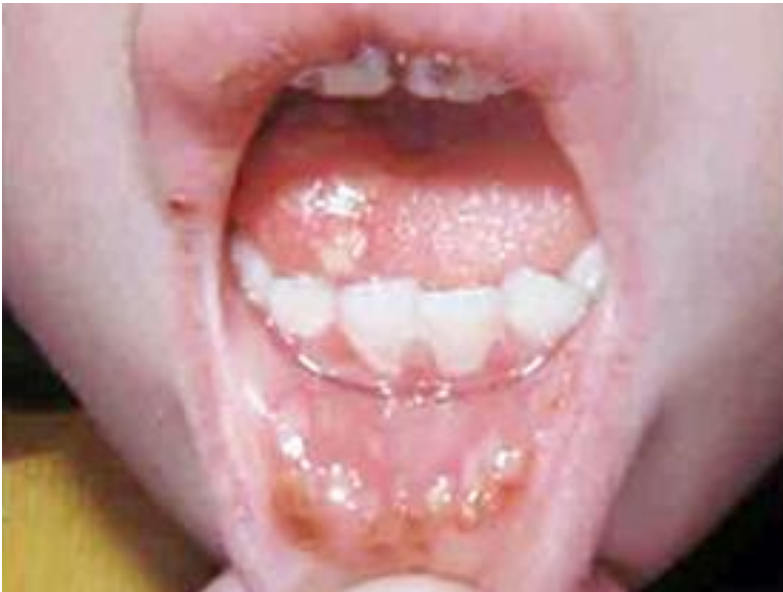Герпетический дерматит

- Сгруппированные пузырьки на фоне эритемы и отека.
 - За 1-2 сут пациенты ощущают жжение, покалывание, зуд.
 - Содержимое сначала прозрачное, затем мутнеет.
 - После вскрытия образуются эрозии и корочки.
 - Высыпания имеют фиксированный характер (в месте внеэритематозных высыпаний) и рецидивируют периодически.
- ИНН



Герпетический стоматит

- Чаще встречается у детей.
- Сопровождается симптомами общей интоксикации.
- Обильное слюнотечение.
- Увеличение регионарных лимфатических узлов.
- В 40% случаев развивается рецидивирующий герпетический стоматит

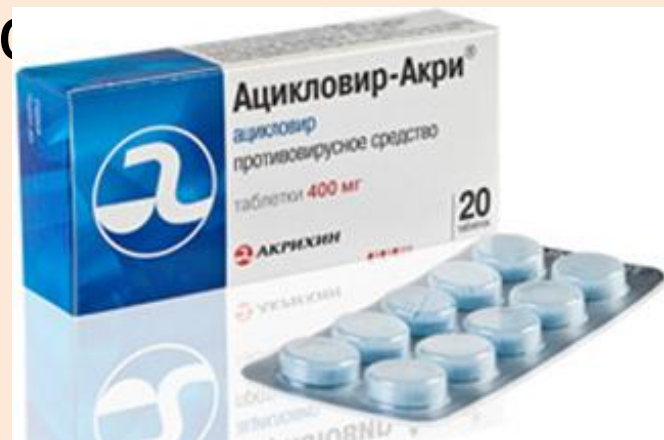

ЛЕЧЕНИЕ

- Химиопрепараты.
- Интерфероны.
- Индукторы интерферонов.
- Иммуномодуляторы.

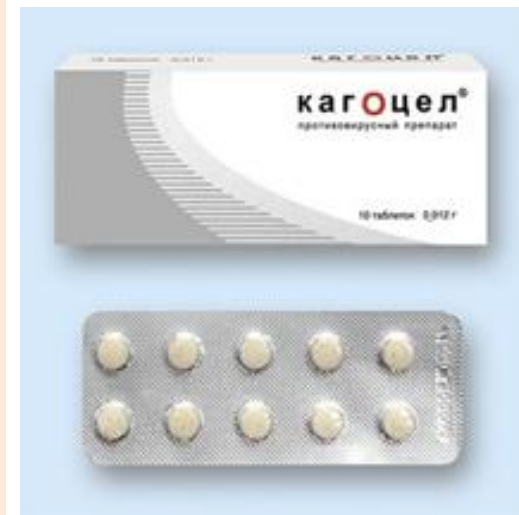Химиопрепараты

- Угнетают синтез вирусной ДНК, в результате чего приостанавливается процесс репликации вирусов в клетке. К ним относятся:
 - *Ацикловир (Зовиракс)*
 - *Валацикловир (Валтрекс)*
 - *Пенцикловир (Вектавир)*
 - *Фамцикловир (Фамвир)*



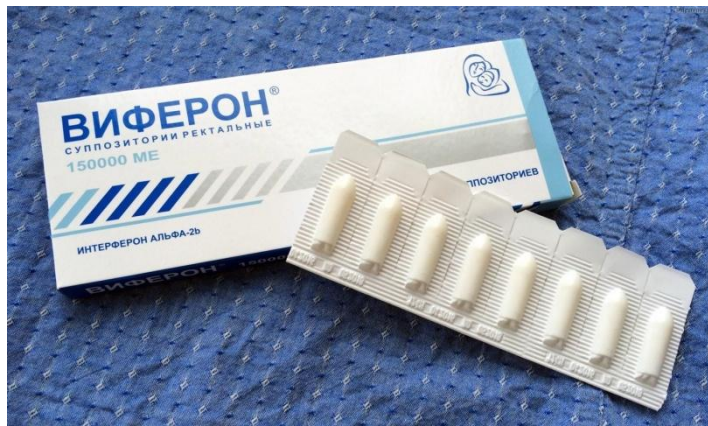Индукторы интерферона

- Обладают противовирусным действием, так как регулируют синтез цитокинов — регуляторов межклеточных и межсистемных взаимодействий.
- Вызывают в Т и В лейкоцитах, макрофагах, энтероцитах, клетках печени, тканях селезенки, легких и мозга синтез собственных α , β и γ интерферонов, тем самым корректируя иммунный статус организма.
- К ним относятся: **Амиксин, Неовир, Кагоцел, Ридостин.**



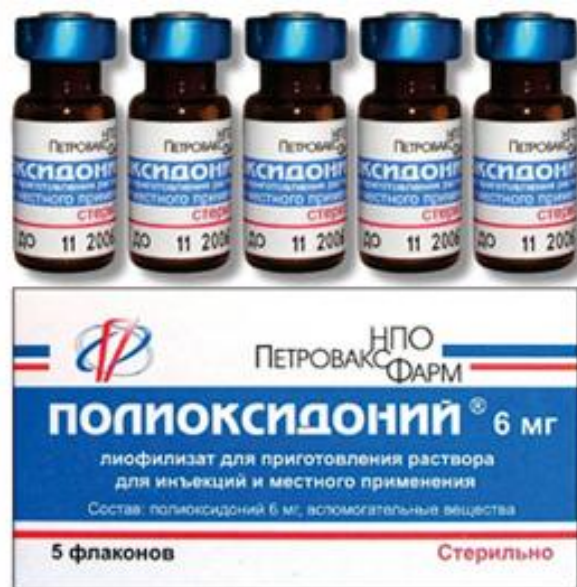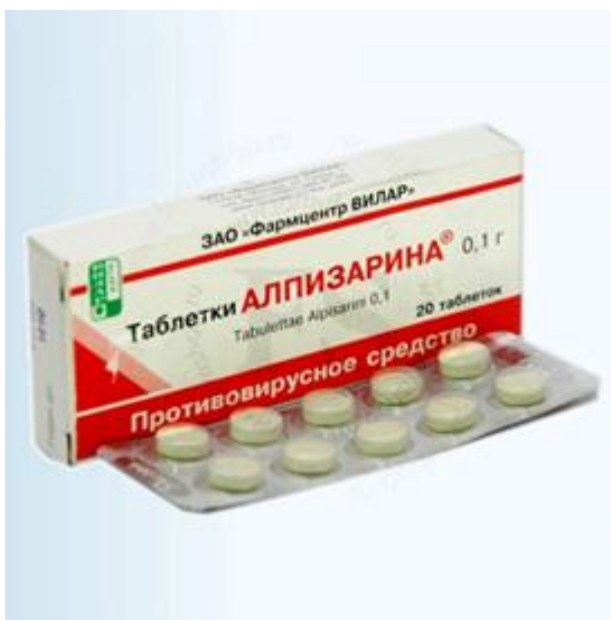Интерфероны

- Показаны больным с высокой частотой рецидивов и формированием вторичного иммунодефицита.
- Широко применяется человеческий *Лейкоцитарный интерферон*, который выпускается в виде инъекций, капель в нос и ректальных свечей.
- Для лечения рецидивирующей формы заболевания широко применяется препарат *Реаферон*, созданный методом генной инженерии и содержащий альфа-2b интерферон.
- В форме ректальных и вагинальных суппозиториев (*Виферон*).



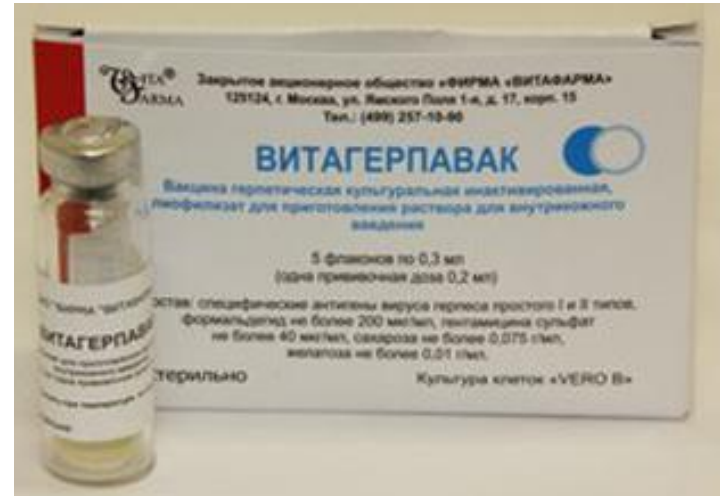Иммуномодуляторы

- Стимулируют клеточный и гуморальный иммунитет, окислительно-восстановительные процессы и синтеза цитокинов.
- К препаратам этой группы относятся Алпизарин, Галавит, Имунофан, Имуномакс, Ликопид и Полиоксидоний.



Герпетическая вакцина

- Активирует клеточный иммунитет.
- Способна предупредить развитие первичной инфекции, возникновение состояния латентности вирусов и облегчает течение заболевания.



Топическая терапия

- Препараты для наружного применения, содержащие противовирусное вещество ацикловир крем *Ацикловир Зовиракс, Виролекс, Фенистил и др.*
- Кремы применяются 5 раз в сутки (каждые 4 часа) в течение 5 — 10 дней.



Опоясывающий лишай

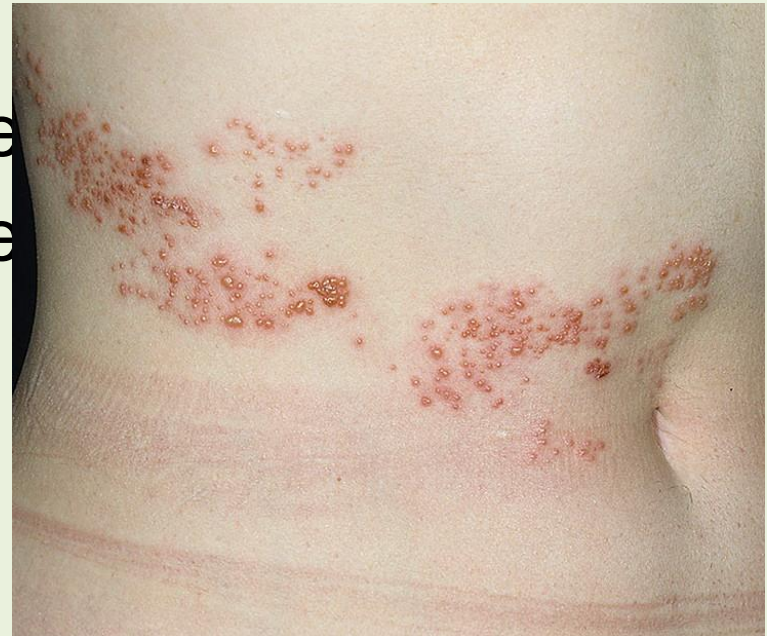- **Герпес Zoster** – вирусное заболевание кожи и нервной ткани, возникающее вследствие реактивации вируса герпеса 3 типа и характеризующееся воспалением кожи (с появлением преимущественно пузырьковых высыпаний на фоне эритемы в области «дерматома») и нервной ткани (задних корешков спинного мозга и ганглиев периферических нервов).
- Заболеваемость в различных странах мира составляет от 0,4 до 1,6 случаев заболевания на 1000 человек в год у лиц в возрасте до 20 лет, и от 4,5 до 11,8 случаев - в старших возрастных группах.

Классификация

- B02.0 Опоясывающий лишай с энцефалитом
- B02.1 Опоясывающий лишай с менингитом
- B02.2 Опоясывающий лишай с другими осложнениями со стороны нервной системы
- Постгерпетический(ая):
 - ганглионит узла коленца лицевого нерва
 - полиневропатия
 - невралгия тройничного нерва
- B02.3 Опоясывающий лишай с глазными осложнениями
Вызванный вирусом опоясывающего лишая:
 - блефарит
 - конъюнктивит
 - иридоциклит
 - ирит
 - кератит
 - кератоконъюнктивит
 - склерит
- B02.7 Диссеминированный опоясывающий лишай
- B02.8 Опоясывающий лишай с другими осложнениями
- B02.9 Опоясывающий лишай без осложнений

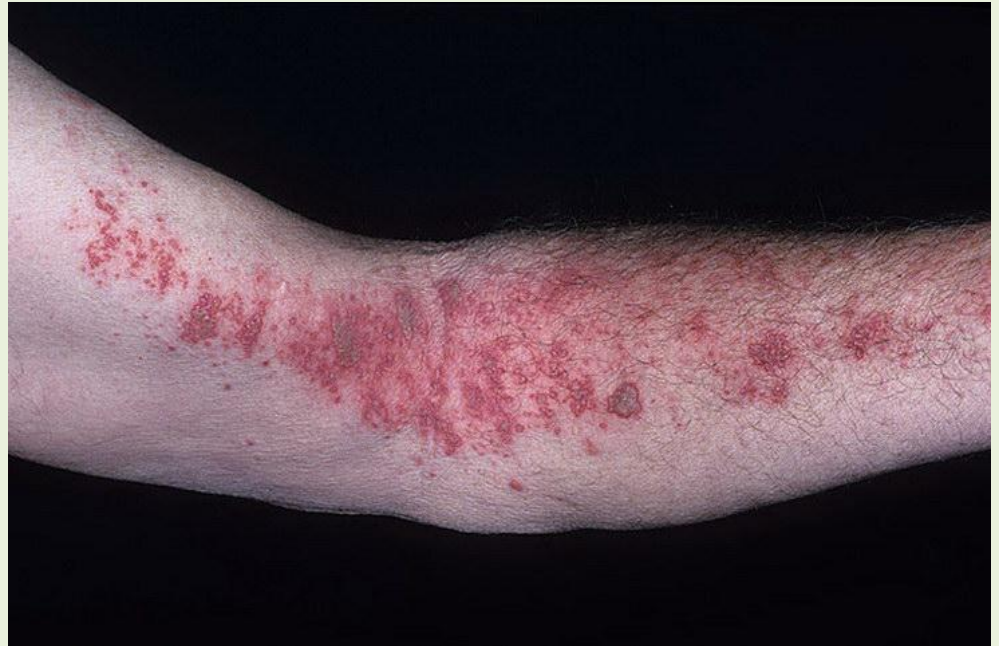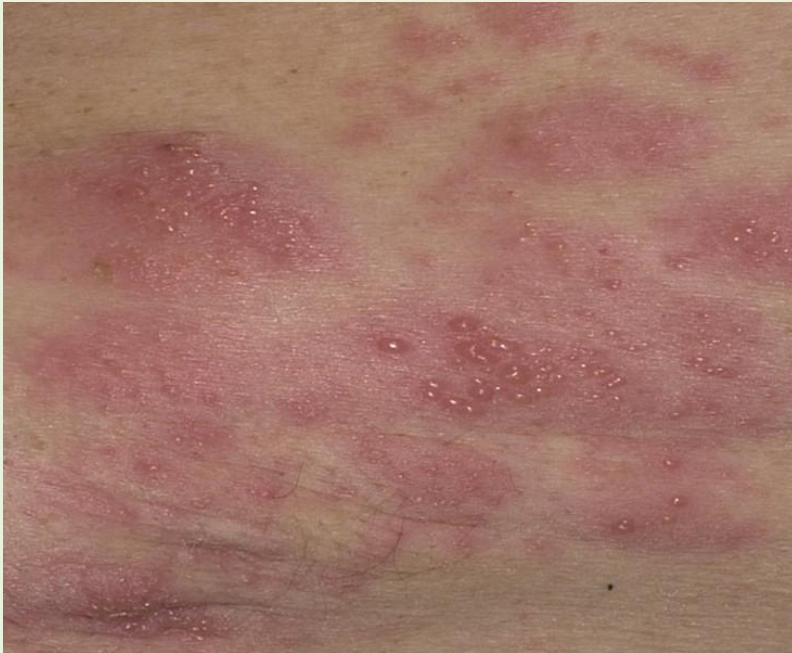Клиника

- Включает кожные проявления и неврологические расстройства.
- На фоне эритемы быстро появляются папулы. В течение 1-2 дней папулы превращаются в везикулы, которые продолжают появляться в течение 3–4 дней.
- Элементы склонны к слиянию.
- Появления новых везикул более 1 недели указывает на наличие у пациента иммунодефицита.



Клиника

- Пустулизация везикул начинается через неделю.
- Через 3–5 дней появляются эрозии и образуются корочки.
- Корочки обычно исчезают к концу 3-й или 4-й недели.
- После разрешения высыпаний могут оставаться чешуйки, гипо- или гиперпигментация.



- При легкой, *абортивной* форме в очагах гиперемии также появляются папулы, но пузырьки не развиваются.
- При *геморрагической* форме заболевания пузырьковые высыпания имеют кровянистое содержимое, процесс распространяется глубоко в дерму, корочки приобретают темно-коричневый цвет.
- В некоторых случаях дно пузырьков некротизируется и развивается *гангренозная* форма, оставляющая рубцовые изменения кожи.
- *Генерализованная* форма характеризуется появлением везикулярных высыпаний по всему кожному покрову наряду с высыпаниями по ходу нервного ствола.
- Рецидива высыпаний вне ВИЧ-инфекции, как правило, не наблюдается.
- Выраженность диссеминации высыпаний на коже повышается с возрастом, особенно у пожилых.

- **У беременных** заболевание может осложняться развитием пневмонии, энцефалита.
- Инфицирование в I триместре беременности приводит к первичной плацентарной недостаточности и, как правило, сопровождается прерыванием беременности.
- Наличие инфекции должно служить основанием для проведения интенсивной профилактики последствий нарушения гемодинамики (плацентарной недостаточности, внутриутробной гипоксии, задержки внутриутробного развития плода).

ДИАГНОСТИКА

- **Диагностика** основана на характерных жалобах, и особенностях клинических проявлений на коже.
- **ПЦР** для идентификации вируса *Varicella zoster*, содержащегося в материале из очагов поражения ОГ на коже и/или слизистых оболочках.

Лечение

- **Ацикловир** (А) 800 мг перорально 5 раз в сутки в течение 7 дней
- **Фамцикловир** (А) 500 мг перорально 3 раза в сутки в течение 7 дней
- **Валацикловир** (А) 1000 мг перорально 3 раза в сутки в течение 7 дней

- Назначаются НПВС.
- Интерфероны системного действия (интерферон гамма 500000 МЕ 1 раз/сут подкожно через день №5.
- Наружно: спиртовые растворы анилиновых красителей.

Лечение детей

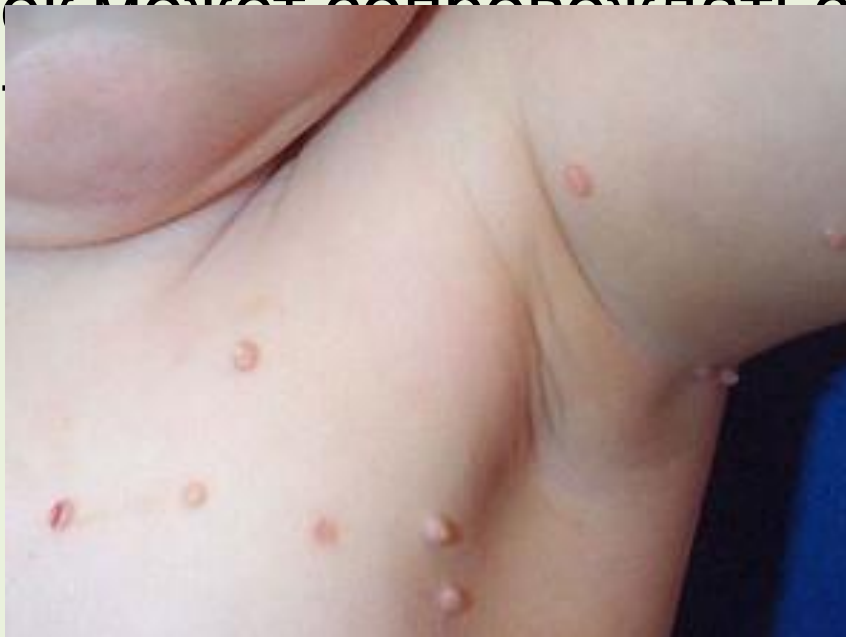- Ацикловир 20 мг на кг массы тела перорально 4 раза в сутки 5 дней.

Контагиозный моллюск

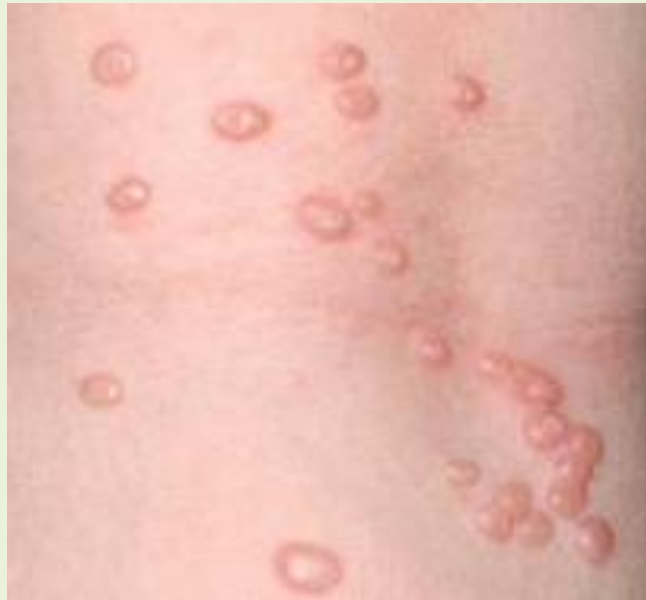- Вирусное заболевание кожи, сопровождающееся появлением полушаровидных узелков величиной до горошины с центральным пупковидным углублением.
- Инфицирование происходит при контакте с больным, либо через предметы, которыми он пользовался.
- Инкубационный период от 2 до 7 недель.
- Заболевание чаще выявляется у детей 1-4 лет.
- У более старших детей инфицирование происходит в плавательных бассейнах или при занятиях контактными единоборствами.
- Инфицирование часто происходит половым путем.

КЛИНИКА

- Высыпания могут располагаться на любом участке кожи.
- У детей чаще на коже лица, шее, верхней половине груди (особенно в области подмышечных впадин).
- У взрослых – на коже нижней части живота, коже наружных половых органов, вокруг ануса.
- Поражение век может сопровождаться конъюнктивитом.



- Узелки полушаровидной или слегка уплощенной формы, размером от 0,1 - 0,2 см.
- Плотные, безболезненные, цвета нормальной кожи или бледно-розового цвета.
- Нередко с восковидным блеском, с пупковидным углублением в центре.
- При сдавливании узелков с боков из центрального отверстия выделяется белая, кашицеобразная масса

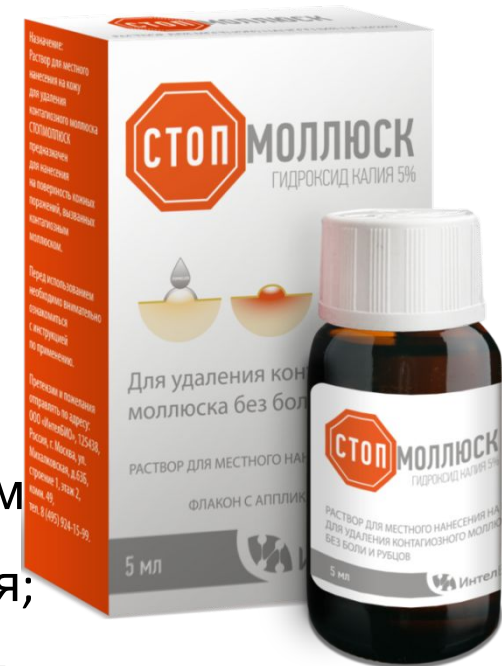

Лечение

- **Кюретаж** – механическое удаление очагов поражения кюреткой.
- **Криотерапия** жидким азотом.
- **Эвисцерация** (вылущивание) проводится тонким пинцетом и рекомендуется для удаления свежих высыпаний.
- **Лазеротерапия.**
- **Электрокоагуляция.**

Запрещается использовать раствор в следующих случаях:

- для детей в возрасте до 2-х лет;
- на слизистых оболочках или на участках вокруг глаз;
- при наличии аллергии на любой из компонентов раствора;
- на участках кожи, пораженных контагиозным моллюском с признаками вторичного инфицирования и воспаления;
- на обычных бородавках или иных кожных образованиях.

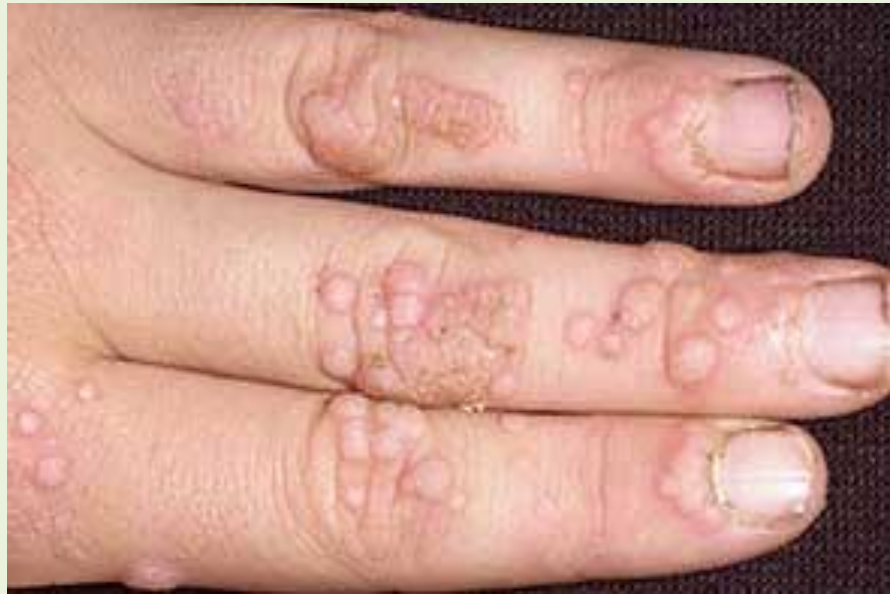

БОРОДАВКИ

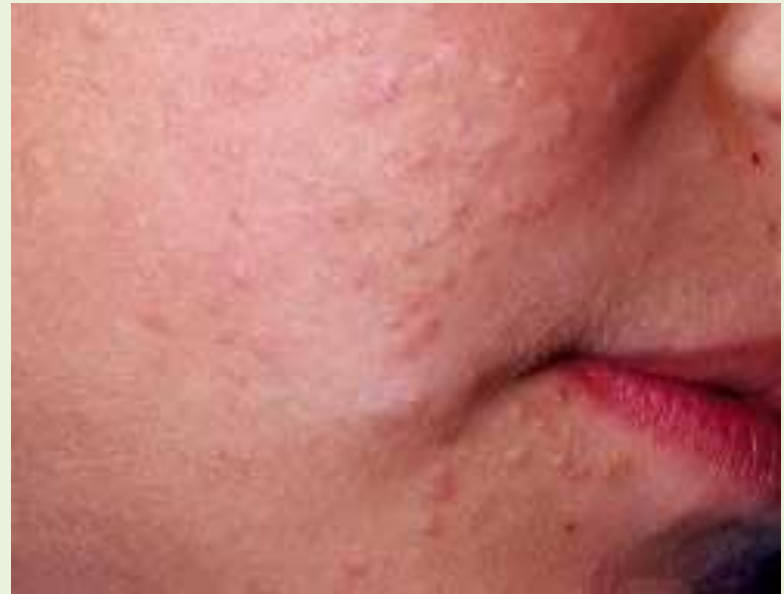- доброкачественное пролиферативное заболевание кожи и слизистых оболочек, вызываемое вирусами папилломы человека (ВПЧ) и характеризующееся появлением эпидермальных новообразований;
- ВПЧ относится к ДНК-содержащим вирусам семейства папававирусов (*Papavaviridae*);
- клинические проявления наблюдаются у 3-9% детей и подростков и у 28-30% взрослых лиц;
- передача вируса может происходить контактно-бытовым путем, при ауто- или гетероинокуляции в местах повреждения эпителиальной ткани.

Клинические формы

- вульгарные бородавки;
- ладонно-подошвенные бородавки;
- плоские (юношеские) бородавки;



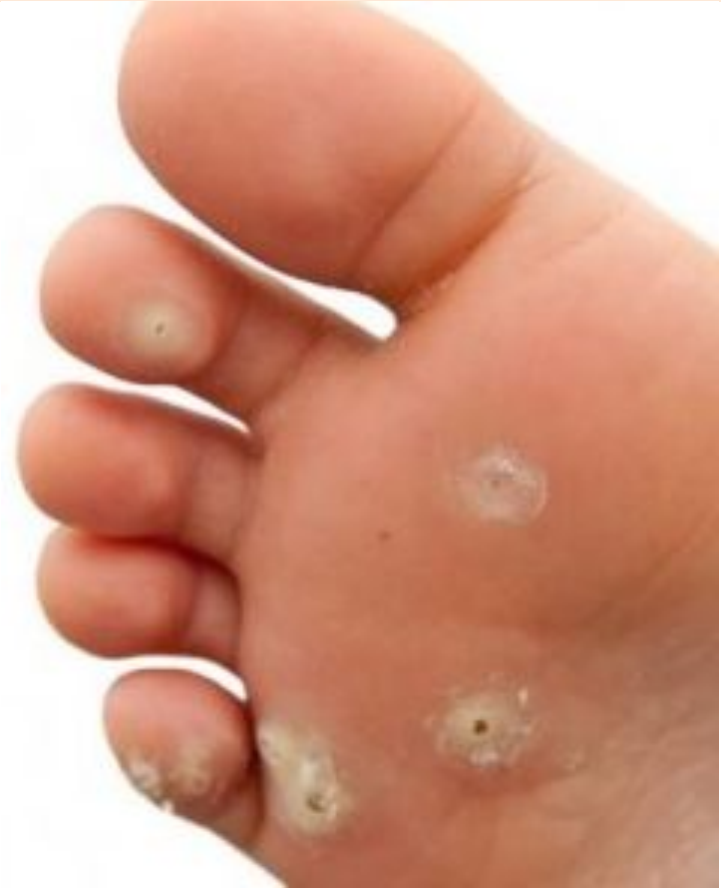а) вульгарные бородавки;



б) плоские бородавки.

Ладонно-подошвенные бородавки

- плотные болезненные округлые папулы и бляшки;
- локализуются на коже подошв или ладонной поверхности кистей;
- покрыты гиперкератотическими наслоениями;
- в центре образований нередко наблюдаются черно-коричневые точки затромбированных капилляров, повреждение которых приводит к кровотечению.

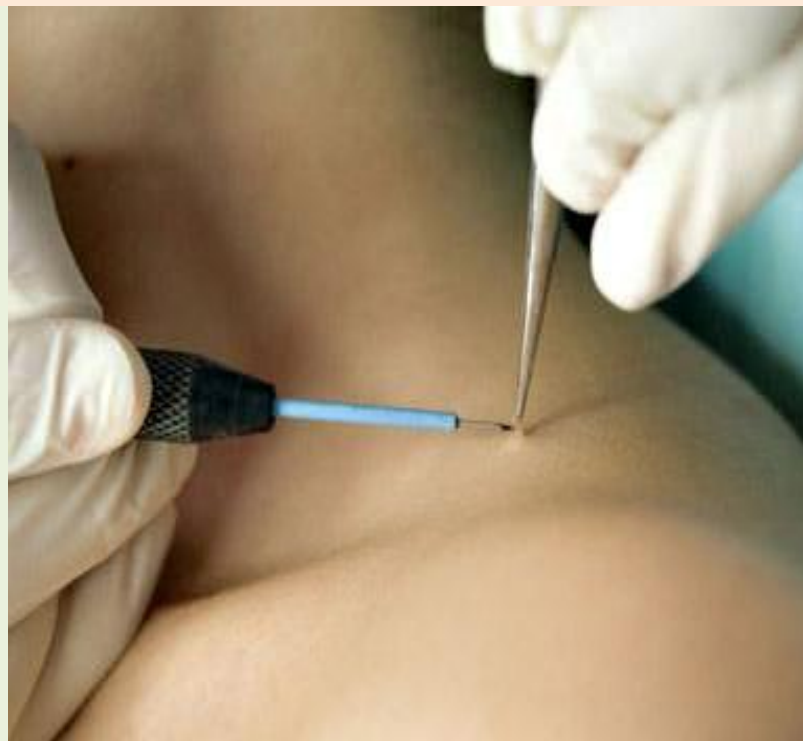

ЛЕЧЕНИЕ

- Механическое удаление (хирургический скальпель, радиоволновая хирургия, лазер и т.д.).
- Термический метод (криодеструкция).
- Химический метод (воздействие едкими веществами).
- Суггессия.

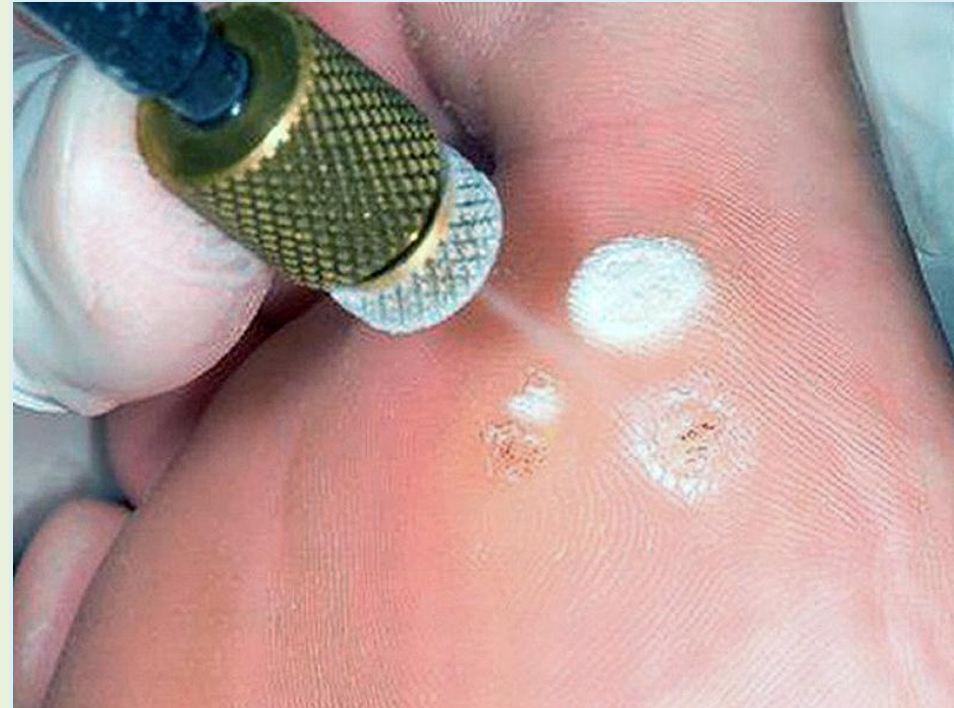ЭЛЕКТРОКОАГУЛЯЦИЯ

- Бородавки удаляют послойно.
- Анестезия - местная инфильтрационная 2% р-ром лидокаина.
- Воздействие электротоком проводят путем легкого контакта игольчатого наконечника электрода с поверхностью образования.



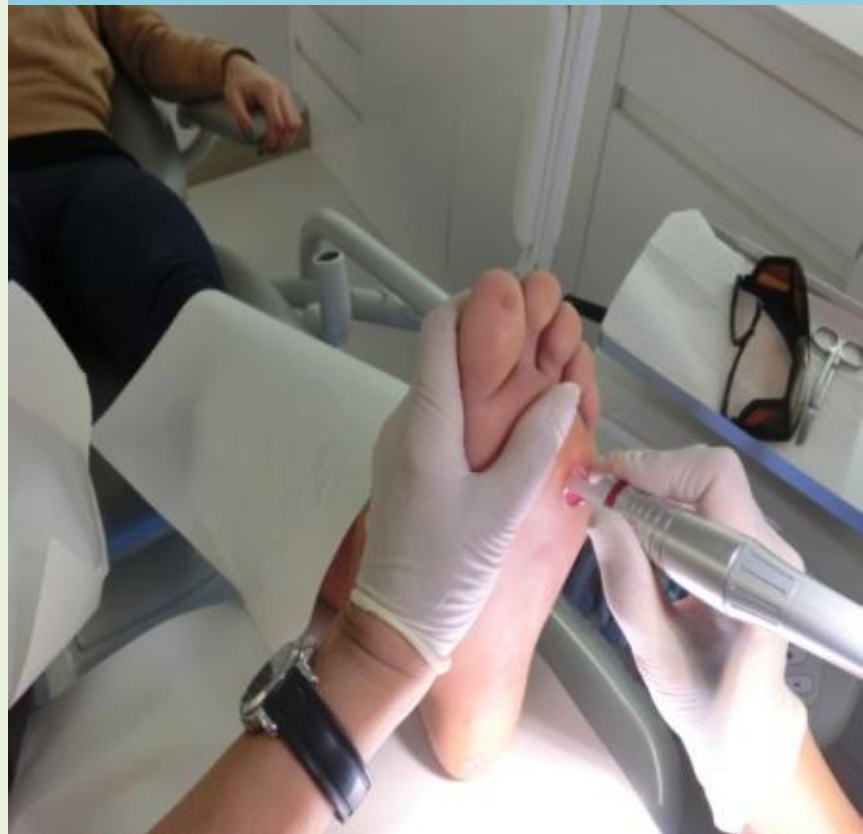
КРИОДЕСТРУКЦИЯ

- Производится с помощью жидкого азота, закиси азота, двуокиси углерода.
- При деструкции плоских и вульгарных бородавок применяется одноцикловой метод.
- При деструкции подошвенных бородавок - метод «олимпийских колец» и двухцикловой метод.
- Повторное криовоздействие проводят через 7-10 дней.



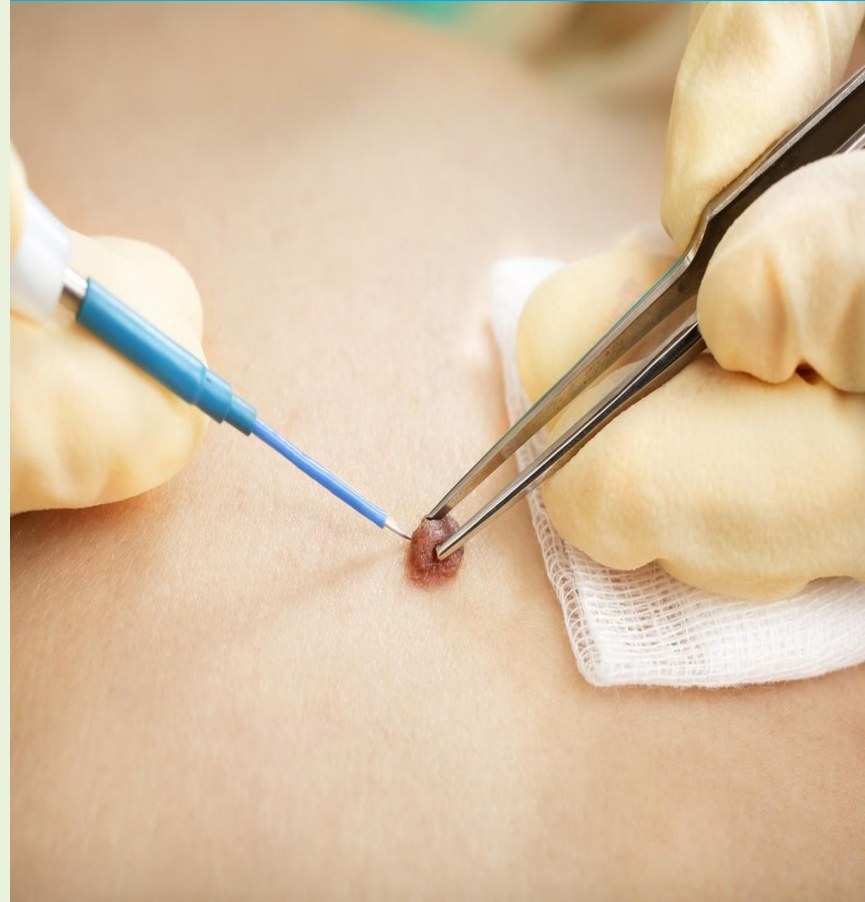
ЛАЗЕРНАЯ ДЕСТРУКЦИЯ

- Бородавки удаляют послойно.
- Образовавшийся струп иссекают ножницами, затем дно раны вторично облучают лазером.
- Пациенту рекомендуется обрабатывать раневую поверхность растворами анилиновых красителей 2-4 раза в сутки.
- Деструкцию проводят под местной инфильтрационной анестезией 2% раствором лидокаина.



РАДИОВОЛНОВОЙ МЕТОД

- Метод основан на генерации электромагнитной волны различных частот в диапазоне от 100 кГц до 105 МГц.
- Радиоволна большой мощности вызывает незначительный разогрев в месте касания рабочего электрода.
- Происходит разрыв или рассечение ткани без механического усилия или коагуляции.
- Анестезия местная - 2% р-ром лидокаина.



Химические методы деструкции

1. Концентрированные кислоты и щелочи.
2. Ферезол.
3. Суперчистотел.
4. Вартокс.



ПУЗЫРНЫЕ ЗАБОЛЕВАНИЯ КОЖИ

- Группа пузырных дерматозов разнообразна как по клинической, так и по своей этиопатогенетической сущности.
- Объединяет их общий признак – наличие пузырей.

Наибольшее практическое значение имеют:

- Истинная пузырчатка,
- Герпетиформный дерматоз Дюринга
- Пемфигоид Левера.

ПУЗЫРЧАТКА (пемфигус)

- В основе лежит **акантолиз** – разрыв межклеточных связей в шиповатом слое эпидермиса, приводящий к образованию пузырей.
- Болеют лица обоего пола в возрасте от 30 до 60 лет, но заболевание может возникнуть в любом возрасте.

Этиология и патогенез

- До конца не изучены.
- Вирусное и нейро - эндокринное происхождение не доказаны.
- Получены доказательства аутоиммунной природы.
- В организме больных пузырчаткой обнаруживают циркулирующие антитела типа IgG.

Клинические формы

- Обыкновенная (вульгарная)
 - Вегетирующая
 - Листовидная
 - Себорейная (эритематозная)
 - Бразильская
-
- Слизистая оболочка рта поражается при всех формах пузырчатки, кроме листовидной.
 - У большинства больных она начинается с высыпаний на слизистой оболочке рта.

Вульгарная пузырчатка

- Начинается с поражения слизистых полости рта.
- Затем в процесс вовлекается кожа туловища, конечностей, паховых и подмышечных впадин, лица, наружных половых органов.
- Иногда первичные очаги на коже и слизистых спонтанно эпителизируются и исчезают, но вскоре вновь образуются и процесс быстро генерализуется.
- Пузыри имеют тонкую покрышку, состоящую из верхней части шиповатого слоя эпителия, с прозрачным, постепенно мутнеющим содержимым.
- В условиях постоянной мацерации и при давлении пищевыми комками пузыри в полости рта моментально вскрываются.

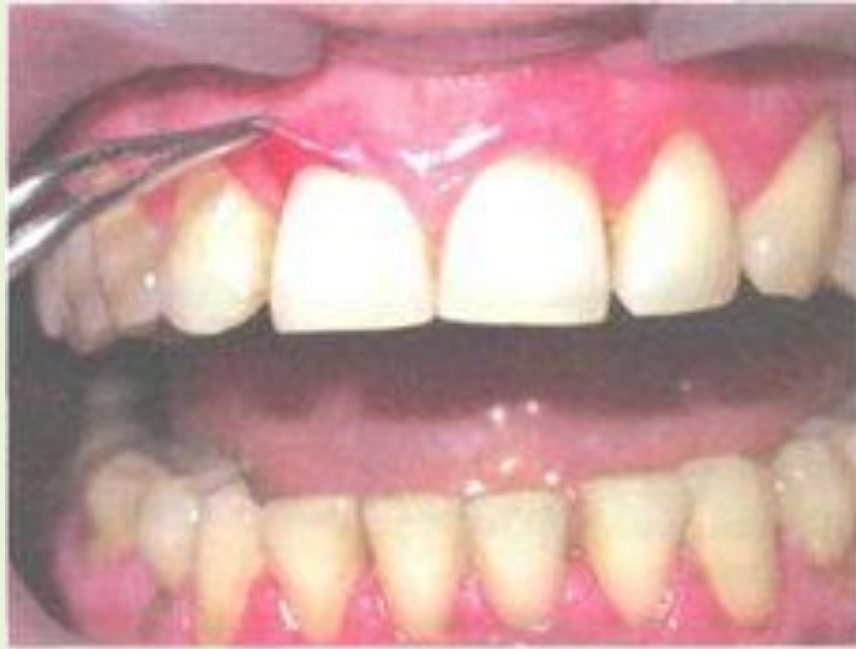- Пациенты обращаются к стоматологам, которые часто ведут подобных больных с совершенно другими диагнозами:

- эрозивный бактериальный стоматит,
- герпетический стоматит,
- кандидозный стоматит и т.д.

- На коже пузыри, вскрываясь образуют эрозии, которые подсыхая покрываются корками.
- После эпителизации эрозий остается стойкая пигментация.
- При злокачественном течении наблюдаются общее истощение организма, септическая лихорадка.
- Наблюдаются отеки (задержка в тканях натрия, хлоридов, уменьшение содержания белка).
- Возникают изменения белковых фракций крови, содержания иммуноглобулинов А, G, М.
- Увеличивается уровень глюкозы крови.
- Зуда, как правило, не бывает.
- Многочисленные эрозии вызывают сильные боли, которые усиливаются во время перевязок и при изменении положения тела.
- Особенно мучительны локализации в полости рта, на красной кайме губ и гениталиях.

Симптомы Никольского положительные:

- (I тип)- если потянуть за обрывок покрывки пузыря, то происходит отслойка поверхностной части эпидермиса на видимо здоровой коже;



- (II тип)- при трении кожи между пузырями или эрозиями наблюдается отслойка верхних слоев эпидермиса.
- (III тип)- при трении здоровых на вид участков кожи, расположенных далеко от очагов поражения наблюдается отслоение части эпидермиса.

Симптом Асбо-Хансена

При надавливании на пузырь происходит отслаивание жидкостью прилегающих участков эпидермиса и его расширение по периферии.

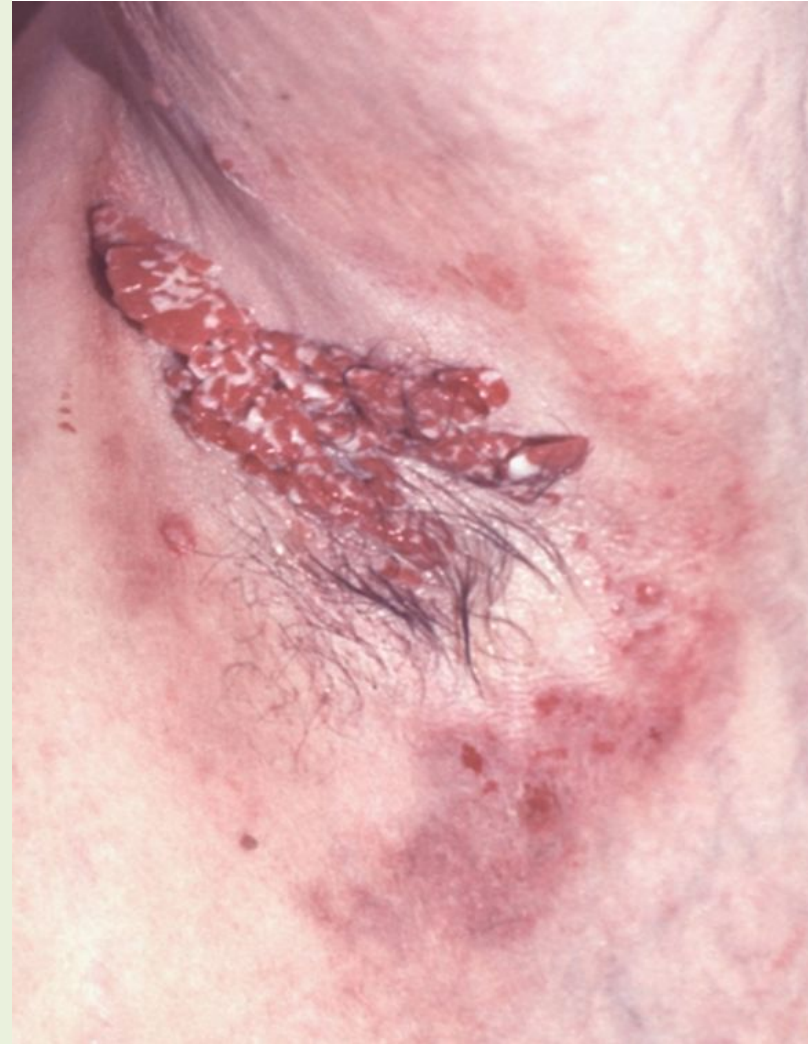Несмотря на ценность симптома Никольского, он не является патогномоничным для истинной пузырчатки, а встречается и при других дерматозах:

- ❑ врожденном буллезном эпидермолизе,
- ❑ болезни Риттера,
- ❑ синдроме Лайелла.

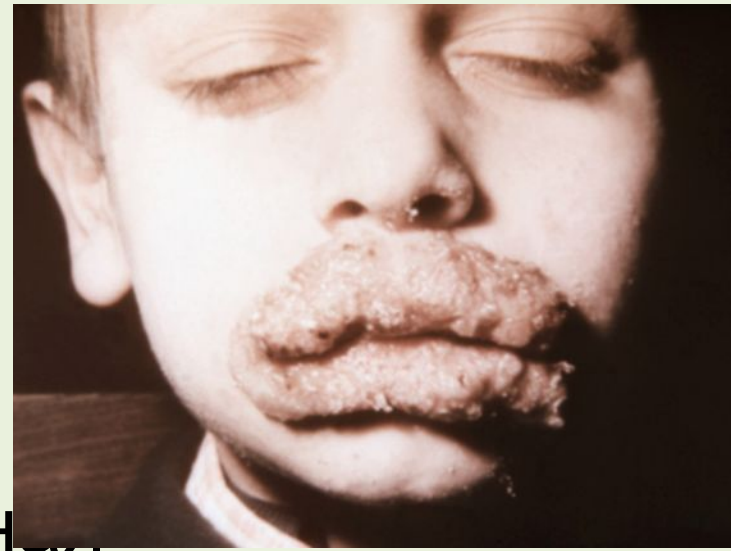Он бывает положительным у больных пузырчаткой только в фазе обострения.

Вегетирующая пузырчатка

- Клинически сходна с вульгарной и нередко начинается на слизистой полости рта.
- Однако пузыри располагаются вокруг естественных отверстий, пупка, в крупных складках кожи, за ушными раковинами.
- После вскрытия пузырей на фоне эрозированной поверхности возникают папилломатозные

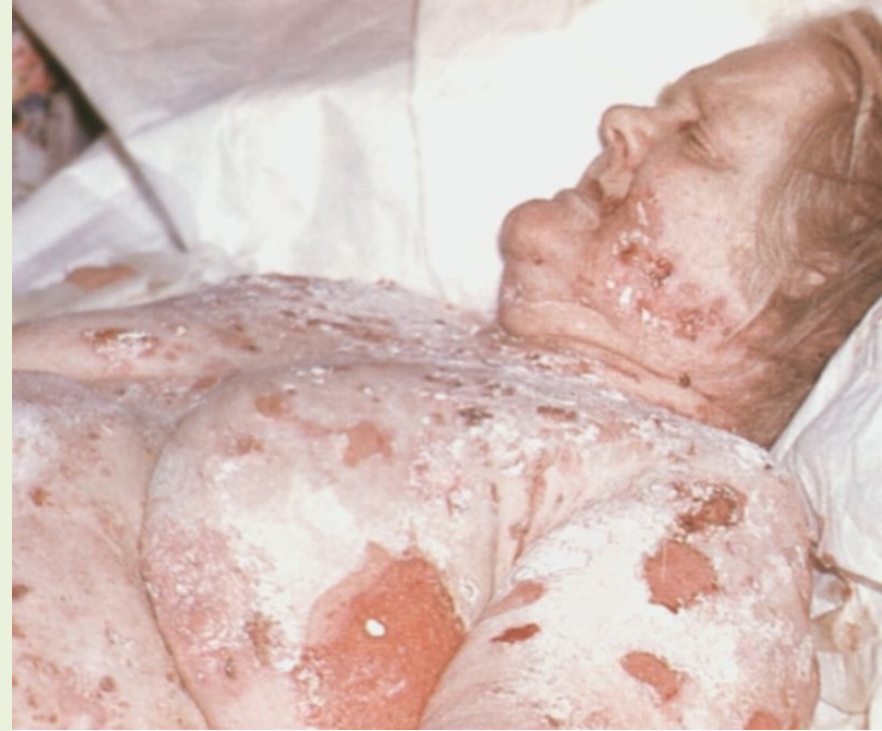

- На слизистой оболочке рта в зоне эрозий могут также возникнуть сосочковые разрастания.
- На этих участках эрозированной слизистой оболочка как бы гипертрофирована и испещрена извилистыми бороздками.
- Для вегетирующей пузырчатки характерно также наличие внутриэпидермальных абсцессов, состоящих из эозинофилов.



Листовидная (эксфолиативная) пузырчатка

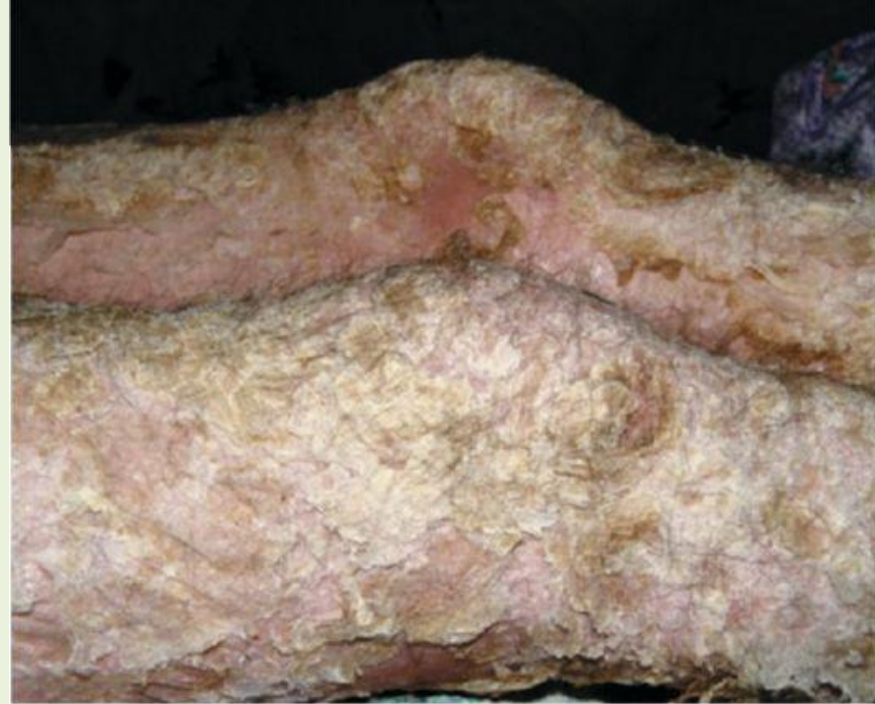- Характеризуется образованием поверхностных дряблых пузырей.
- У детей эта форма преобладает над другими.
- Пузыри, возникнув на неизменной коже, вскрываются, образуя обширные эрозии.



Листовидная (эксфолиативная) пузырьчатка

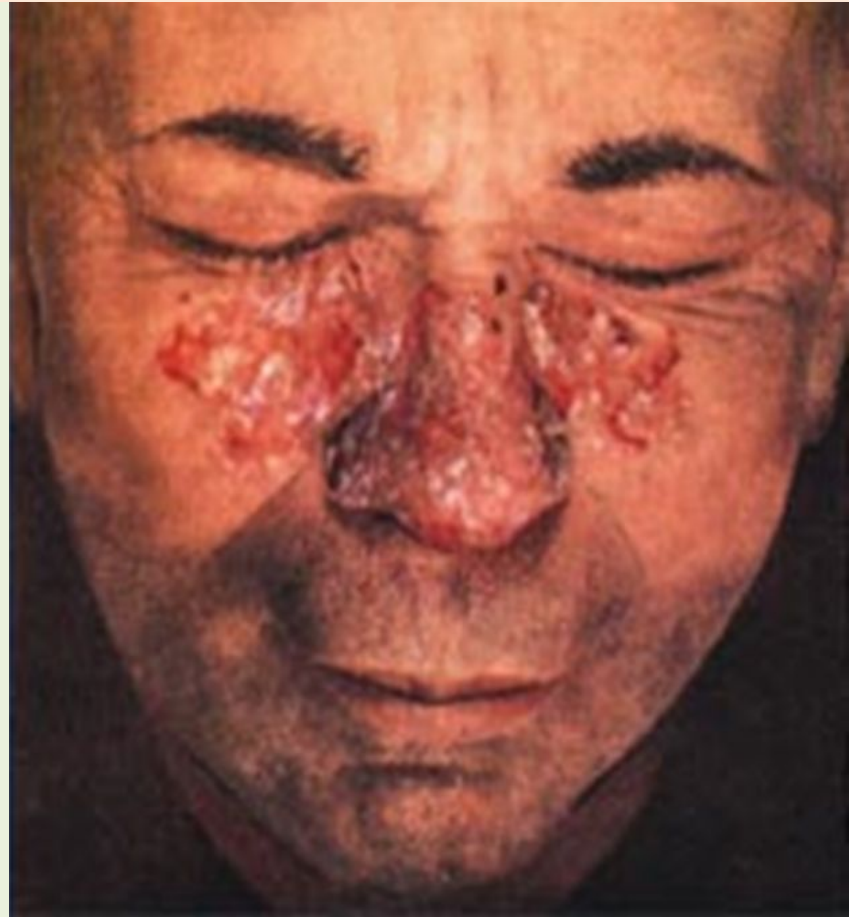Покрышки пузырей
ссыхаются в виде тонких
пластинчатых
чешуйко - корок.

- Эпителизация эрозий под корками идет медленно.
- Новые порции экссудата обуславливают слоистость корок («листовидная»).



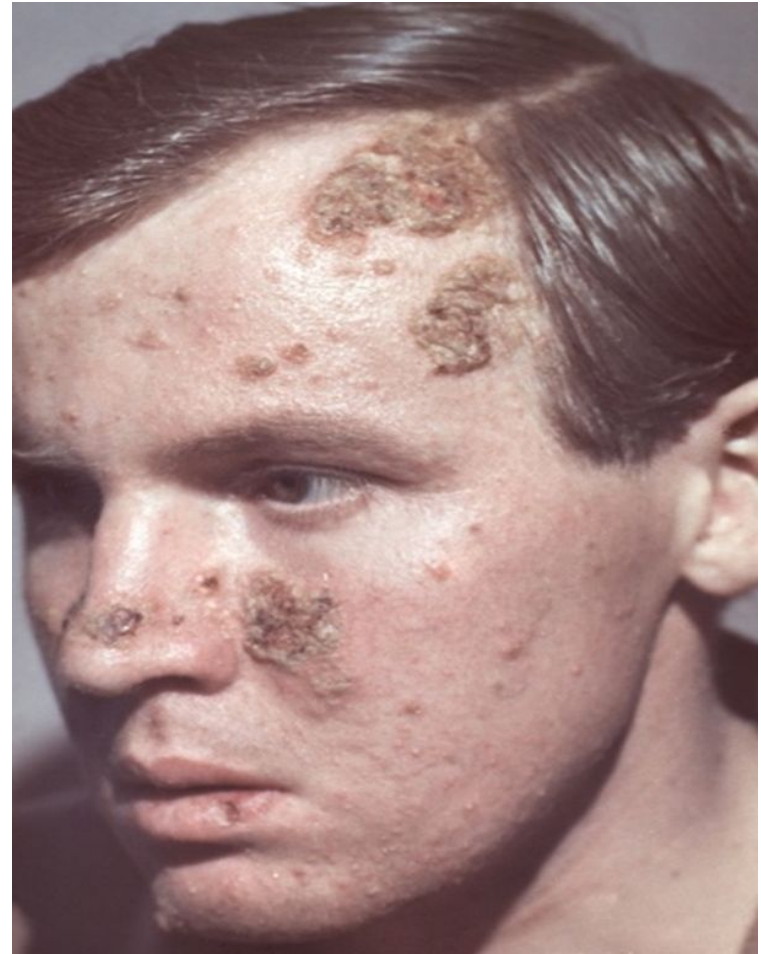
Себорейная пузырьчатка

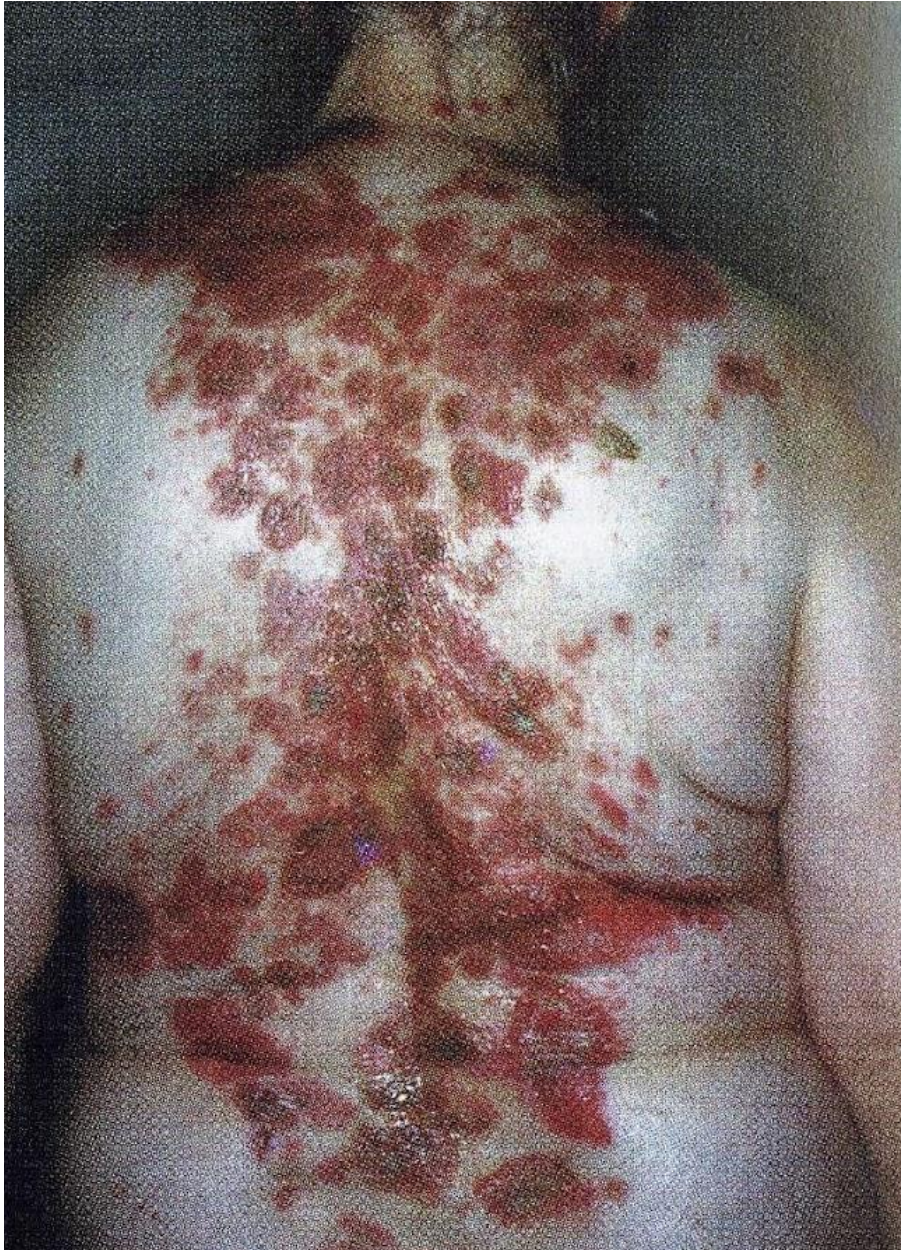- Заболевание чаще протекает доброкачественно.
- Возможен переход в другие формы.
- Начинается с поражения кожи лица, реже - волосистой части головы, кожи груди и спины.
- На эритематозном фоне образуются плотно расположенные жирные корки, симулирующие на лице картину рубцующегося эритематоза.



Себорейная (эритематозная) пузырьчатка синдром Сенира - Ашера

- В мазках-отпечатках выявляются акантолитические клетки.
- Из-за незаметного образования пузырей создается впечатление, что корочки возникают первично.
- После удаления корок обнаруживают влажные эрозированные поверхности

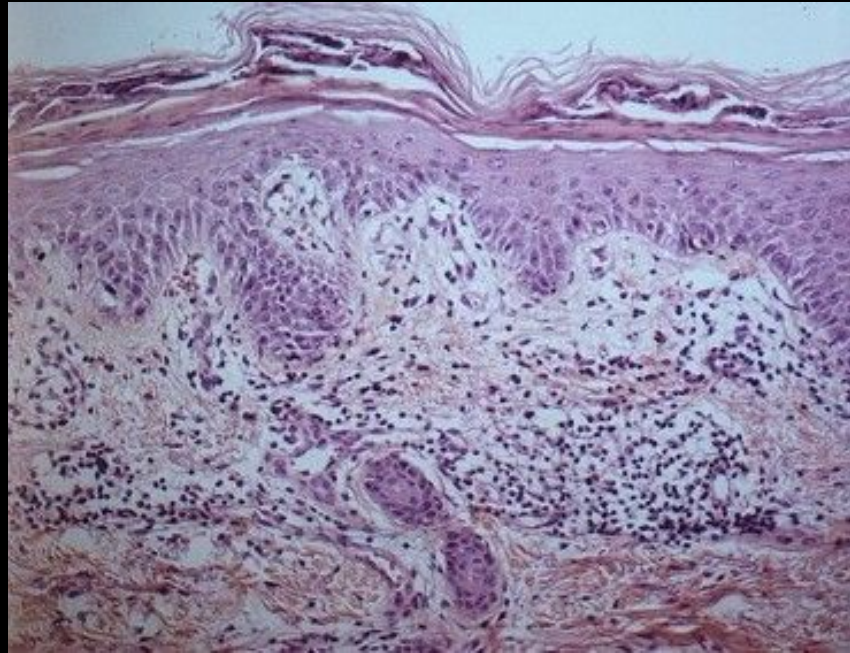




СЕБОРЕЙНАЯ
ПУЗЫРЧАТКА

Бразильская (тропическая) пузырчатка

- Эндемична для юго-западной части Бразилии и прилегающих соседних регионов.
- Нередко поражает членов одной семьи.
- Встречается преимущественно у лиц в возрасте от 10 до 30 лет.
- Клинически протекает по типу листовидной пузырчатки, заканчиваясь порой эксфолиативной эритродермией.
- Слизистые оболочки не поражаются.
- Течение обычно длительное – до 15 лет.
- Однако нередки подострые, острые и даже молниеносные формы.



Диагноз

- Наибольшие трудности представляет диагностика начальных проявлений пузырчатки.
- Высыпания при локализации на слизистой оболочке рта могут напоминать афтозные элементы или банальные травматические эрозии.
Важное диагностическое значение имеют:
 - положительный симптом Никольского
 - нахождение в мазках-отпечатках акантолитических клеток Тцанка.
- При изолированном поражении слизистой оболочки рта одного положительного симптома Никольского для установления диагноза недостаточно, так как подобный симптом может отмечаться и при лекарственных стоматитах.

- Необходимо обязательно подтверждать результатами цитологического исследования.
- Применяется также иммунофлюоресцентный метод.
- Дифференциальная диагностика между пузырчаткой и заболеваниями, составляющими группу пузырных дерматозов, основывается на симптомах, связанных с локализацией пузырей по отношению к эпителию.
- При пемфигоиде пузыри:
 - субэпидермальные,
 - имеют более толстую, чем при пузырчатке, покрывку ,
 - существуют более длительно (при осмотре слизистой

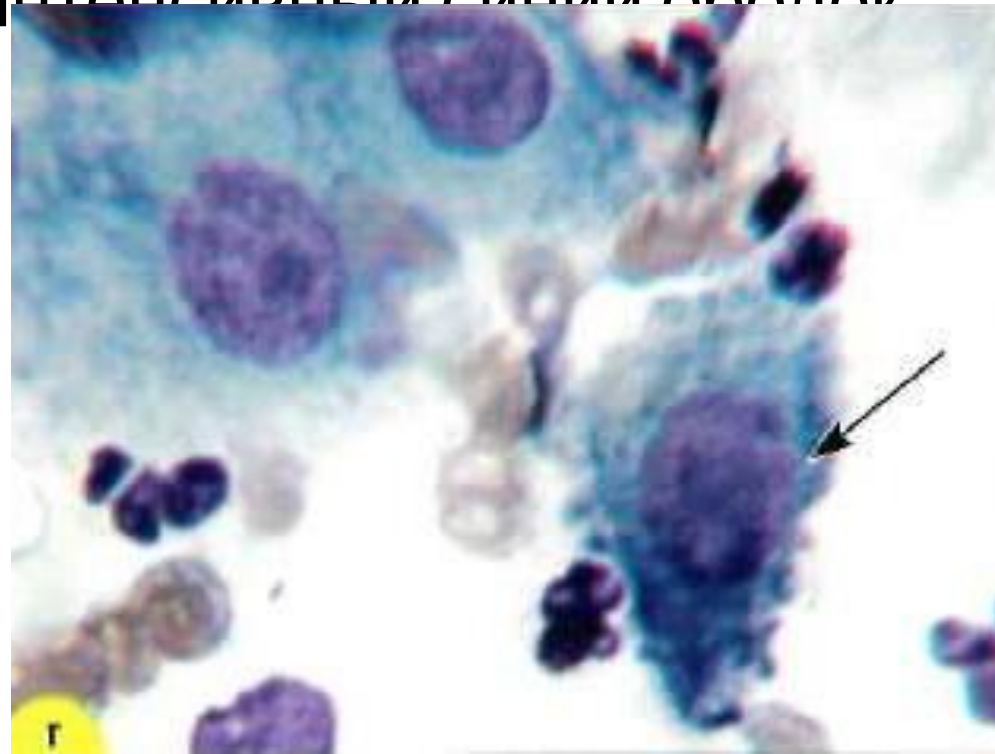
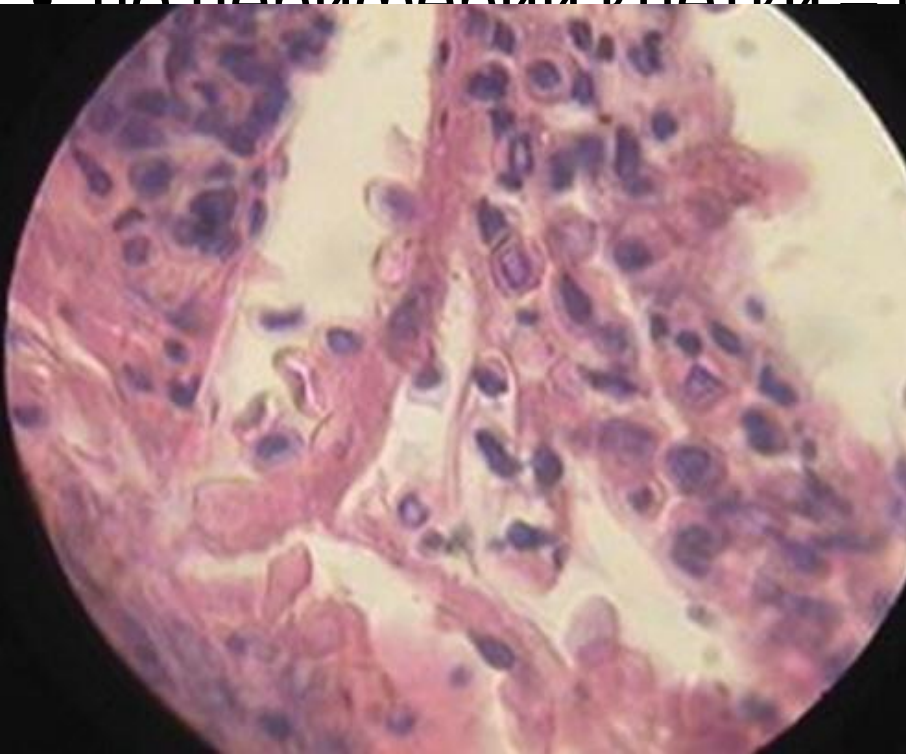
- При пузырьчатке прямая РИФ четко позволяет определить отложения иммунных комплексов, содержащих IgG в области оболочек шиповатых клеток и цементирующего вещества между ними.
- При буллезном пемфигоиде иммунные комплексы находят в области базальной мембраны.
- При болезни Дюринга в этой области обнаруживают IgA.

Цитологическое исследование мазка из основания пузыря

- Описанная Тцанком в 1947 г. акантолитическая клетка специфична для вульгарной пузырчатки.
- После вскрытия пузыря из его основания платиновой петлей или скальпелем берется тканевый материал, который помещается на предметное стекло.
- Материал можно брать методом отпечатка предметным стеклом или ученическим ластиком.
- Фиксируется метиловым спиртом.
- Окрашивается по Романовскому.
- Микроскопия с иммерсией при малом и большом увеличении.

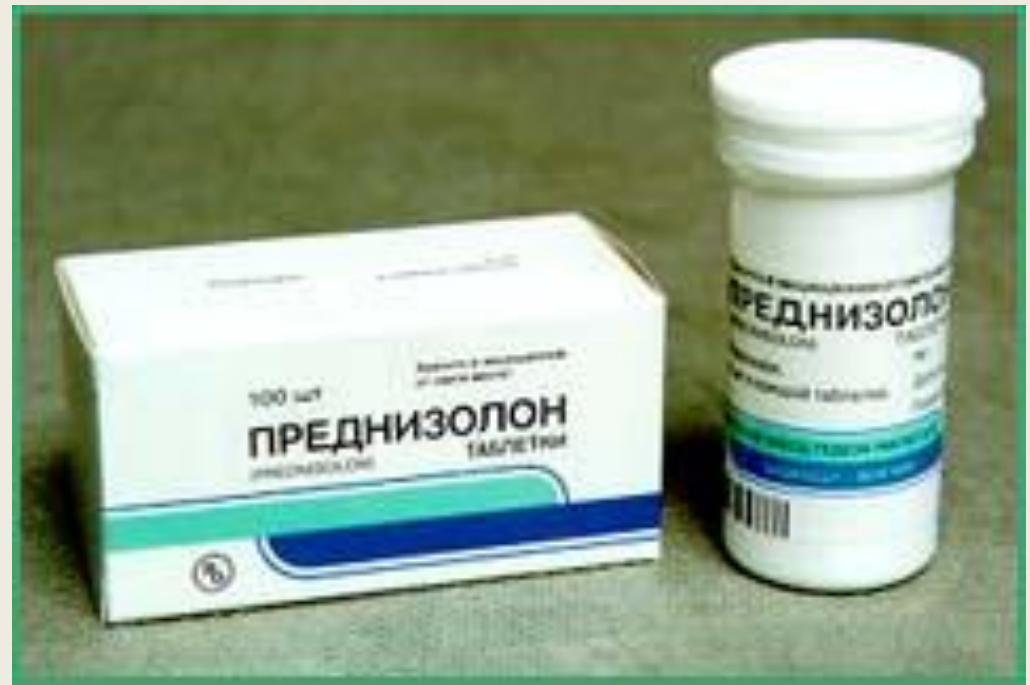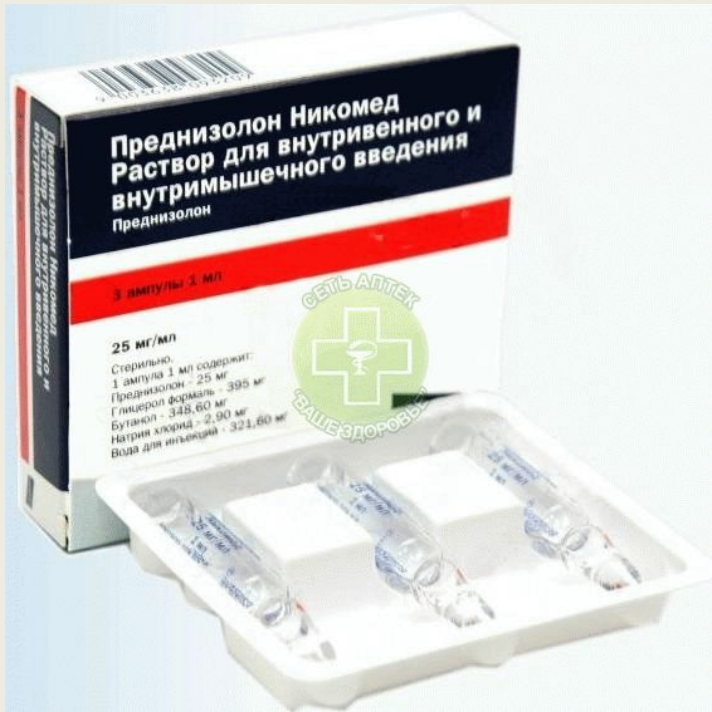Морфологические особенности клеток Тцанка:

- округлая (овальная) форма и разобщенность;
- меньшая, чем у нормальных эпидермоцитов, величина;
- интенсивная окраска ядра с 2-3 крупными ядрышками;
- вокруг ядра - светло-голубая зона;
- резкая базофильность и неравномерная окраска цитоплазмы;
- по периферии клетки - цитолейкоцитный синий ободок



Лечение

- Основа лечения – глюкокортикостероиды.
- Начальные дозы преднизолона при распространенной пузырьчатке составляют 1-2мг/кг массы до достижения терапевтического эффекта, выражающегося в прекращении появления пузырей, подсыхании и эпителизации



- Затем дозу уменьшают на 1/3-1/4 и далее постепенно снижая дозу на 5мг в неделю.
- Подбирают поддерживающие дозы (5,0 -15,0 мг в сутки).
- При недоборе этих доз может начаться рецидив.
- Рекомендуется комбинация с иммуносупрессивными препаратами: сандимун, азатиоприн.

- Если поддерживающую дозу пациент выдерживает долгое время без побочных воздействий, то состояние его улучшается.
- В противных случаях приходится иметь дело с побочными явлениями:
 - сахарный диабет,
 - катаракта,
 - язва желудка,
 - гипертония,
 - тромбоэмболические явления,
 - остеопороз,
 - кандидозные инфекции и другие заболевания

- Может проводиться плазмоферез.
- Для профилактики бактериальных и микотических инфекций - антибиотики и антимикотики.
- При анемии - переливания крови.

Необходимы:

- достаточное поступление жидкости,
- богатое белком и кальцием питание,
- прием витаминов (С, комплекс витаминов В).
- препараты калия (аспаркам, панангин, оротат калия и др.).

Наружные мероприятия должны

- помешать возникновению вторичных инфекций
- способствовать заживлению эрозий:
 - анилиновые красители (фукорцин, бр.зеленый)
 - наружные глюкокортикоиды (аэрозоли, гели)
 - эпителизирующие средства (солкосерил, масло шиповника, облепихи и др.).
- В области слизистой рта используются многократные полоскания с использованием:
 - противовоспалительных,
 - антибактериальных,
 - анестезирующих жидкостей.
 - Регенерирующие средства.

Профилактика рецидивов включает:

- ❑ рациональное лечение,
- ❑ щадящий режим,
- ❑ исключение простудных ситуаций, интенсивной инсоляции, нервных стрессов,
- ❑ санация сопутствующей патологии,
- ❑ диспансерный учет.

Прогноз при пузырьчатке всегда серьезен.

Герпетиформный дерматоз Дюринга

- Доброкачественное хроническое рецидивирующее полиморфное кожное заболевание.
- Этиология не известна.
- Сопровождается образованием герпетиформных пузырей, папул, уртикарий и жгучим зудом.
- Часто присутствует глютенсенситивная энтеропатия (целиакия). Целиакия и герпетиформный дерматит генетически связаны.
- Характерны субэпидермальные отложения IgA.
- Наступает чаще всего между 30 и 45 годами жизни, но может быть и у детей.
- Мужчины болеют чаще женщин (3 : 2).

Клиника

- Заболевание развивается внезапно или медленно по нарастающей линии.
- Локализация сыпи симметричная:
 - верхний плечевой пояс
 - область ягодиц
 - волосистая часть головы
 - разгибательные поверхности предплечий и голей.
 - Слизистая полости рта практически никогда не поражается.
- Для кожных изменений типичен полиморфизм.
- Вначале возникают эритема, уртикарии или папулы.
- Затем появляются сгруппированные

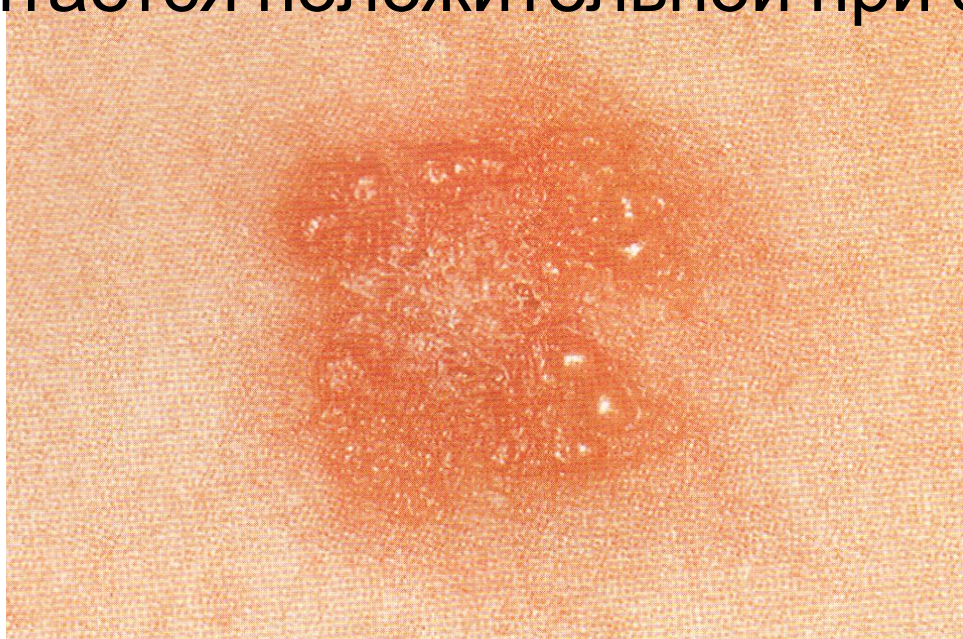- У детей и пожилых людей, а также после отмены лечения могут возникать большие напряженные пузыри.
- Могут добавляться и экзематозные, склонные к лихенификации, изменения.
- Вторичная гиперпигментация пораженных участков кожи присутствует у 50 % пациентов.
- Типичен сильный и особо жгучий зуд.
- Массивные расчесы приводят к развитию вторичной инфекции.

Диагноз устанавливается на основании:

- **анамнеза** (непереносимость препаратов йода, наличие глютеновой энтеропатии).
- **клинической картины** (сгруппированные, симметричные зудящие высыпания в виде папул, уртикарий, везикул, пузырей).
- положительной йодной пробы Ядассона.
- отсутствие клеток Тцанка в мазках отпечатках.
- гистологических данных (субэпидермальные пузыри с большим количеством эозинофилов);
- реакции прямой иммунофлюоресценции здоровой на вид кожи (отложения IgA в сосочковом слое дермы).

Непереносимость препаратов йода устанавливается на основании результатов пробы Ядассона.

- Кожная проба Ядассона проводится с мазью, содержащей 50% калия йодида, под окклюзионную повязку. При положительной пробе образуются эритема, везикулы, папулы через 24 ч.
- Внутренняя проба проводится при отрицательной кожной пробе с 3-5% р-ром калия йодида. Назначают внутрь 2-3 столовые ложки раствора. Проба считается положительной при обострении процесса.



Лечение

Основой является безглютеновая диета и назначение препаратов сульфонового ряда.

- **Дапсон**, авлосульфон назначают в дозе 50 -150 мг 5 дневными циклами с перерывами 1-3 дня (4-6 циклов) до достижения ремиссии.
- После ремиссии назначают поддерживающую дозу.

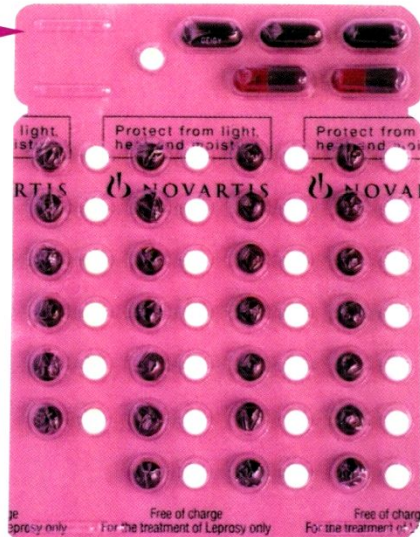
MDT (MB) – ADULT doses

Front view of the MB Adult MDT blister pack

Monthly Supervised Treatment (DAY 1 – Top 2 lines break off: detachable): Clofazimine 300mg (three capsules of 100mg), Rifampicin 600mg (two capsules of 300mg) and Dapsone 100mg (one tablet of 100mg)

Unsupervised Daily Treatment (DAYS 2–28): Clofazimine 50mg (one capsule of 50mg) EVERY DAY and Dapsone 100mg (one tablet of 100mg) EVERY DAY

Duration of Treatment: 12 blister packs to be taken within 12–18 months



Back view of the MB Adult MDT blister pack


R = Rifampicin: monthly supervised dose is 600mg (2 capsules, each of 300mg).

C = Clofazimine 100mg: monthly supervised dose is 300mg (3 capsules).

D = Dapsone: monthly supervised dose is 100mg (1 tablet).

The figures 2–28 represent 4 weeks of unsupervised Clofazimine (50mg) every day and Dapsone (100mg) daily.

Actual size of blister pack: 106mm x 140mm



Назначаются также :

- кортикостероиды в средних дозах,
- гипосенсибилизирующие препараты,
- антигистаминные препараты,
- витамины.

Наружная терапия - симптоматическая.

Диета:

не употреблять йодированной соли, морской рыбы, йодосодержащих медикаментов.

ЭРИТЕМА МНОГОФОРМНАЯ ЭКССУДАТИВНАЯ

(*Син.:* дерматостоматит) характеризуется полиморфными высыпаниями на коже и слизистых оболочках с характерной сезонностью обострения весной и осенью и склонностью к рецидивам.

Эпидемиология

Болеют большей частью люди молодого и среднего возраста обоего пола. Тяжелые формы бывают в 2-3 раза чаще у мужчин.

Классификация

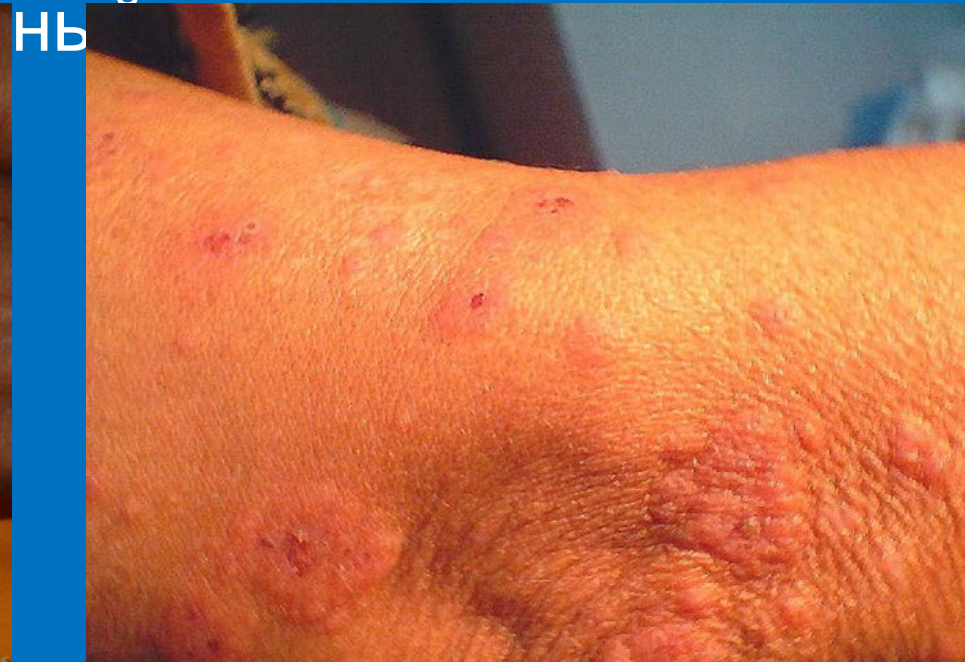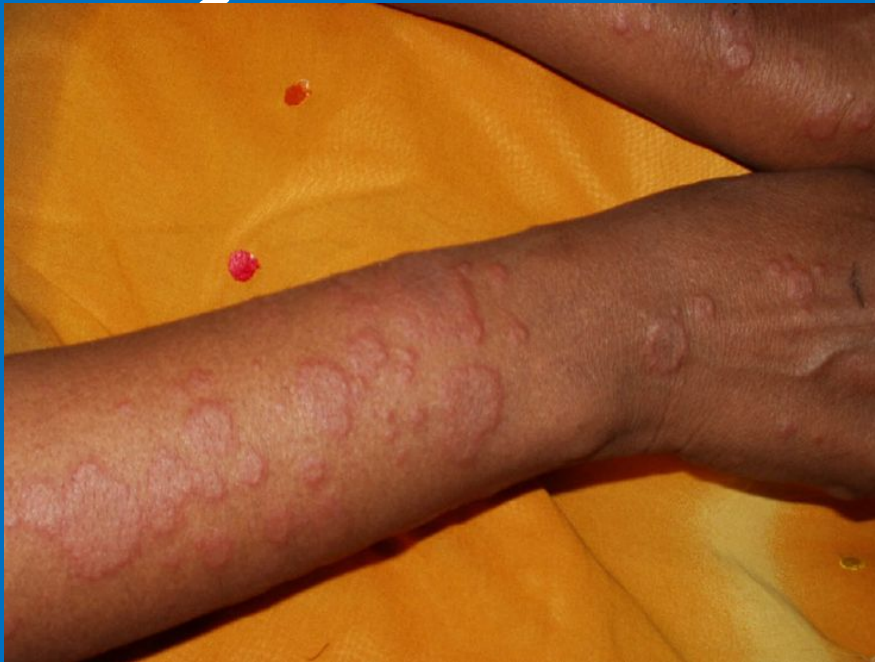Различают две формы экссудативной эритемы:

- инфекционно-аллергическую (идиопатическую) и
- токсико-аллергическую (симптоматическую).

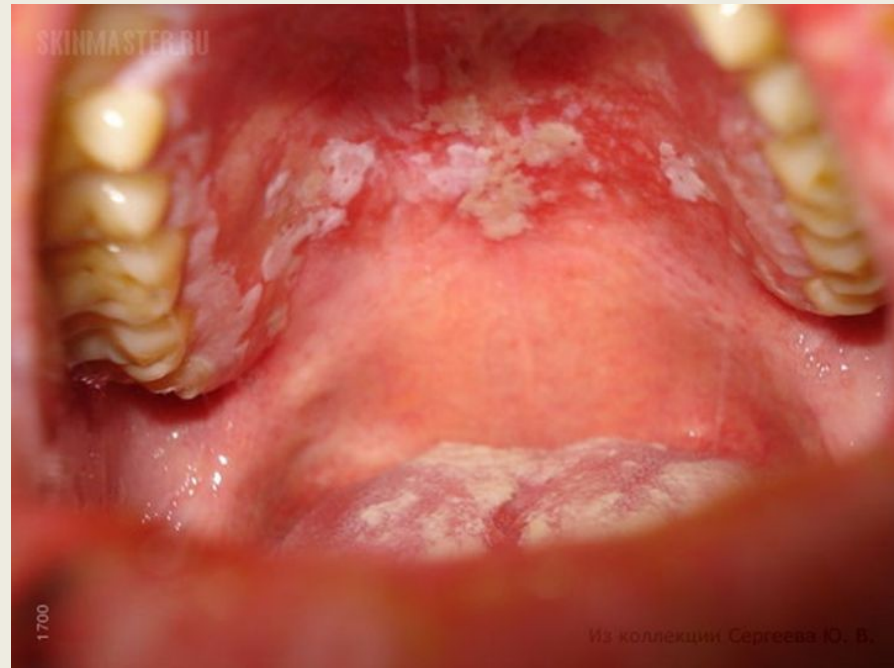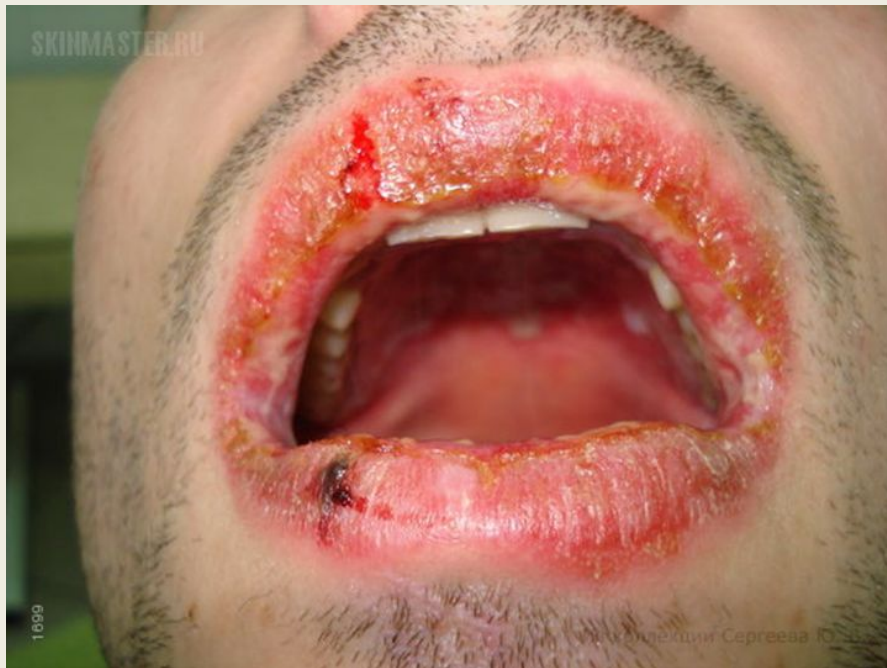- **Этиология** заболевания не вполне ясна.
- При **инфекционно-аллергической** форме заболевания провоцирующим фактором являются инфекционные заболевания.
- **Симптоматическая** форма представляет токсико-аллергическую реакцию на определенные агенты.
- Идиопатическая МЭЭ возникает преимущественно весной и осенью внезапно или после некоторого продромального периода (озноб, повышение температуры тела).
- Симптоматическая форма развивается в связи с приемом сульфаниламидов, антибиотиков, вакцинаций и т.п.

Клиника

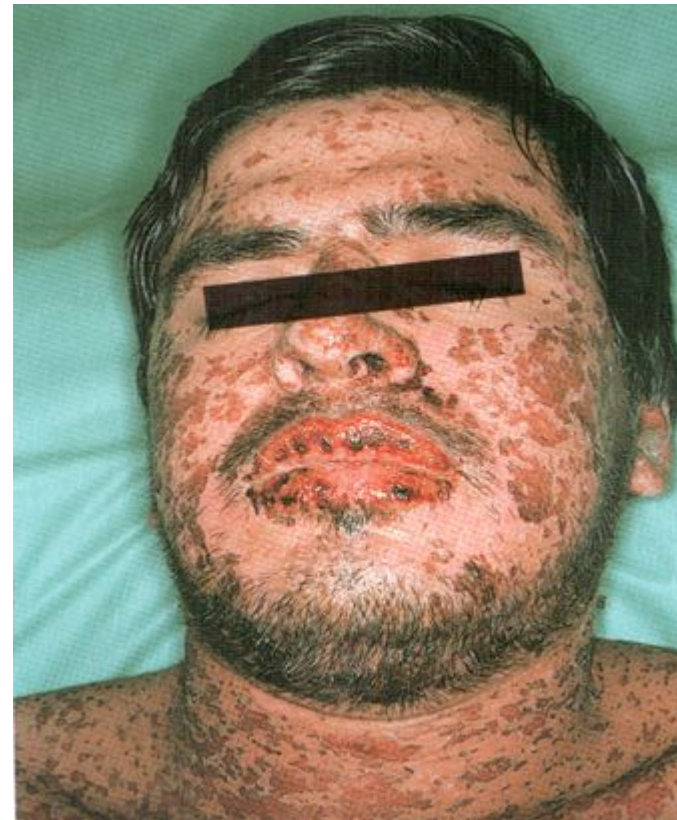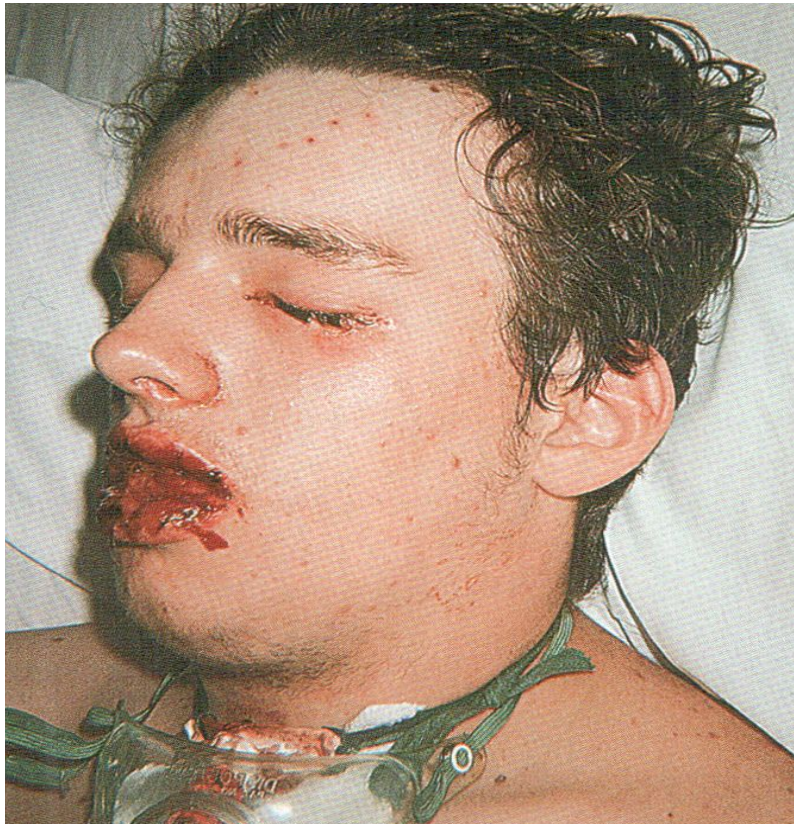- Болезнь начинается с появления остро воспалительных пятен, которые превращаются в эритематозно -уртикарные и даже буллезные элементы.
- Пятна увеличиваются до 1-1,5 см и более в диаметре, центральная часть западает,



Клиника. Сыпь симметрична, разрешается в $1\frac{1}{2}$ – 2 недели. При поражении слизистых, заболевание может затянуться до 3-4 недель. Сыпь разрешается бесследно. Температура до 38°C , общая слабость, разбитость. Субъективные ощущения мало выражены. При локализации высыпаний на слизистой полости рта болевые ощущения значительны, они затрудняют прием пищи.



Тяжелой формой заболевания является синдром Стивенса-Джонсона характеризующийся резкими общими лихорадочными явлениями, обильными высыпаниями пятен и пузырей, образующих обширные эрозии, на слизистых оболочках рта, глаз, носа, половых органов.



От синдрома Лайелла МЭЭ отличается:

- цикличностью течения,
- сезонностью,
- особенностью локализации,
- отсутствием выраженного зуда.

Дифференциальную диагностику следует проводить также с пузырчаткой, болезнью Дюринга, сифилисом и др.

Лечение

При легком течении заболевания достаточно назначения антигистаминных и гипосенсибилизирующих препаратов

В более тяжелых случаях проводят лечение:

Дезинтоксикационная терапия

- Гемодез или изотонический р-р натрия хлорида 400,0 в/в капельно № 2-3, ежедневно или через день

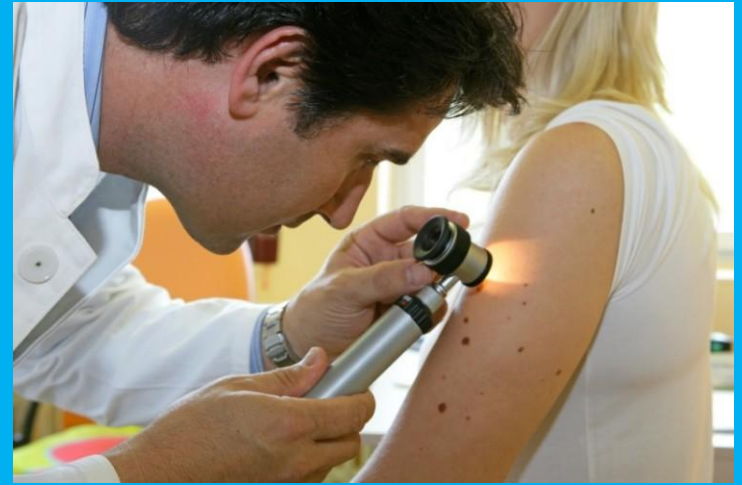Гипосенсибилизирующая терапия

- Р-р тиосульфата натрия 30% - 10,0 мл в/в, № 10, ежедневно, *или*
- р-р глюконата кальция 10% - 10,0 в/м, ежедневно, № 10
- р-р магнезии сульфата 25% по 5-10 мл в/м, ежедневно, № 7-10.

- **Кортикостероиды** - преднизолон (при тяжелой форме) – внутрь 20-30 мг в сутки в 1-2 приема в течение 5-7 дней с уменьшением дозировки каждые 2-3 дня на ½ таб. до полной отмены;
- Вскрытие крупных пузырей с последующей обработкой анилиновыми красителями (фукорцином или метиленовым синим и др.) 1-2 раза в сутки.
- Санация очагов фокальной инфекции, прекращение контакта с аллергеном.

Лечение синдрома Стивенса - Джонсона

- Госпитализация.
- Выявление и отмена причинного фактора.
- Преднизолон парентерально до 150-200 мг в сутки.
- Дезинтоксикационная терапия
- Десенсибилизирующая терапия
- Антибиотики при осложнении инфекцией (7-14 дней)
- Применяются гемосорбция и плазмаферез.
- Прогноз обычно благоприятный.
- Следует иметь в виду возможность рецидивов и указывать на это больным.



Благодарю за внимание