
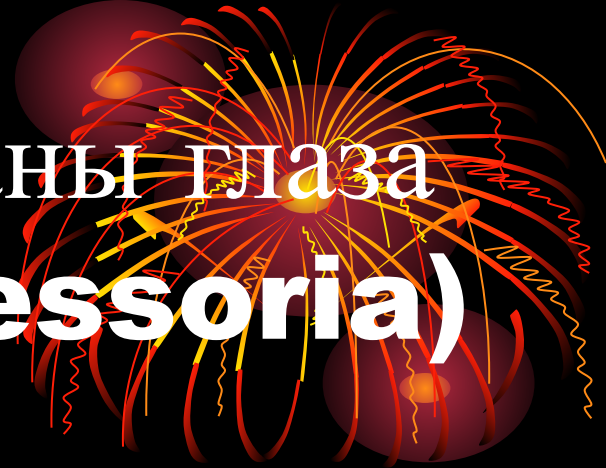


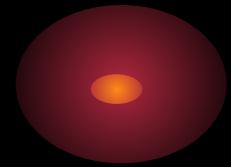
Воспалительные заболевания
вспомогательных органов глаза и
орбиты

В.П. Николаенко
СПбГУ
2009

Вспомогательные органы глаза (**Organa oculi accessoria**)



- Веки;
- конъюнктива;
- мышцы глазного яблока;
- слезный аппарат;
- фасции орбиты.

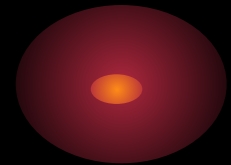



Блефарит

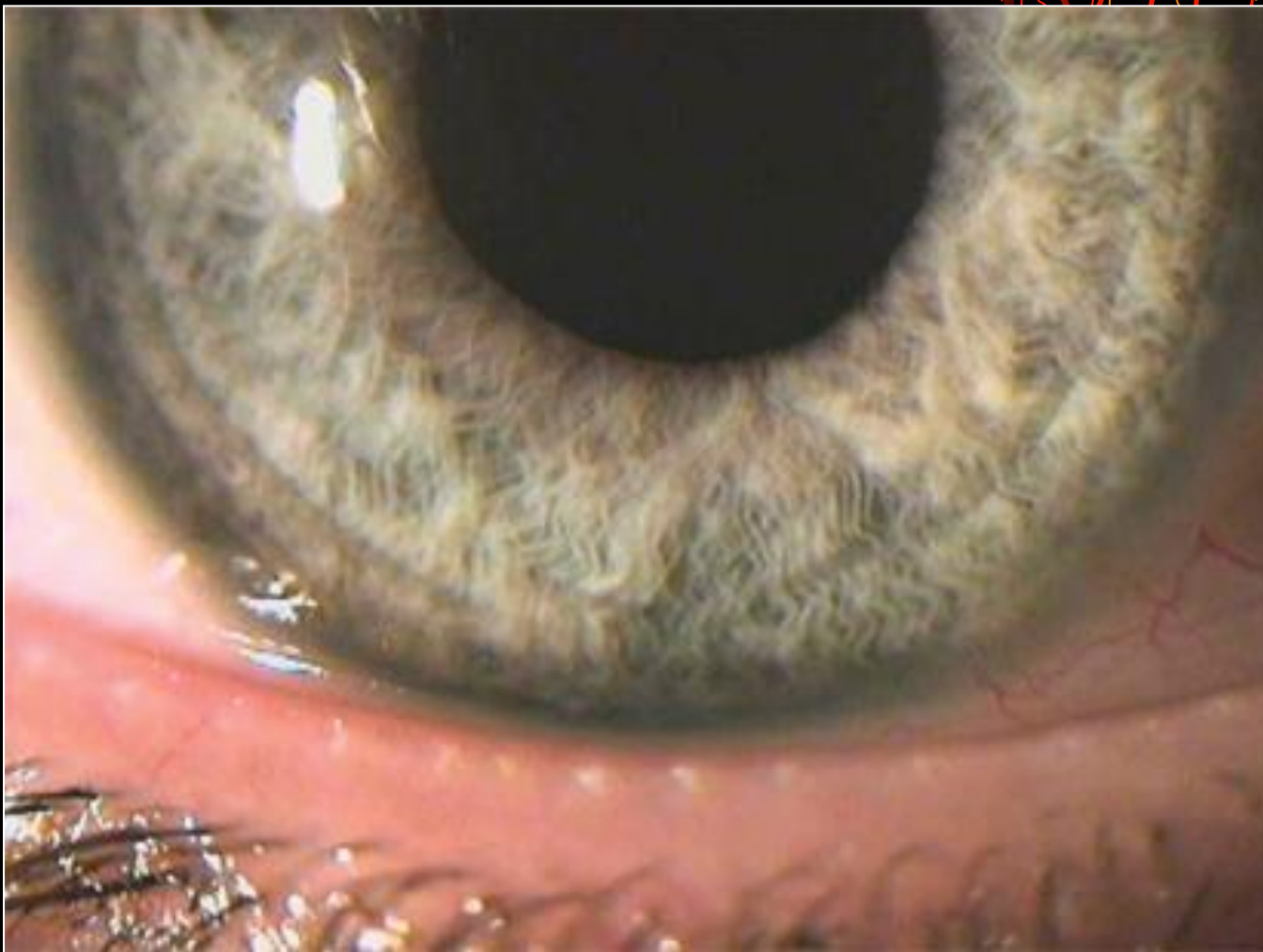
- Преимущественно хроническое течение.

Клинические формы:

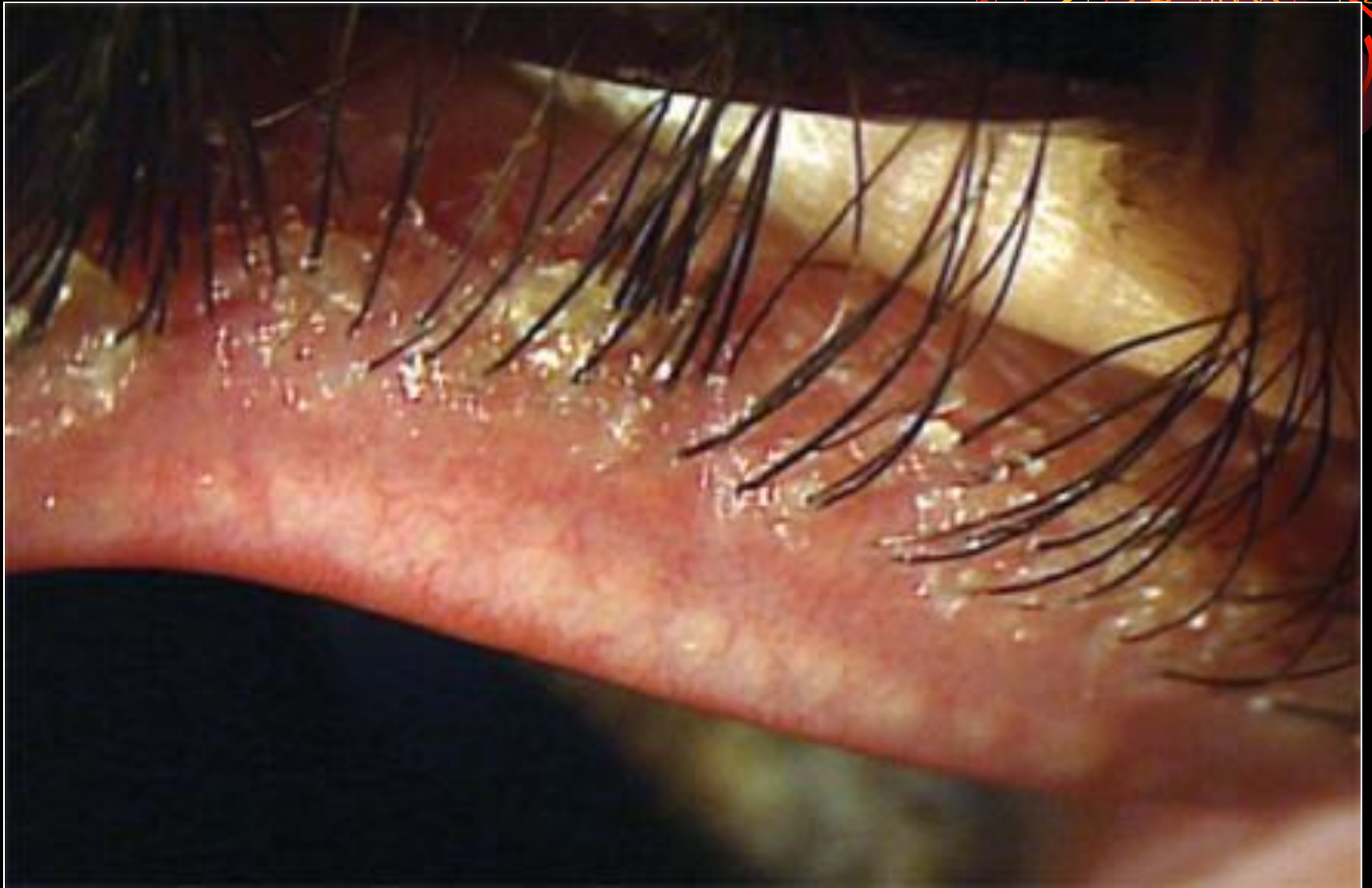- Простой (чешуйчатый);
- язвенный;
- мейбомиевый;
- ангулярный;
- демодекозный.



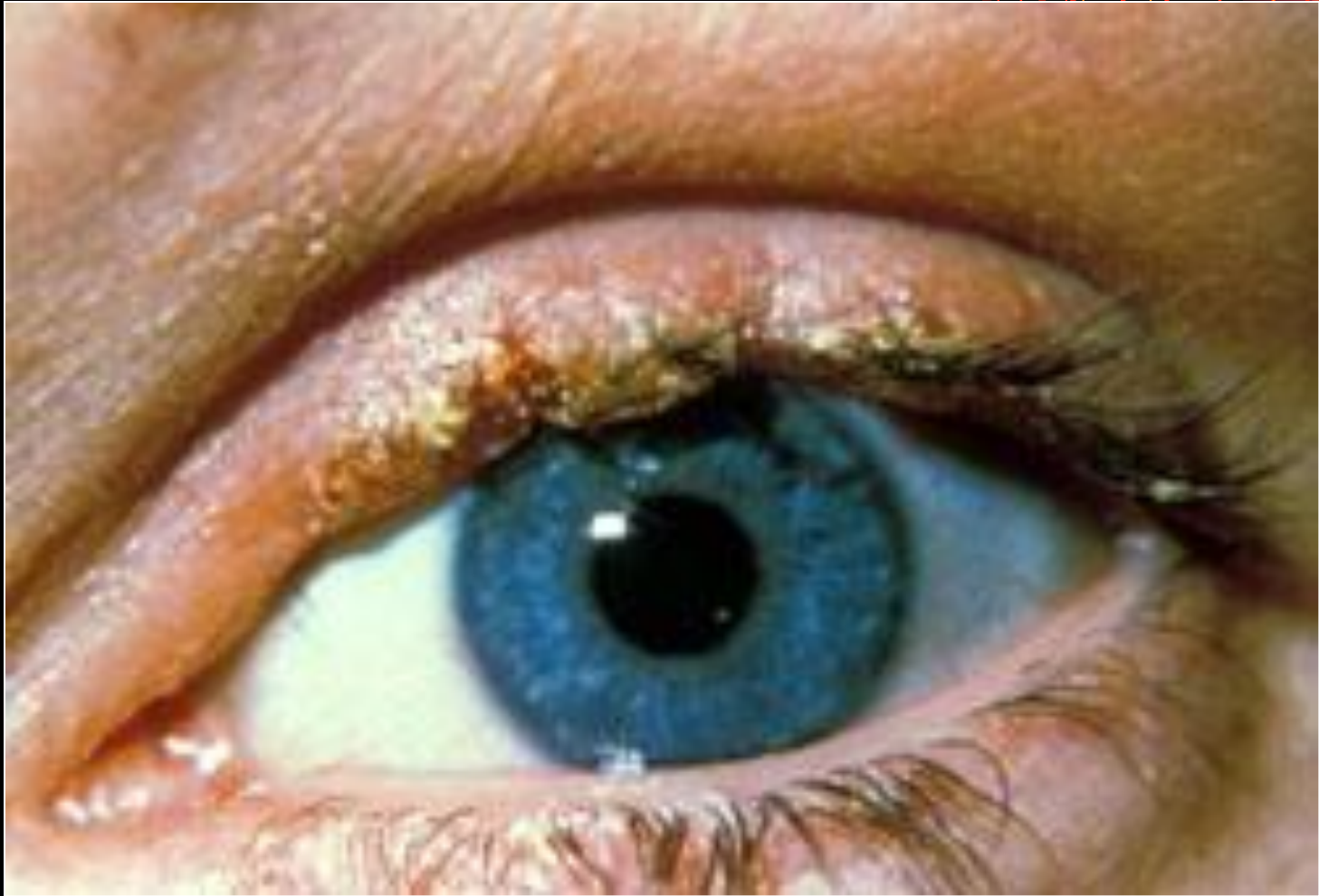
Край нижнего века в норме



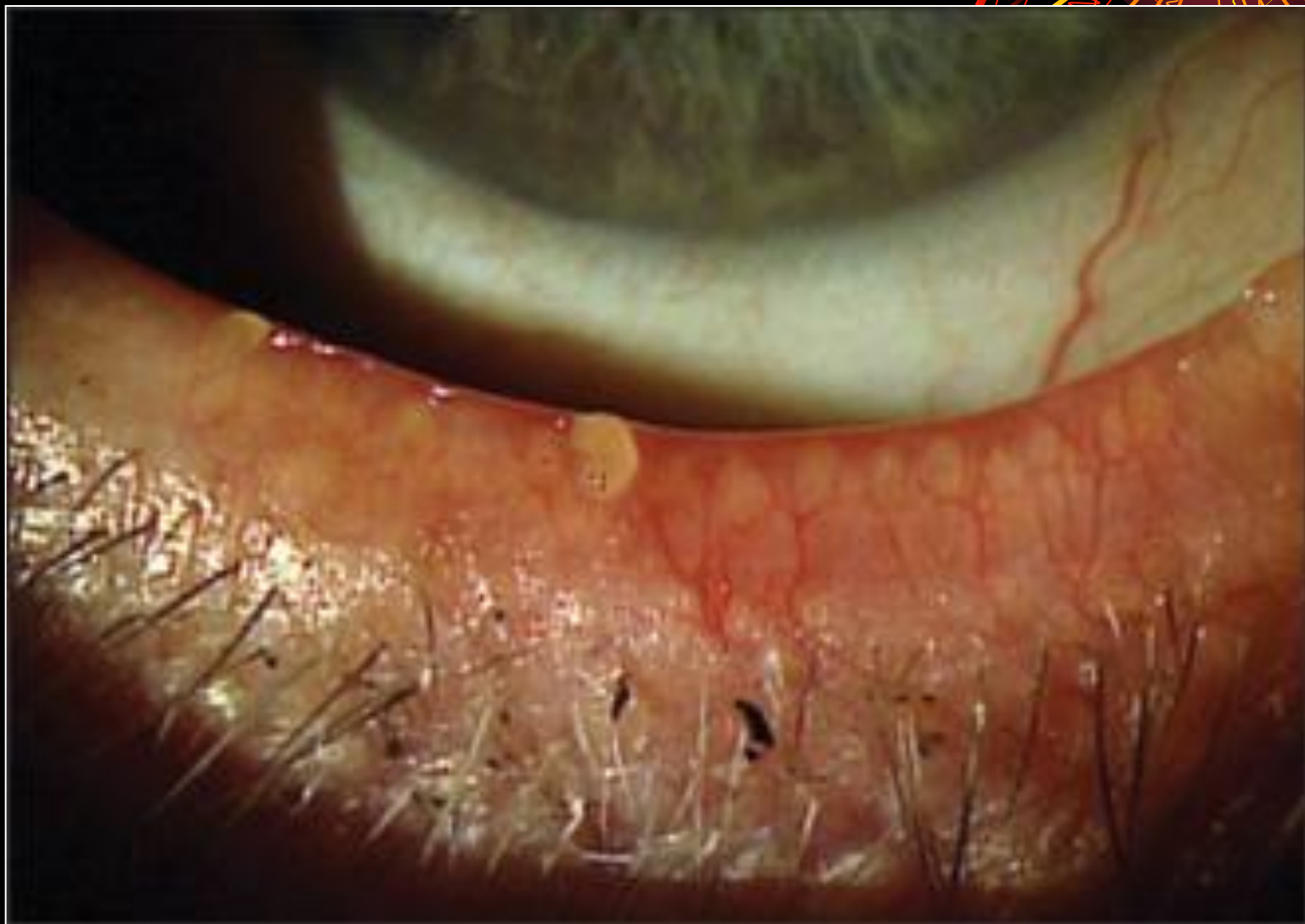Чешуйчатый блефарит



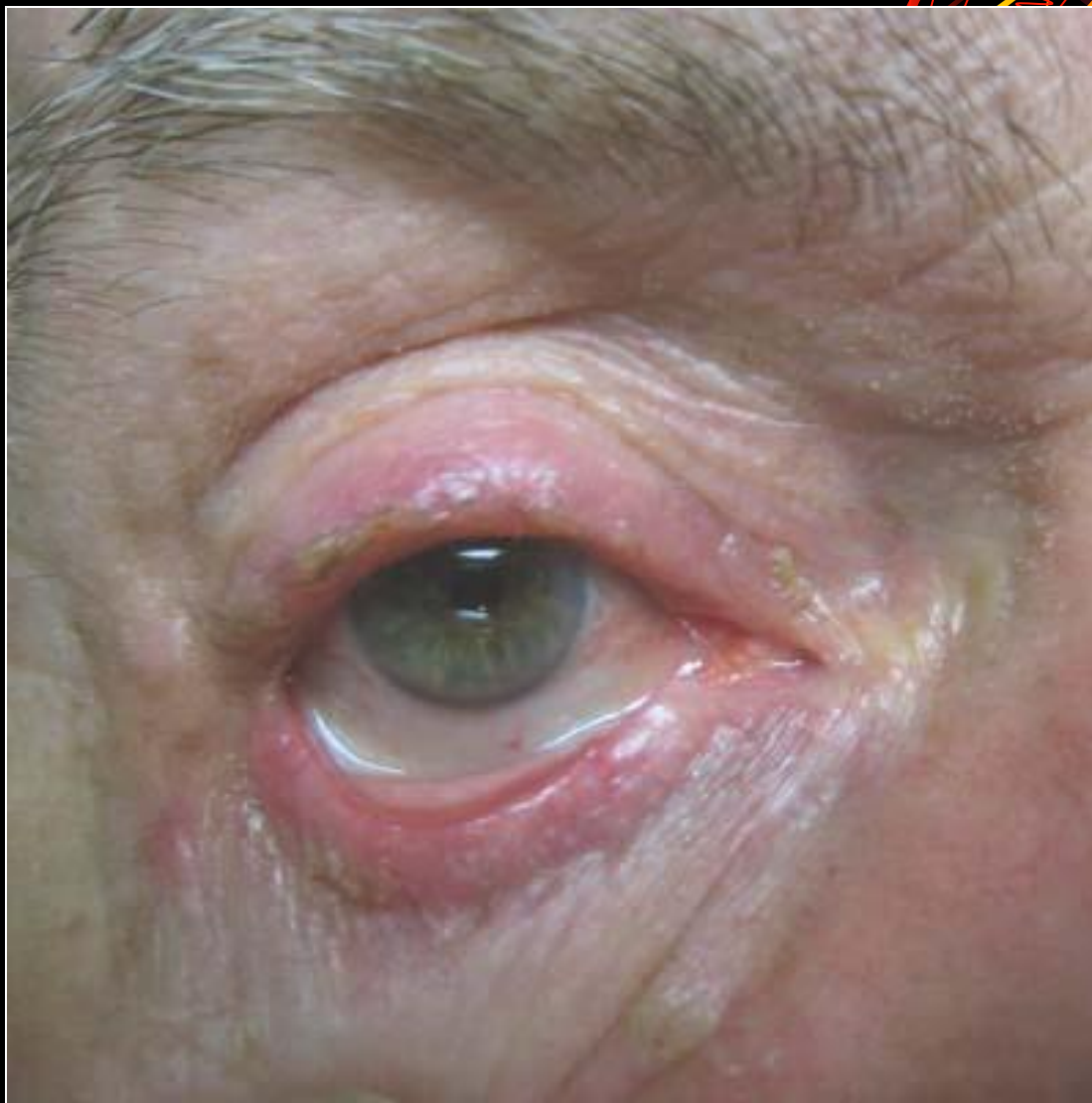Язвенный блефарит



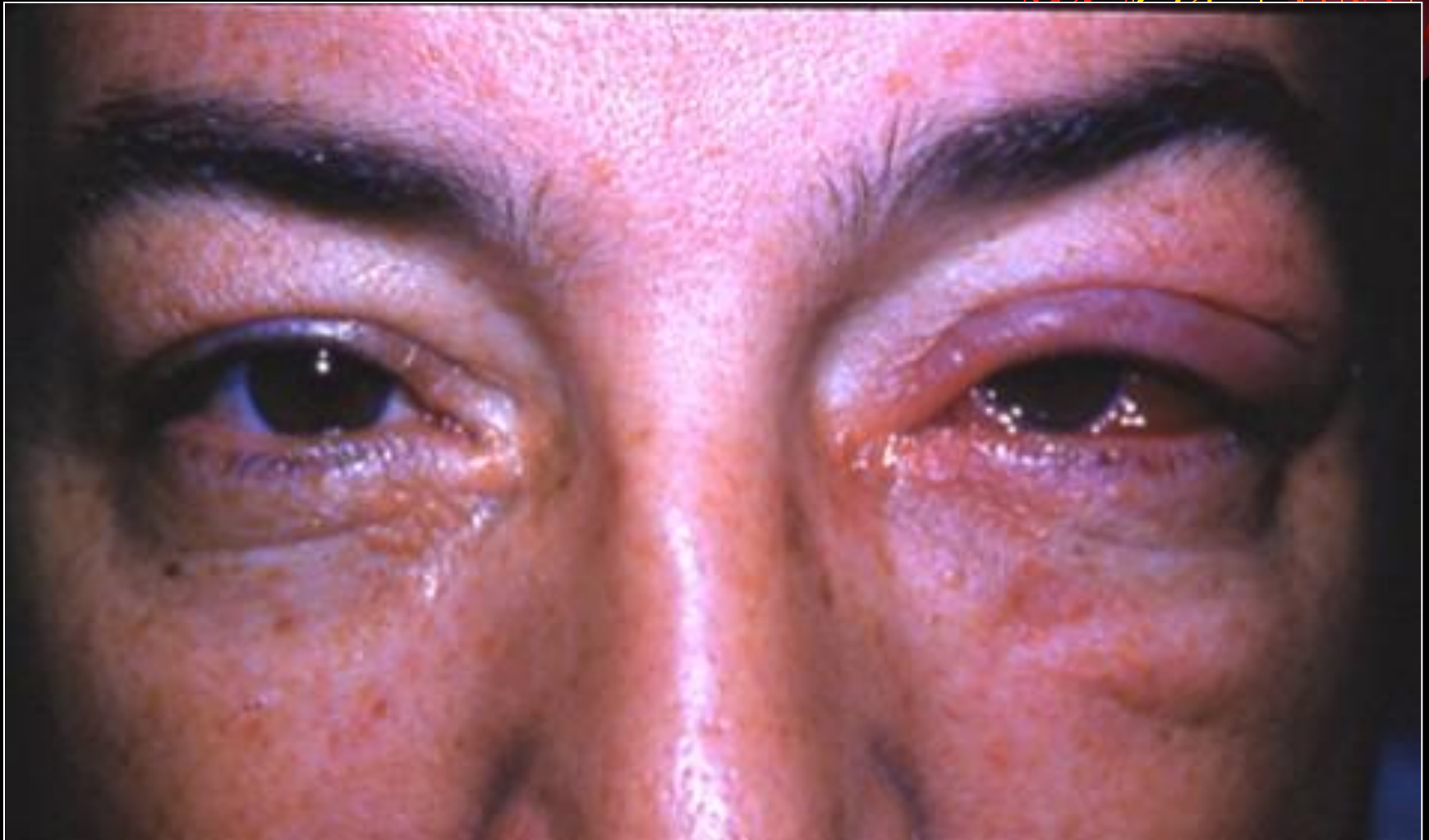Мейбомиевый блефарит



Мейбомиевый блефарит

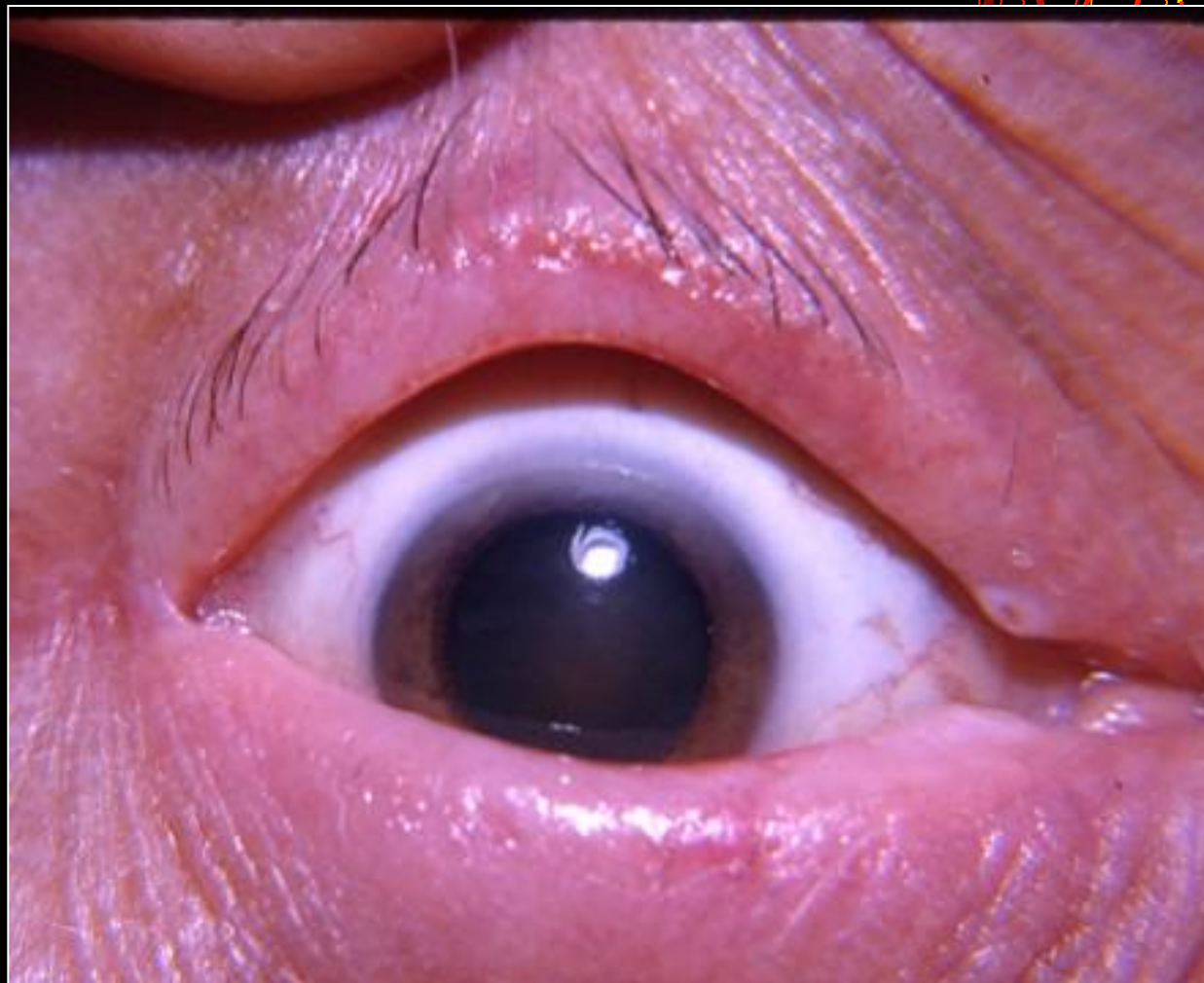


Ангулярный мейбомийит



Исход блефарита

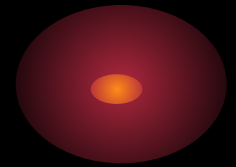
Облысение век - мадароз



Аллергические поражения век



Реакции I - немедленного типа:



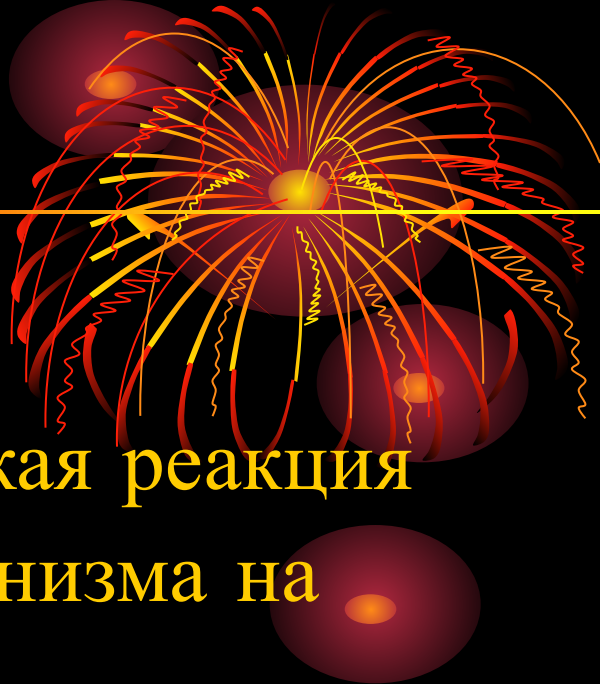- Крапивница;
- отек Квинке;
- дерматит.

Крапивница



- своеобразная реакция кожи на разнообразные эндо- и экзо-генные раздражители, сопровождающаяся зудом и высыпанием волдырей. В механизме возникновения основное значение имеет сосудорасширяющее действие гистамина и гистаминоподобных веществ.

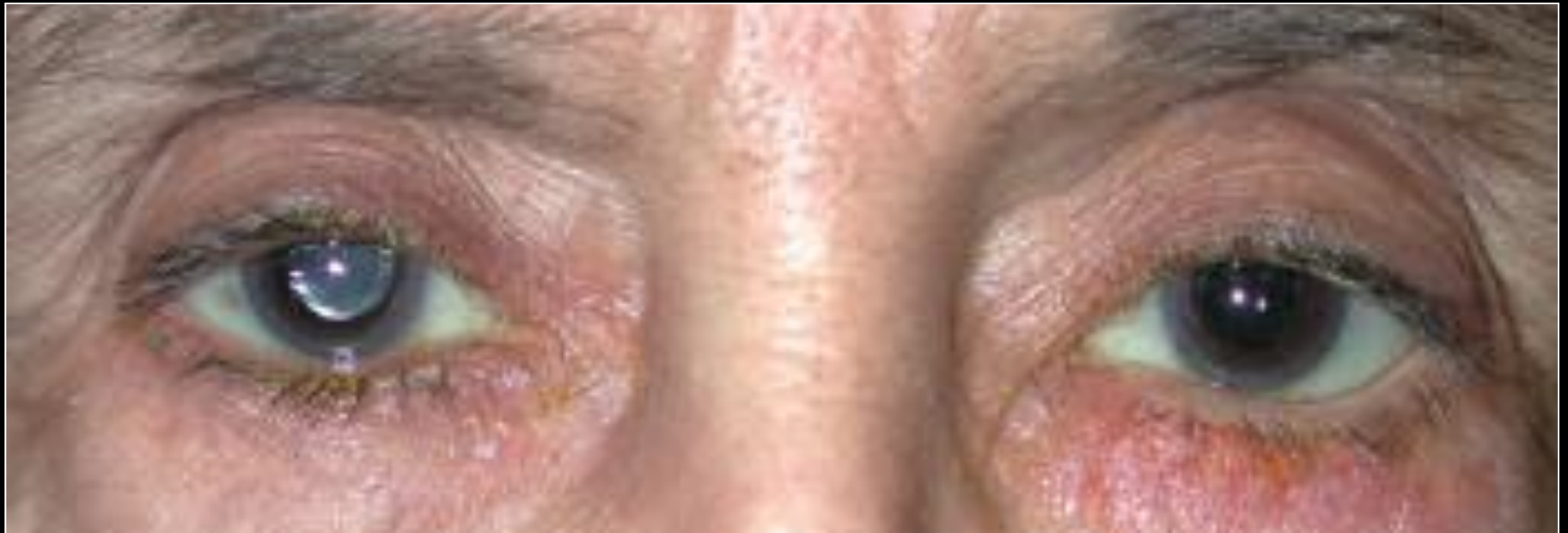Отек Квинке



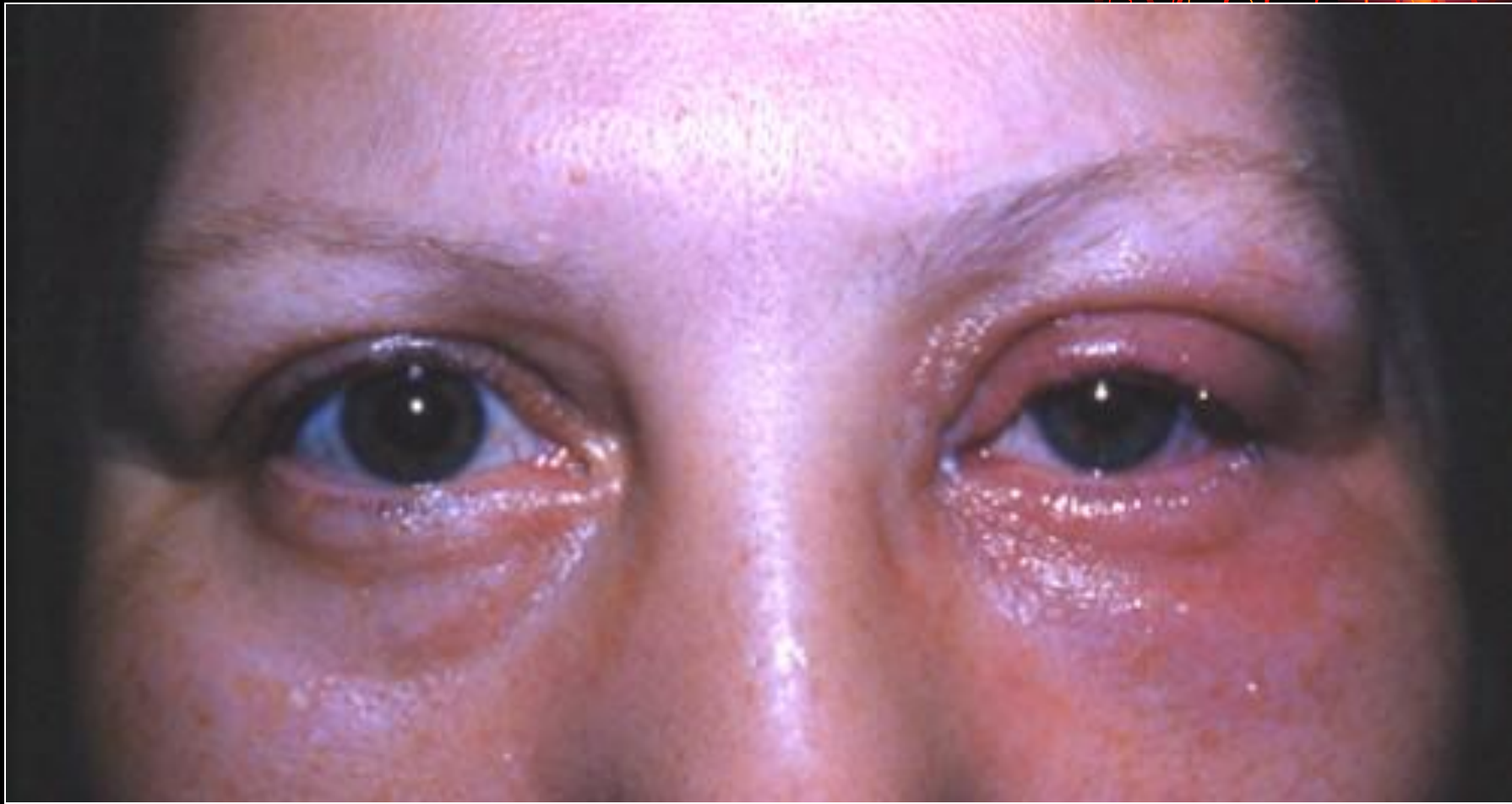- особая форма крапивницы.
- В основе отека – аллергическая реакция сенсibilизированного организма на какой-либо раздражитель.
- Отек в основном односторонний, обычно вовлекает верхнее веко.
- Отек появляется внезапно и держится от нескольких часов до нескольких дней.

Аллергический дерматит

- острое эритематозно-экссудативное заболевание кожи век;
- гиперемия и отек кожи век нередко с везикулезными и даже буллезными высыпаниями



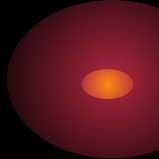
Аллергический дерматит



Аллергические поражения век



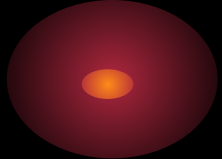
Реакции замедленного типа:

- Экзема - характеризуется зудящими высыпаниями эритема-тозно-везикулезного характера. Обычно возникает остро, а в последующем характеризуется хроническим течением и склонностью к рецидивам.
- 

Аллергические поражения век

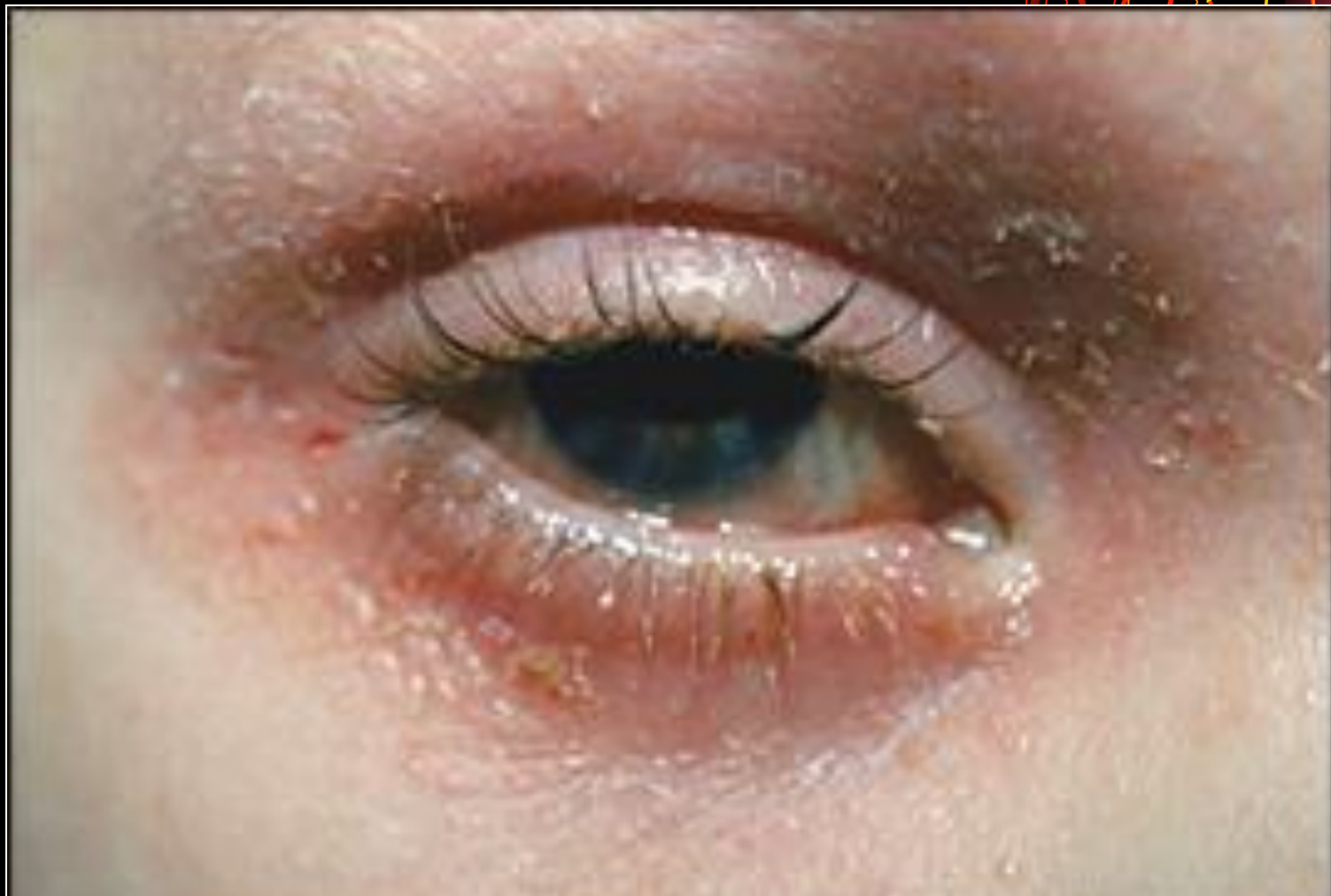

Реакции замедленного типа:

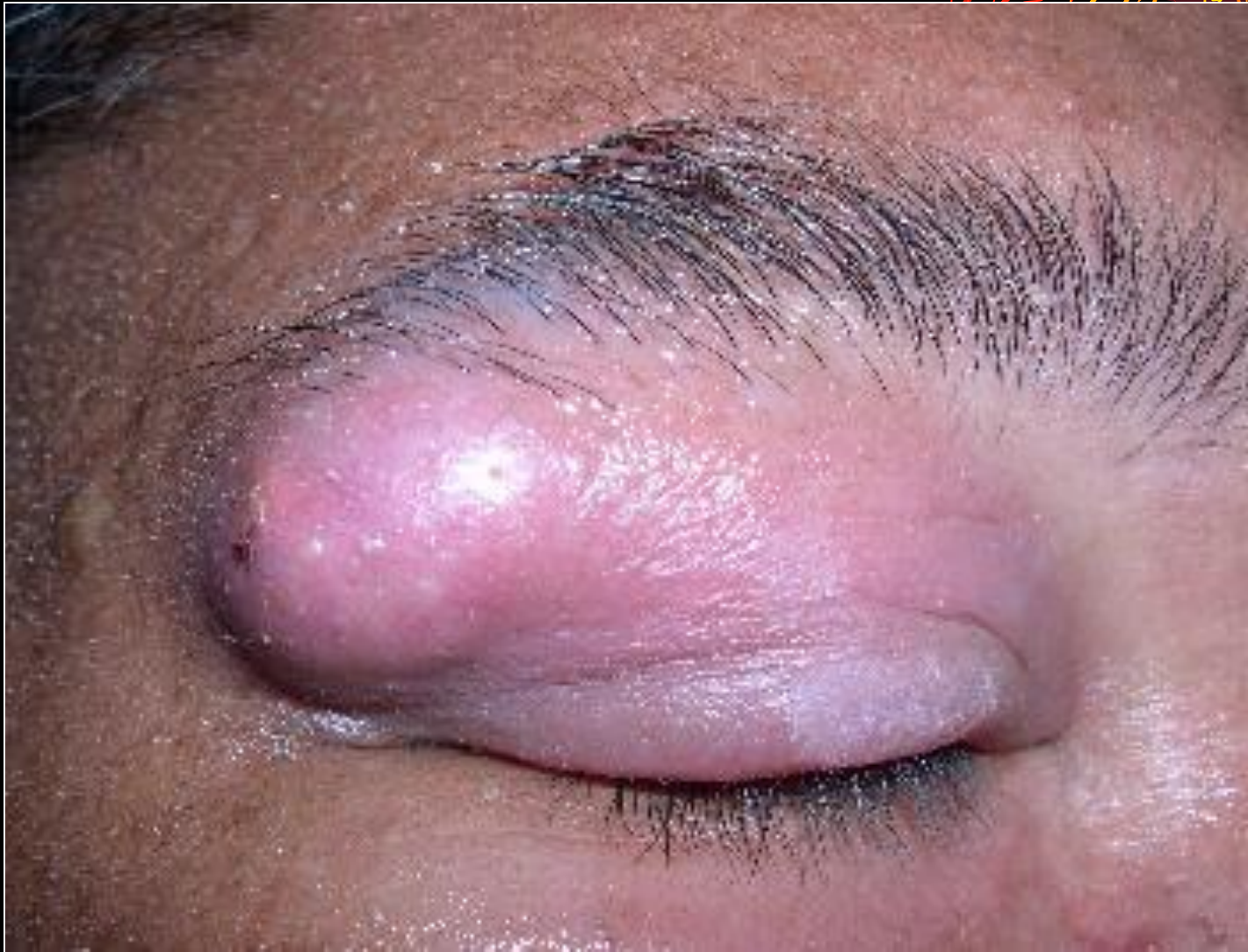- Токсидермия - поражение кожи век вследствие общего воздействия на организм различных продуктов при повышенной чувствительности к ним.
- 

На коже век появляются уртикарные, эритематозно-сквамозные и петехиальные высыпания, иногда экссудативная эритема.

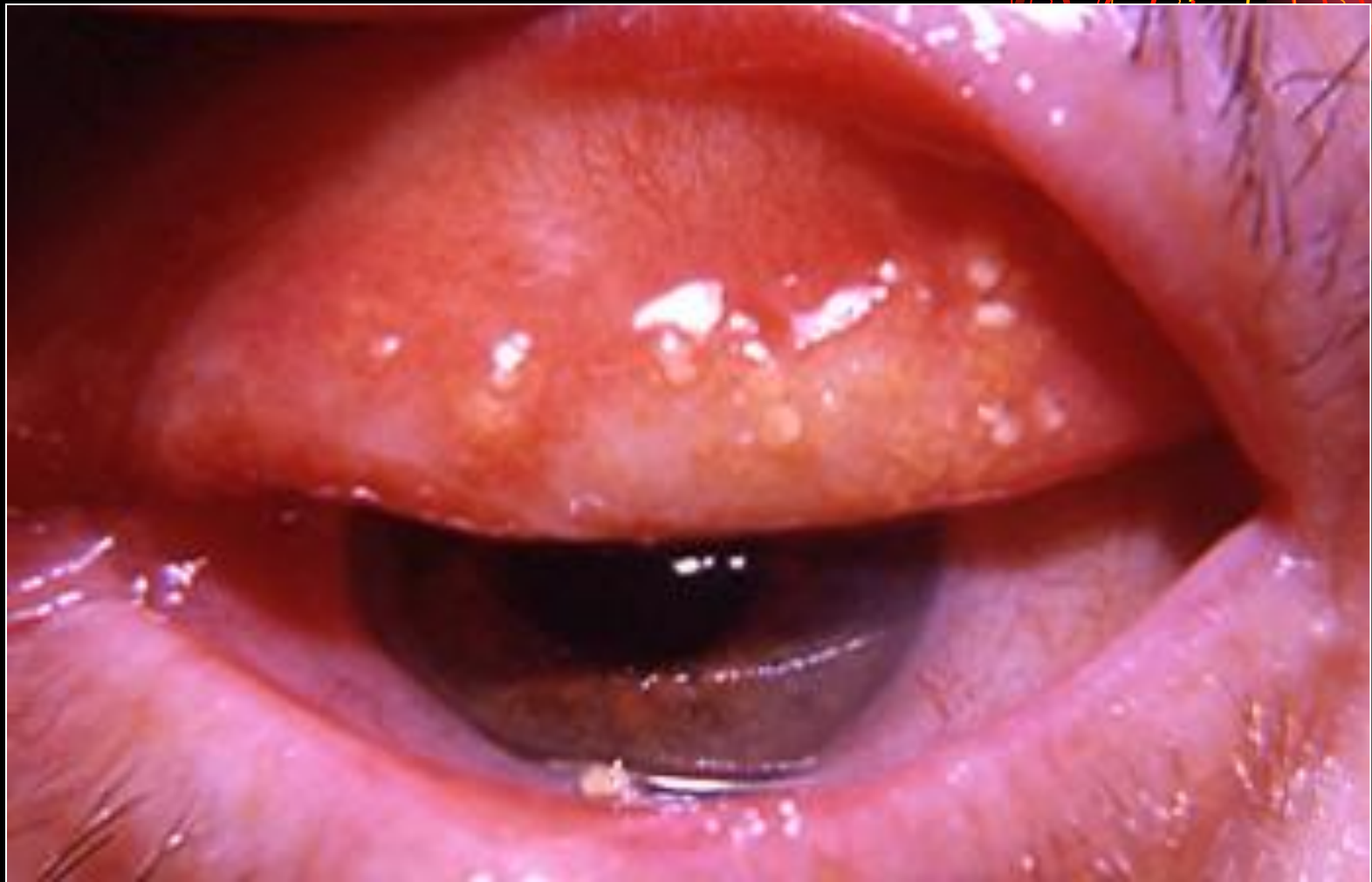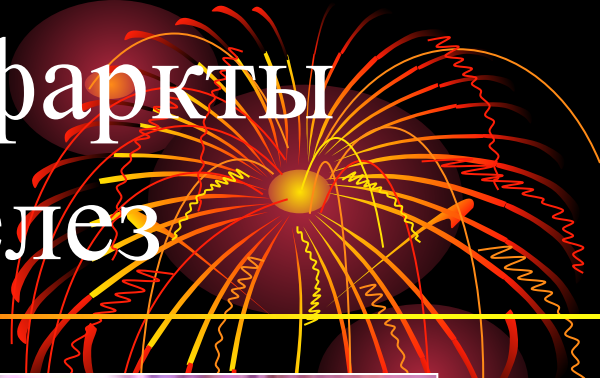Атопический дерматит век



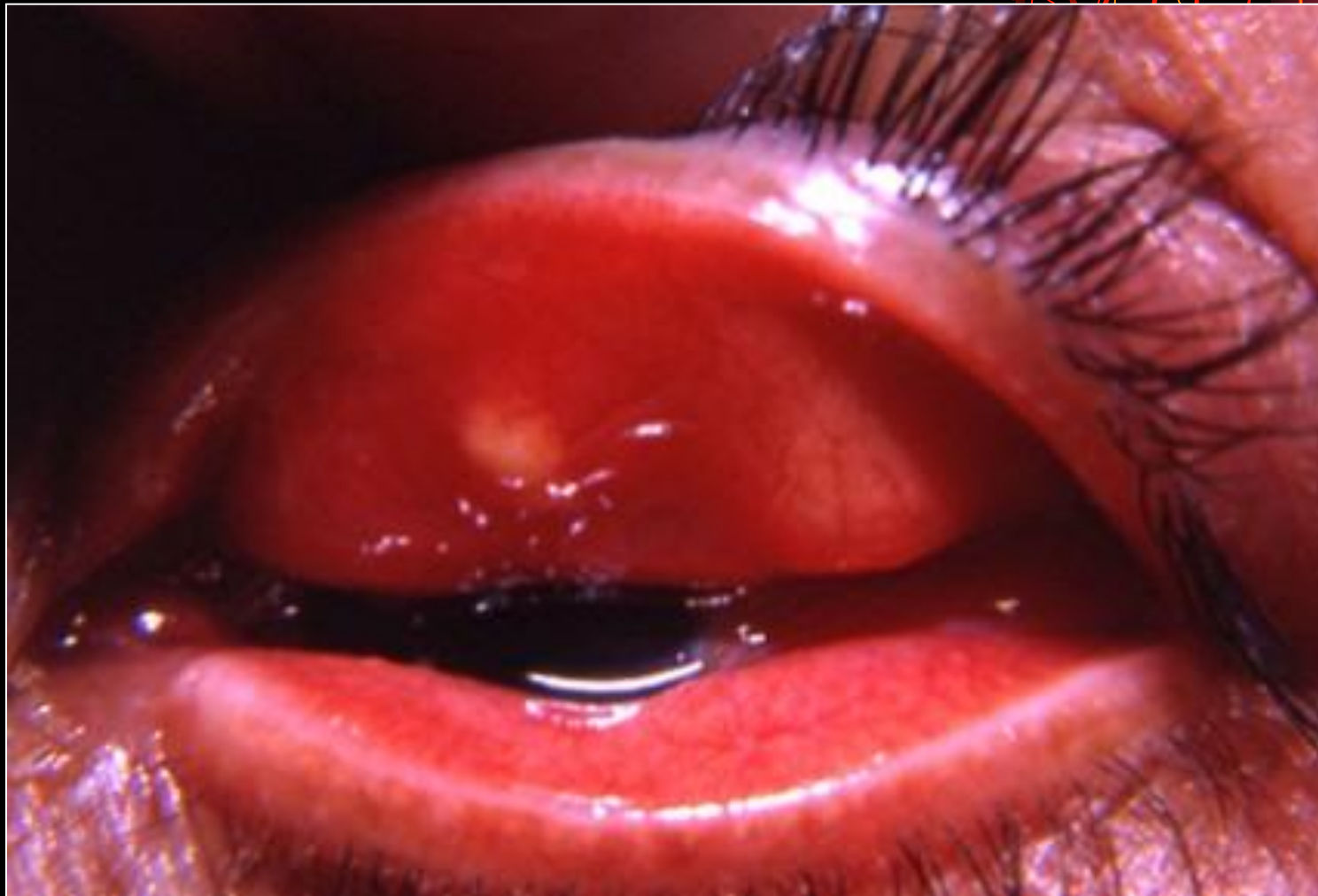Абсцедирующий фурункул верхнего века



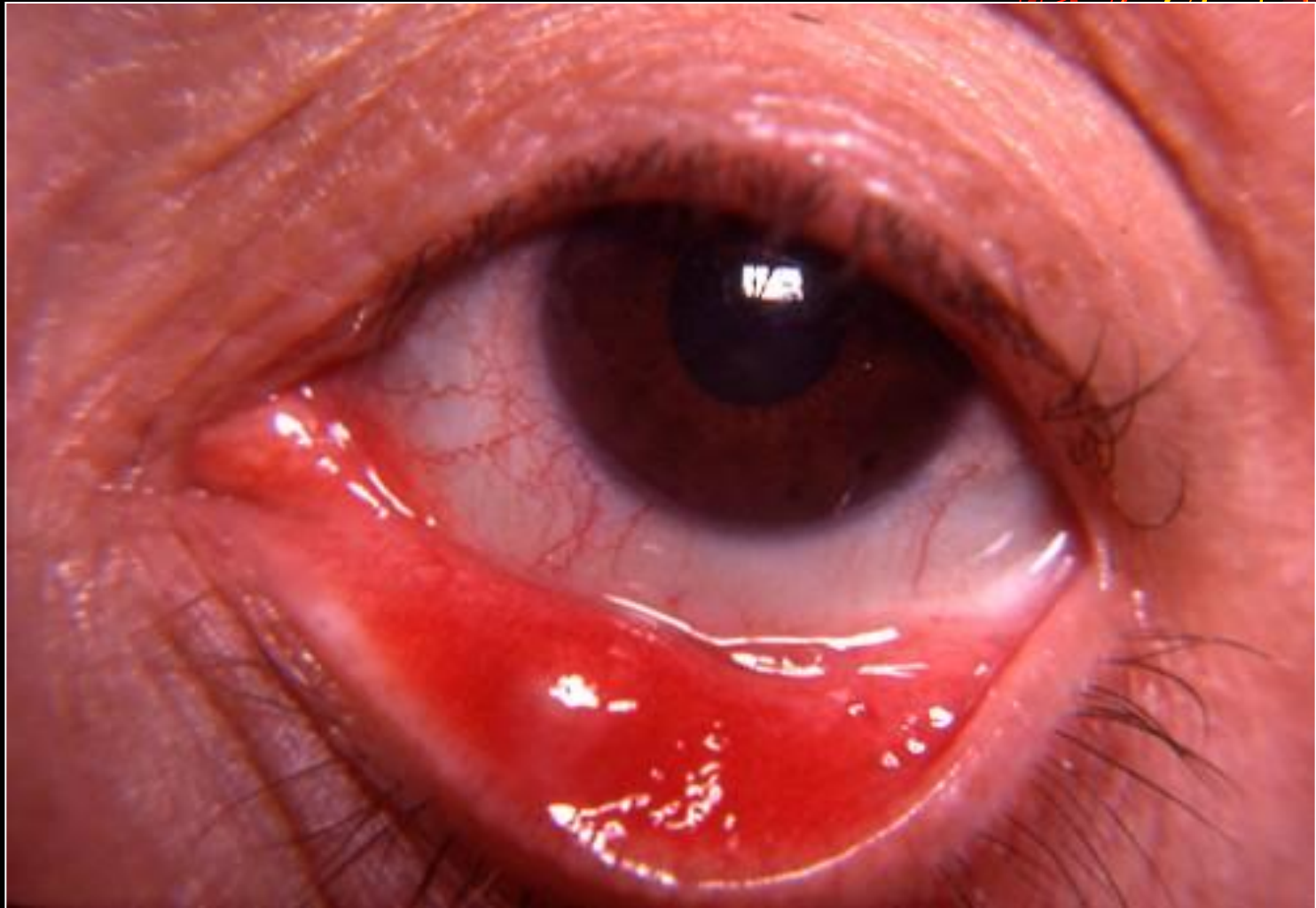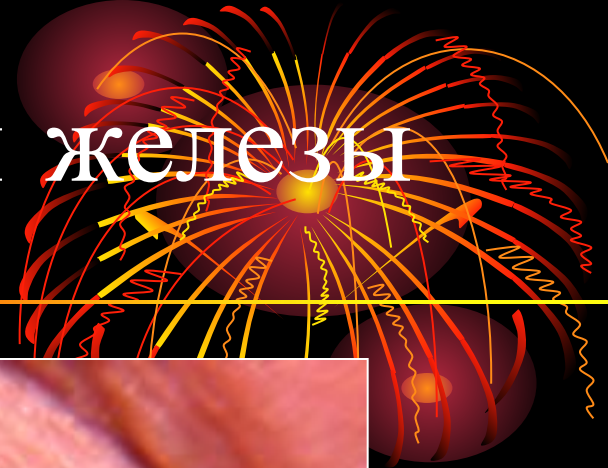Множественные инфаркты мейбомиевых желез



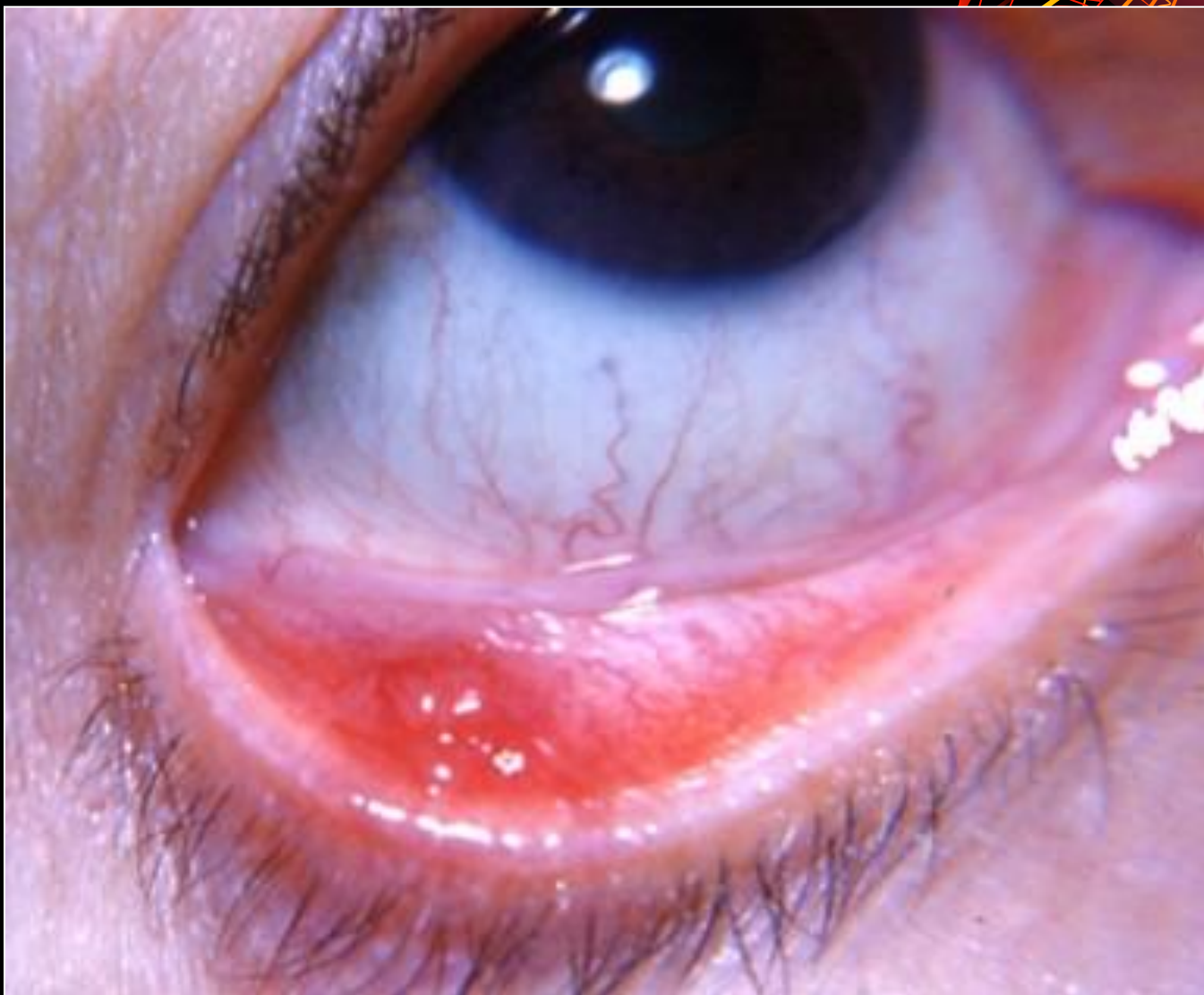
Абсцесс мейбомиевой железы



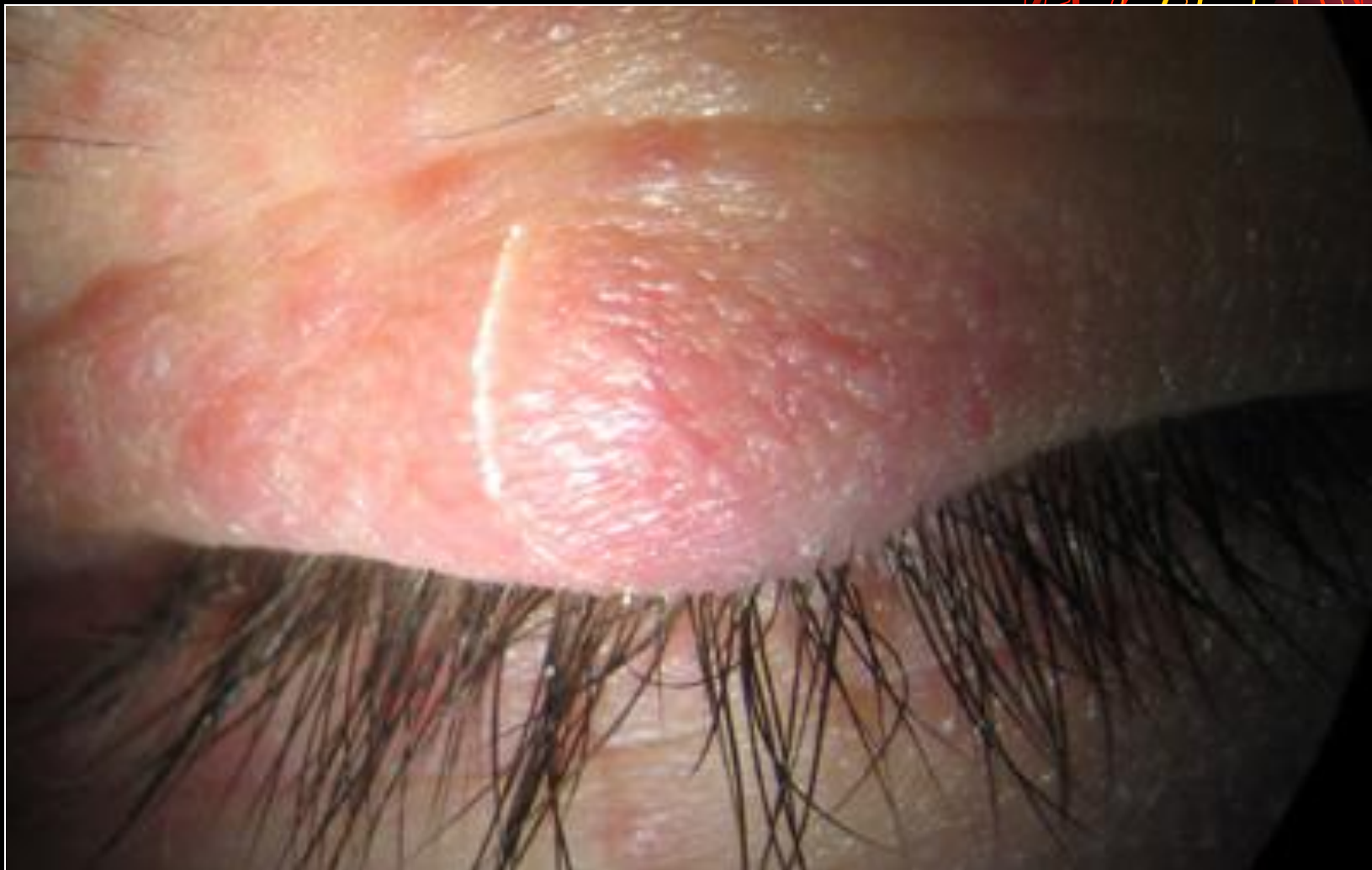Абсцесс мейбомиевой железы



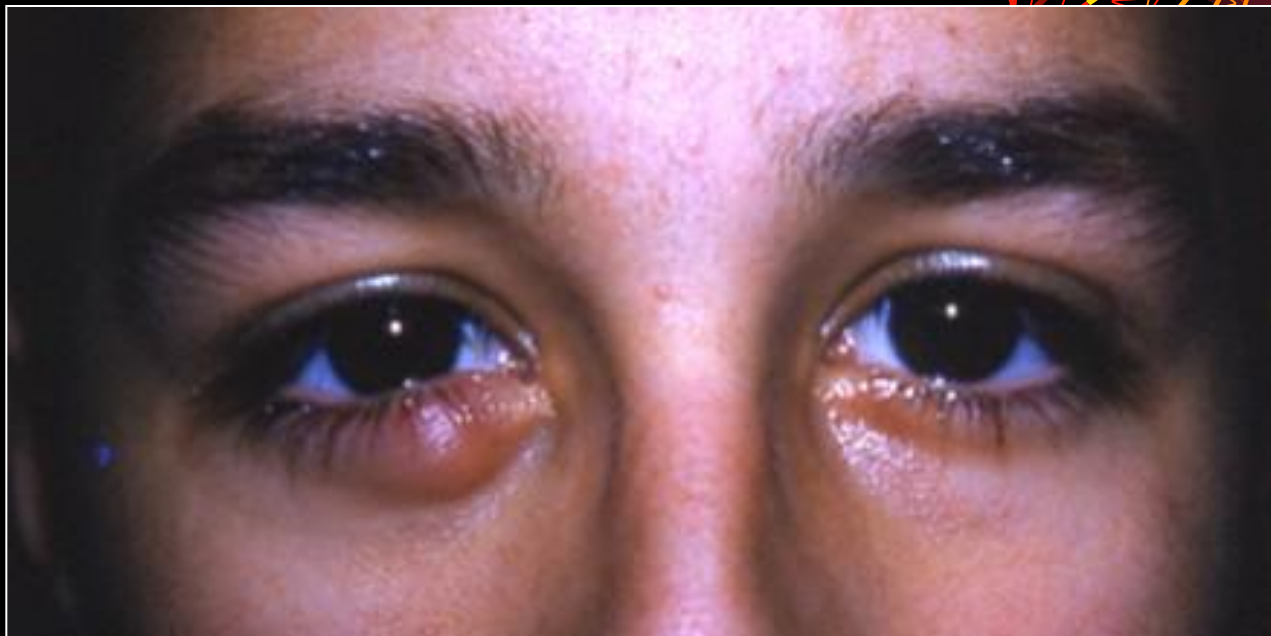Разновидности халязиона



Халязион



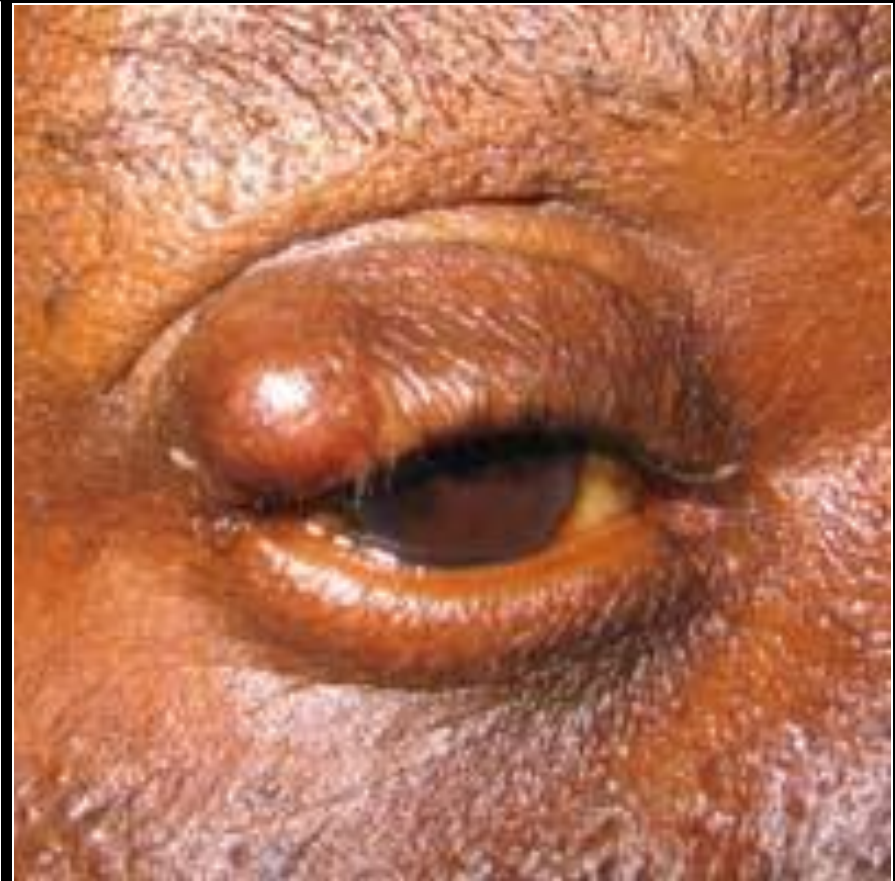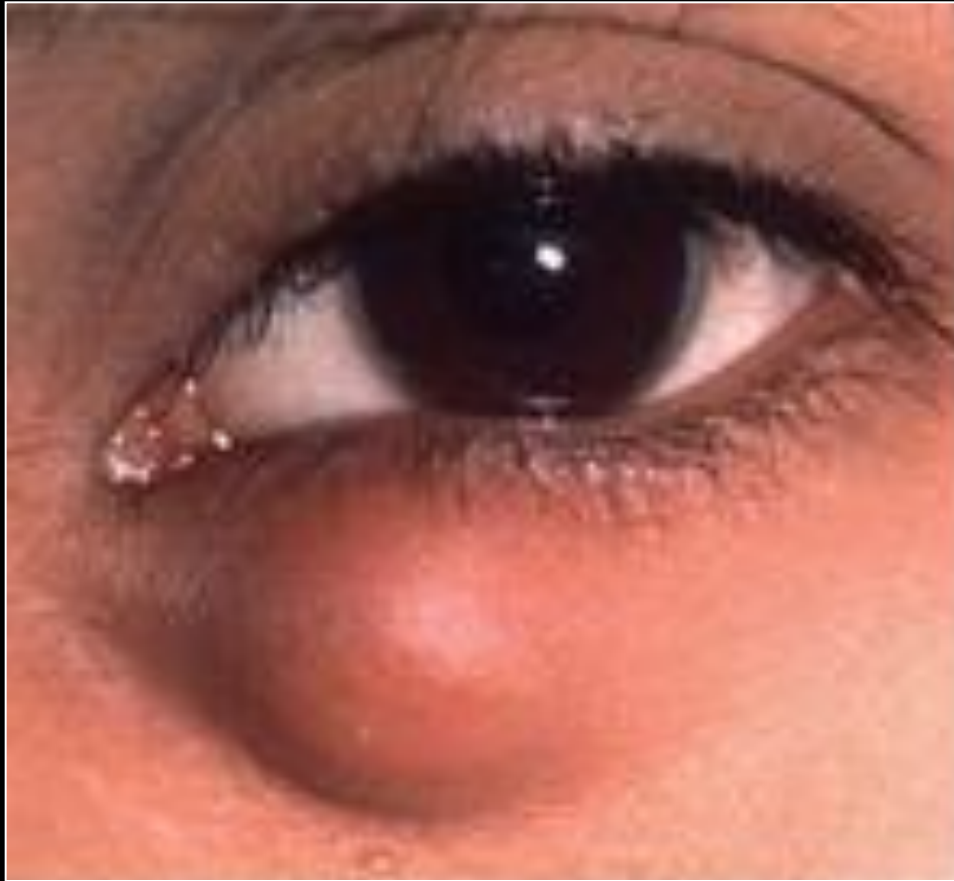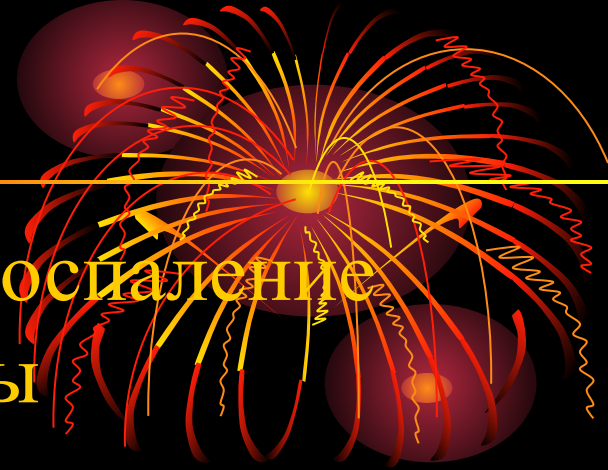Халязион



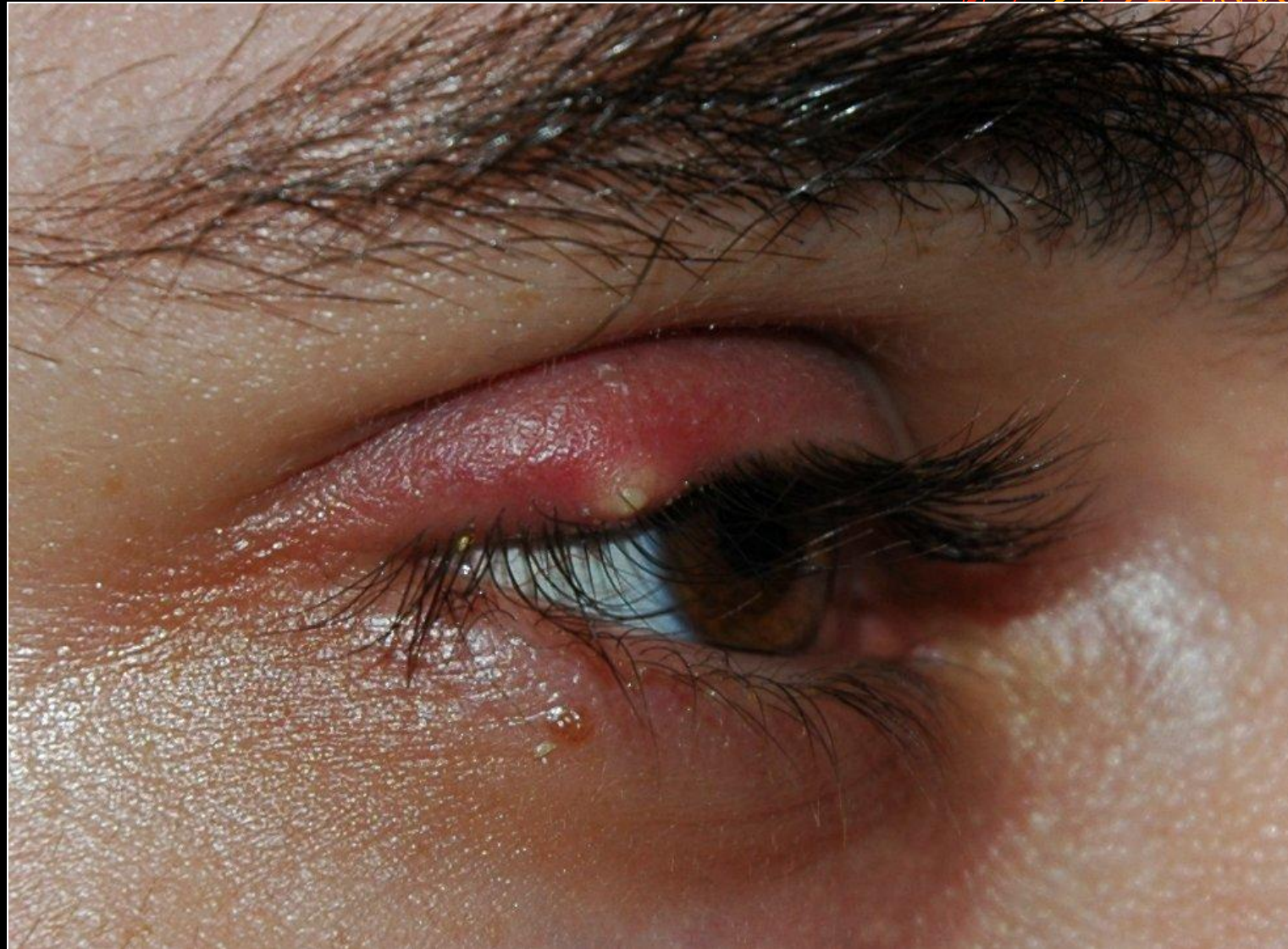- Гладкая поверхность;
- Тугоэластическая консистенция;
- Безболезненное при пальпации;
- Не спаянное с кожей.

Халязион

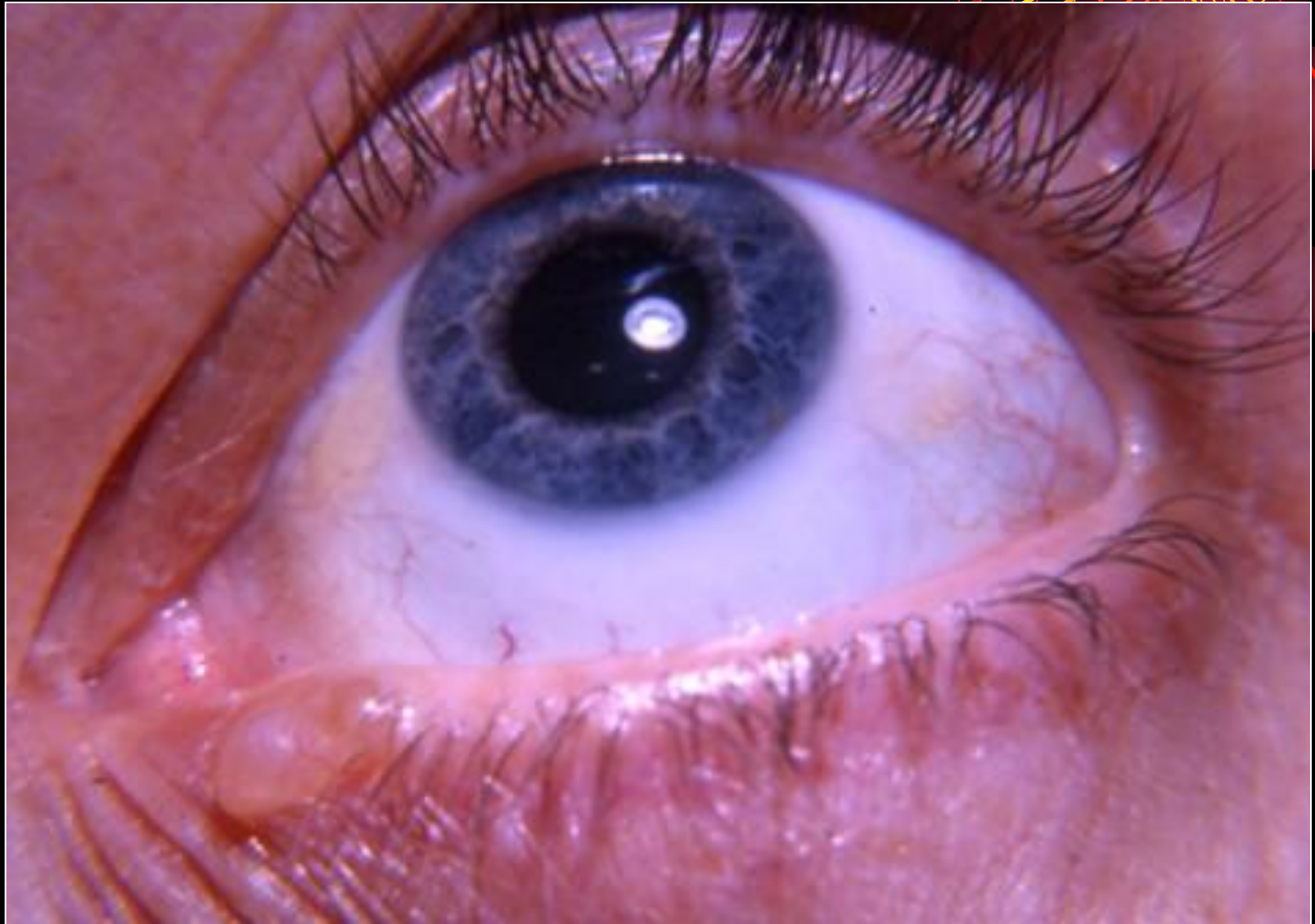
Хроническое продуктивное воспаление
мейбомиевой железы



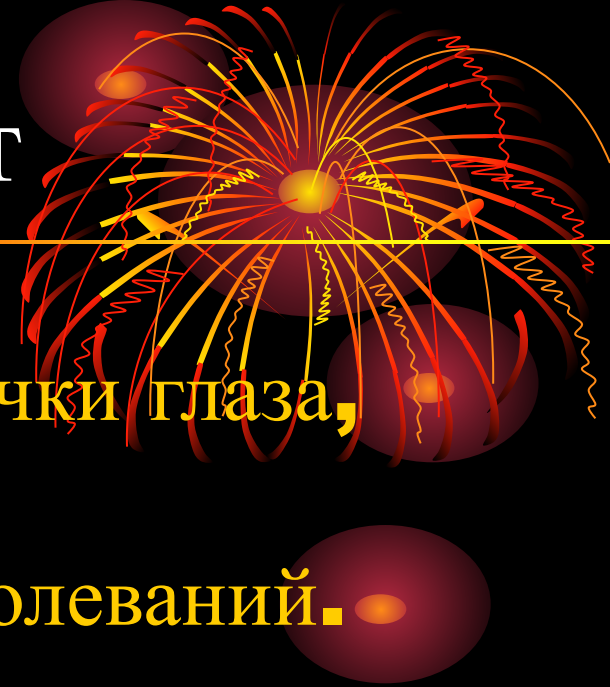
Ячмень (hordeolum)



Киста железы Молля

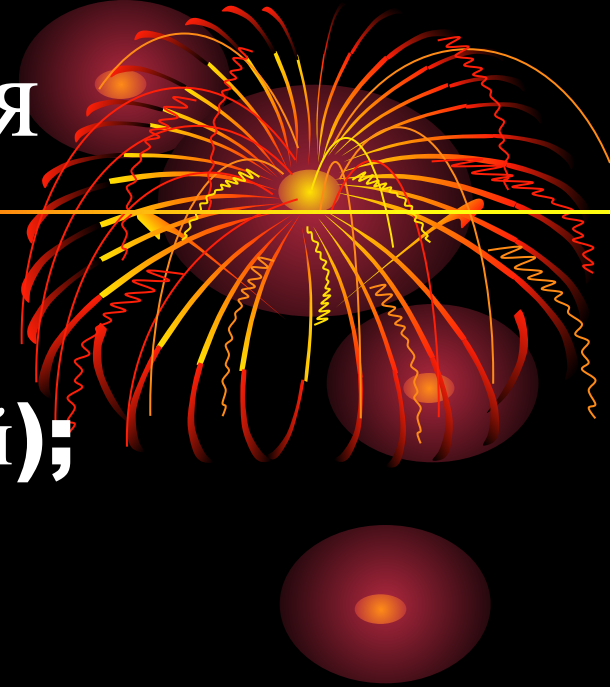


КОНЬЮНКТИВИТ



- Воспаление слизистой оболочки глаза, являющееся одним из наиболее распространенных глазных заболеваний.
- Обусловлено высокой реактивностью конъюнктивы, которая легко реагирует на различные эндогенные и экзогенные воздействия, а также ее постоянным контактом с внешней средой.

Классификация



- **По характеру течения:**
 - Молниеносный (сверхострый);
 - острый
 - хронический.
- **В зависимости от этиологии:**
 - **инфекционный (бактериальный, вирусный, грибковый, паразитарный);**
 - **неинфекционный (в основном, аллергический) КОНЪЮНКТИВИТ.**

ЭТИОЛОГИЯ КОНЬЮНКТИВИТА

Молниеносный бактериальный конъюнктивит

Neisseria gonorrhoeae

Neisseria meningitidis

Острый бактериальный конъюнктивит

Взрослые:

Staphylococcus aureus

Streptococcus pneumoniae

Грам (+) анаэробные кокки:

Peptostreptococcus sp.

Haemophilus sp.:

H.influenza биогруппы

agypius

Streptococcus pyogenes

Грам(-) – редко

Дети:

Haemophilus influenza

Streptococcus pneumonia

Анаэробы:

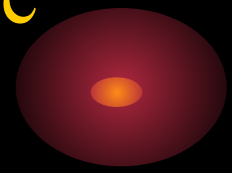
Peptostreptococcus sp.

Peptococcus sp.

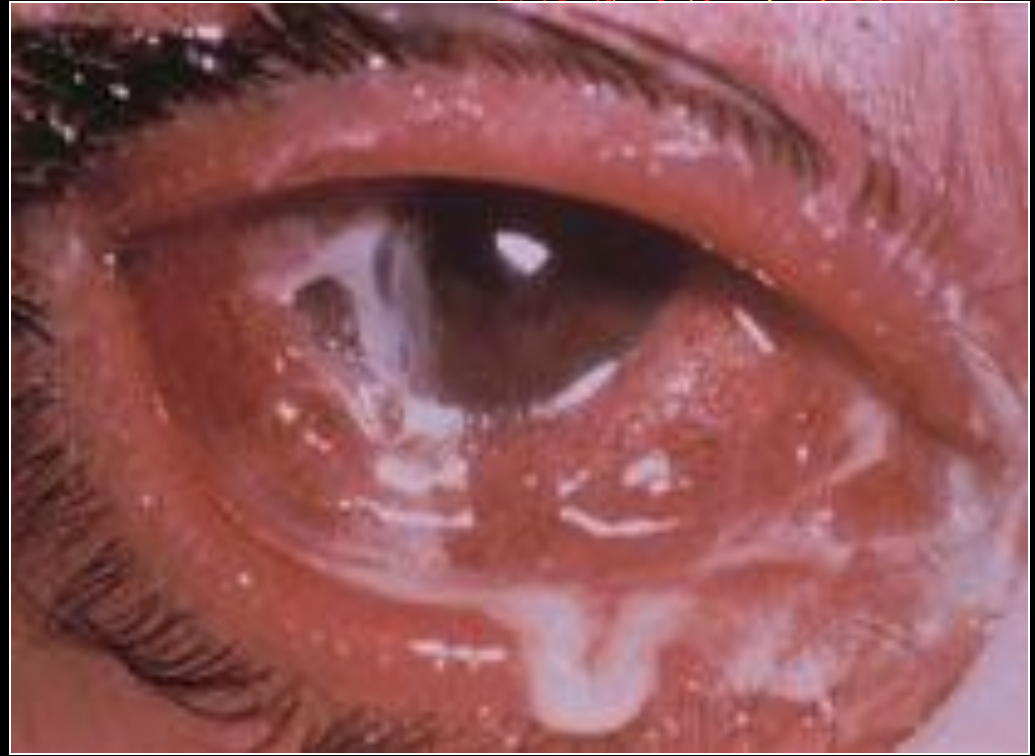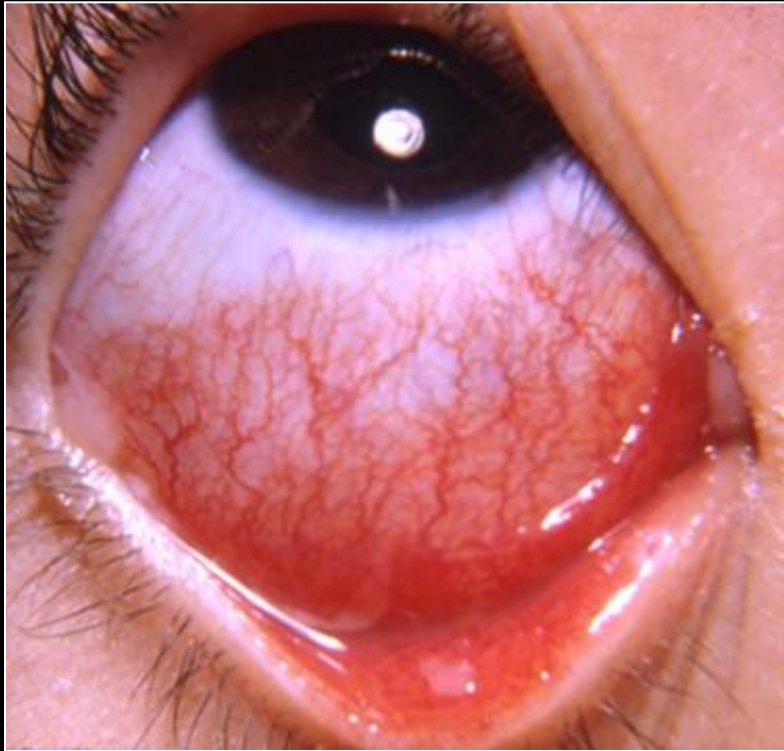Staphylococcus aureus

Клиника конъюнктивита

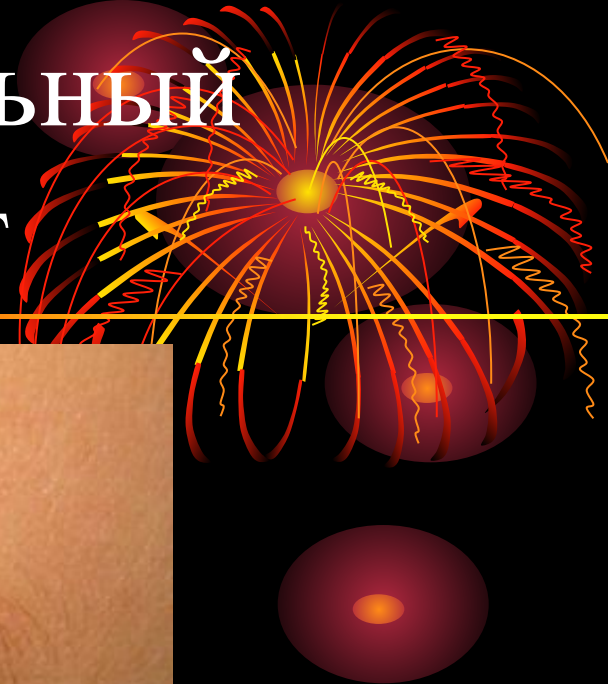
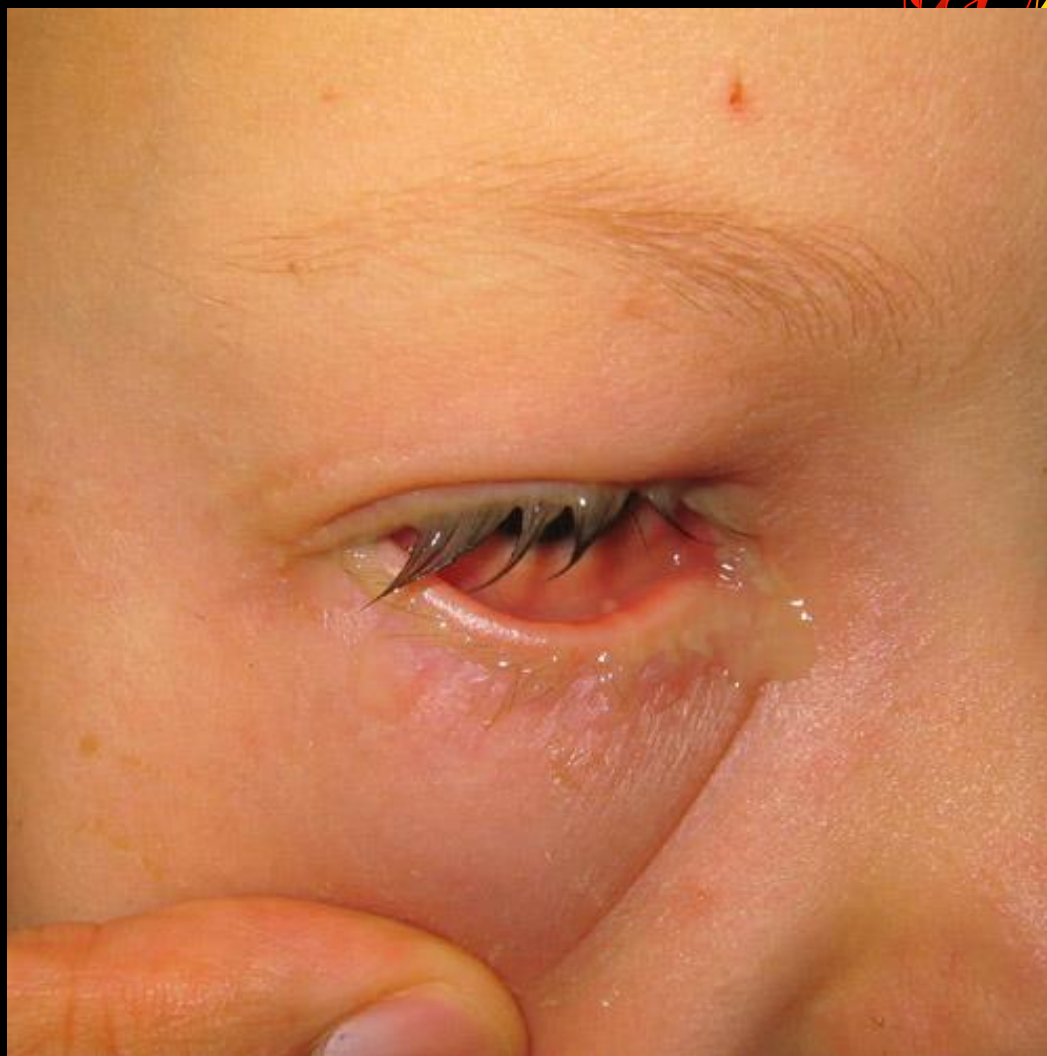
- **Боль и чувство инородного тела в глазу;**
 - **светобоязнь, слезотечение и сужение глазной щели;**
 - **отек и яркая гиперемия конъюнктивы;**
 - **слизистое или гнойное отделяемое;**
 - **фолликулы и сосочки.**
- 

Острый бактериальный конъюнктивит



Острый бактериальный конъюнктивит



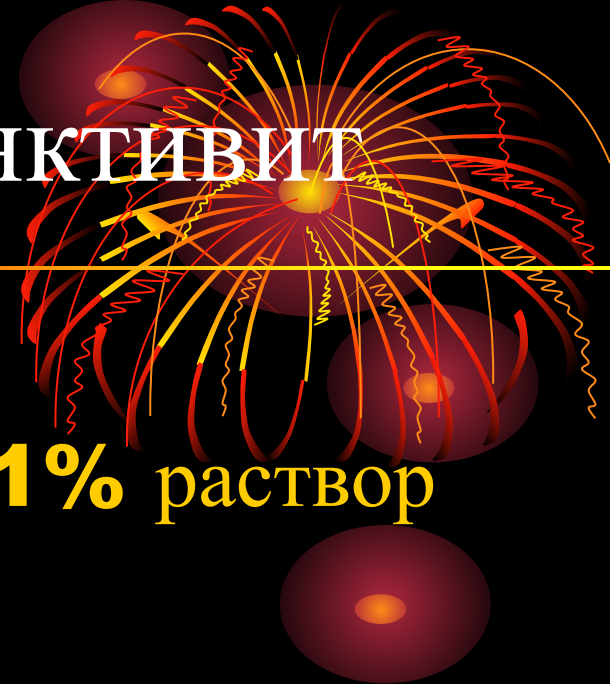Сверхострый конъюнктивит



- ***Neisseria gonorrhoeae***, возможно в сочетании с ***Chlamydia trachomatis***;
- Выраженный отек век, хемоз конъюнктивы, геморрагическое, а спустя **2 – 3** суток, обильное гнойное отделяемое.
- Высокий риск роговичных осложнений.

Сверхострый конъюнктивит

- Стандартная профилактика - **1%** раствор нитрата серебра (**AgNO_3**);
- Системное (в/м цефтриаксон) и местное (эритромицин, повидон-йод, нитрат серебра) лечение но-сит ургентный характер.



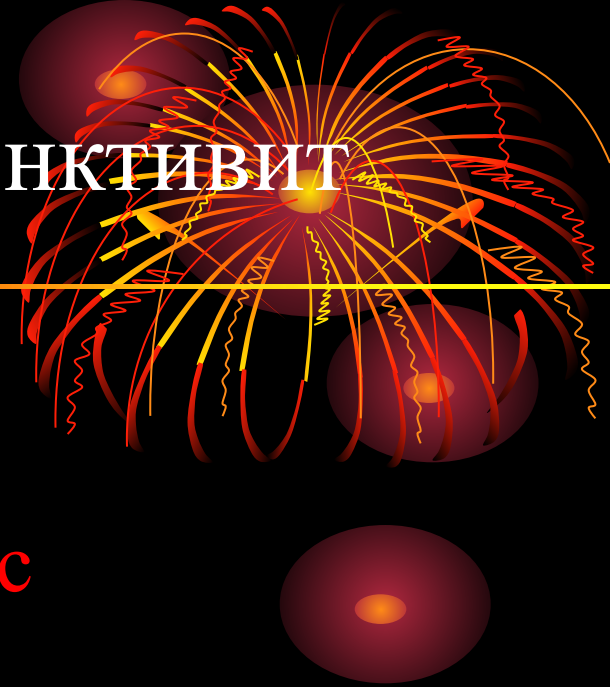
Острый конъюнктивит

- Быстрое нарастание клиники;
- слизисто-гнойное отделяемое;
- преимущественное поражение бульбарной конъюнктивы;
- возбудитель - грам (+) кокки и кишечная палочка;

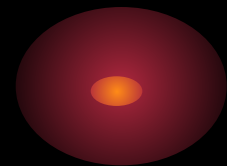
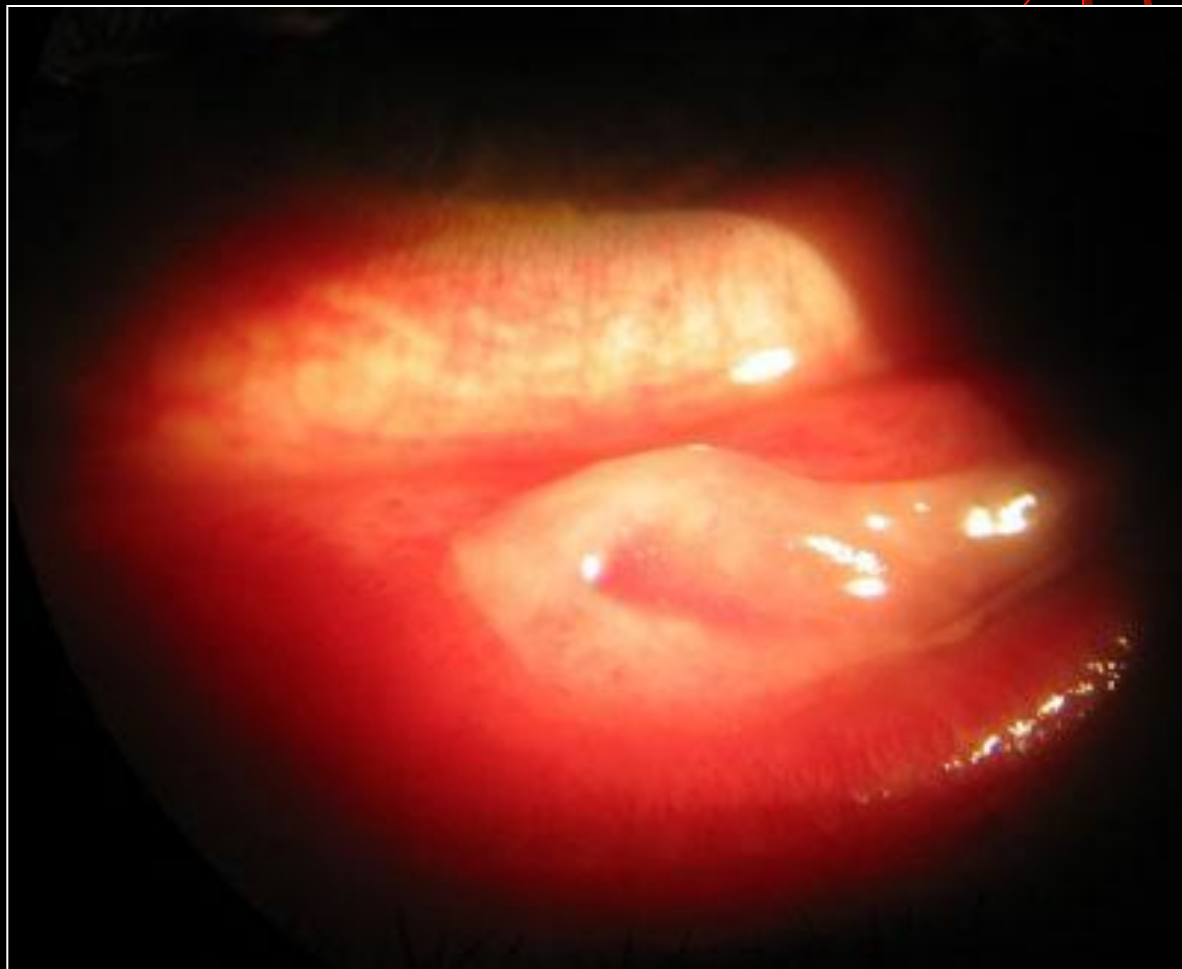


Пневмококковый конъюнктивит

- точечные кровоизлияния;
- тонкие, ЛЕГКО снимаемые с конъюнктивы пленки;
- отек век;
- достаточно обильное отделяемое.
- Лечение – подкисление среды и назначение антибиотиков.



Пленки на конъюнктиве

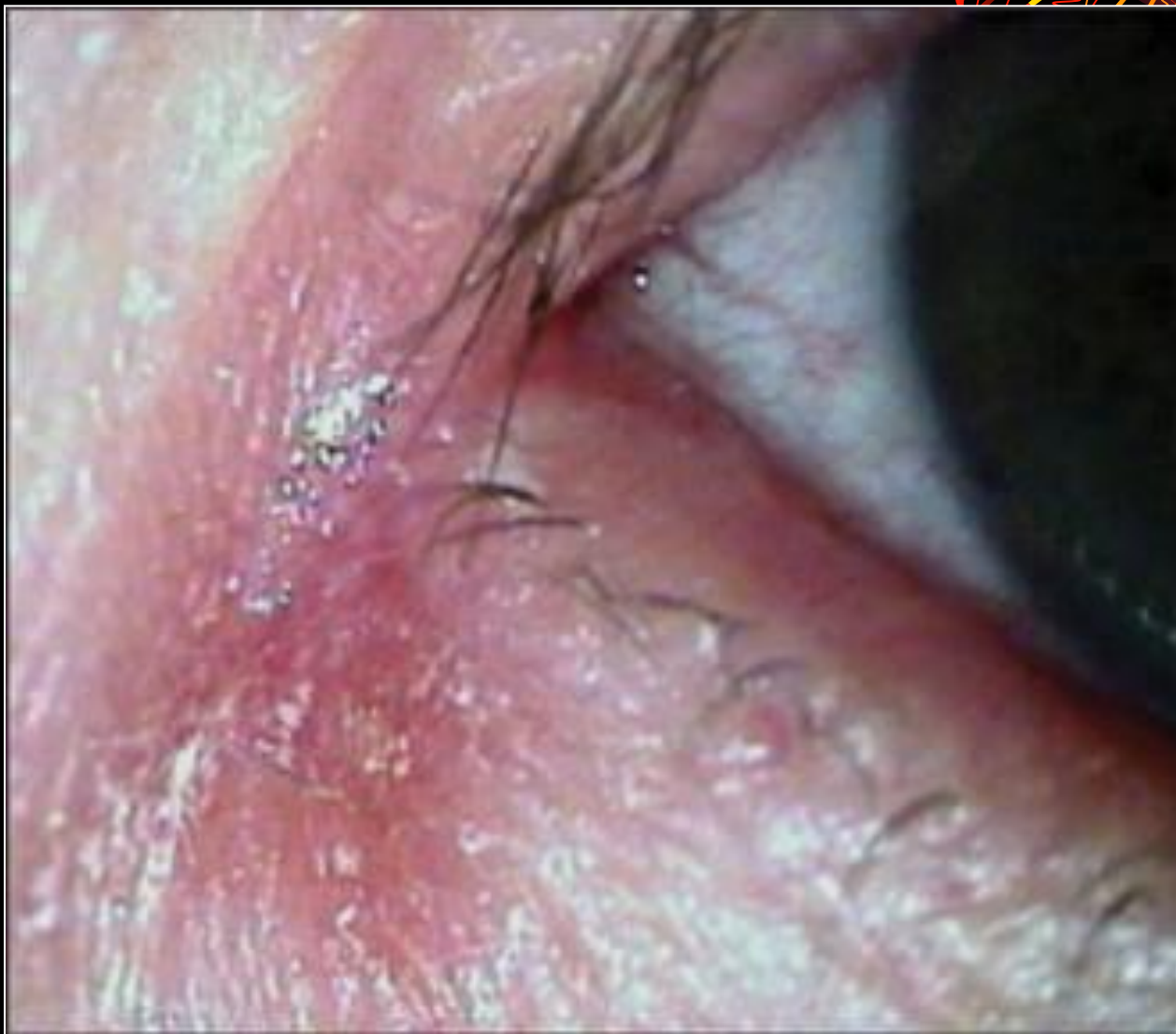

Дифтерийный конъюнктивит

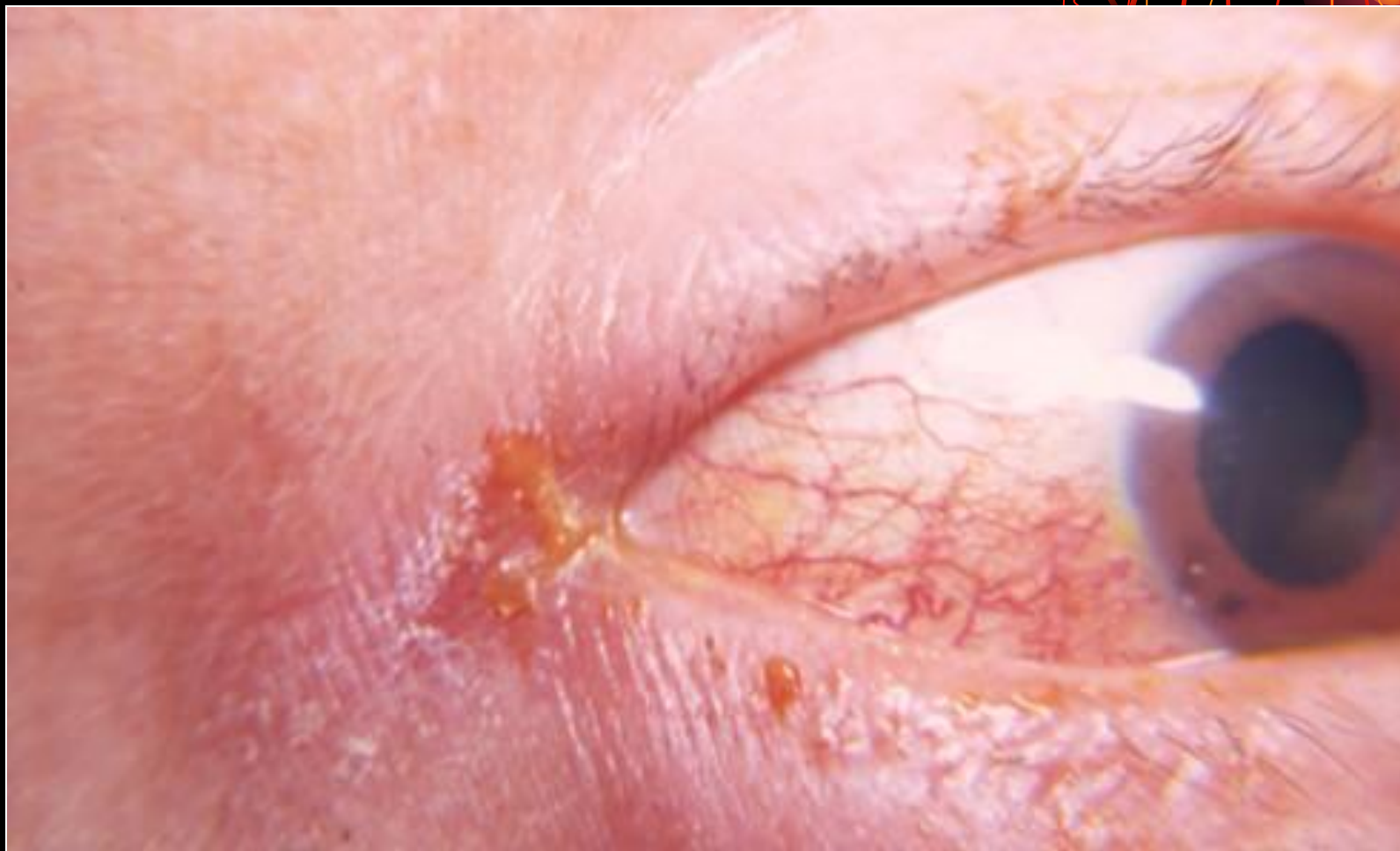


- Плотный отек век;
- Жидкое отделяемое из конъюнктивальной полости;
- На конъюнктиве век имеются плотные трудно снимаемые сероватые пленки, слизистая под ними кровоточит.

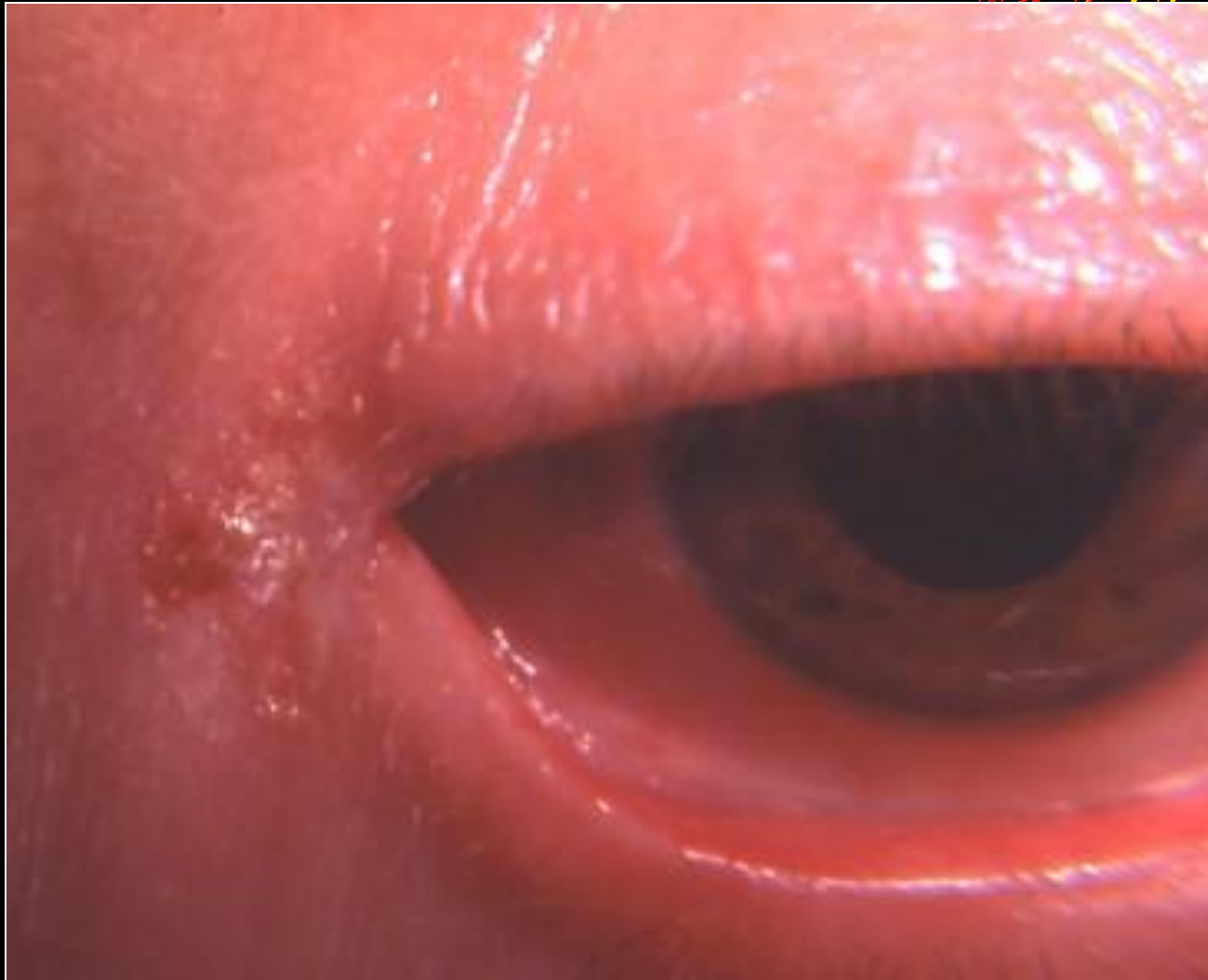
Ангулярный блефарит



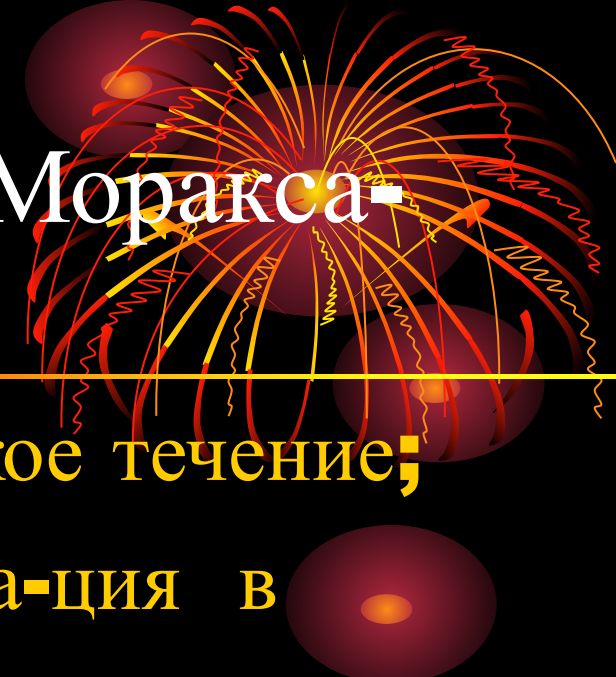Хронический ангулярный КОНЪЮНКТИВИТ



Ангулярный блефароконъюнктивит (Моракса-Аксенфельда)



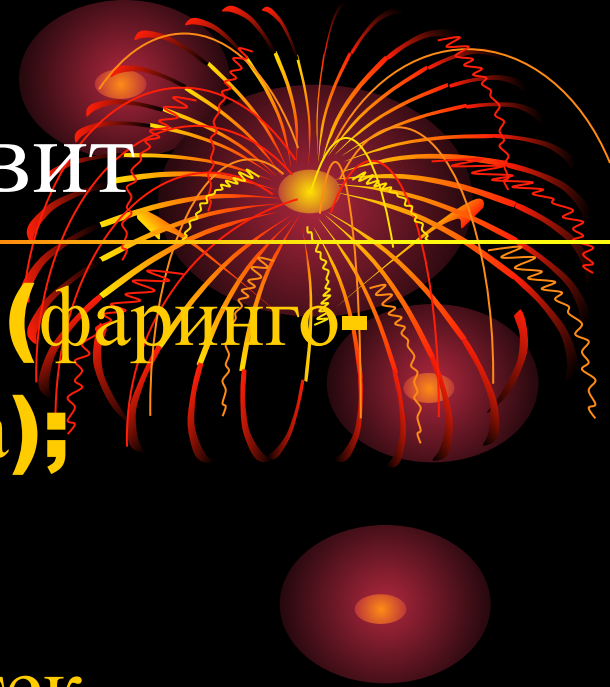Ангулярный блефароконъюнктивит Моракса- Аксенфельда



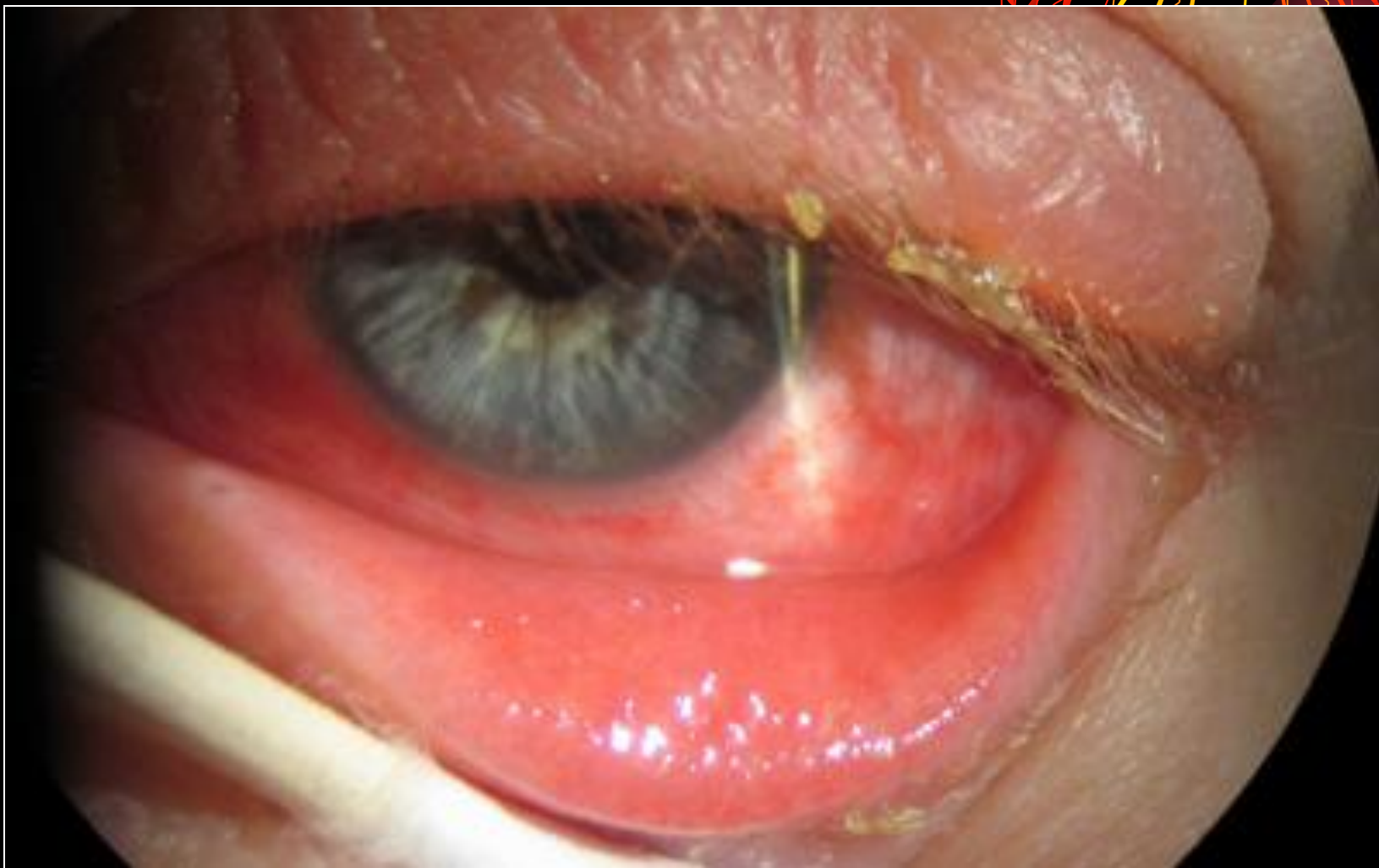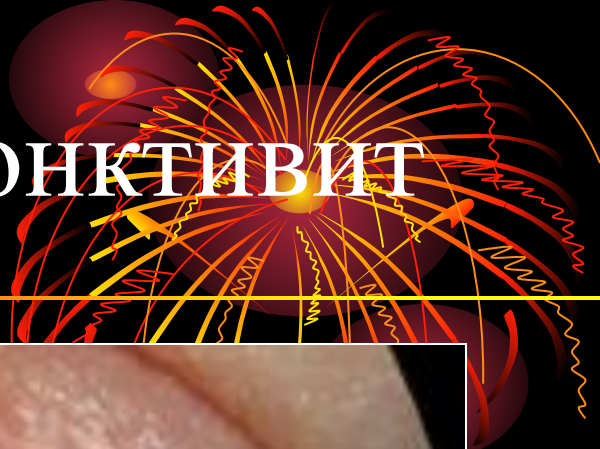- Подострое или хроническое течение;
- Преимущественная локализация в углах глазной щели;
- тягучее, несколько пенистое отделяемое, покраснение конъюнктивы,
- мелкие трещины на воспаленной коже в области наружного угла.

Аденовирусный конъюнктивит

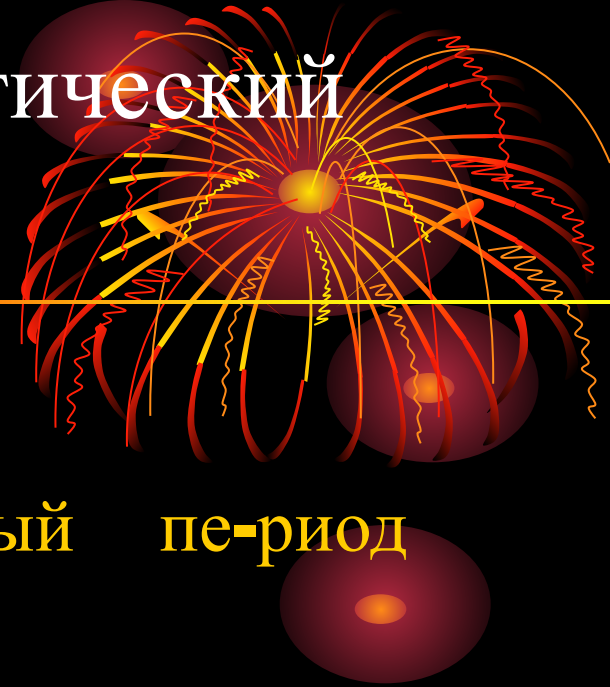- Предшествует назофарингит (фаринго-конъюнктивальная лихорадка);
- чрезвычайно контагиозен;
- Выраженная гиперемия и отек конъюнктивы, скудное слизистое отделяемое, фолликулы в нижней переходной складке;
- Монетовидные инфильтраты роговицы.
- Лимфаденопатия.



Аденовирусный конъюнктивит

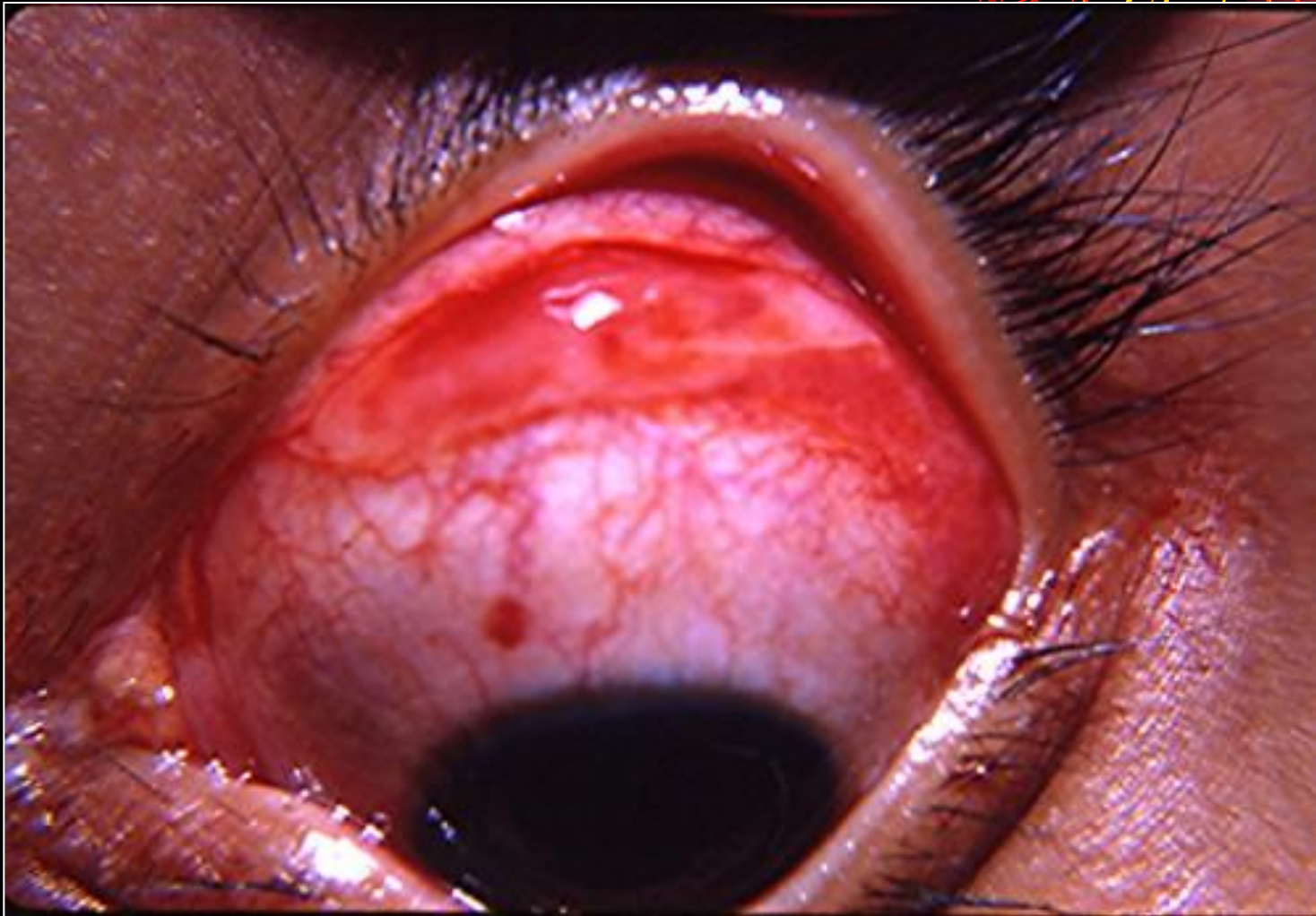


Эпидемический геморрагический КОНЪЮНКТИИТ



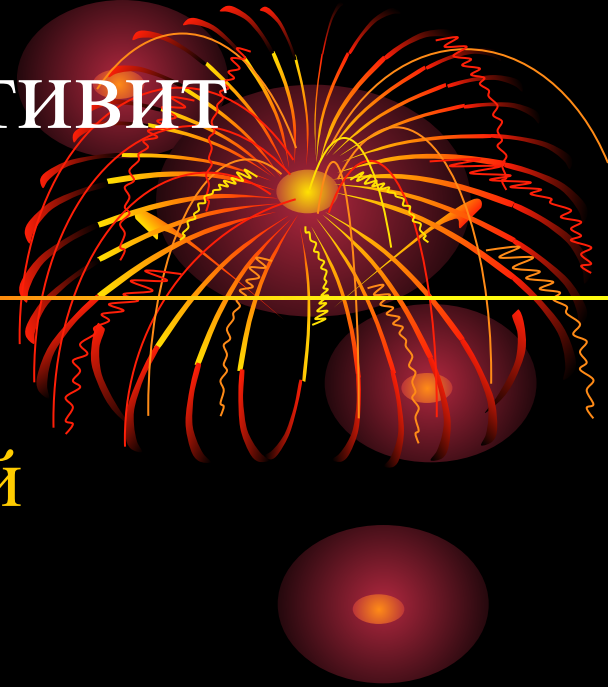
- **Энтеровирус;**
- **очень короткий инкубационный пе-риод (8-48 часов);**
- **эпидемии иногда принимают ха-рактер пандемии;**
- **острый выраженный КОНЪЮНКТИ-ВИТ сопровождается ПОДКОНЪЮНК-ТИВАЛЬНЫМИ кровоизлияниями от едва заметных точечных до обшир-ных, захватывающих все глазное яблоко.**

Эпидемический геморрагический КОНЪЮНКТИВИТ



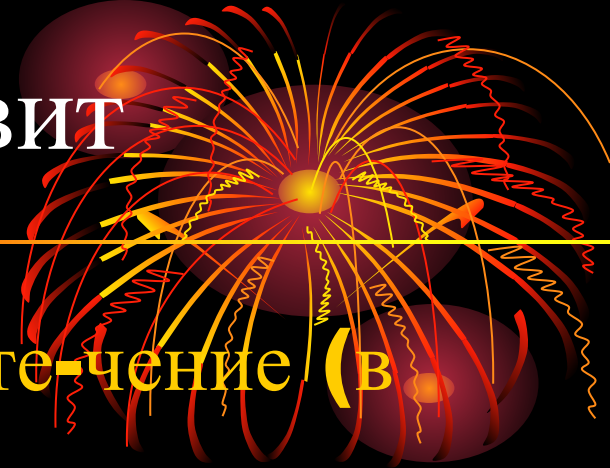Вирусный конъюнктивит

Лечение



- Человеческий лейкоцитарный интерферон;
- стимуляторы интерфероногенеза (полудан);
- Зовиракс, идоксуридин (ИДУ) при ВПГ;

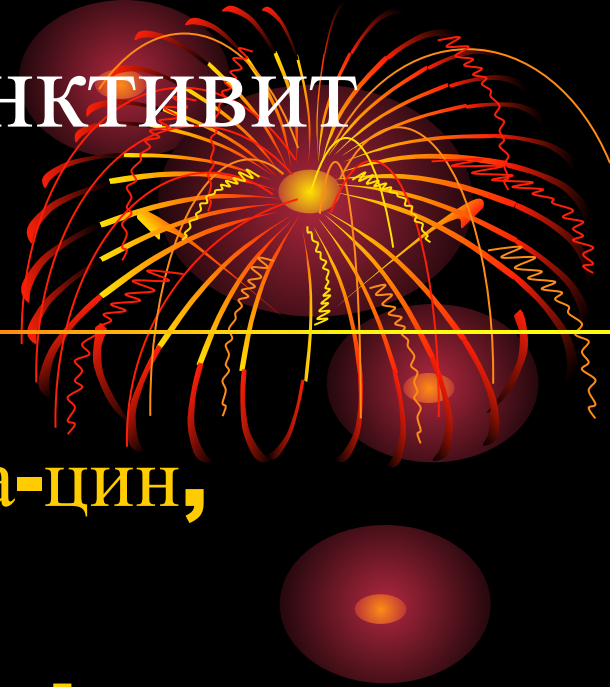Хламидийный конъюнктивит



- Характерно одностороннее течение (в отличие от трахомы);
- обильное, нередко гнойное, отделяемое;
- Крупные фолликулы в нижней переходной складке;
- яркая гиперемия конъюнктивы;
- выраженная лимфаденопатия.

Хламидийный конъюнктивит

Лечение



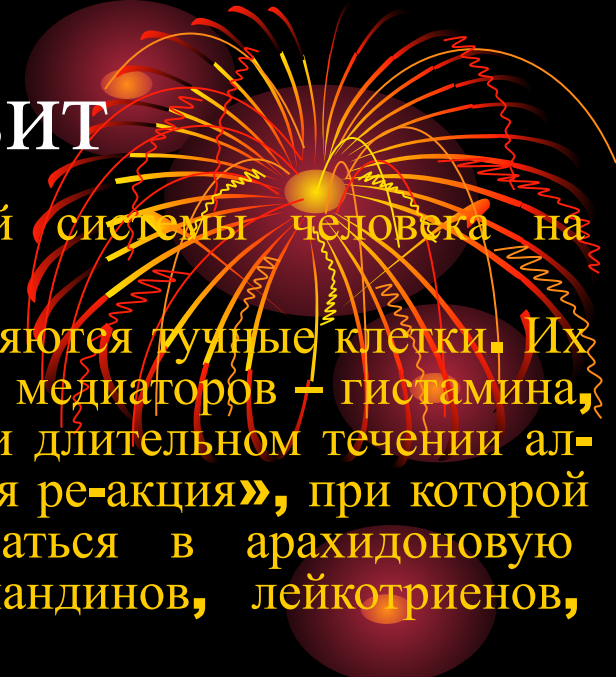- Фторхинолоны (ципрофлокса-цин, офлоксацин, норфлокса-цин);
- тетрациклин и доксициклин;
- макролиды (эритромицин, ази-тромицин, вильпрафен, макро-пен).

Дифференциальная диагностика бактериального и вирусного конъюнктивита



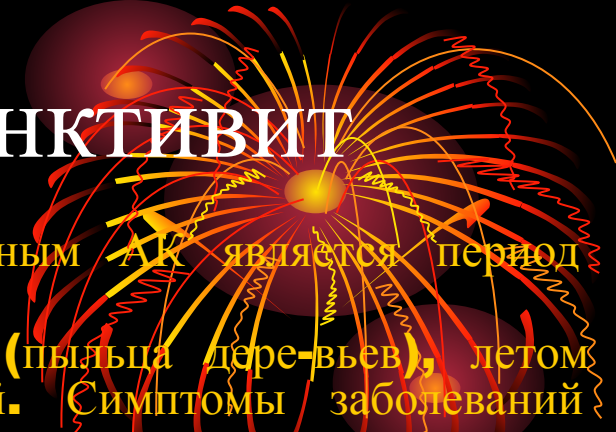Критерий	Бактериальный конъюнктивит	Вирусный конъюнктивит
Конъюнктивальная инъекция	Выраженная	Минимальная
Экссудат	От умеренного до профузного	Минимальный (обычно моноклеарный)
Склеенность краев век и ресниц	Да	Нет
Сосочки	Есть	Обычно нет
Фолликулы	Обычно нет	Есть
Эффект от АБ	Да	Нет
Продолжительность заболевания при отсутствии лечения	Более нескольких недель	Несколько недель

Аллергический конъюнктивит



- Аллергия – это повышенная реакция иммунной системы человека на чужеродные субстанции (аллергены).
- Ключевым компонентом аллергической реакции являются тучные клетки. Их взаимодействие с аллергенами приводит к выбросу медиаторов – гистамина, гепарина, хемазы, триптазы и др. При тяжелом или длительном течении аллергии может наступить так называемая «запоздавшая реакция», при которой клеточные мембраны начинают трансформироваться в арахидоновую кислоту с последующим образованием простагландинов, лейкотриенов, тромбок-сана – мощных медиаторов воспаления.
- Сезонные аллергические конъюнктивиты и круглогодичные аллергические конъюнктивиты являются классическими примерами «ранней фазы» аллергической реакции; к «поздней» реакции относятся атопический кератоконъюнктивит и весенний кератоконъюнктивит.
- У **70%** пациентов, страдающих аллергическим конъюнктивитом, имеется какое-либо сопутствующее атопическое заболевание – ринит, астма или дерматит.
- Аллергическим конъюнктивитом страдает **15 – 20%** мирового населения.

Аллергический конъюнктивит



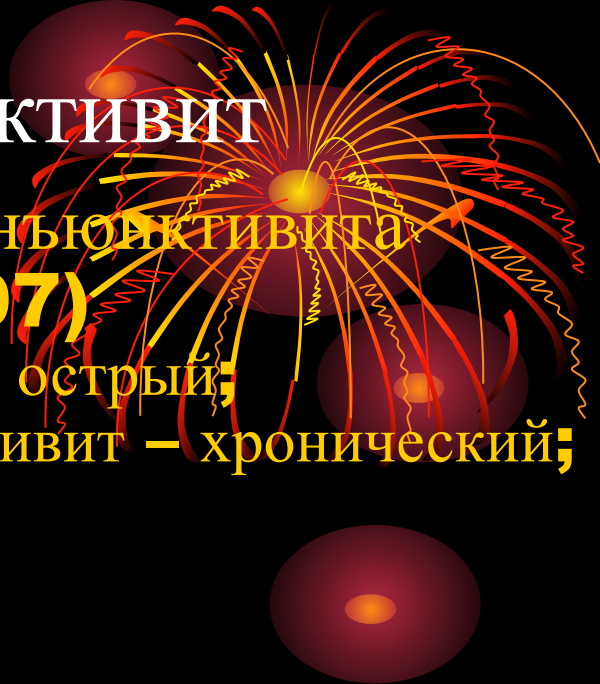- Основным отличием между сезонным и круглогодичным АК является период появления заболевания.
- Пациенты с сезонным АК обычно страдают весной (пыльца деревьев), летом (пыльца трав), осенью – пыльца сорных растений. Симптомы заболеваний отсутствуют в зимнее время и исчезают в более холодных климатических условиях из-за снижения скорости передачи аллергенов по воздуху.
- Напротив, у пациентов с круглогодичным АК симптомы могут иметь место круглый год, поскольку причиной заболевания являются, как правило, пылевые клещи, тараканы, перхоть домашних животных, а не сезонные аллергены (хотя последние также могут играть определенную роль в поддержании круглогодичного АК).
- Весенний кератоконъюнктивит обычно связан с наличием индивидуальной или наследственной атопии. У более чем **90%** пациентов наблюдаются астма, экзема, ринит. Встречается у молодых людей мужского пола, исчезает по мере полового созревания.
- Гиганто-папиллярный конъюнктивит – иммуноопосредованное повреждение верхней тарзальной пластинки воспалительного характера. Считается, что этот конъюнктивит является реакцией на длительное механическое раздражение конъюнктивы линзами, швами, фильтрационной подушкой, косметическим протезом.

Аллергический конъюнктивит

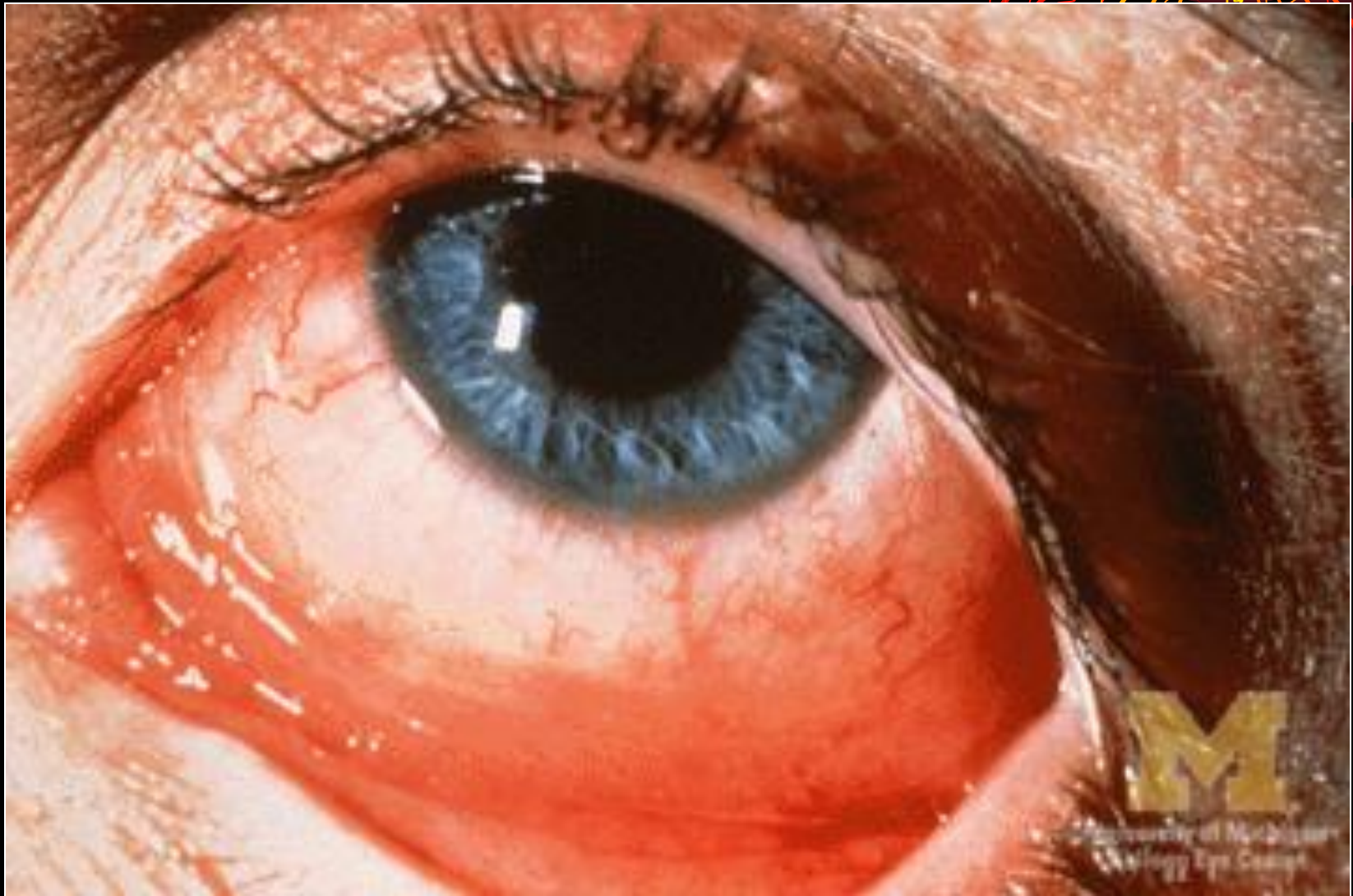
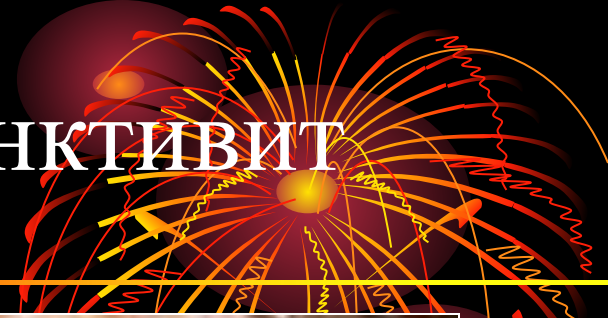Классификация аллергического конъюнктивита (Бонини и Бонини, 1997)

1. Сезонный аллергический конъюнктивит – острый;
2. Круглогодичный аллергический конъюнктивит – хронический;
3. Весенний кератоконъюнктивит;
4. Атопический кератоконъюнктивит;
5. Гиганто-папиллярный конъюнктивит.

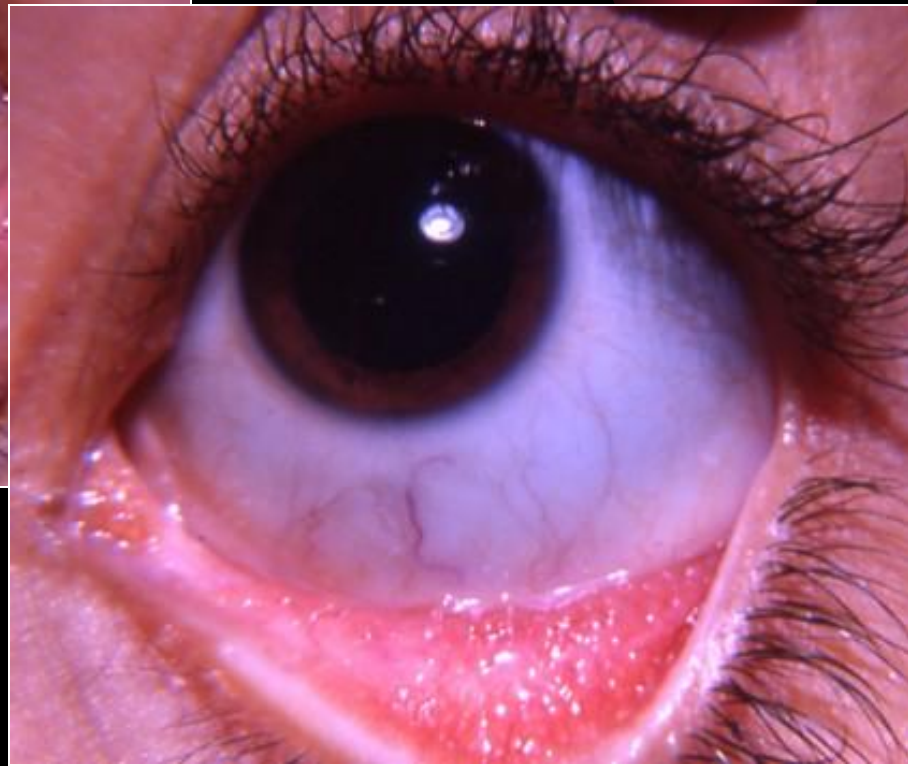
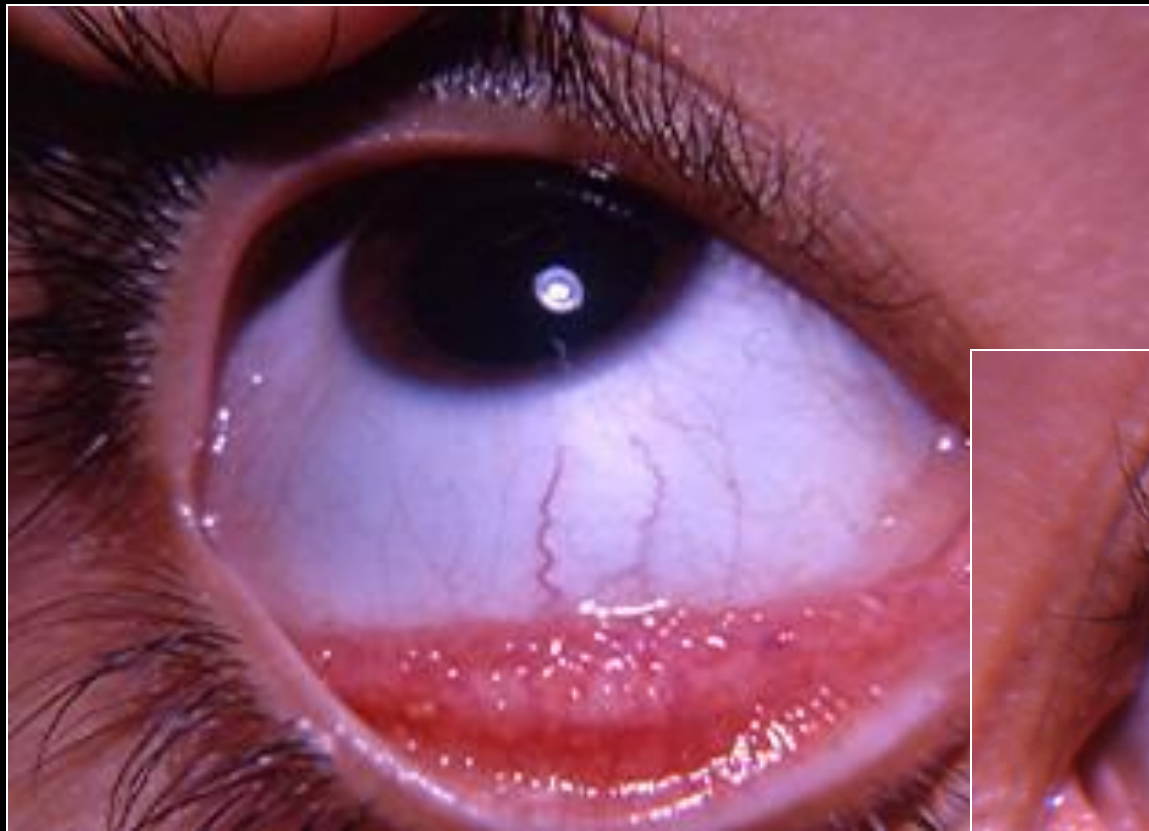Основным проявлением аллергического конъюнктивита является зуд глаза. У пациен-тов с зудом, инъекцией конъюнктивальных со-судов, хемозом разной степени выраженности, отеком век без явлений лимфаденопатии, скорее всего, имеет место аллергическое заболевание.



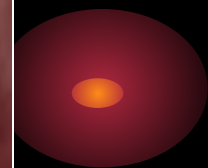
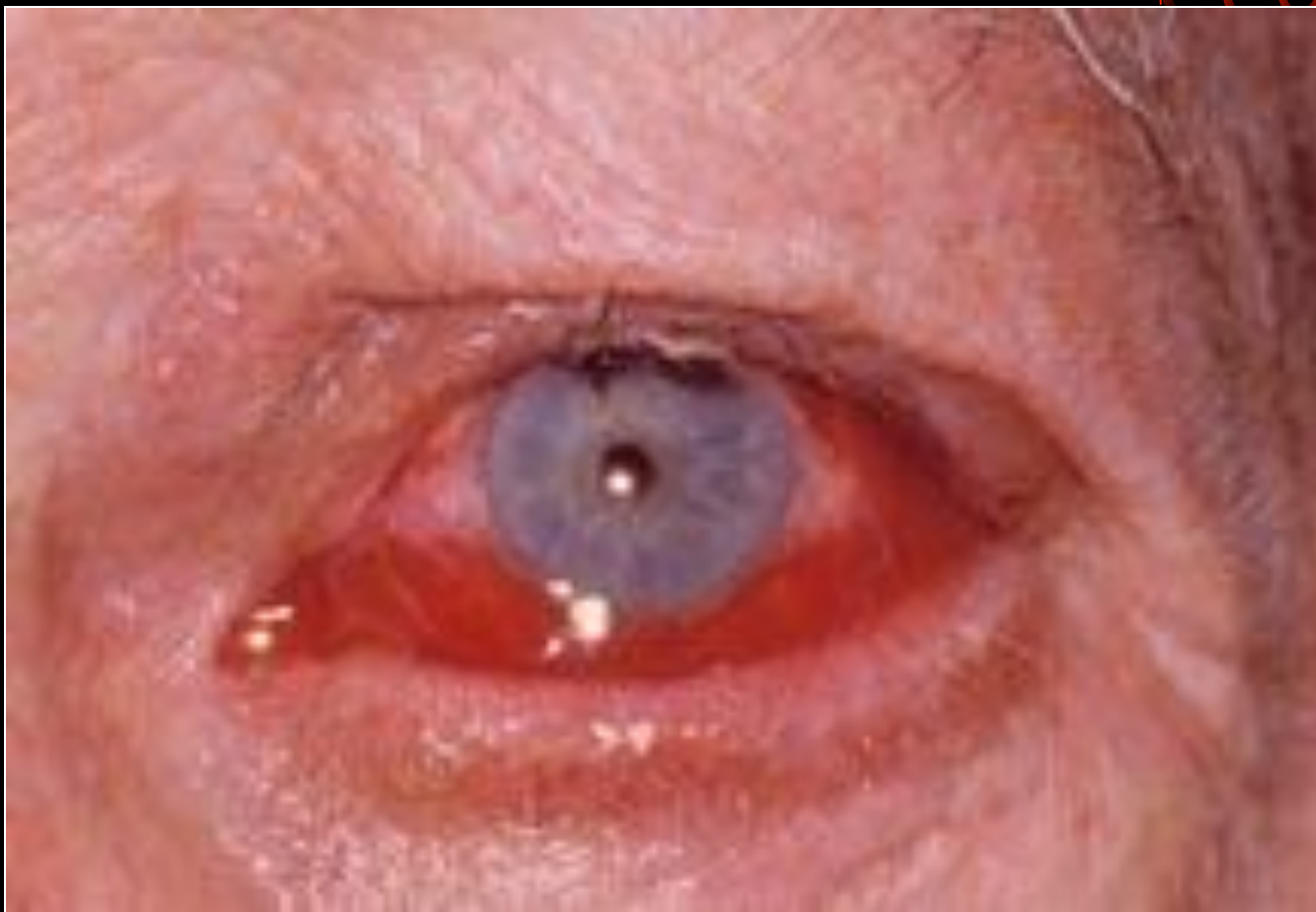Аллергический конъюнктивит



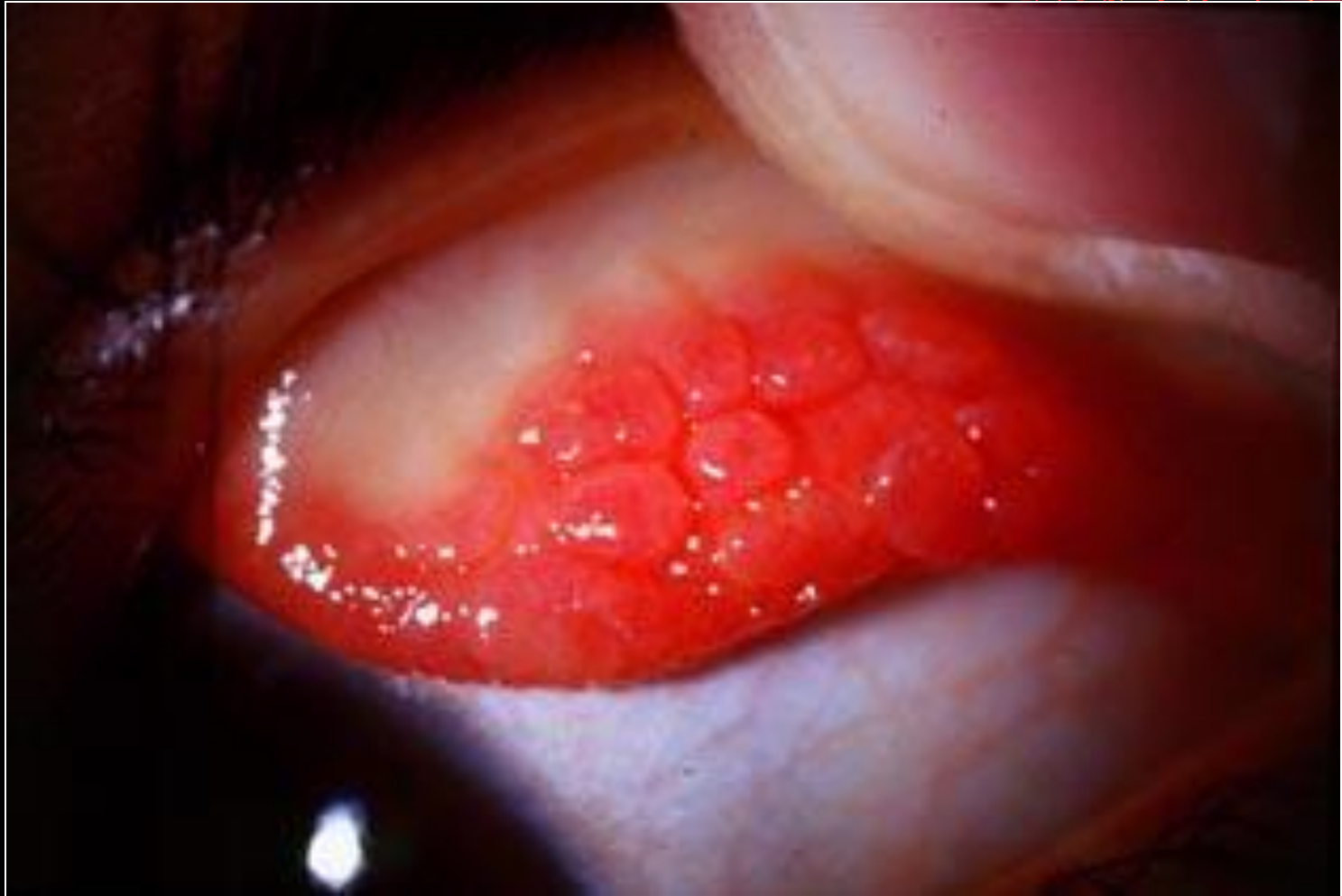Аллергический конъюнктивит



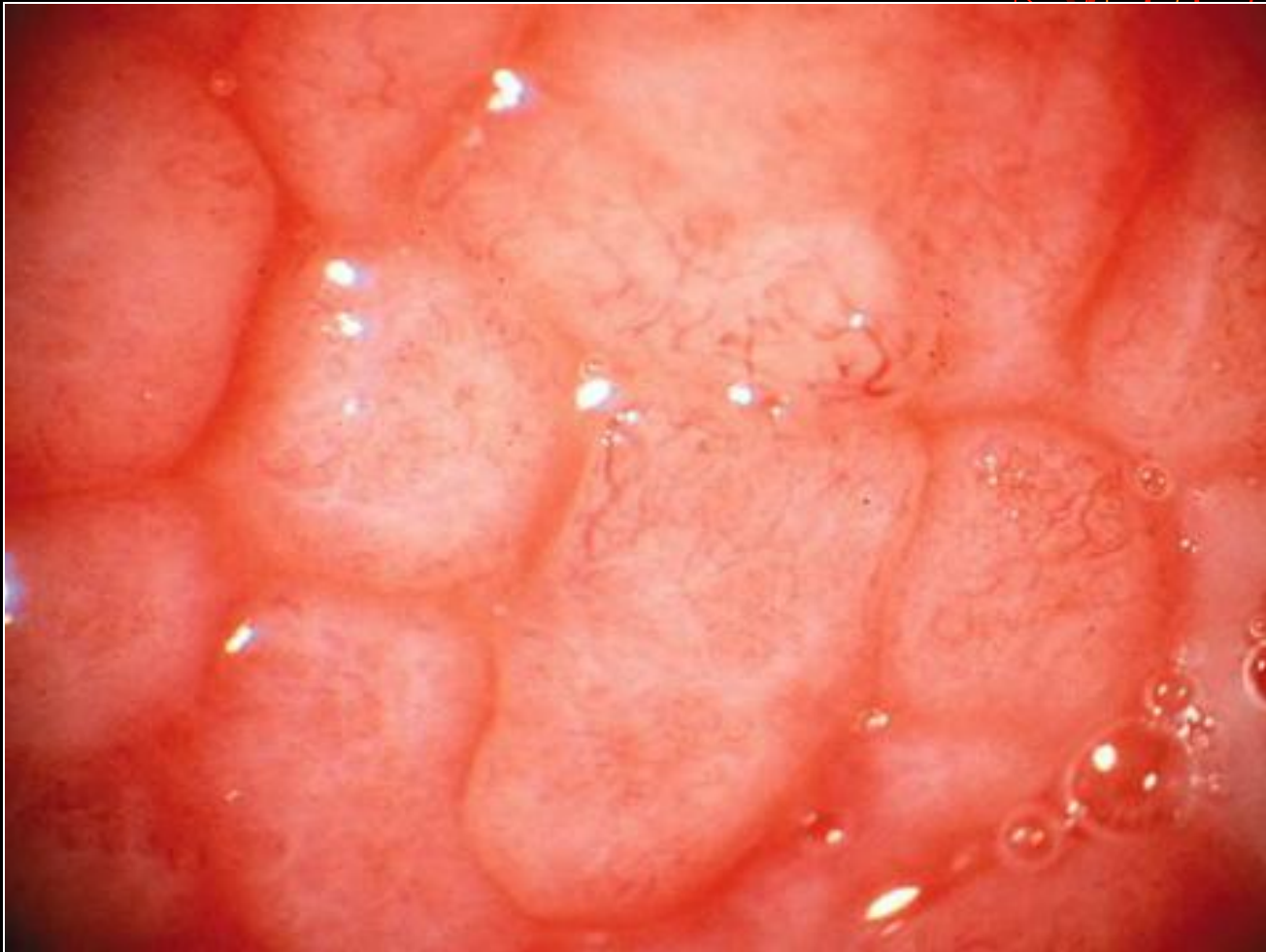Аллергический конъюнктивит



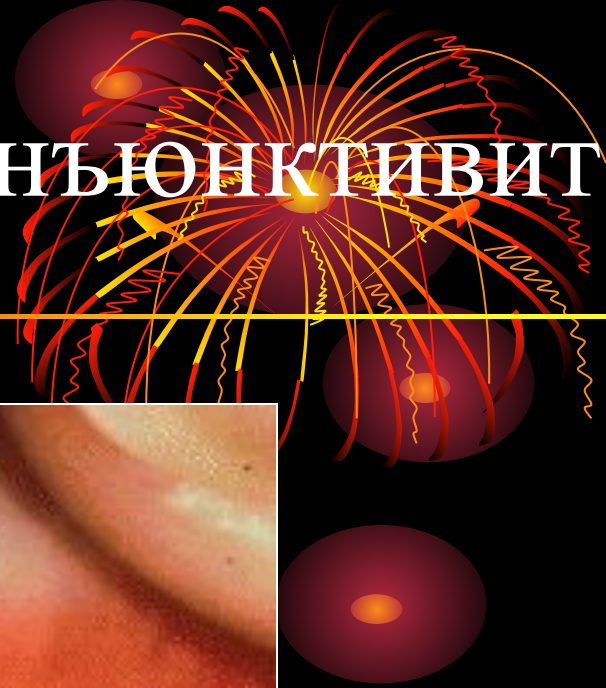
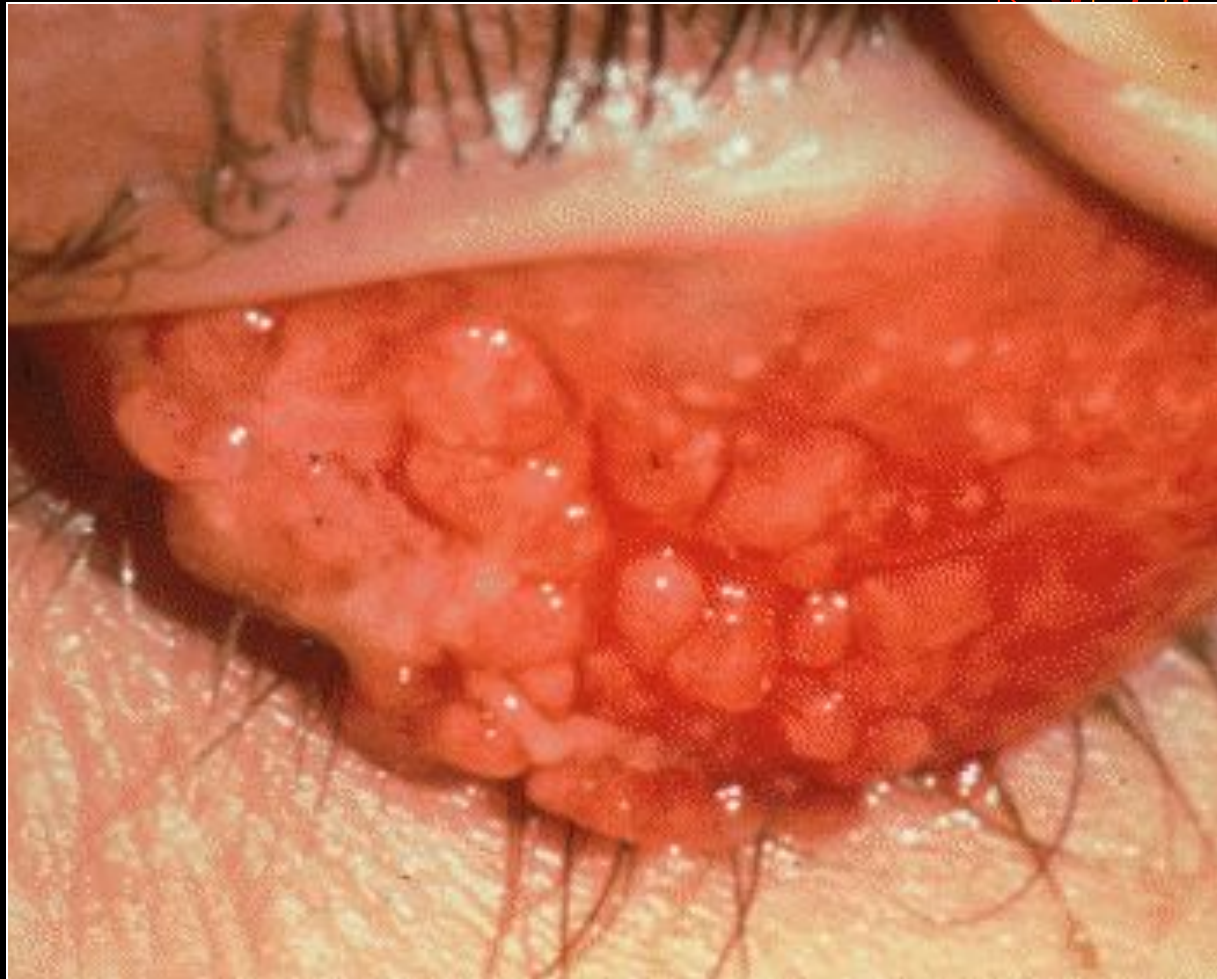
Гиганто-папиллярный конъюнктивит



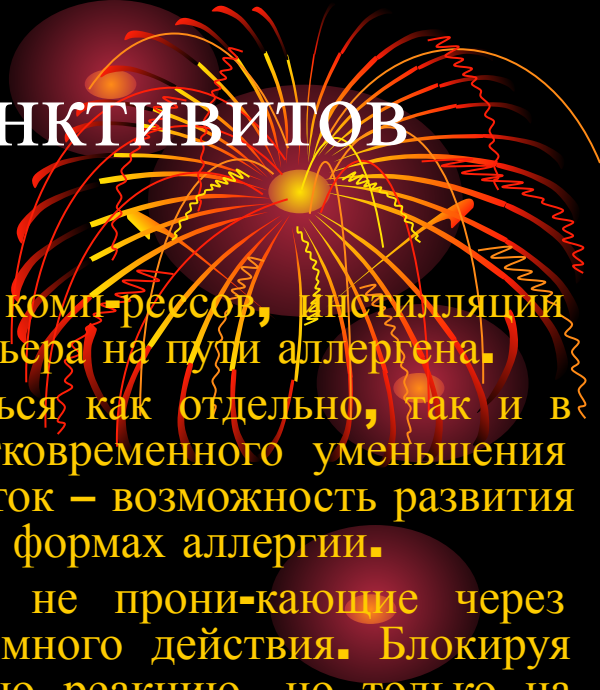
Гиганто-папиллярный конъюнктивит



Гиганто-папиллярный конъюнктивит



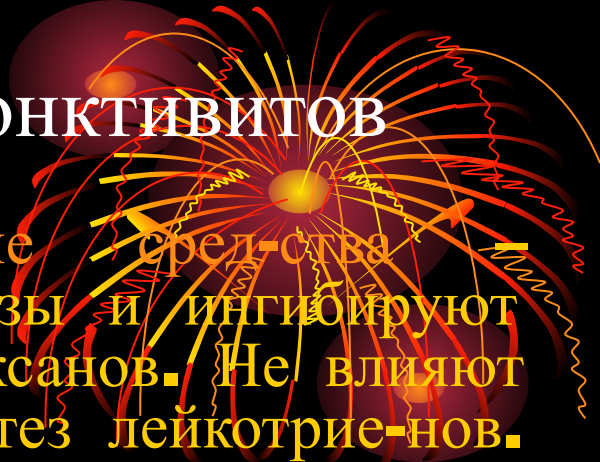Терапия аллергических конъюнктивитов



- Устранение аллергена (частое прикладывание холодных компрессов, инстилляции препаратов «искусственной слезы» с целью создания барьера на пути аллергена.
- Местные сосудосуживающие препараты могут применяться как отдельно, так и в комбинации с антигистаминными препаратами для кратковременного уменьшения инъекции сосудов и покраснения глаз. Основной недостаток – возможность развития парадоксальной реакции и неэффективность при тяжелых формах аллергии.
- Антигистаминные (H₁) препараты второго поколения, не проникающие через гематоэнцефалический барьер и не оказывающие системного действия. Блокируя рецепторы гистамина, успешно купируют аллергическую реакцию, но только на короткое время. Не влияют на простагландины и лейкотриены.
- Стабилизаторы тучных клеток (лодоксамид и кромогликаты) – механизм их до конца не изучен. За счет стабилизации клеточных мембран препятствуют развитию аллергической реакции. Таким образом, являются хорошим средством профилактики аллергии, но не оказания неотложной помощи. При развернутой клинической картине их использование бесполезно.
- Препараты двойного действия (опатанол), блокирующие гистаминовые рецепторы и стабилизирующие мембрану тучных клеток.

Терапия аллергических конъюнктивитов

- Нестероидные противовоспалительные средства блокируют метаболизм циклооксигеназы и ингибируют выработку простагландинов и тромбоксанов. Не влияют на метаболизм липоксигеназы и синтез лейкотриенов. Применение НПВС показано для уменьшения зуда и инъекции конъюнктивы.
- Кортикостероиды остаются одной из наиболее действенных фармакологических агентов, применяемых для лечения АК. КС ингибируют фосфолипазу, которая отвечает за превращение мембранных фосфолипидов в арахидоновую кислоту, а затем в циклооксигеназу (простагландины) и липоксигеназу (лейкотриены).
- КС должны назначаться только на короткий срок в тяжелых случаях, не поддающихся традиционному лечению.



Определение



- Синдром «красного глаза» - это общий термин, относящийся к различным группам глазных заболеваний, признаком типичной клинической картины (причиной заболевания) которых является активная гиперемия (расширение артериол конъюнктивы, а иногда и глубоких интрасклеральных артериол).

Сбор анамнеза



Для дифференциации симптома «красного глаза» следует обратить внимание на некоторые характерные жалобы пациентов:

- Зуд обычно свидетельствует об аллергии;
- Жжение в глазах может быть симптомом «сухого глаза»;
- Слипшиеся веки скорее всего свидетельствуют о бактериальном конъюнктивите.

Дифференциальная диагностика различных видов конъюнктивита



- Вирусный конъюнктивит – диффузный ярко-красный цвет конъюнктивы, серозный экс-судат, увеличение предушных лимфатичес-ких узлов;
- Бактериальный конъюнктивит – диффузная гиперемия конъюнктивы, ее отек с гнойным или слизисто-гнойным экссудатом (при хла-мидийной инфекции – также выраженная лимфаденопатия);
- Аллергический конъюнктивит – преоблада-ние отека над гиперемией конъюнктивы, ее «молочный» вид, зуд.

Некоторые другие вопросы дифференциальной диагностики синдрома «красного глаза»



- ССГ и хронический инфекционный конъюнктивит (диплококки или хламидии);
- Пограничное состояние – ССГ и синдром «усталых глаз».

У многих пациентов секреция слезы и стабильность прекорнеальной слезной пленки удовлетворительная в нормальных условиях. Однако изменения окружающей среды (сухость, высокая температура, курение или загрязнение воздуха), а также некоторые виды деятельности (чтение, работа за компьютером) может привести к сокращению морганий и появлению жалоб.


Некоторые другие вопросы дифференциальной диагностики синдрома «красного глаза»



- Поверхностные заболевания глаз – общее название заболеваний, при которых изменяются структурные (макро- или микроскопические) физические или химические характеристики поверхности роговицы и эпителия конъюнктивы, нарушая тем самым формирование и поддержание в устойчивом состоянии прекорнеальной слезной пленки.
- Токсическая эпителиопатия роговицы (медикаментозный кератоконъюнктивит) вызвана длительным и бессистемным использованием многочисленных капель и мазей. Непосредственная причина – токсическое воздействие консервантов. Значительное улучшение наступает уже через **1 – 2** дня после отмены всех препаратов (иногда в сочетании с использованием «искусственной слезы», не содержащей консервантов).
- Эписклерит и склерит – являются самыми редкими причинами воспаления глаза.

Схема работы с пациентом



- Исключить кератит;
 - Преобладающий симптом зуд – аллергический конъюнктивит;
 - Преобладающий симптом жжение – ССГ;
 - Преобладающий симптом – обильное гнойное отделяемое – бактериальный конъюнктивит;
 - Серозно-гнойные выделения на протяжении **2 – 3** недель – хламидийный конъюнктивит;
 - Инфекция, ассоциированная с верхними дыхательными путями, лимфаденопатией – вирусный конъюнктивит.
- 

Хронический конъюнктивит



- конъюнктивит, связанный с аномалиями рефракции, заболеваниями ППН, ЖКТ, вредными условиями труда и т.д.;
- сухой кератоконъюнктивит (синдром "сухого глаза");
- конъюнктивит после перенесенного острого конъюнктивита;
- трахома;
- медикаментозные (токсические) в результате применения глазных капель.

Синдром «сухого глаза»



- ССГ – это нарушение функций слезной пленки, обусловленное недостаточной выработкой слезы или повышенной испаряемостью слезы, что вызывает повреждение интер-пальпебральной поверхности глаза и связано с симптомами дискомфорта глаз.

Синдром «сухого глаза»



- Классическое определение слез-ной пленки описывает ее как трех-слойную структуру: поверхностный липидный слой, средний водный слой и муциновый слой, прилежа-щий к поверхности глаза. Тем не менее, последние исследования подвергли сомнению существова-ние такого четкого разграничения между этими слоями.

Синдром «сухого глаза»

Мадридская «тройственная» классификация
(с изменениями)

Этиопатогенез:

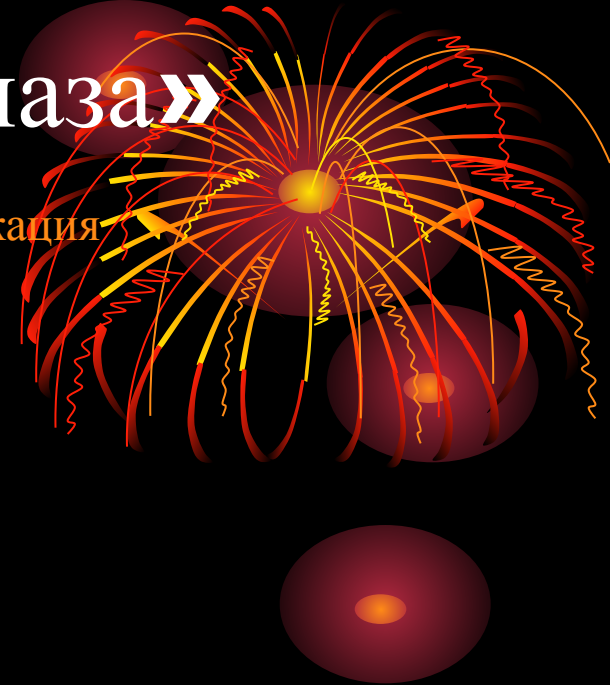1. Возрастные изменения;
2. Гормональные изменения;
3. Фармакологические факторы.

Поражение желез:

1. Водно-серозная недостаточность (гипосекреторный)
2. Липидная недостаточность (гипериспаряющаяся сухость глаза).

Степени тяжести

- 1-я – ярко выраженная клиническая картина
- 2-я – обратимые клинические изменения, такие как пятна на роговице и гиперемия;
- 3-я – необратимые последствия синдрома «сухого глаза» - рубцевание и бельма.



Синдром «сухого глаза»

Тщательный сбор анамнеза позволяет поставить диагноз ССГ даже без детального осмотра.

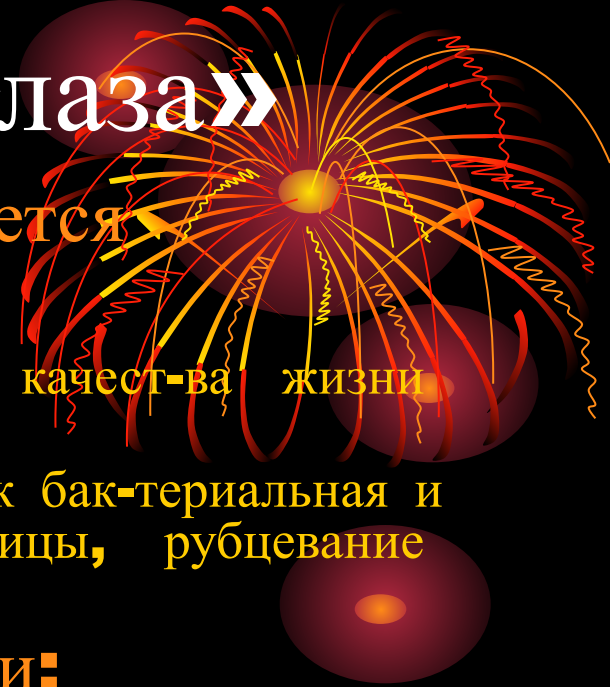- Среди заболеваний переднего отрезка глаза ССГ является сугубо хроническим. Резкое начало заболевания никогда не может быть связано с ССГ.
- ССГ не может быть односторонним, за исключением случаев, когда причиной его появления является травма (как правило, химический ожог) или некоторые неврологические заболевания.
- Наличие сухости во рту, симптомов ревматизма у пациентов моложе **50** лет свидетельствует о системности процесса и необходимости обследования у иммунолога/ревматолога.
- Для ССГ характерна периодичность гиперемии конъюнктивы. Поэтому острое начало и постоянная гиперемия, а также выраженная постоянная гиперемия является поводом для более детального обследования у офтальмолога.
- ССГ характерен для людей старше **50** лет. Почти все пациенты старше **70** лет имеют те или иные симптомы ССГ.
- Когда при работе за компьютером взгляд неподвижен, частота морганий уменьшается в пять раз. При этом усиливается испарение слезы, в том числе из-за дефектов липидного слоя, выделяющегося из мейбомиевых желез при моргании. Жалоба характерна для молодежи.
- Аналогичные симптомы возникают при управлении автомобилем.
- В связи с повышением уровня прогестерона, усиливающего вязкость слезной пленки, у женщин может наблюдаться декомпенсация стабильности слезной пленки во время ПМС.
- Ухудшение состояния по утрам (слезотечение) свидетельствует о наличии гипериспаряющейся разновидности ССГ (дефицит липидного слоя). Если состояние ухудшается в вечернее время (жжение) – гипосекреторном ССГ (дефицит водного слоя).

Синдром «сухого глаза»

- Одной из типичных жалоб пациентов при сухости глаз является жжение и ощущение «песка в глазах», усиливающееся в вечернее время. Эта жалоба является определяющим симптомом, позволяющим дифференцировать ССГ от инфекционного и аллергического конъюнктивита. Жалобы на чувство сухости очень редки, но при их наличии практически во всех случаях имеет место гипосекреторный вид ССГ.
- Слезотечение по утрам, особенно в зимнее время года является одним из критериев диагностики гипериспаряемой разновидности ССГ. Наличие слезотечения противоречит самому названию явления - «сухой глаз», что лишний раз доказывает его неточность. Липиды, выделяемые мейбомиевыми железами, препятствуют гипериспарению слезы, а также ее скатыванию через край века (слезотечению). Количество выделяемого мейбомиевыми железами секрета зависит от частоты морганий. Ночью по понятным причинам секрет не выделяется, и после просыпания слезная пленка испытывает относительный липидодефицит. У пациентов с пониженным выделением липидов естественное утреннее снижение количества липидов может привести к декомпенсации липидного слоя и, соответственно, к слезотечению.

Синдром «сухого глаза»

Сухость глаз не излечивается



- Цели лечения:

1. Облегчение симптомов для улучшения качества жизни пациента;
2. Профилактика осложнений ССГ, таких как бактериальная и вирусная инфекция, перфорация роговицы, рубцевание конъюнктивы.

Основные рекомендации:

1. Предотвращать ситуации, заведомо ухудшающие симптомы ССГ (курение, пребывание в загрязненной атмосфере, нахождение на сильном ветру, в холодном и сухом воздухе);
2. Поместить экран монитора на **10 – 20** градусов ниже уровня глаз для того, чтобы глаза были немного прикрыты, что позволило бы уменьшить испарение слезы;
3. Ношение очков в большой оправе уменьшит воздействие ветра на глаза.

Синдром «сухого глаза»

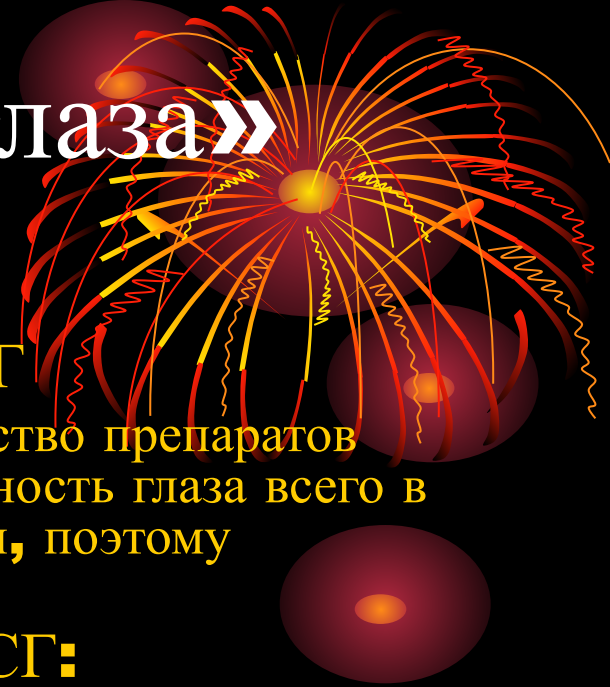ЛЕЧЕНИЕ

Гипосекреторный вид ССГ

1. Препараты «искусственной слезы». Большинство препаратов «искусственной слезы» защищают поверхность глаза всего в течение **10 – 20** минут после закапывания, поэтому необходимы частые инстилляции.

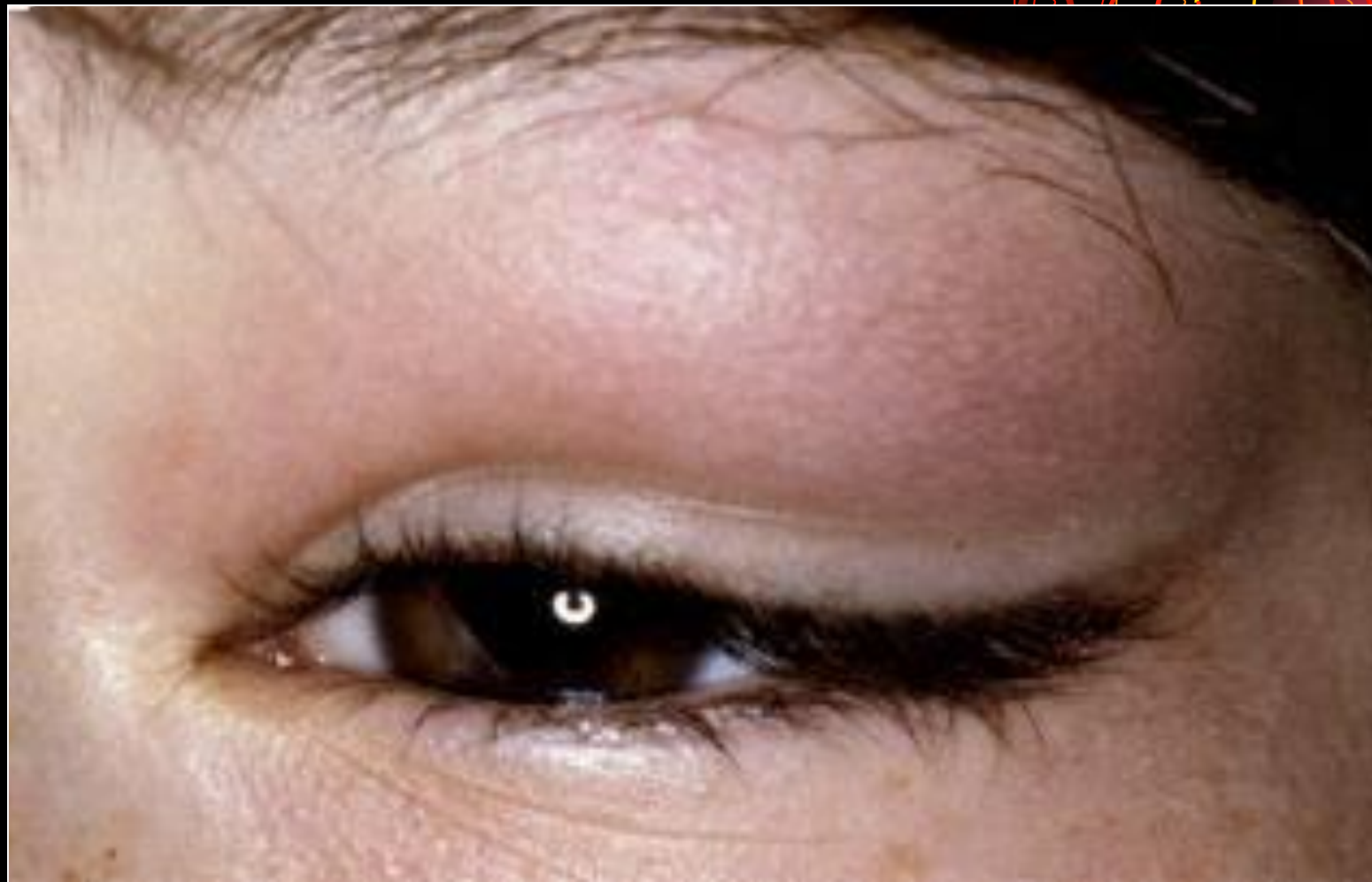Гипериспаряющийся вид ССГ:

1. Препараты «искусственной слезы»;
2. Горячие компрессы на веки;
3. Легкий круговой массаж;
4. Гигиена краев век;
5. Усиленное моргание во время работы за компьютером;
6. Короткий курс кортикостероидов;
7. Короткий курс антибиотиков для уменьшения бактериальной популяции.

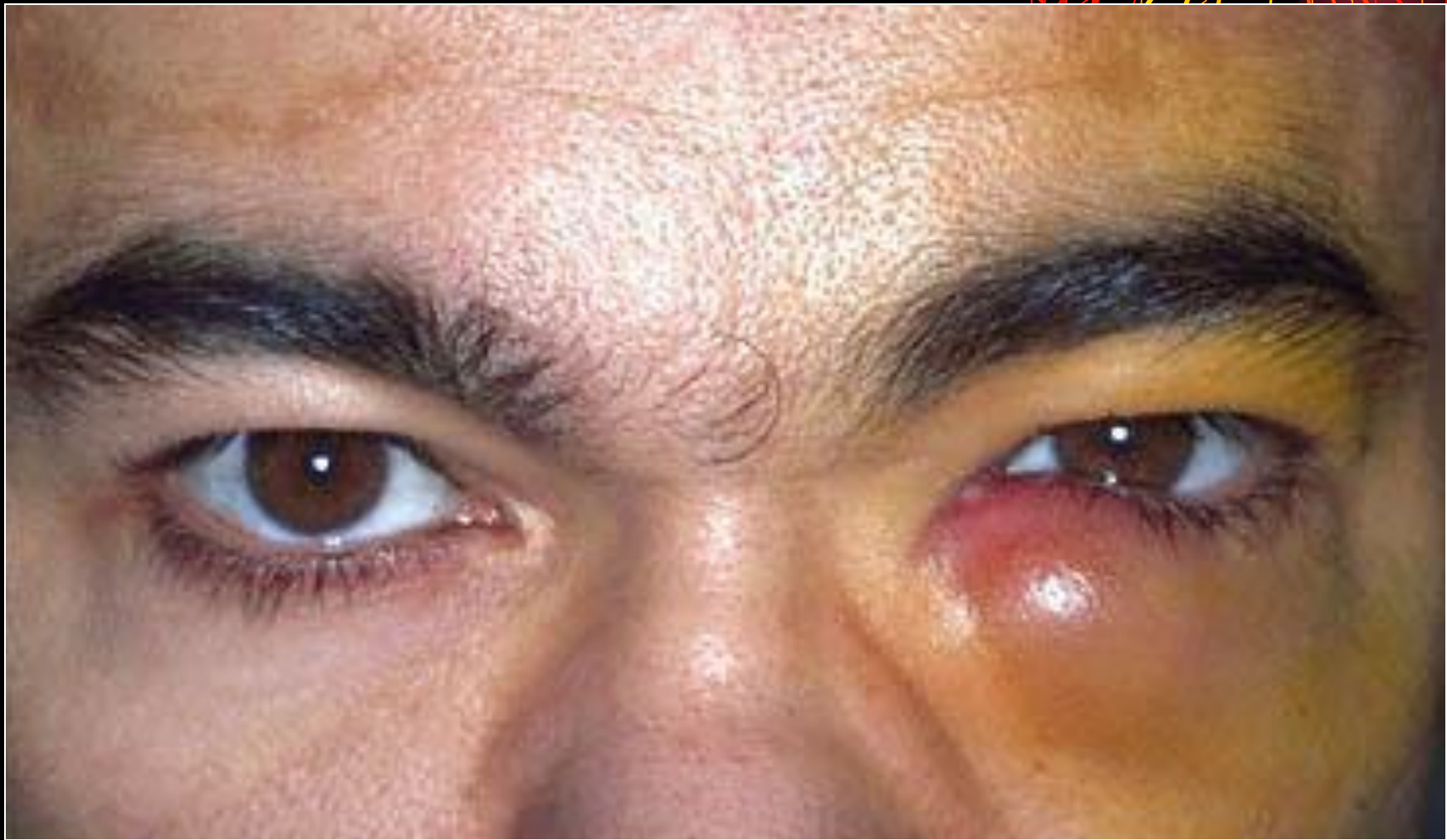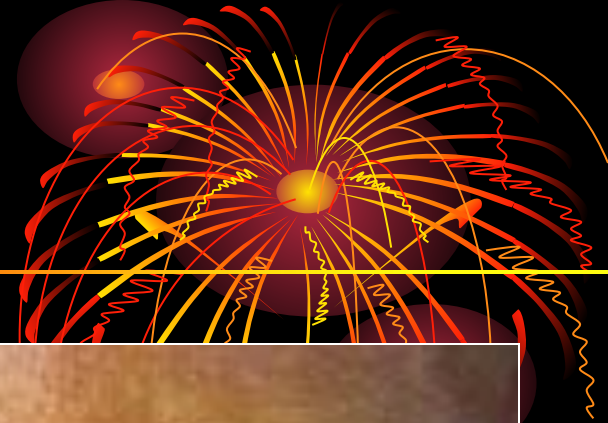


Патология слезного аппарата

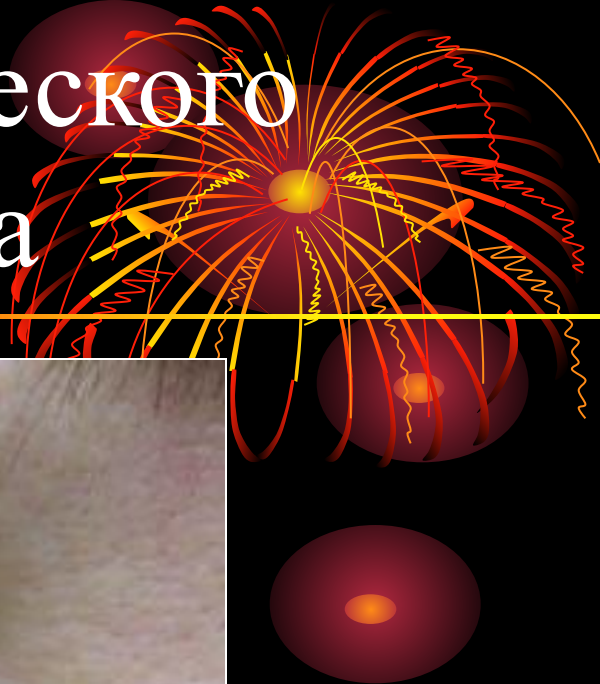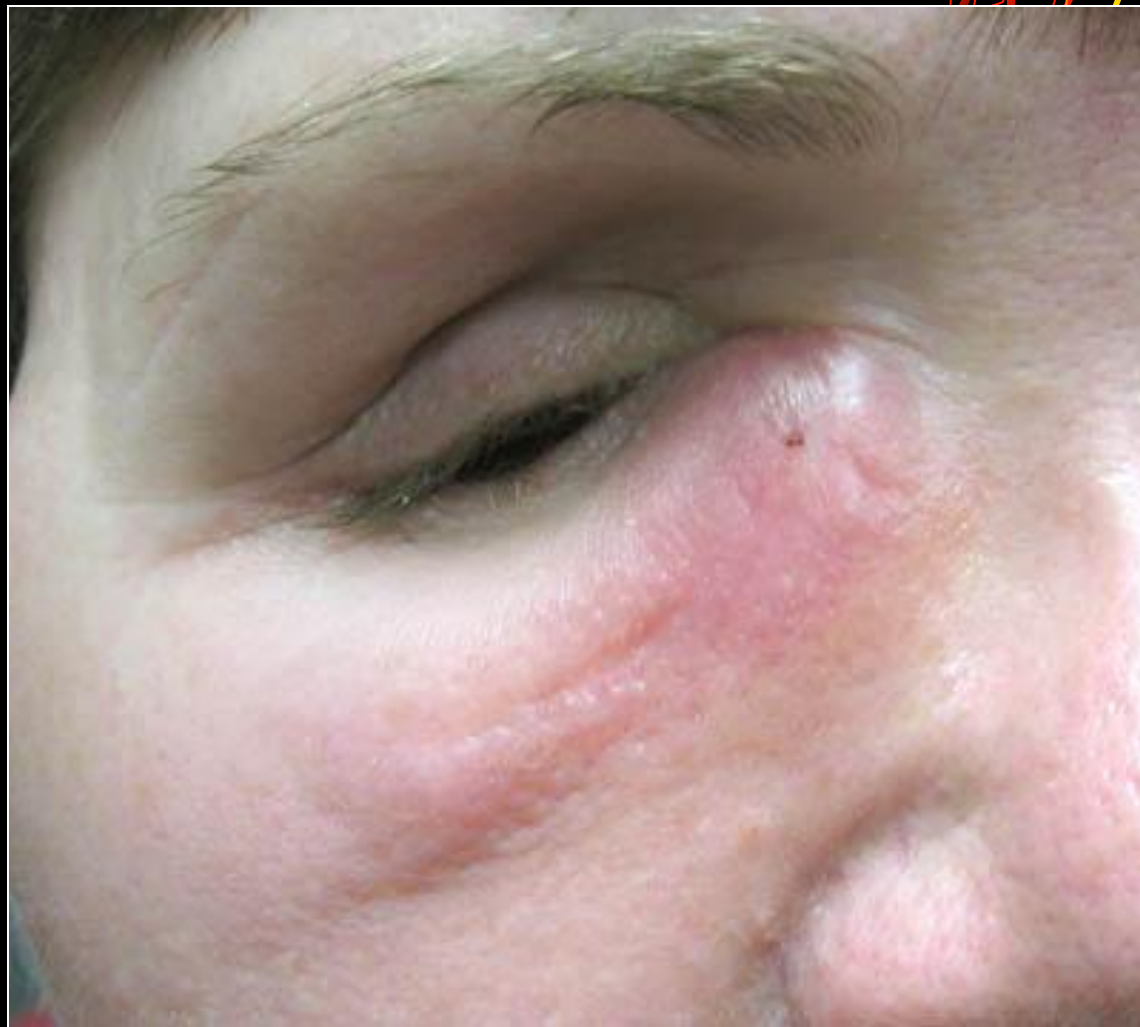Острый дакриoadенит



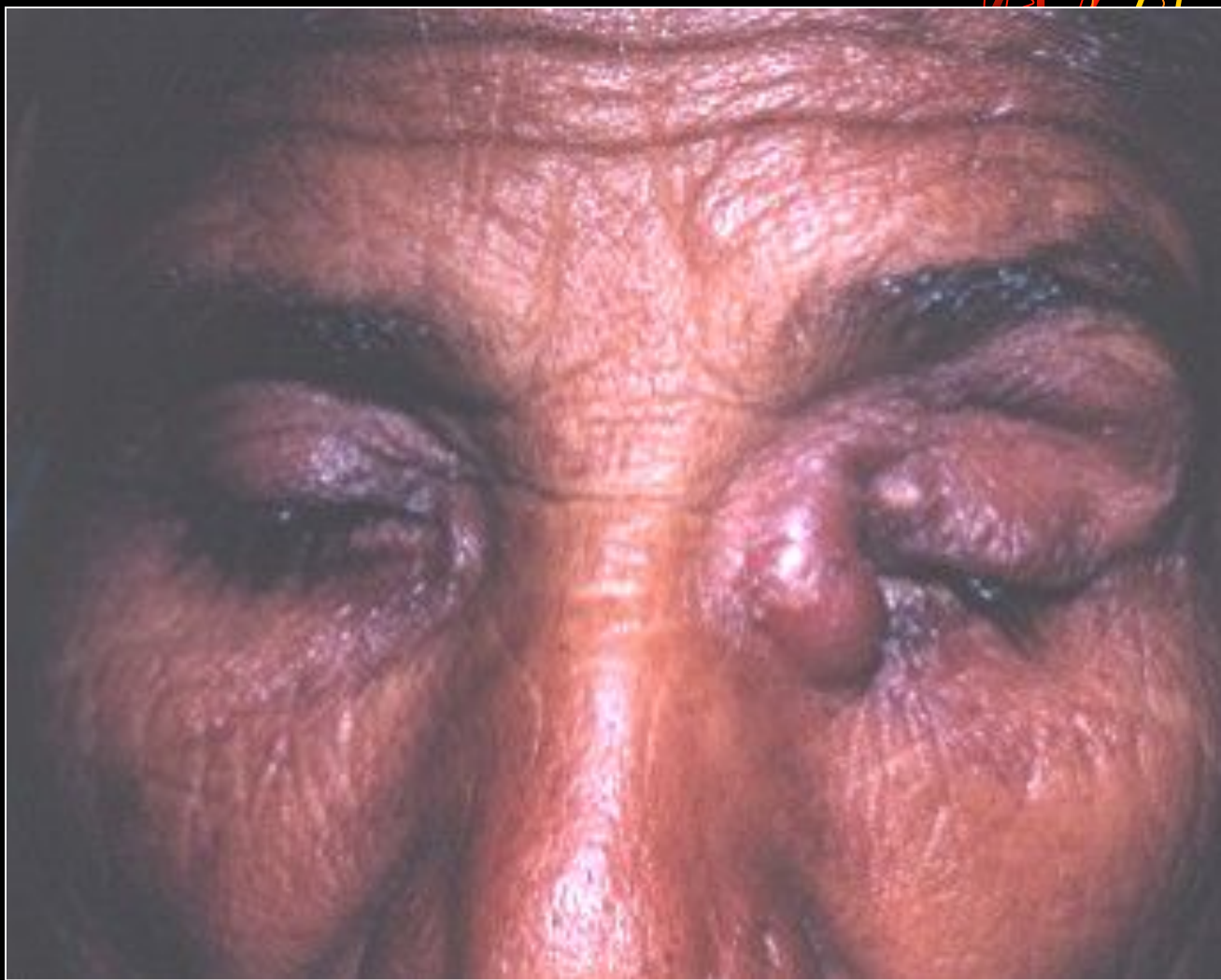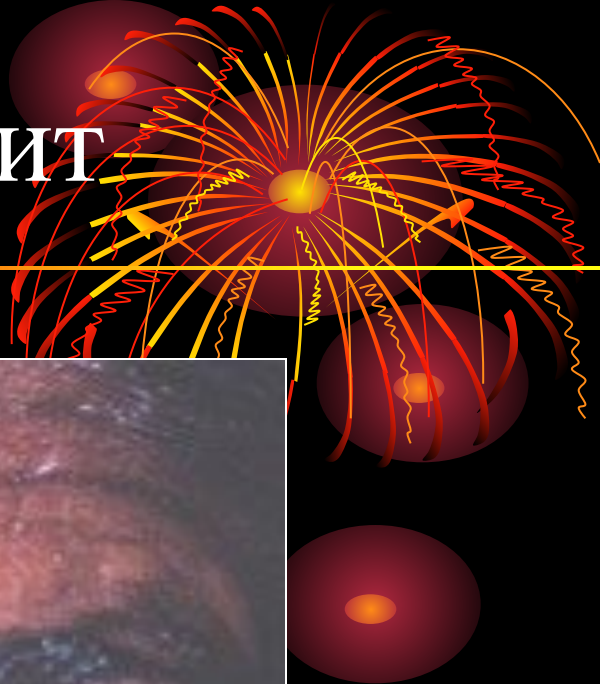Острый дакриоцистит



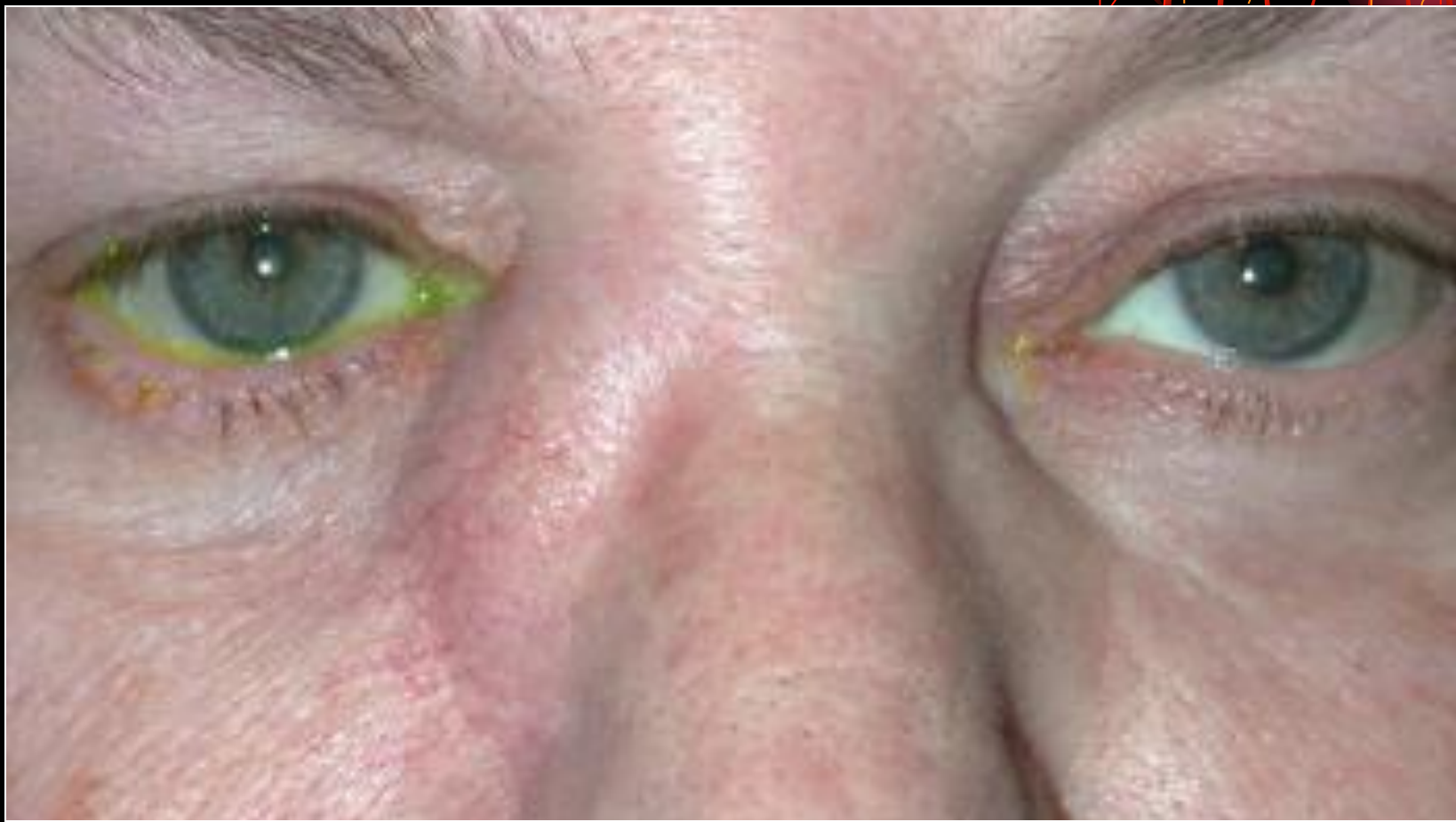Обострение хронического дакриоцитстита



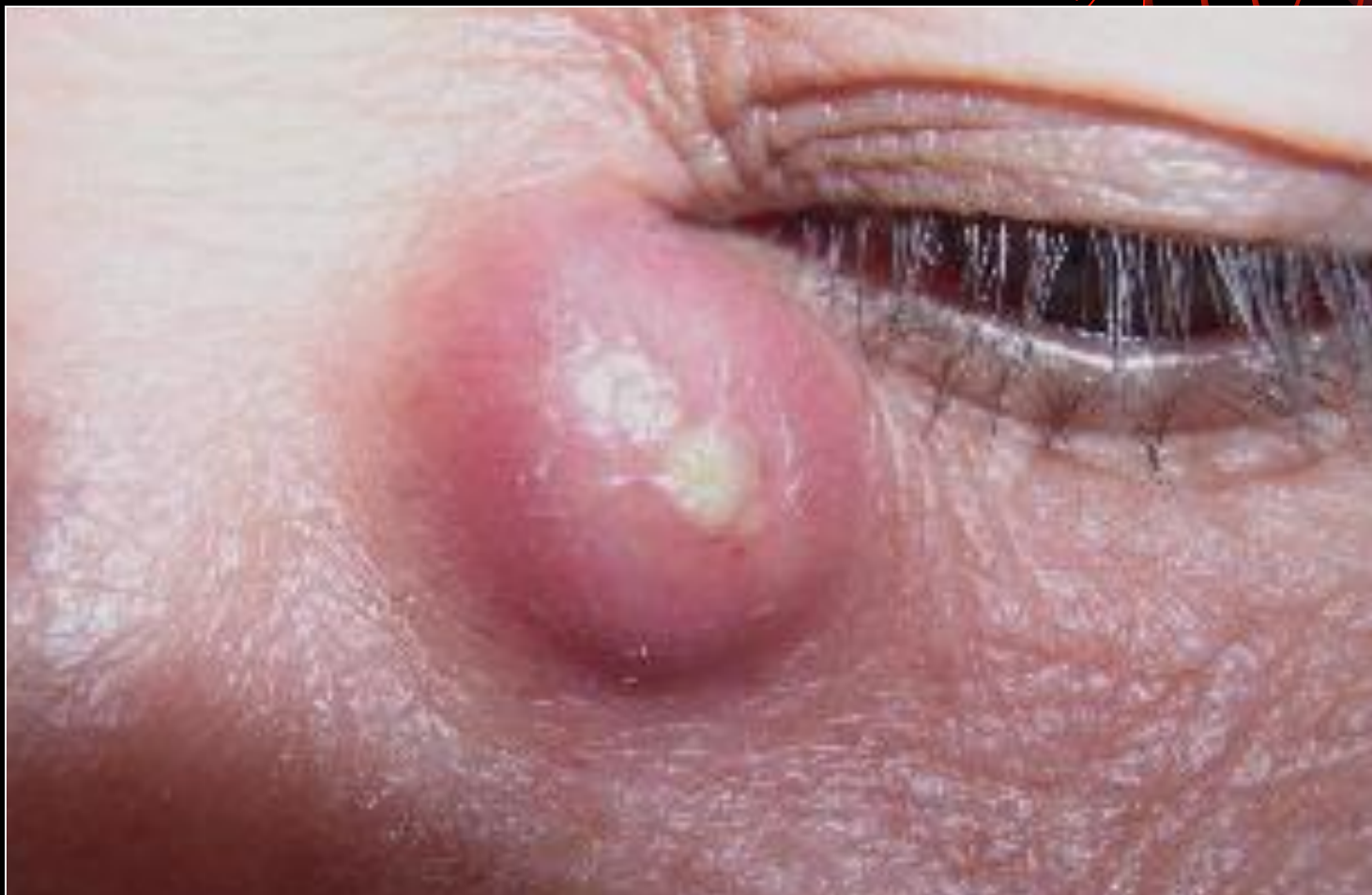Хронический дакриоцистит



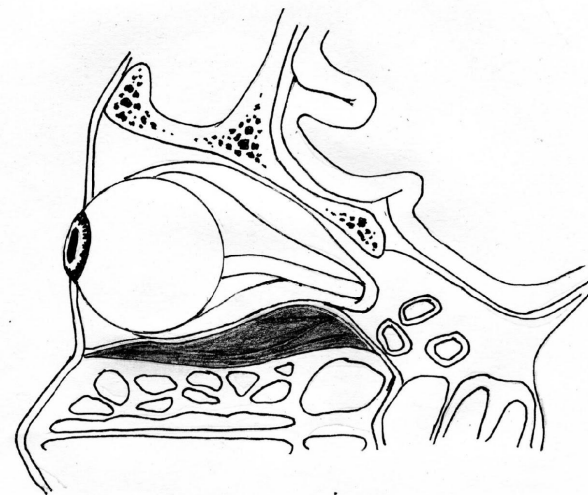
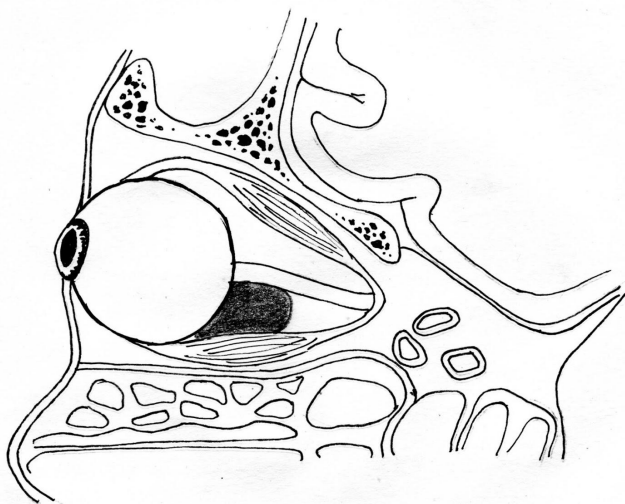
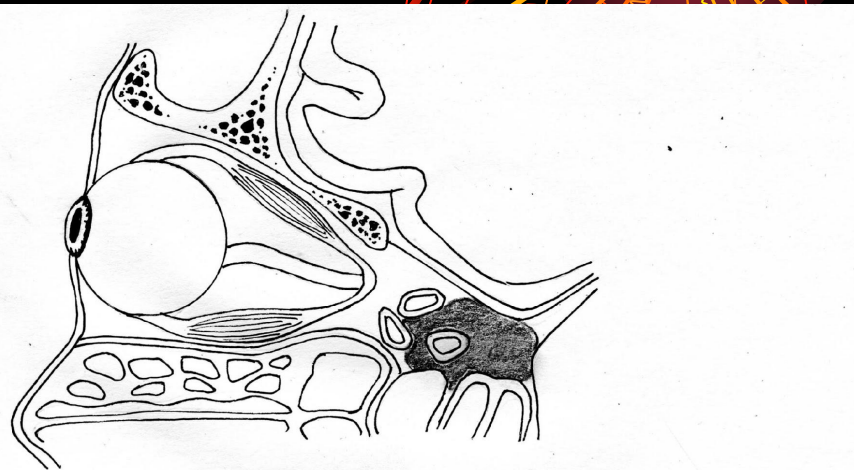
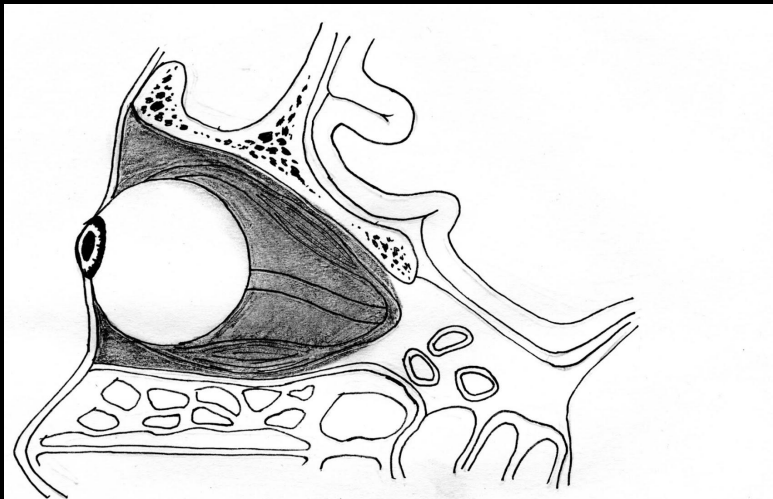

Хронический дакриоцистит



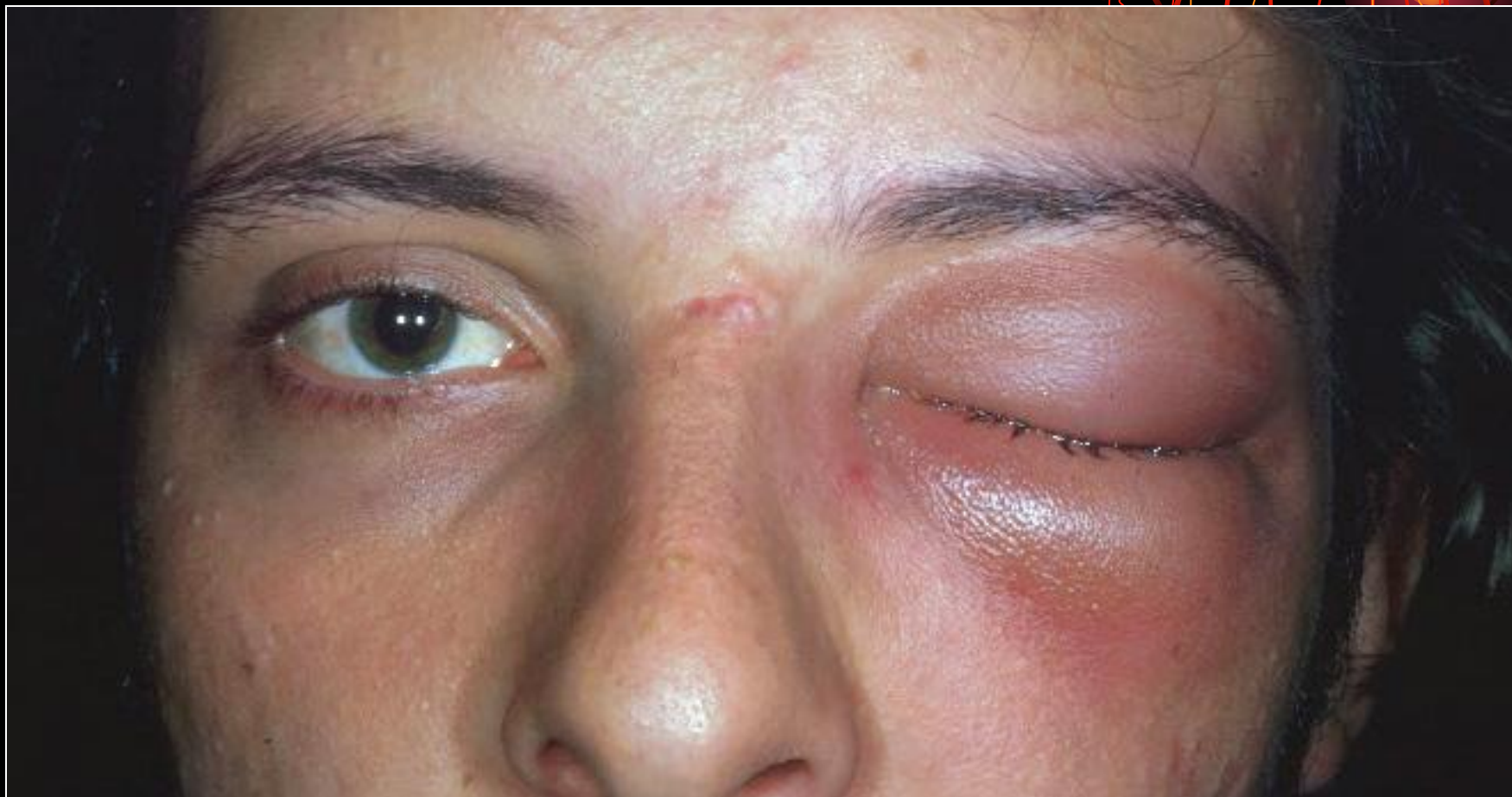
Хронический дакриоцистит Фистула слезного мешка



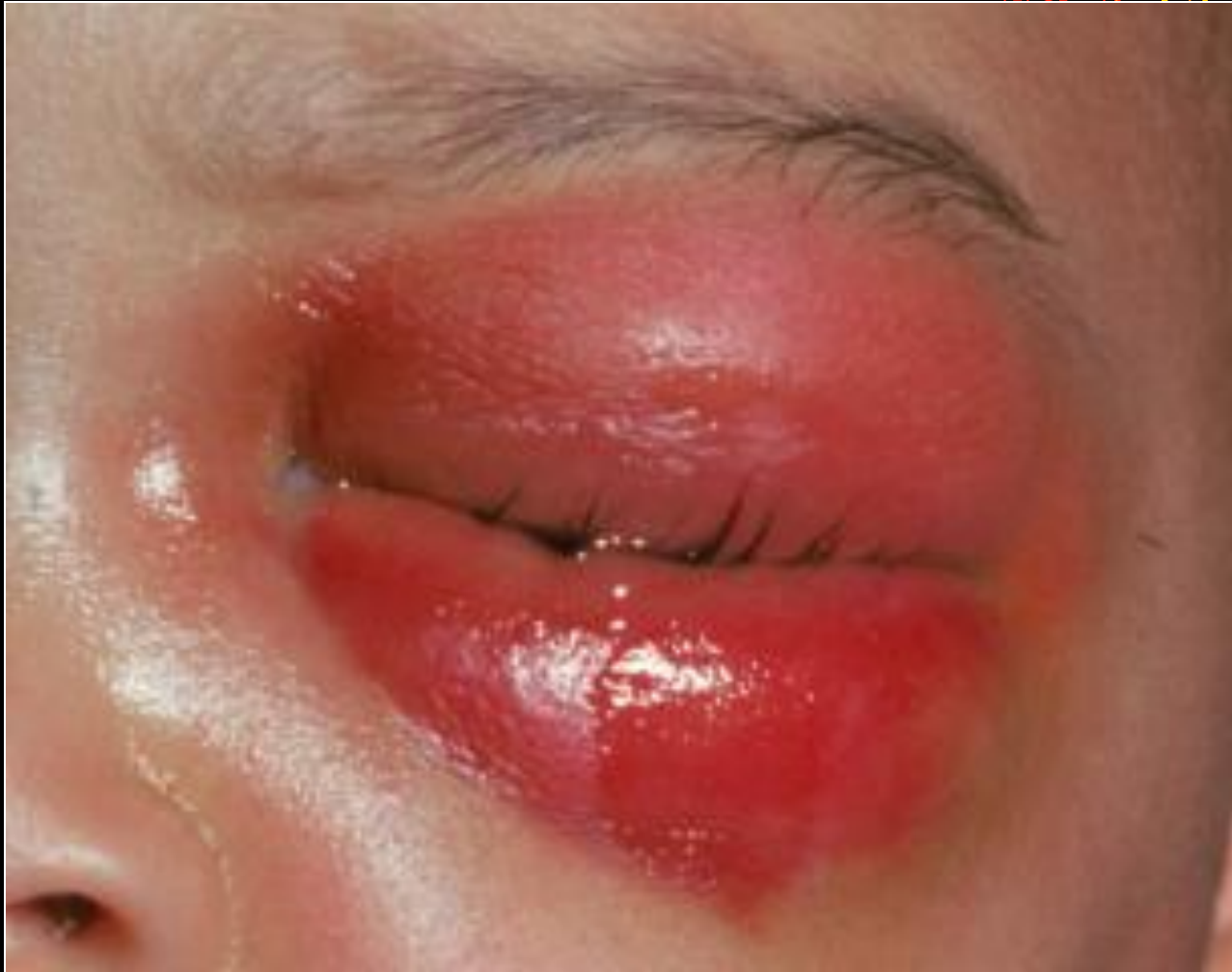Орбитальная инфекция



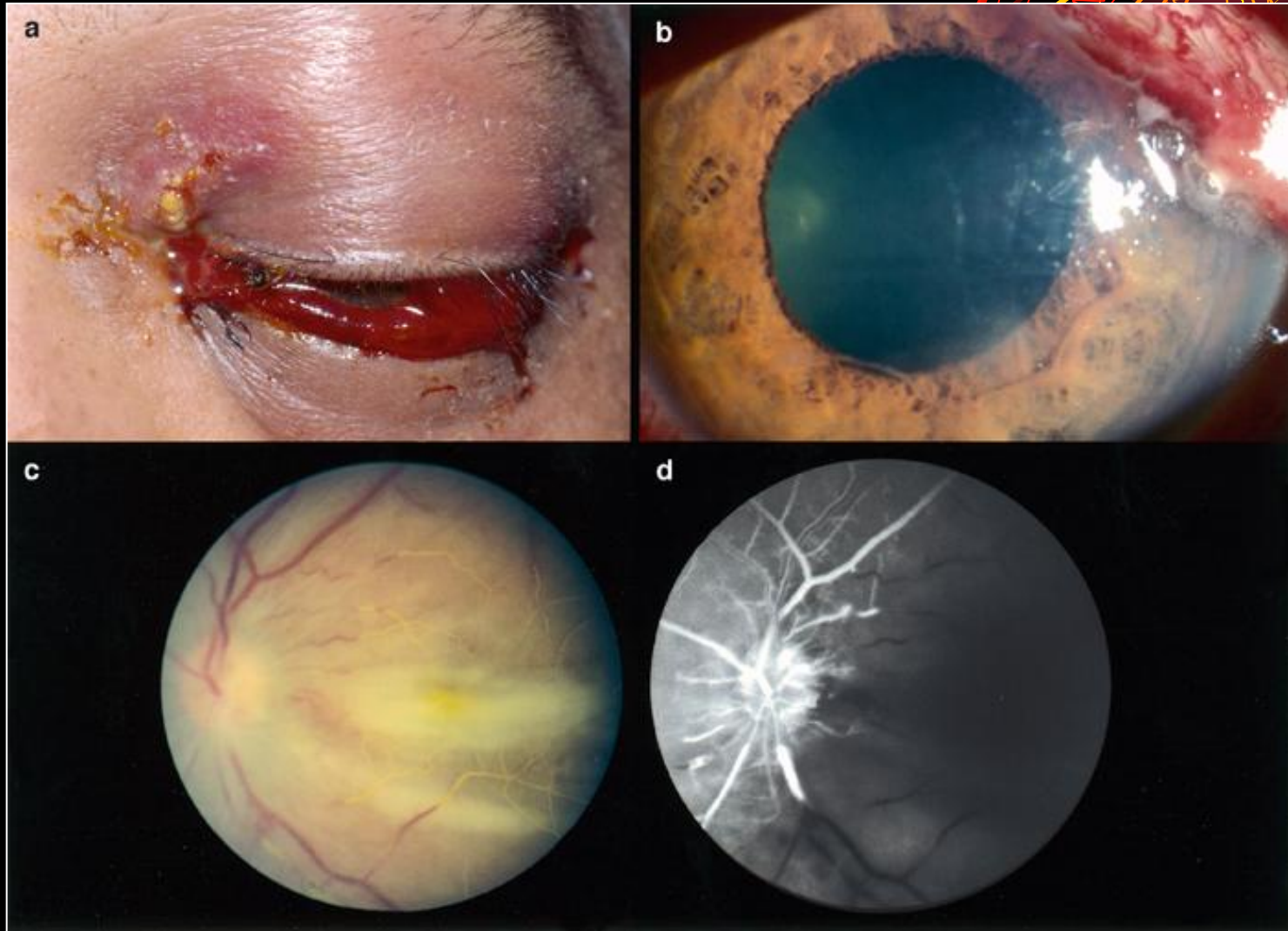
Пресептальный целлюлит



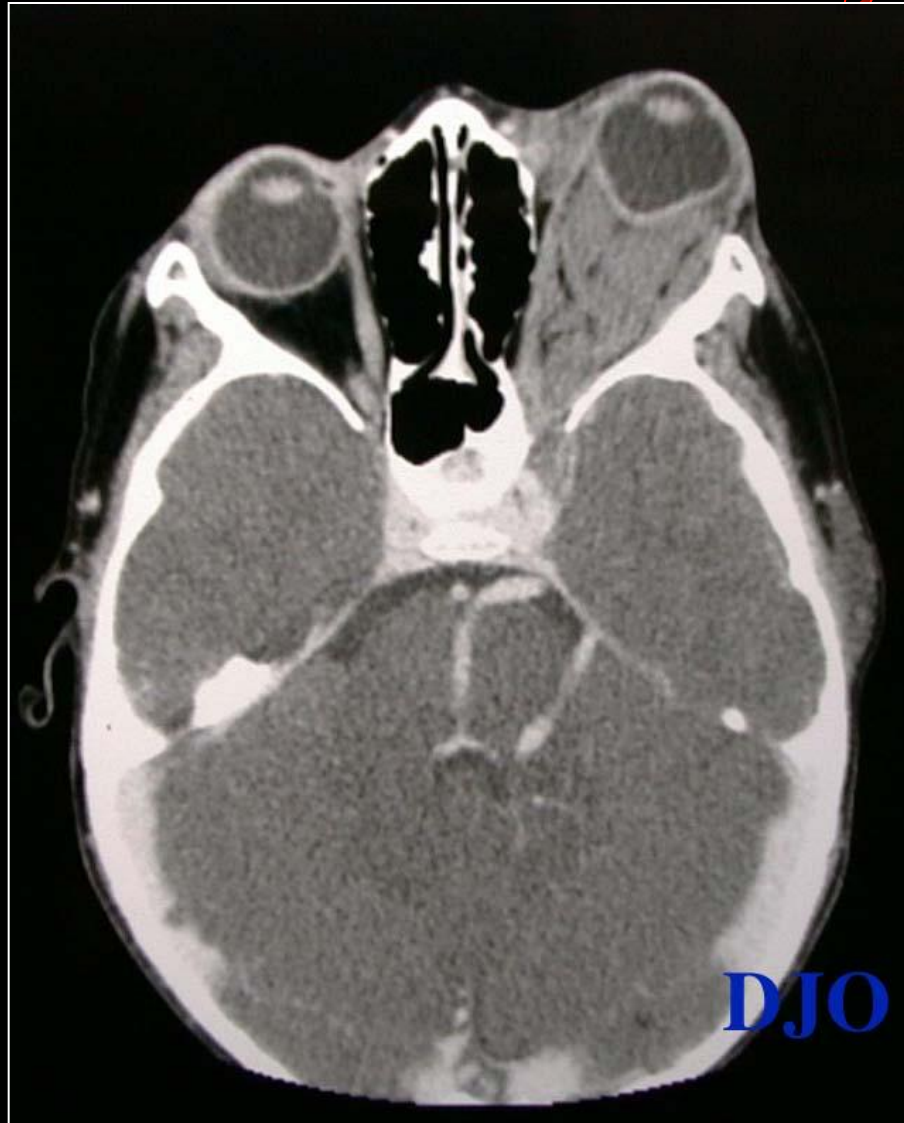Орбитальный (постсептальный) целлюлит



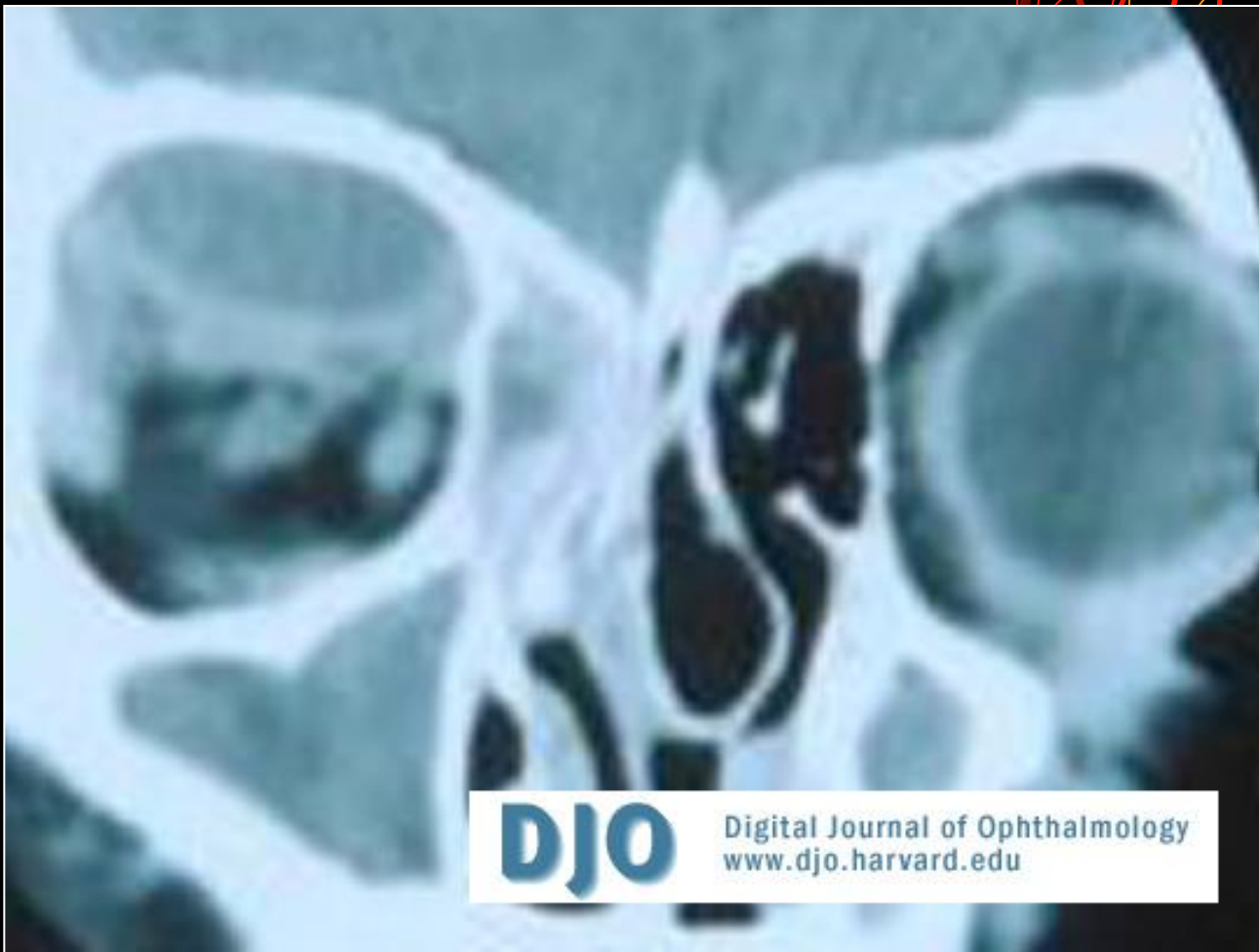
Орбитальный целлюлит



КТ орбитального целлюлита



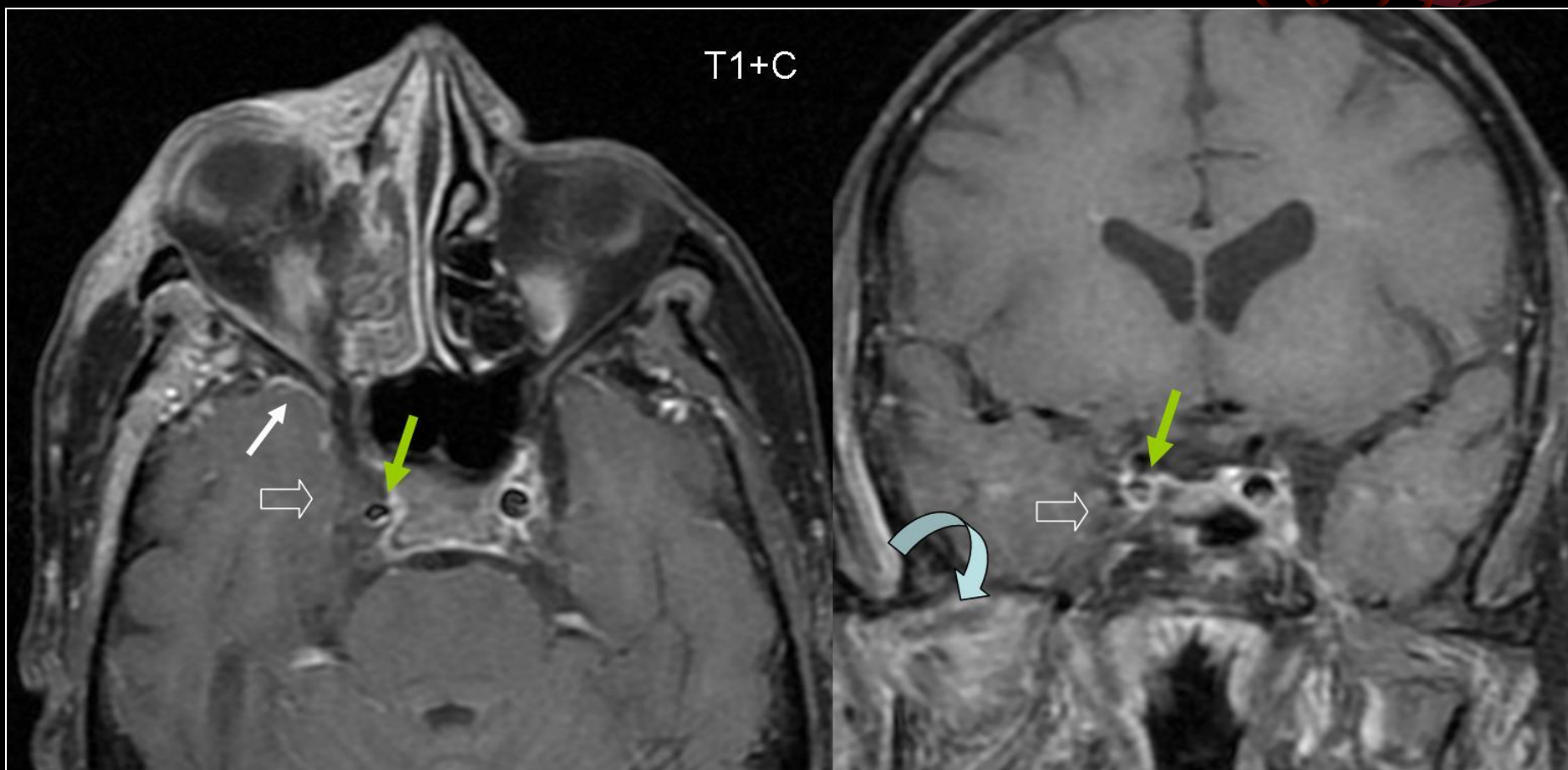
Субпериостальный абсцесс



DJO

Digital Journal of Ophthalmology
www.djo.harvard.edu

Тромбоз кавернозного синуса



Тромбоз кавернозного синуса

