Общие вопросы лапароскопической аппендэктомии.

Показания и противопоказания к операции.

Техника лапароскопической аппендэктомии.

Тактика диагностики и лечения острого аппендицита несколько меняются с внедрением в практику эндовидеохирургии.

История малоинвазивной аппендэктомии

- Первая трансвагинальная лапароскопия (ventroscopia) была выполнена в 1901 году российским гинекологом Д.О. Оттом.
- В 1949 году Bueno описал серию трансвагинальных аппендэктомий, выполняемых при помощи обычных инструментов при выполнении гистерэктомии

История малоинвазивной аппендэктомии

- В 1960 году в эксперименте детский хирург А.И. Ленюшкин доказал, что культя червеобразного отростка, при лигатурном методе аппендэктомии самостоятельно погружается в слепую кишку, а число осложнений в брюшной полости статистический значимый как при погружном так и при лигатурном методе АЭ.

История малоинвазивной аппендэктомии

- В 1977 г. De Kok впервые применил лапароскоп для облегчения аппендэктомии, выполняемой через минилапаротомный разрез. При этом обработка культи отростка производилась вне брюшной полости, обычным способом.
- В 1983 году K. Semm впервые выполнил лапароскопическую аппендэктомию по поводу хронического аппендицита (симультанно при гинекологической операции)
- В 1987 году К. Semm выполнил серию операций при остром аппендиците под контролем обычного лапароскопа.
- F. Gotz et al., в 1987 году предложили технику АЭ, которая является модификацией способа К. Semm. (Техника операции заключалась в применении видеолапароскопии, а вместо лигирования брыжеечки ЧО применялась ее биполярная коагуляция, с последующей лигатурной обработкой культи червеобразного отростка в виде наложения 1 лигатуры Рёдера)

История малоинвазивной аппендэктомии

В отечественной литературе первое упоминание о ЛАЭ при ОА встречается в 1991 году – у детей.

- Котлобовский В.И., Нармухамедов Ж.К., Классен А.Н. и др. Попытка выполнения лапароскопической аппендэктомии у детей. // Актуальные вопросы эндоскопии в педиатрии: Тезисы докладов Всесоюзной научно-практической конференции. М 1992; 41-42.
- Дронов А.Ф., Котлобовский В.И., Поддубный И.В. Лапароскопическая аппендэтомия у детей. // Новые медицинские технологии- 1996 - Выпуск 1, М., с 52.
- Кригер А.Г., Череватко А.М., Фаллер А.П., Ованесян Э.Р., Шуркалин Б.К. Лапароскопическое лечение острого аппендицита.// Эндоскопическая хирургия – 1995, № 2/3, с 34-36

Лапароскопическая аппендэктомия и лигатурный метод погружения культи вот уже более 20 лет успешно применяется в детской хирургии некоторыми хирургическими коллективами.

История малоинвазивной аппендэктомии

- Европейское Общество Эндоскопических Хирургов (EAES) уже в 2005 году признало ЛАЭ, как альтернативу традиционной АЭ, обладающую несомненными преимуществами, а так же констатировало большой интерес к этой проблеме

  Neugebauer E., Becker M., Buess G.F., Cuschieri A., Dauben H.P., Fingerhut A., Fuchs K.H., Habermalz B., Lantsberg L., Morino M., Reiter-Theil S., Soskuty G., Wayand W., Welsch T.h. EAES recommendations on methodology of innovation management in endoscopic surgery. // Surg Endosc [2010] 24:1594-1615.

EAES consensus statement

Surg Endosc (2006) 20: 14–29
DOI: 10.1007/s00464-005-0564-0

© Springer Science+Business Media, Inc. 2005

SURGICAL ENDOSCOPY
and Other Interventional Techniques

Laparoscopy for abdominal emergencies

Evidence-based guidelines of the European Association for Endoscopic Surgery

S. Sauerland,[1]* F. Agresta,[2] R. Bergamaschi,[3] G. Borzellino,[4] A. Budzynski,[5] G. Champault,[6] A. Fingerhut,[7] A. Isla,[8] M. Johansson,[9] P. Lundorff,[10] B. Navez,[11] S. Saad,[12] E. A. M. Neugebauer[1]*

[1] Institute for Research in Operative Medicine, University of Witten/Herdecke, Ostmerheimer Strasse 200, D 51109 Cologne, Germany
[2] Department of General Surgery, Presidio Ospedaliero di Vittorio Veneto (TV), Via Forlanini 71, 31029 Vittorio Veneto, Italy
[3] Department of Research and Development, Forde Health System, Tefre Veg, 6807, Forde, Norway
[4] I Divisione Clinicizzata di Chirurgia Generale, Ospedale Borgo Trento, Università di Verona, 37126 Verona, Italy
[5] 2nd Department of General Surgery, Collegium Medicum of Jagiellonian University, ul. Kopernika 21, 31-501 Krakow, Poland
[6] Department of Digestive Surgery, CHU J. Verdier, Av. du 14, Juillet, 93140, Bondy, France
[7] Centre Hospitalier de Poissy-Saint Germain, 10, rue du Champ Gaillard, F 78303 Poissy Cedex, France
[8] Upper Gastrointestinal and Laparoscopic Unit, Ealing and Charing Cross Hospitals, Uxbridge Road, London W5 2HL, United Kingdom
[9] Department of Surgery, Sahlgrenska University Hospital, S 41345 Gothenburg, Sweden
[10] Department of Obstetrics and Gynaecology, Viborg Sygehus, Heibergs Alle 4, 8800, Viborg, Denmark
[11] Service de Chirurgie Generale et Digestive, Hôpital St. Joseph, Rue de la Duchère 6, Charleroi, B 6060 Gilly, Belgium
[12] Department of Abdominal, Vascular and Transplantation Surgery, Merheim Hospital, University of Witten-Herdecke, Ostmerheimer Str 200, 51109 Cologne, Germany

Online publication: 24 October 2005

Acute appendicitis

Patients with symptoms and diagnostic findings suggestive of acute appendicitis should undergo diagnostic laparoscopy (GoR A) and, if the diagnosis is confirmed, laparoscopic appendectomy (GoR A). If diagnostic laparoscopy shows that symptoms cannot be ascribed to appendicitis, the appendix may be left in situ (GoR B).

Appendicitis is a very common disease, but its symptoms are often equivocal and many other causative

cated disease is likely, CT is able to visualize inflammation of the pericolic fat, thickening of the bowel wall, or peridiverticular abscess. Diagnostic laparoscopy is therefore unnecessary. Resection of the diseased segment should be performed in an elective rather than an emergency setting since the risk of conversion and the rate of primary reanastomosis strongly depend on the presence and severity of acute inflammation. The value of elective laparoscopic sigmoid resection has been addressed in guidelines issued by the EAES in 1999 [134].

Acute appendicitis

Patients with symptoms and diagnostic findings suggestive of acute appendicitis should undergo diagnostic laparoscopy (GoR A) and, if the diagnosis is confirmed, laparoscopic appendectomy (GoR A). If diagnostic laparoscopy shows that symptoms cannot be ascribed to appendicitis, the appendix may be left in situ (GoR B).

Cochrane Review (EL 1a [233]), laparoscopic appendectomy offers certain advantages, although the difference compared to open appendectomy is not major. The

IIb, abscesses can be drained and fistula can be closed laparoscopically (EL 4 [88, 223, 238]), but it must be taken into account that only very few surgeons are

История малоинвазивной аппендэктомии

- По заключению XIX съезда Европейской Ассоциации Эндоскопических Хирургов, ЛАЭ должна являться операцией выбора при остром аппендиците

  Forum On The Guidelines For Laparoscopic Emergency Surgery. 19th International congress of the European Association for Endoscopic Surgery, 2011, 15-18 june, Torino, Italy.

История малоинвазивной аппендэктомии

- **В последние годы опубликован ряд мета-анализов, включающий более ста тысяч ЛАЭ по поводу ОА, а так же сравнительных рандомизированных одноцентровых исследований**

- Ingraham A.M., Cohen M.E., Bilimoria K.Y., Pritts T.A., Ko C.Y., Esposito T.J. Comparison of outcomes after laparoscopic versus open appendectomy for acute appendicitis at 222 ACS NSQIP hospitals. // Surgery. 2010 Oct;148[4]:625-35; discussion 635-7.
- Li X., Zhang J., Sang ., Zhang W., Chu Z., Li X., Liu Y. Laparoscopic versus conventional appendectomy--a meta-analysis of randomized controlled trials. // BMC Gastroenterol. 2010 Nov 3;10:129.
- Sporn E., Petroski G.F., Mancini G.J., Astudillo J.A, Miedema B.W., Thaler K. Laparoscopic appendectomy--is it worth the cost? Trend analysis in the US from 2000 to 2005.// J Am Coll Surg. 2009 Feb;208[2]:179-85.
- Swank H.A., Eshuis E.J., van Berge Henegouwen M.I., Bemelman W.A. Short- and Long-Term Results of Open Versus Laparoscopic Appendectomy. // World J Surg. 2011 Apr 7.
- Афендулов С.А., Журавлев Г.Ю., Ботов А.В., Гаджиев А.У., Назола В.А., Горбунов А.А., Кадиров К.М., Литвиненко А.А. Лапароскопическая аппендэктомия, 16-летний опыт. Материалы XV съезда Общества Эндоскопических хирургов России. //Альманах Института хирургии им. А.В. Вишневского – 2011- №1 (т.6)- с 127.

Динамика количества лапароскопических аппендэктомий

(наши данные)

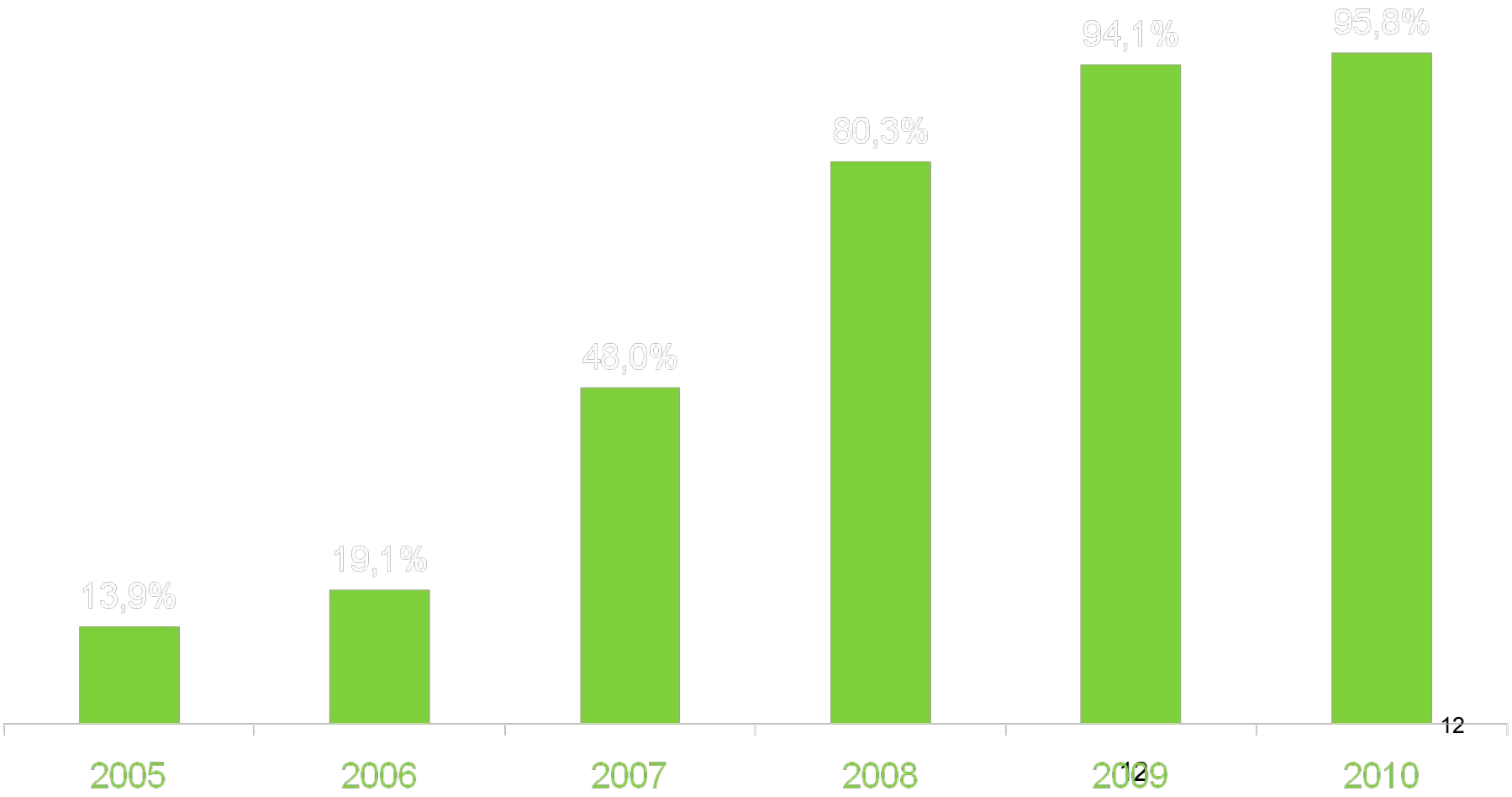

МКБ-X (российский вариант)

- **БОЛЕЗНИ АППЕНДИКСА [ЧЕРВЕОБРАЗНОГО ОТРОСТКА] (K35-K38)**
- K35 Острый аппендицит
- K35.0 Острый аппендицит с генерализованным перитонитом
- K35.1 Острый аппендицит с перитонеальным абсцессом
- K35.9 Острый аппендицит неуточнённый
- K36 Другие формы аппендицита
- K37 Аппендицит неуточнённый
- K38 Другие болезни аппендикса
- K38.0 Гиперплазия аппендикса
- K38.1 Аппендикулярные камни
- K38.2 Дивертикул аппендикса
- K38.3 Свищ аппендикса
- K38.8 Другие уточненные болезни аппендикса
- K38.9 Болезнь аппендикса неуточнённая

World Health Organization

ICD
Version 2007

МКБ-X
(международный вариант)

List of Chapters
Chapter Introduction
List of Blocks
Previous Block
Next Block

Diseases of the digestive system
(K00-K93)

Diseases of appendix
(K35-K38)

K35 **Acute appendicitis**

K35.0 **Acute appendicitis with generalized peritonitis**
Appendicitis (acute) with:
· perforation
· peritonitis (generalized)(localized) following rupture or perforation
· rupture

K35.1 **Acute appendicitis with peritoneal abscess**
Abscess of appendix

K35.9 **Acute appendicitis, unspecified**
Acute appendicitis with peritonitis, localized or NOS
Acute appendicitis without:
· generalized peritonitis
· perforation
· peritoneal abscess
· rupture

K36 **Other appendicitis**
Appendicitis:
· chronic
· recurrent

K37 **Unspecified appendicitis**

K38 **Other diseases of appendix**

K38.0 **Hyperplasia of appendix**

K38.1 **Appendicular concretions**
Faecalith } of appendix
Stercolith }

K38.2 **Diverticulum of appendix**

K38.3 **Fistula of appendix**

K38.8 **Other specified diseases of appendix**
Intussusception of appendix

K38.9 **Disease of appendix, unspecified**

Search ICD-10
Full search OK Help

Move to ICD code:
OK

Отечественная классификация

(В.С. Савельев)

Формы острого аппендицита

- *Катаральный*
- *Флегмонозный*
- *Гангренозный*
- *Перфоративный*

Осложнения:

- *аппендикулярный инфильтрат*
- *разлитой перитонит*
- *локальные абсцессы в брюшной полости: в полости малого таза, поддиафрагмальный, межкишечный и др.*
- *забрюшинная флегмона*
- *пилефлебит*

Тактика при открытой аппендэктомии

Острый аппендицит

- *Катаральный*
- *Флегмонозный*
- *Гангренозный*
- *Перфоративный*

Аппендэктомия

Катаральный аппендицит

Признаки катарального аппендицита:

- Легкая сосудистая инъекция (усиленный сосудистый рисунок)
- Некоторое утолщение червеобразного отростка
- Помутнение серозной оболочки отростка или её небольшая гиперемия

?

Деструктивный аппендицит

- Утолщение и напряжение отростка, симптом «карандаша»
- Гиперемия или багровый цвет
- Гнойный выпот
- Перфорация
- Инфильтрация брыжейки

Тактика при лапароскопической аппендэктомии

Катаральный аппендицит

Флегмонозный

Гангренозный

Перфоративный аппендицит и др.

Лапароскопическая аппендэктомия

Катаральный аппендицит при изучении удалённых отростков встречался с частотой 1% (А.В. Сажин и соавт., 2011)

Структура морфологических форм острого аппендицита при лапароскопической аппендэктомии (n=915)

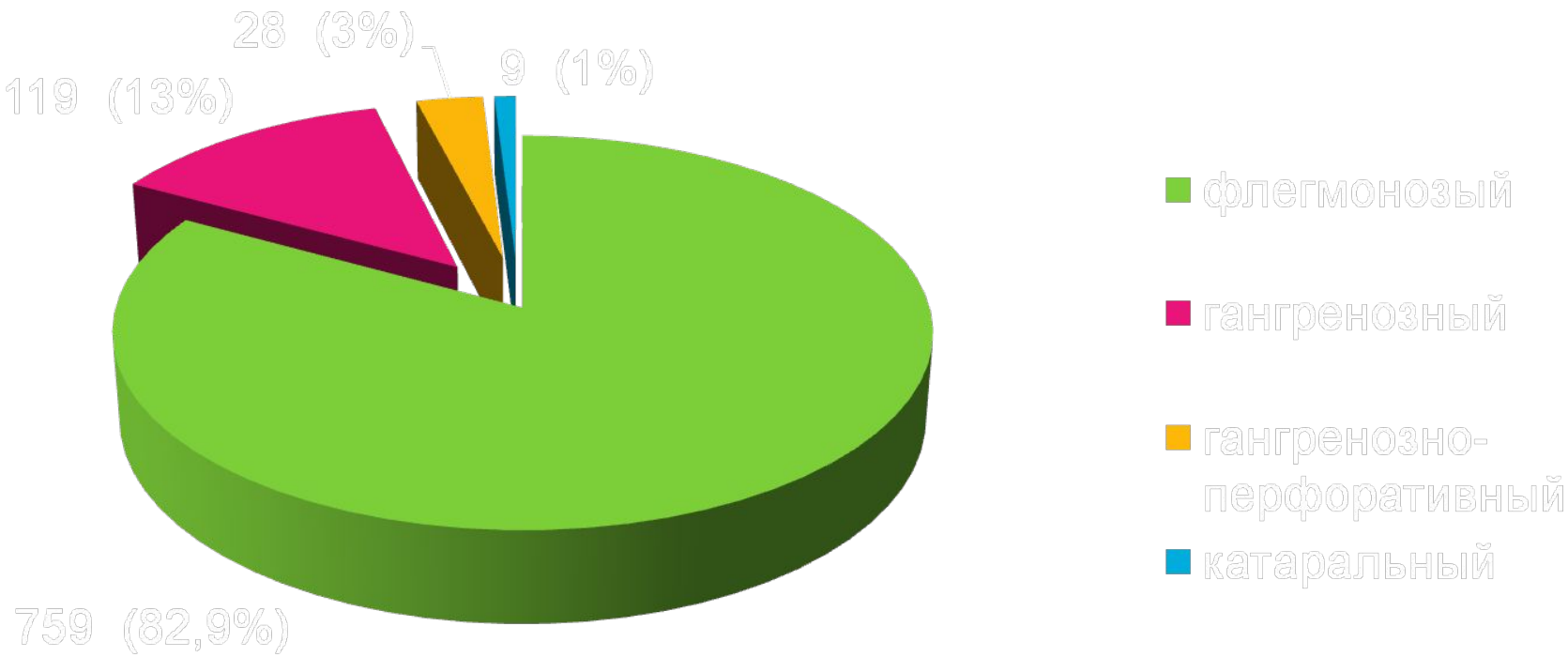

(наши данные)

Диагностика.

Острый аппендицит ~~?~~ ?-! → **лапароскопия.**

«лапароскопия» - видеолапароскопия, выполняемая под наркозом или, в крайнем случае, под эпидуральной анестезией с внутривенной седацией.

Противопоказания к лапароскопии

«Абсолютные»

- тяжелая сердечно-сосудистая и дыхательная недостаточность в стадии декомпенсации
- некорригированная коагулопатия.

«Относительные»

- беременность (зависит от срока)
- распространённый перитонит с явлениями пареза кишечника (зависит от тяжести перитонита и от выраженности пареза кишки)
- наличие послеоперационных рубцов на передней брюшной стенке (зависит от количества рубцов)
- старческий возраст ?

Виды лапароскопических вмешательств

- Диагностическая лапароскопия
- Лапароскопическая аппендэктомия
- Лапароскопически-ассистированная аппендэктомия
- Лапароскопическая аппендэктомия с конверсией
- Отказ от лапароскопической аппендэктомии

Лапароскопически-ассистированная аппендэктомия

- Серьезная деструкция отростка
- Выраженный тифлит
- Перфорация у основания отростка
- Аппендикулярный абсцесс
- Другие изменения, при которых необходимо выполнение конверсии
- Недостаточный опыт оперирующего хирурга

лапароскопически-ассистированная аппендэктомия

Лапароскопическая аппендэктомия с конверсией в открытую

Осложнения при выполнении операции:

- Массивное кровотечение из аппендикулярной артерии при инфильтрированной брыжейке, при невозможности или неэффективности эндоскопического гемостаза
- Случайная перфорация тонкой кишки, купола слепой кишки, мочевого пузыря, подвздошных сосудов
- Прорезывание швов на культе ЧО, или интракорпоральных швов на куполе слепой кишки при погружении культи, с истечением кишечного содержимого
- Недостаточный опыт хирурга при необходимости ликвидации осложнений
- Отказ оборудования

Конверсия в **открытую аппендэктомию** или **лапаротомию**

Отказ от лапароскопической аппендэктомии по результатам лапароскопии

- Плотный, неразделимый аппендикулярный инфильтрат Распространённый перитонит с выраженным парезом ЖКТ, требующим назоинтестинальной интубации тонкой кишки.
- Выявление периаппендикулярного или межкишечного абсцесса, требующего лапаротомии.
- Отсутствие признаков острого аппендицита на лапароскопии.

Отказ от лапароскопической аппендэктомии

Соотношение лапароскопических операций к традиционным

(наши данные)

Конверсия ЛАЭ /лап. ассистированная операция - 30 (9,9 %)

2009 год

Соотношение лапароскопических операций к традиционным

(наши данные)

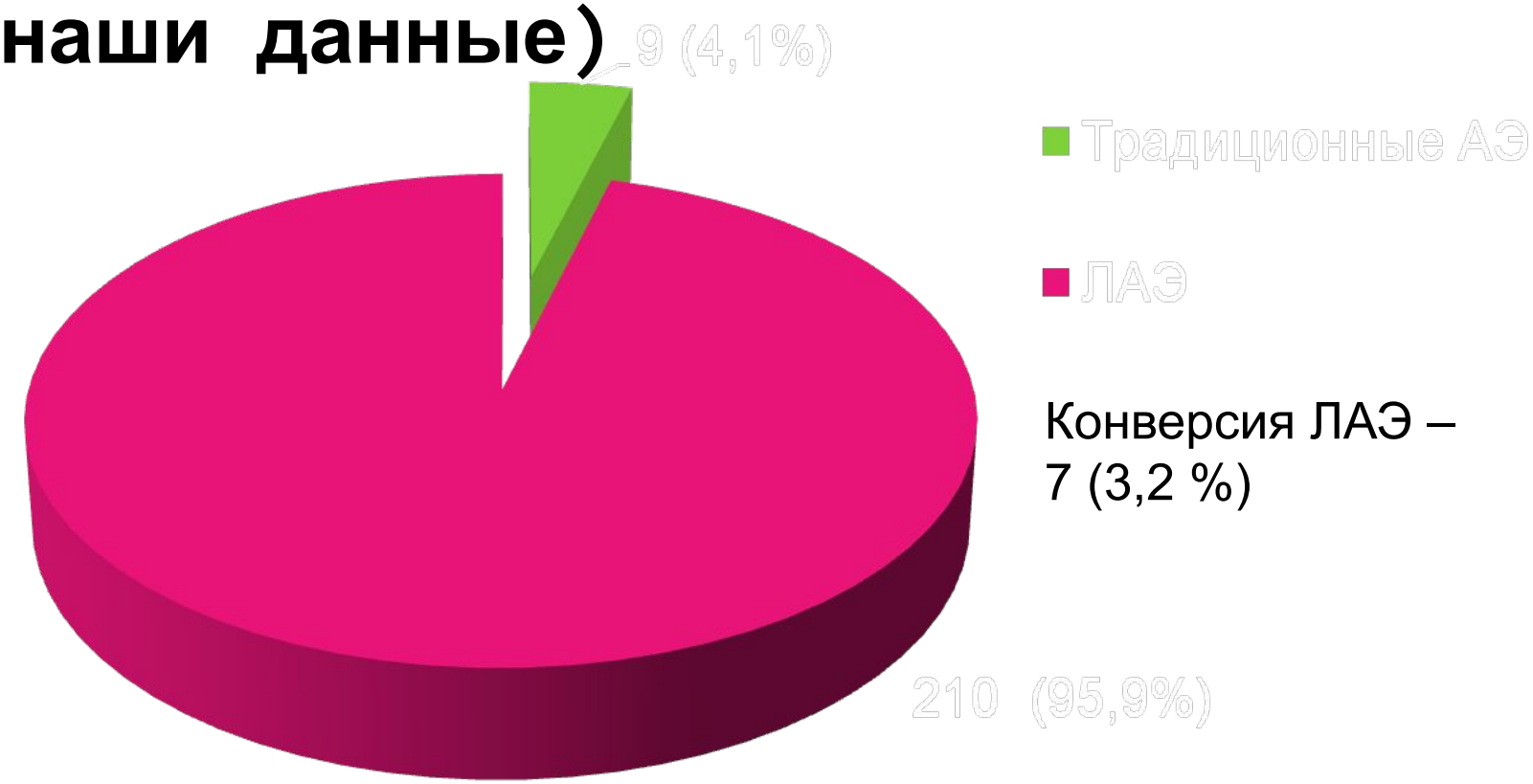

Конверсия ЛАЭ – 7 (3,2 %)

Противопоказания к лапароскопической аппендэктомии (за всё время публикаций)

- Распространённый перитонит
- Распространённый перитонит с явлениями пареза кишечника
- Гангренозный аппендицит
- Перфоративный аппендицит
- Тифлит (инфильтрация купола слепой кишки)
- Деструктивный аппендицит с периаппендикулярным абсцессом с прорывом в брюшную полость
- Рыхлый аппендикулярный инфильтрат
- Длительные сроки от начала заболевания (более 2 суток)
- Избыточная масса тела (ИМТ >36)
- Атипичная локализация червеобразного отростка (тазовое, подпечёночное, ретроцекальное или ретроперитонеальное расположение)
- Спаечный процесс в правой подвздошной области
- Наличие послеоперационных рубцов на передней брюшной стенке
- Беременность
- Пожилой и старческий возраст
- Тяжелая сердечно-сосудистая и дыхательная недостаточность в стадии декомпенсации
- Некорригированная коагулопатия
- Худые пациенты мужского пола и молодого возраста с явной клинической картиной острого аппендицита.

Противопоказания к лапароскопической аппендэктомии

«Абсолютные»

- тяжелая сердечно-сосудистая и дыхательная недостаточность в стадии декомпенсации
- некорригированная коагулопатия.

«Относительные»

- беременность (зависит от срока)
- распространённый перитонит с явлениями пареза кишечника (зависит от тяжести перитонита и от выраженности пареза кишки)
- наличие послеоперационных рубцов на передней брюшной стенке (зависит от количества рубцов)
- старческий возраст.

Всё-таки **возможно** выполнение лапароскопической аппендэктомии:

- Распространённый перитонит
- Гангренозный аппендицит
- Перфоративный аппендицит
- Тифлит (инфильтрация купола слепой кишки)
- Деструктивный аппендицит с периаппендикулярным абсцессом с прорывом в брюшную полость
- Рыхлый аппендикулярный инфильтрат (I-II степени)
- Спаечный процесс в правой подвздошной области
- Длительные сроки от начала заболевания (более 2 суток)
- Избыточная масса тела (ИМТ >36)
- Атипичная локализация червеобразного отростка (тазовое, подпечёночное, ретроцекальное или ретроперитонеальное расположение)
- Худые пациенты мужского пола и молодого возраста с явной клинической картиной острого аппендицита

Операция противопоказана совсем:

- Аппендикулярный инфильтрат, выявленный до операции;
- Периаппендикулярный абсцесс, выявленный до операции;

Что делать, если на лапароскопии выявляется плотный, неразделимый двумя инструментами аппендикулярный инфильтрат или аппендикулярный абсцесс?

Руководящие инструкции

- **Приказ департамента здравоохранения г.Москвы от 22.04.2005 № 181 "О единой тактике диагностики и лечения острых хирургических заболеваний органов брюшной полости в лечебных учреждениях департамента здравоохранения города Москвы" (вместе с "инструкцией по диагностике и лечению острых хирургических заболеваний органов брюшной**

- **Приказ департамента здравоохранения г.Москвы от 13.04.2011 № 320 «О единой тактике диагностики и лечения острых хирургических заболеваний органов брюшной полости в лечебно-профилактических учреждениях Департамента здравоохранения города Москвы (вместе с "инструкцией по диагностике и лечению острых хирургических заболеваний органов брюшной полости")**
  - **4,5 абзаца**

- «**Решающим диагностическим методом является лапароскопия**. В любых сомнительных случаях выбор лечения решается в пользу операции. При невозможности применения дополнительных методов исследования, а также **при наличии перитонеальных признаков и симптомов интоксикации** показано оперативное вмешательство с использованием срединно-срединной лапаротомии с последующим расширением вверх или вниз в зависимости от обнаруженной патологии».
- «Вопрос о выборе метода анестезии при неосложненных формах острого аппендицита, особенно у детей, беременных женщин и лиц старческого возраста, решается индивидуально с участием анестезиолога. **Местная анестезия используется как исключение**».

- «…В качестве заключительного этапа диагностики возможно выполнение диагностической лапароскопии, которая, при выявлении острого аппендицита, может быть трансформирована в лапароскопическую аппендэктомию. Учитывая это обстоятельство, **лапароскопию необходимо выполнять под общим обезболиванием бригадой хирургов, с использованием эндоскопического оборудования**».

- «Однако, выполненная с диагностической целью видеолапароскопия может перейти в лечебное пособие в случае **неосложненного острого аппендицита**. Противопоказанием для лапароскопической аппендэктомии является распространенный перитонит, аппендикулярный

- «При наличии **видеолапароскопического оборудования и квалифицированного медицинского персонала возможно выполнение лапароскопической аппендэктомии**».
- «Противопоказанием к лапароскопической аппендэктомии являются: тяжелая сердечно-сосудистая недостаточность, **распространённый перитонит, выраженный спаечный процесс в брюшной полости, грубый рубцовый процесс на передней брюшной стенке вследствие ранее перенесённых операций, выраженный воспалительная инфильтрация брыжейки отростка или купола слепой кишки**».

- «При простом (катаральном) аппендиците, независимо от наличия выпота, показана дополнительная ревизия: осматривается дистальный отдел подвздошной кишки на предмет воспаления Меккелева дивертикула или мезаденита».

- «При простом (катаральном) или флегмонозном аппендиците с наличием местного реактивного выпота, или без такового, выполняется типичная (антеградная или ретроградная) аппендэктомия через доступ в правой подвздошной области».

Частота катарального аппендицита при открытой аппендэктомии

- Утешев Н.С. Острый аппендицит. М., Медицина, 1975г.

11.1% катаральных форм

- Калитиевский П.Ф. Болезни червеобразного отростка. М., Медицина, 1970.

21.9% простых форм

- Кригер А.Г., Фёдоров А.В., Воскресенский П.К., Дронов А.Ф. Острый аппендицит. М., Медпрактика, 2002.

До 30% простых форм

- Симонян К.С. Спаечная болезнь. М., Медицина, 1967.

30-50% не деструктивных форм

- Колесов В.И. Острый аппендицит. 1959.

до 50% простых форм

- Савельев В.С. и соавт. Руководство по неотложной хирургии органов брюшной полости. М., 2004.

до 30% простых форм

Частота катарального аппендицита при лапароскопической аппендэктомии

- **Возможности однопрокольной лапароскопии при лечении острого аппендицита. Егиев В. Н. и соавт., Москва, 2011. 6%**
- **Лапароскопическая аппендэктомия, 16 - летний опыт. С.А. Афендулов и соавт. Тамбов, Липецк, 2010. 0%**
- **Использование эндовидеохирургии в практике муниципального учреждения здравоохранения. Курдо С.А. и соавт., Реутов, 2010. 2,3%**
- **15-летний опыт лапароскопических операций. Черкасов М.Ф. и соавт., Ростов-на-Дону, 2011. 25%**
- **Эндовидеохирургия - удел крупных центров? Гофман В.Н. и соавт., Ст. Калининская, Краснодарский край, 2010.**

  В 2 раза меньше катаральных форм
- **Видеолапароскопия в лечении пациентов с острым аппендицитом. Иванюгин В.А. и соавт., Реутов, 2010. 7,1%**
- **Концепция малоинвазивной хирургии острого аппендицита. Сажин А.В. И соавт., Москва, 2010. 1%**
- **Альтернативная методика лапароскопической аппендэктомии. Прибыткин А. А. и соавт., Смоленск, 2010. 11,7%**
- **Сравнительный анализ эндовидеохирургических и патоморфологических данных при диагностике острого аппендицита с атипичным расположением червеобразного отростка. Уханов А.П. и соавт., Великий Новгород, 2010.**

  У 50,0 % больных при лапароскопической ревизии имелась гипердиагностика

- «При обнаружении **рыхлого аппендикулярного инфильтрата** выполняется аппендэктомия с санацией и дренированием подвздошной ямки.
- При плотном аппендикулярном инфильтрате, выявленном во время операции, аппендэктомия недопустима. В брюшную полость вводят **3-4 изолирующих тампона**».
- «В случае, если при лапароскопии выявляется плотный аппендикулярный инфильтрат, выполняется дренирование брюшной полости. В дальнейшем проводится антибактериальная терапия, направленная на резорбцию инфильтрата».

- «При сформированном периаппендикулярном **абсцессе** производят из местного доступа под наркозом вскрытие гнойника, и его полость дренируется двухпросветной трубкой и изолирующими тампонами».
- «При наличии секвестрированных участков отростка и/или брыжейки производится их удаление. Рекомендуется дальнейшее лечение проводить под контролем УЗИ».

- «Допустимо сочетание хирургического и лапароскопического вмешательства при деструктивных формах аппендицита, осложненных диффузным или разлитым перитонитом. При этом, выполняется традиционная аппендэктомия из разреза по Волковичу-Дьяконову и лапароскопическая санация брюшной полости физиологическим раствором с добавлением антисептиков. При необходимости выполняются **санационные релапароскопии**».

- «После лапароскопической аппендэктомии выписка может осуществляться на 4-5 сутки».

- «Видеолапароскопическая аппендэктомия не имеет значительных преимуществ перед традиционным способом».

Преимущества лапароскопической аппендэктомии

- Снижение частоты «напрасных» аппендэктомий.
- Снижение частоты диагностических ошибок.
- Снижение частоты послеоперационных раневых и лёгочных осложнений.

(Ingraham AM, Cohen ME, Bilimoria KY, Pritts TA, Ko CY, Esposito TJ. // Comparison of outcomes after laparoscopic versus open appendectomy for acute appendicitis at 222 ACS NSQIP hospitals. // Surgery. 2010 Oct;148[4])

- Быстрая активизация больных.
- Благоприятный косметический эффект, особенно, у пациентов с избыточной массой тела.
- Более удобное выполнение аппендэктомии при атипичном расположении червеобразного отростка.
- Уменьшение времени операции на этапе отработанных лапароскопических навыков.

Недостатки лапароскопической аппендэктомии

- Увеличение частоты внутрибрюшных инфекционных осложнений.

(Ingraham AM, Cohen ME, Bilimoria KY, Pritts TA, Ko CY, Esposito TJ. // Comparison of outcomes after laparoscopic versus open appendectomy for acute appendicitis at 222 ACS NSQIP hospitals. // Surgery. 2010 Oct;148[4])

- Удлинение времени операции на этапе освоения лапароскопической техники.
- Износ дорогостоящего оборудования.
- Необходимость соблюдения МЭСов.

- Бóльшая стоимость операции

Способы лапароскопической аппендэктомии

Способ малоинвазивной аппендэктомии	Точки введения троакаров	Способ аппендэктомии	Дополнительные меры закрытия культи	Способы мобилизации отростка	Способы обработки культи
Лапароскопическая аппендэктомия	**Троакар №3 в правом подреберье**	Используется петля Рёдера	Применяется погружение культи отростка по показаниям	Монополярная коагуляция	Обработка Иодом и бережная коагуляция слизистой
Минилапароскопическая аппендэктомия	**Троакар №3 в левой подвздошной области**	Используется металлические клипсы	Используется погружение культи в кисетный шов во всех случаях	Биполярная коагуляция	Обработка р-ром хлоргексидина
Однопрокольная аппендэктомия с использованием ротикуляторов	**Троакар №2 в правой подвздошной области**	Используется экстракорпоральный узел	Вторая петля Рёдера	Harmonic Scalpel	Только коагуляция слизистой культи
Однопрокольная аппендэктомия с использованием изогнутых инструментов		Используется сшивающий аппарат		Liga Sure	
NOTES – аппендэктомия				Перевязка лигатурой	
NOTES – ассистированная аппендэктомия					
Всего ~1152 способа выполнения лапароскопической аппендэктомии.					

Этапы типичной лапароскопической аппендэктомии

- 1. Лапароскопия
- 2-3. Ревизия брюшной полости, введение троакаров
- 4-5. Выведение и мобилизация червеобразного отростка
- 6. Аппендэктомия
- 7. Погружение культи отростка (по показаниям)
- 8. Окончательная санация брюшной полости
- 9. Дренирование
- 10. Десуффляция, ушивание ран

Особенности выполнения лапароскопии

- Видеолапароскопия выполняется под наркозом или, в крайнем случае, под эпидуральной анестезией с внутривенной седацией (у беременных пациенток), с учётом размеров матки.
- Лапароскопия выполняется через горизонтальный (полулунный) разрез над пупком (в области пупка), а не в точках Калька, с использованием иглы Вереша.
- При наличии пирсинга в пуке – выполняется полулунный разрез под пупком или с иссечением канала.

Особенности выполнения лапароскопии

- При наличии перенесённых ранее на органах брюшной полости операций не в области средней линии (холецистэктомия, спленэктомия), или нижнесрединной лапаротомии, верхний край которой заканчивается в нескольких сантиметрах от пупка, лапароскопия выполняется обычным способом, с использованием иглы Вереша.
- При наличии лапаротомного рубца выполняется открытая лапароскопия в стороне от рубца (1-2 см) на уровне пупка. При этом требуется ассистент. Выполнение открытой лапароскопии по рубцу не правильно.
- При необходимости вводится дополнительный 5-мм манипулятор

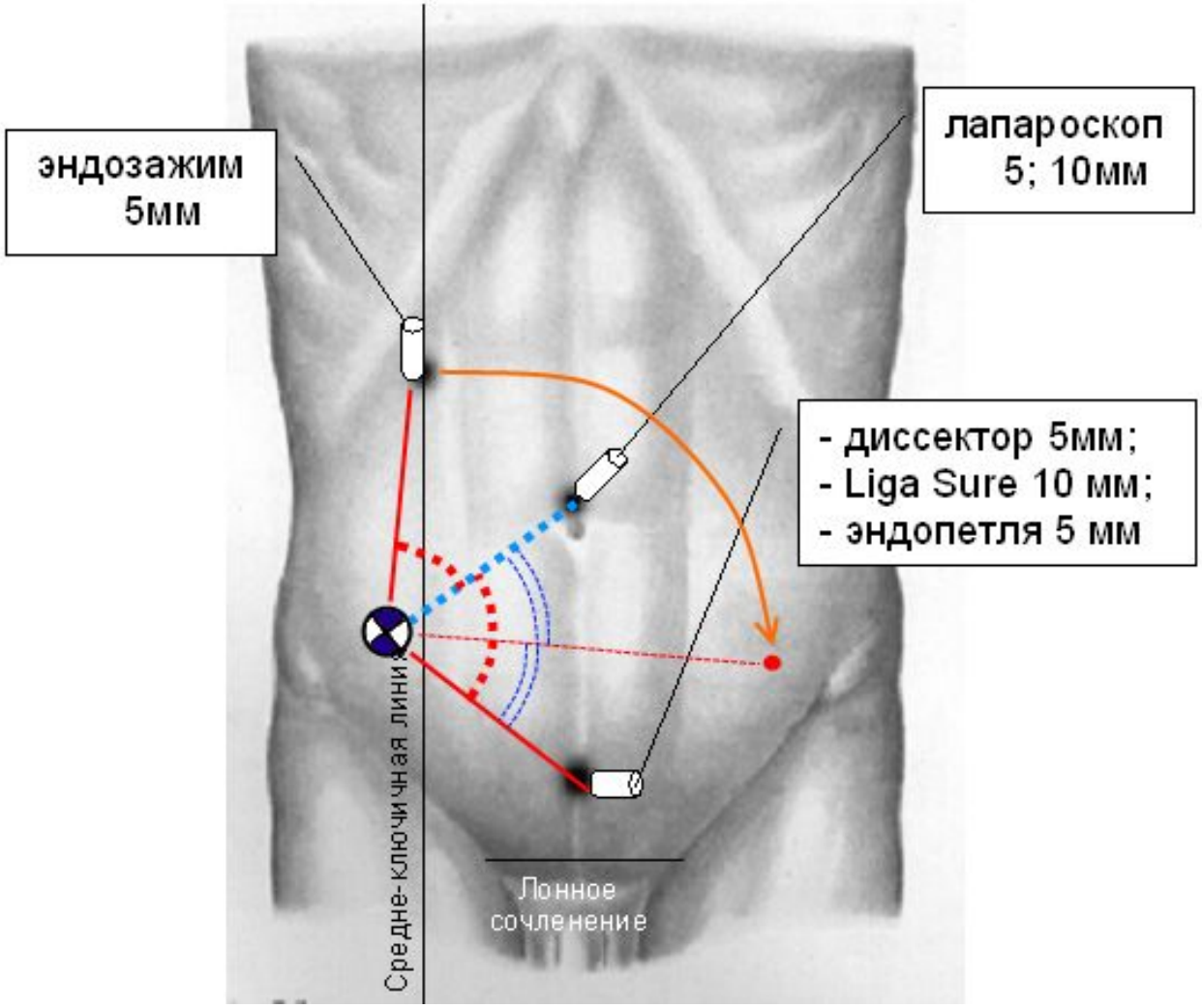
эндозажим
5мм
лапароскоп
5; 10мм
- диссектор 5мм;
- Liga Sure 10 мм;
- эндопетля 5 мм
Средне-ключичная линия
Лонное
сочленение

Изменение положения троакаров

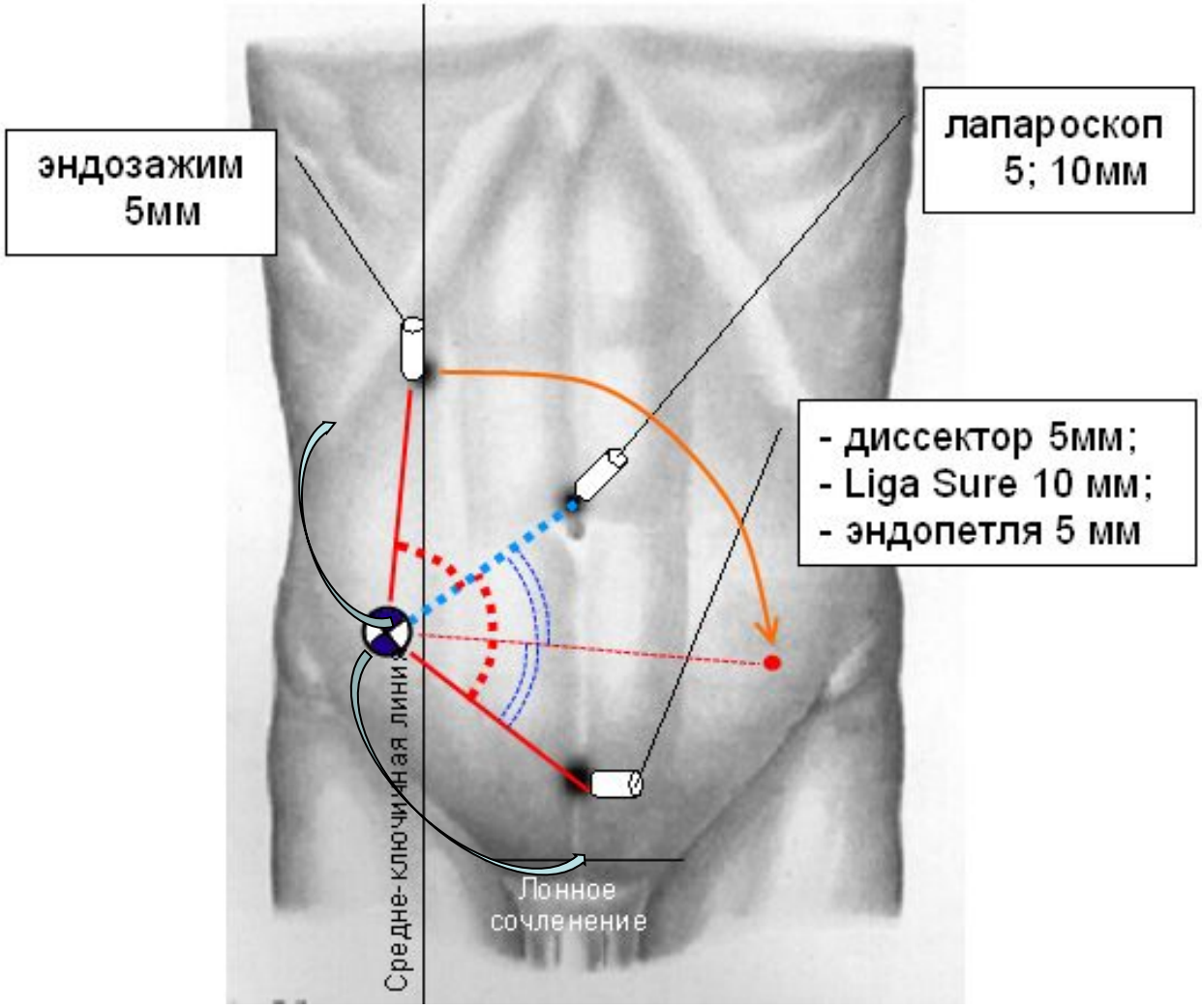

Введение дополнительного манипулятора

- При обоснованном подозрении на наличие гинекологической патологии, целесообразно вводить дополнительный 5-мм манипулятор в левой подвздошной области.
- При подозрении на отсутствие острого аппендицита и другой патологии, желательно вводить 5-мм манипулятор в зоне роста волос над лонным сочленением (под строгим контролем лапароскопа!) или в правом подреберье.

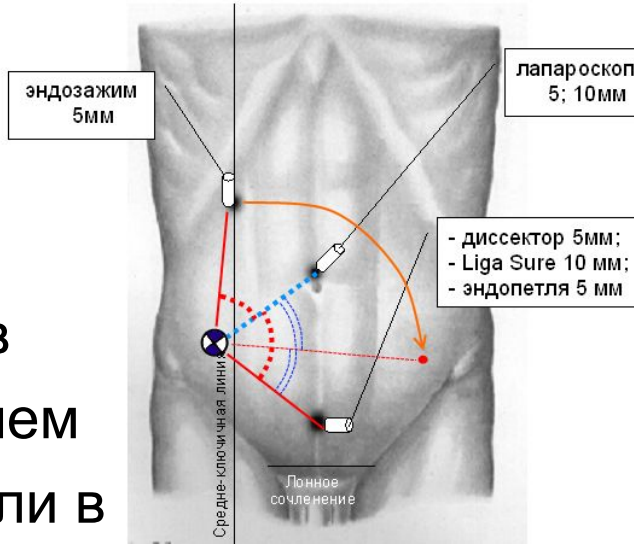

- **При выполнении лапароскопии червеобразный отросток обязательно должен быть осмотрен полностью, от основания до верхушки!**
- При наличии спаечного процесса в правой подвздошной области необходимо рассечь сращения ножницами без коагуляции для осмотра червеобразного отростка
- При отсутствии патологии в червеобразном отростке после этого, его удаление не требуется.

Мобилизация отростка

- «При лапароскопической аппендэктомии брыжейка отростка по частям коагулируется с использованием биполярной коагуляции и пересекается. Основание отростка перевязывается тремя лигатурами с формированием простых узлов или петлей Рёдера. Между двумя дистальными лигатурами червеобразный отросток пересекается, культя обрабатывается Йодом или спиртом, затем отросток извлекается через троакар или в эндоконтейнере».

Мобилизация отростка

(известные в литературе варианты)

- **Монополярная коагуляция**
- Биполярная коагуляция
- Harmonic Scalpel
- Liga Sure, Enseal и аналоги
- Перевязка лигатурой у основания

Преимущества

Недостатки

Мобилизация отростка

- Мобилизацию мы выполняем диссектором
- Мобилизация отростка при неинфильтрированной брыжейке должна производиться вдоль стенки отростка.
- При инфильтрированной брыжейке отростка последняя должна быть удалена вместе с отростком или отдельно от него.
- Оставшаяся инфильтрированная брыжейка отростка – высокий риск развития послеоперационного инфильтрата

Мобилизация отростка

- Мобилизация ретроперитонеального отростка наиболее удобно выполнять при помощи монополярной коагуляции или аппарата Harmonic Scalpel, имеющего острую рабочую часть.
- При мобилизации необходимо помнить о повышенной вероятности ожога прилежащих органов (купол слепой кишки, подвздошные сосуды, правый мочеточник) и держать в поле зрения всю металлическую часть диссектора
- Для рассечения брюшины допускается применение эндоскопического крючка

Способ аппендэктомии

(известные в литературе варианты)

- **Используются 2 петли Рёдера**
- **Используются 3 петли Рёдера**
- Используются металлические клипсы
- Используется экстракорпоральный узел
- Используется сшивающий аппарат

НЕ ДОПУСКАЕТСЯ

- Использование аппарата Liga Sure для аппендэктомии (но не для мобилизации)

Формирование культи отростка

- Для формирования петли мы использует полигликолид 0 или 2/0
- Можно использовать любую рассасывающуюся плетёную нить
- Количество узлов на петле соответствует рекомендациям для открытой хирургии: 5-6
- Две петли должны накладываться одна на другую, во избежания формирования замкнутой полости между ними
- Длина остающейся культи должна составлять 5 мм от купола слепой кишки

Погружение культи отростка

(известные в литературе варианты)

- **Погружение интракорпоральным швом по показаниям:**
  - Серьезная деструкция, инфильтрация основания отростка
  - Выраженный тифлит
  - Перфорация у основания отростка
  - Другие изменения, при которых имеется риск осложнений, связанных с несостоятельностью культи.
- Погружение интракорпоральным швом во всех случаях
- Без погружения (конверсия или лапароскопически – ассистированная операция)

Погружение культи отростка

- При необходимости погружения культи отростка применяется кисетный (или Z-образный шов)
- Применяется нить 3/0, 4/0 (желательно рассасывающийся монофиломент)

- Обработка культи отростка р-ром Йода или спиртового хлоргексидина и бережная коагуляция выступающей слизистой оболочки культи.
- При наличии гнойного выпота брюшная полость санируется и осушается.
- Дренирование брюшной полости выполняем по показаниям.

Благодарю за внимание.