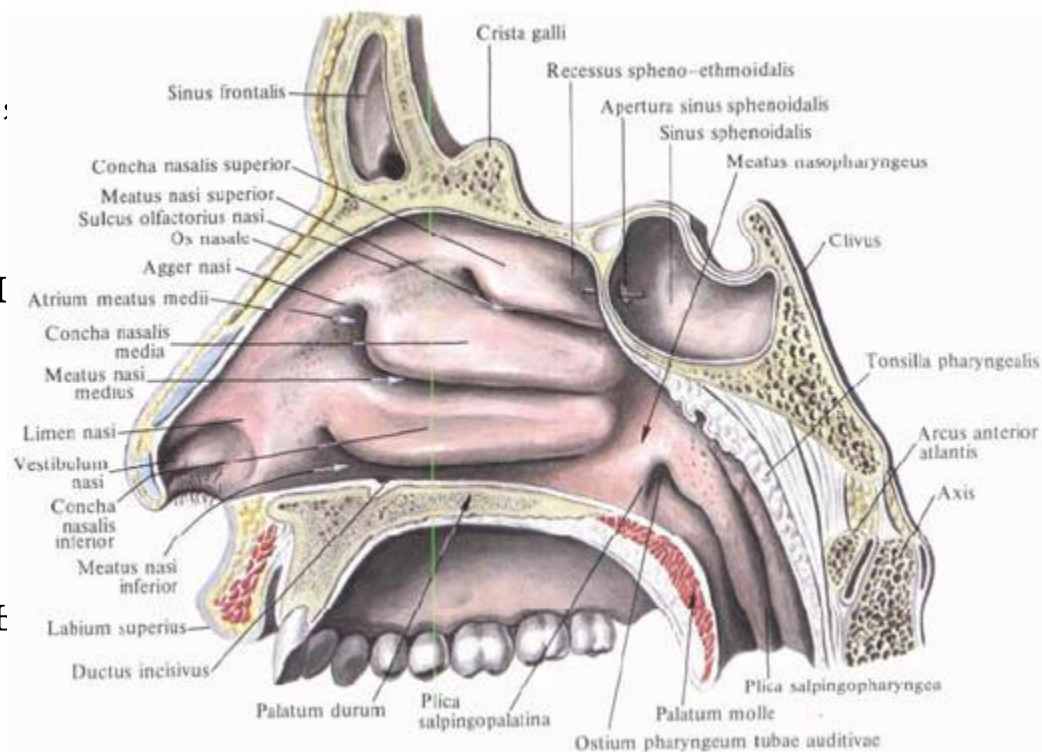


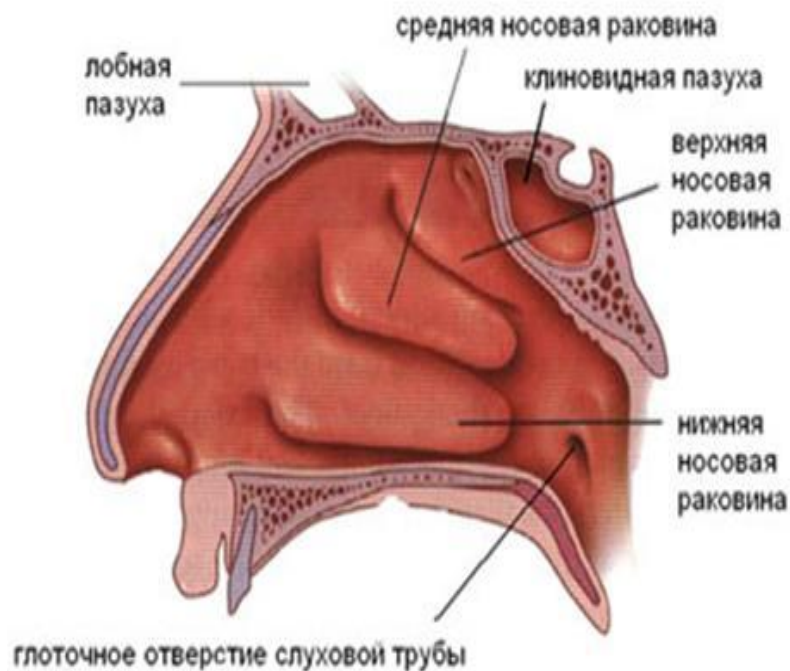
Анатомия

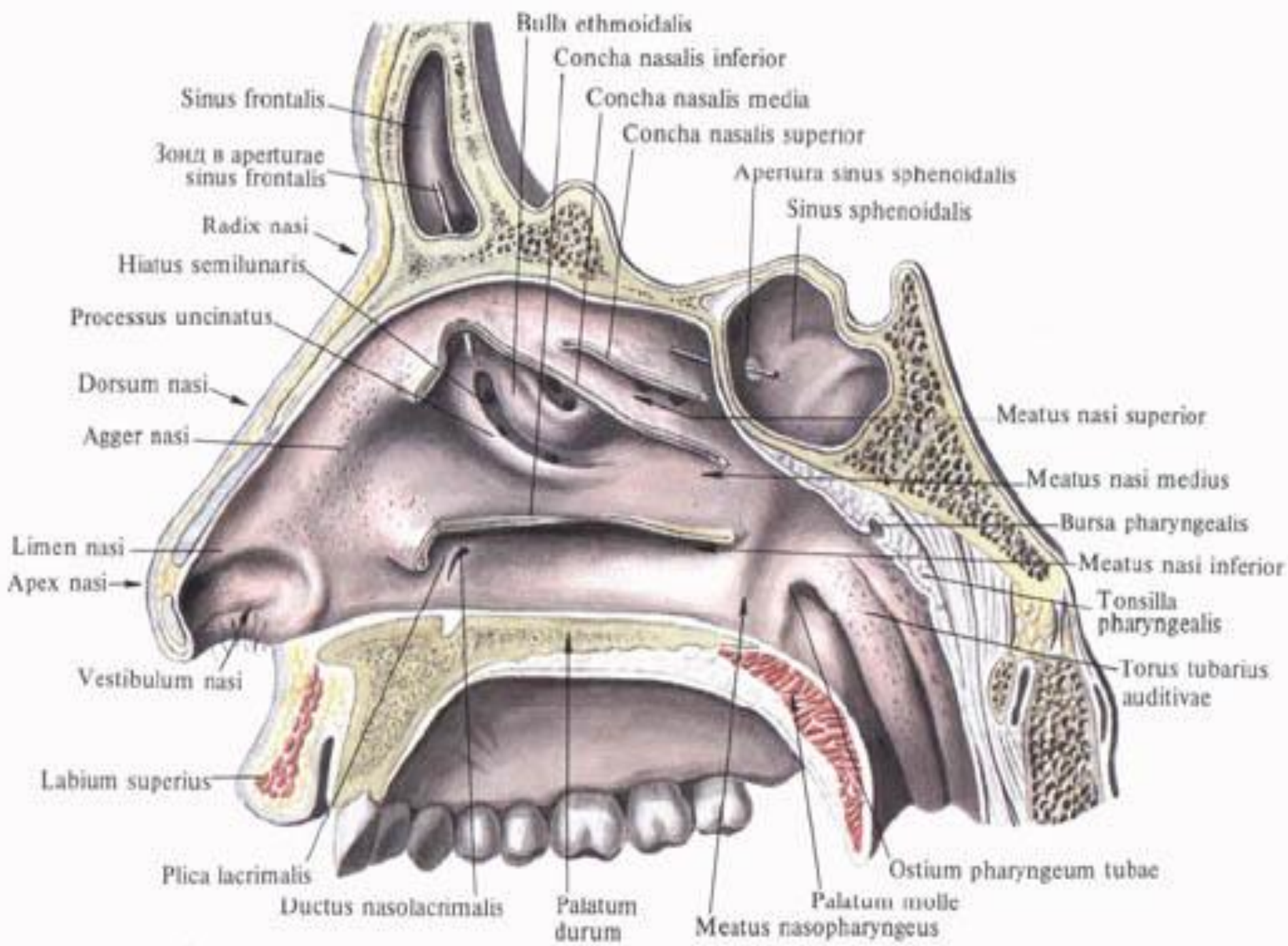
Особенности
строения слизистой
оболочки носа.

- **Полость носа**, *cavitas nasi*, разделяется перегородкой носа, *septum nasi*, на две почти симметричные части
- В перегородке носа различают: перепончатую часть, *pars membranacea*, хрящевую часть, *pars cartilaginea*, и костную часть *pars ossea*.



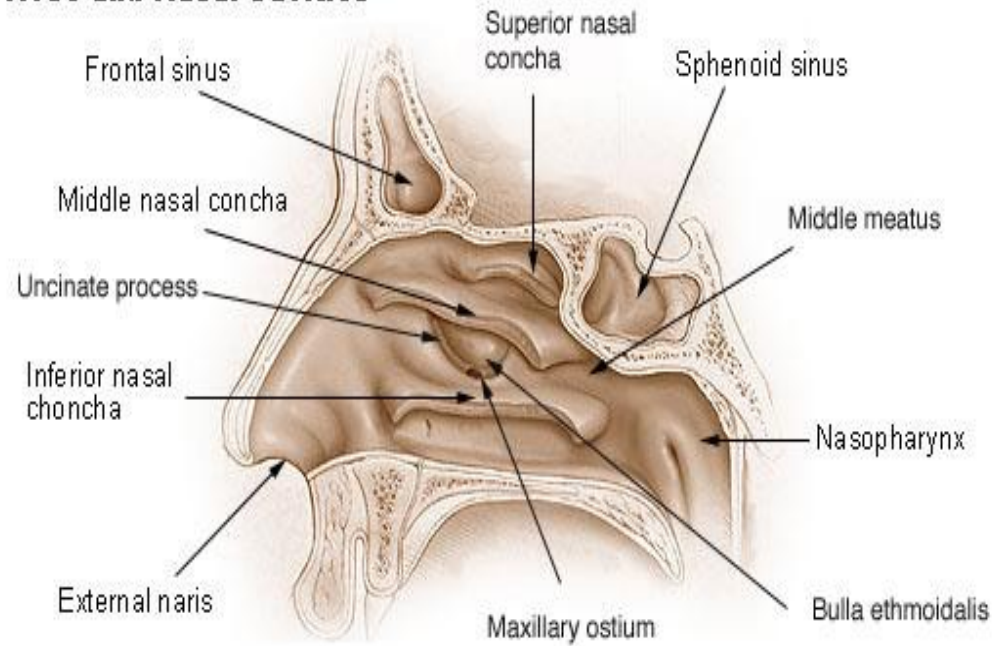
- Большую часть хрящевой части перегородки образует хрящ перегородки носа, *cartilago septi nasi*, – неправильной четырехугольной формы пластинка. Задненерхний край хряща вклинивается в угол, образованный перпендикулярной пластинкой решетчатой кости и сошником; при этом верхние отделы этого края присоединяются к переднему краю перпендикулярной пластинки, а нижние – к переднему краю перпендикулярной пластинки, а ниже – к переднему краю сошника и к передним отделам носового гребня горизонтальной пластинки небной кости и передней носовой ости тела верхней челюсти.
- Наиболее суженная часть хряща – задний отросток (клиновидной кости), *processus posterior (sphenoidalis)*. Передненижний край хряща перегородки достигает медиальной ножки большого хряща крыла носа, передневерхний край доходит до внутренней поверхности спинки носа в области шва между носовыми костями.
- Основание перегородки носа, разделяющей ноздри, получило название подвижной части перегородки носа, *pars mobilis septi nasi*.
- В полости носа, различают преддверие полости носа, *vestibulum nasi*, покрытое изнутри продолжающейся через ноздри кожей каружного носа, и собственно полость носа, *cavitas nasi*, выстланную слизистой оболочкой.
- Преддверие полости носа, *vestibulum nasi*, отделяет от собственной полости носа небольшой выступ – порог полости носа, *limen nasi*, образованный верхним краем латеральной ножки большого хряща крыла носа.



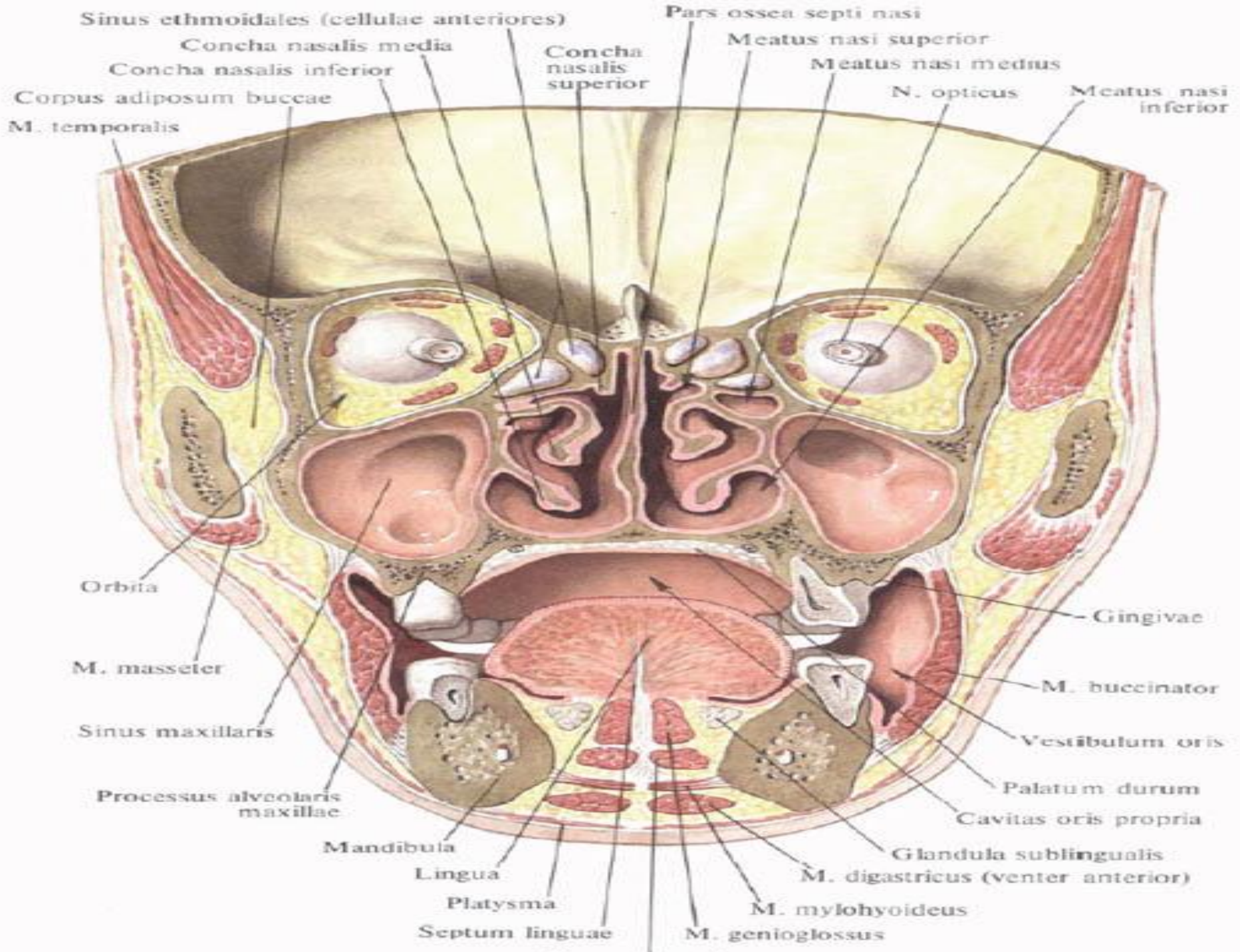


- В передних отделах собственно полости носа различают небольшое выпячивание – валик носа, *agger nasi*. Он следует от переднего конца средней раковины к порогу полости носа. Кзади от валика носа располагается преддверие среднего хода, *atrium meatus medii*.
- Полость носа разделяется на парные носовые ходы. Верхний носовой ход, *teatus nasi superior*, ограничен верхней и средней носовыми раковинами. Средний носовой ход, *meatus nasi medius*, заключен между средней и нижней носовыми раковинами. Нижний носовой ход, *meatus nasi inferior*, находится между нижней носовой раковиной и нижней стенкой полости носа. Общий носовой ход расположен между медиальными поверхностями носовых раковин и перегородкой носа. Часть полости носа, лежащая позади задних концов носовых раковин, называется носоглоточным проходом, *meatus nasopharyngeus*.

Nose and Nasal Cavities



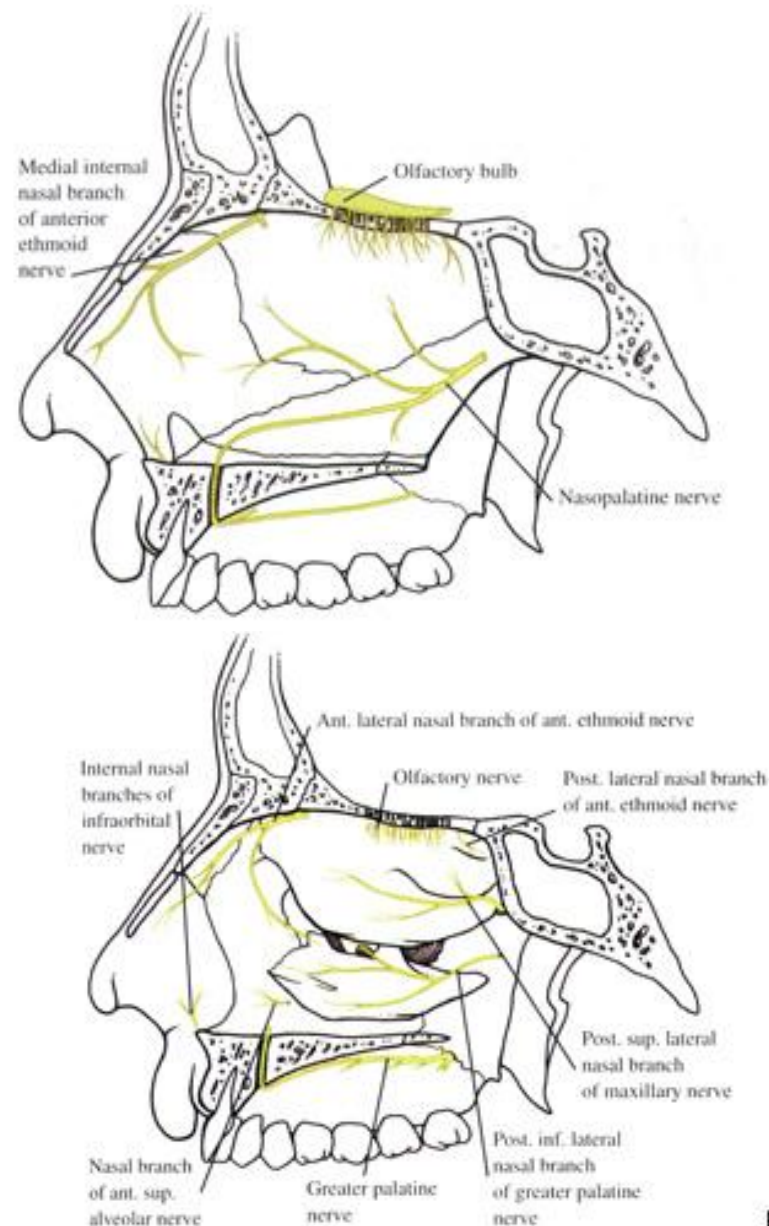
- Окружающие полость носа кости являются воздухоносными и содержат околоносовые пазухи, *sinus paranasales*. Последние сообщаются с носовыми ходами: верхнечелюстная пазуха, *sinus maxillaris*, лобная пазуха, *sinus frontalis*, средние и передние ячейки решетчатой кости, *cellulae ethmoidales mediales et anteriores*, – со средним носовым ходом через решетчатую воронку, *infundibulum ethmoidale*, и полулунную расщелину, *hiatus semilunaris*; задние ячейки решетчатой кости, *cellulae ethmoidalis posteriores*, – с верхним носовым ходом и клиновидная пазуха, *sinus sphenoidalis*, – с общим носовым ходом на уровне верхнего хода через аперттуру клиновидной пазухи, *apertura sinus sphenoidalis*.
- В нижний носовой ход открывается носослезный проток, *ductus nasolacrimalis*, ограниченный слезной складкой, *plica lacrimalis*, слезной оболочкой.
- Под слизистой оболочкой нижней стенки переднего участка общего носового хода, на 1,5-2,0 см кзади от ноздрей, находится верхнее отверстие резцового канала, *canalis incisivus*, содержащего сосуды и нерв.
- Соответственно заднему концу средней носовой раковины под слизистой оболочкой имеется клиновидно-небное отверстие, *foramen sphenopalatinum*, через которое проходят сосуды и нервы к слизистой оболочке полости носа.



- В передних отделах полости носа слизистая оболочка является продолжением постепенно переходящего в нее кожного покрова преддверия полости носа; в задних отделах слизистая оболочка через задние отверстия носа – хоаны, *choanae*, переходит в слизистую оболочку глотки и мягкого неба.
- В слизистой оболочке полости носа, а также околоносовых пазух находятся слизистые железы, величина, форма и количество которых различны в разных участках полости носа. Особенно много желез залегает в слизистой оболочке дыхательной области носа – это носовые железы, *glandulae nasales*.
- В подслизистой основе проходит большое количество кровеносных и лимфатических сосудов, при этом в области средней и нижней раковин имеется густая сеть мелких сосудов, образующих пещеристые венозные сплетения раковин, *plexus cavernosi concharum*. В передненижних отделах хрящевой перегородки носа на слизистой оболочке, кзади и выше устья резцового канала, *canalis incisivus*, иногда имеется небольшое отверстие, ведущее в слепо заканчивающийся идущий спереди назад канал – сошниково-носовой орган, *organum vomeronasale*. С латеральной стороны его ограничивает сошниково-носовой хрящ, *cartilago vomeronasalis*.
- В слизистой оболочке полости носа выделяют дыхательную и обонятельную области. Часть слизистой оболочки носа, выстилающая верхние раковины и свободные, обращенные к перегородке носа стороны средних раковин, а также соответствующий верхний отдел перегородки носа, относится к обонятельной области, *regio olfactoria*. В слизистой оболочке этой области залегают и окончания обонятельных нервов, *nn. olfactorii*. Всю остальную слизистую оболочку полости носа включают в дыхательную область, *regio respiratoria*.
- Явл-ся барьером защиты дыхательных путей, поэтому на слизистой оболочке полости носа осаждаются тысячи микроорганизмов.

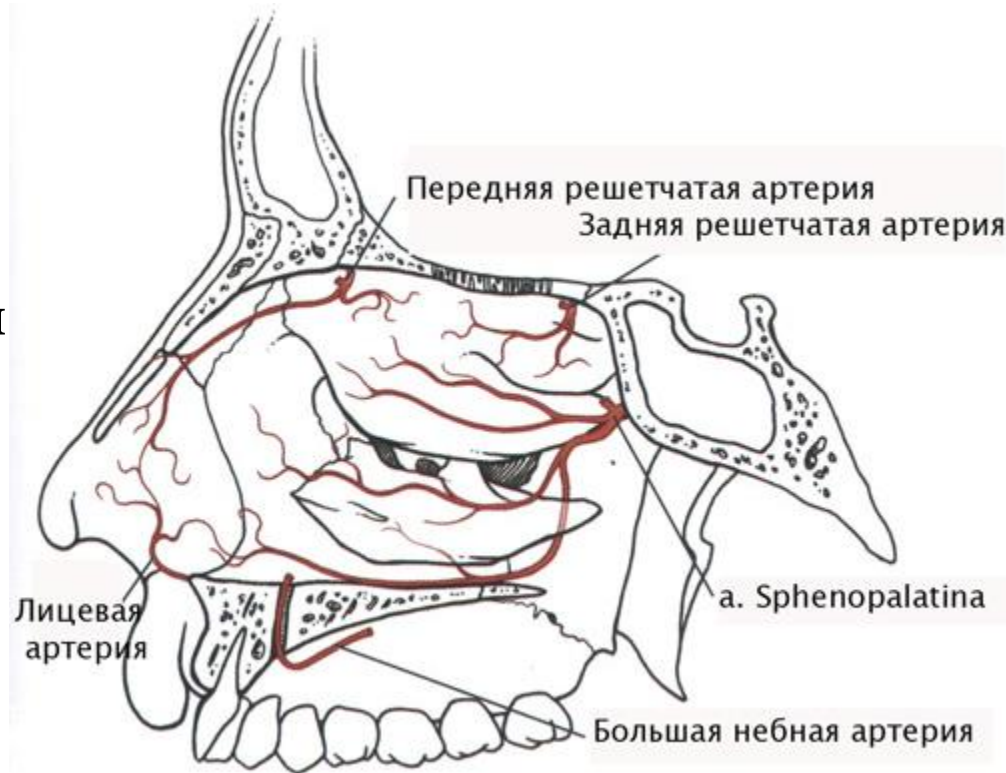
Иннервация

слизистая оболочка переднего отдела – n. ethmoidalis anterior (из n. nasociliaris) и rr. nasales interni (из n. infraorbitalis); задний отдел – n. nasopalatinus и rr. nasales posterior, superior et inferior (ветви ganglion pterygopalatinum n. maxillaris).



Кровоснабжение

- *a. sphenopalatina* (из *a. maxillaris*), *aa. ethmoidales anterior et posterior* (из *a. ophthalmica*).
- Венозная кровь от слизистой оболочки носа оттекает по *v. sphenopalatina* в *plexus pterygoideus*.
Лимфатические сосуды от слизистой оболочки носа подходят к *nodi lymphatici submandibulares* и *submentales*.



Спасибо за внимание!