


***Операции
на кровеносных сосудах***


4 группы операций на сосудах (по Б.В.Петровскому)

1. Операции, ликвидирующие кровоток
2. Операции, восстанавливающие кровоток
3. Паллиативные операции
4. Операции на вегетативных нервах, иннервирующих сосуды

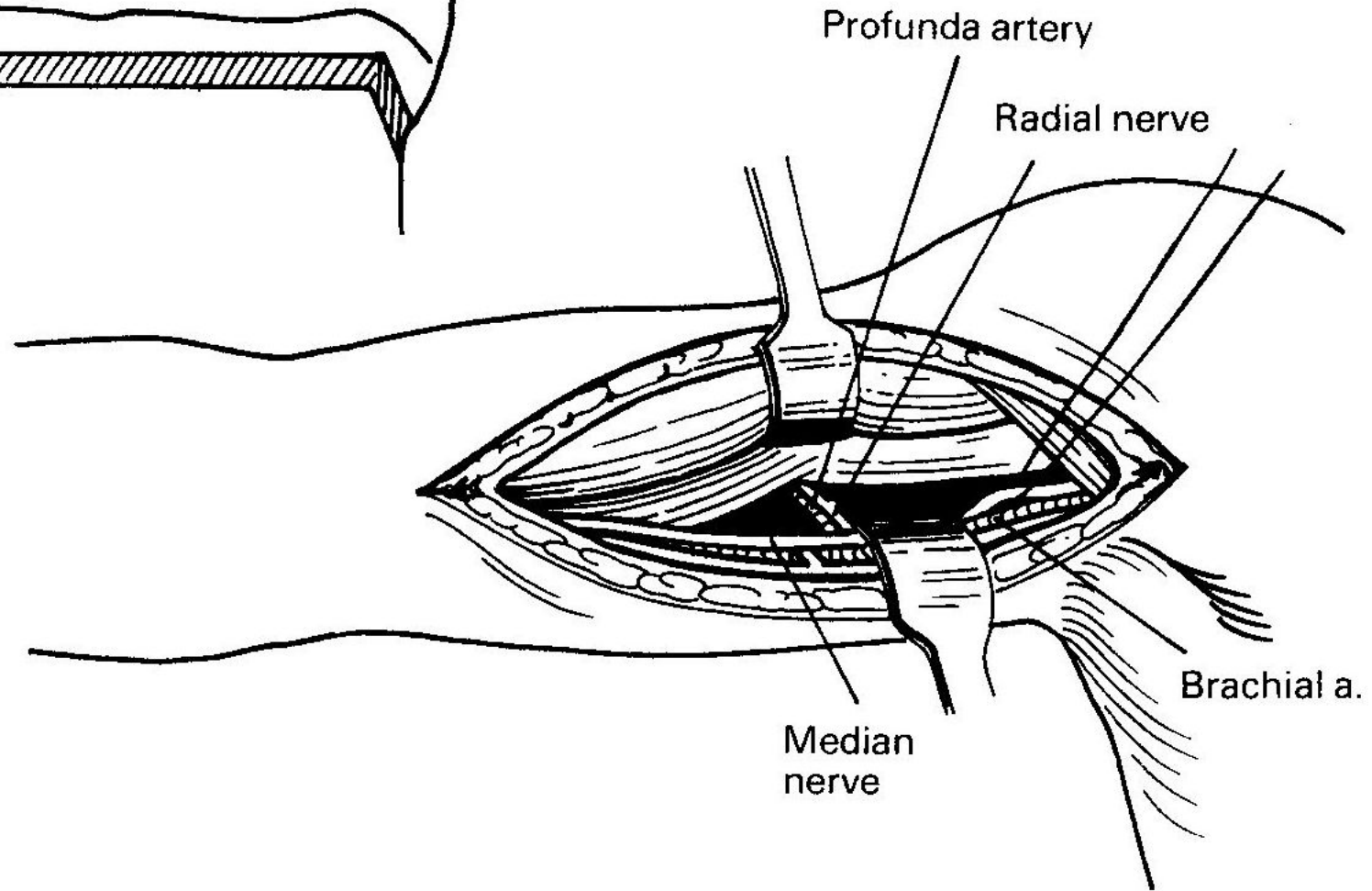
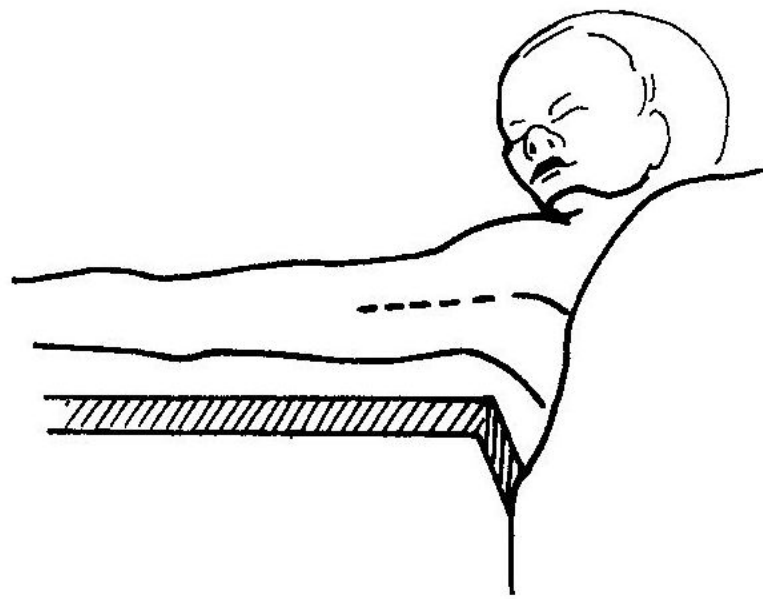
Доступы к сосудам



Прямые
по
проекционным
линиям



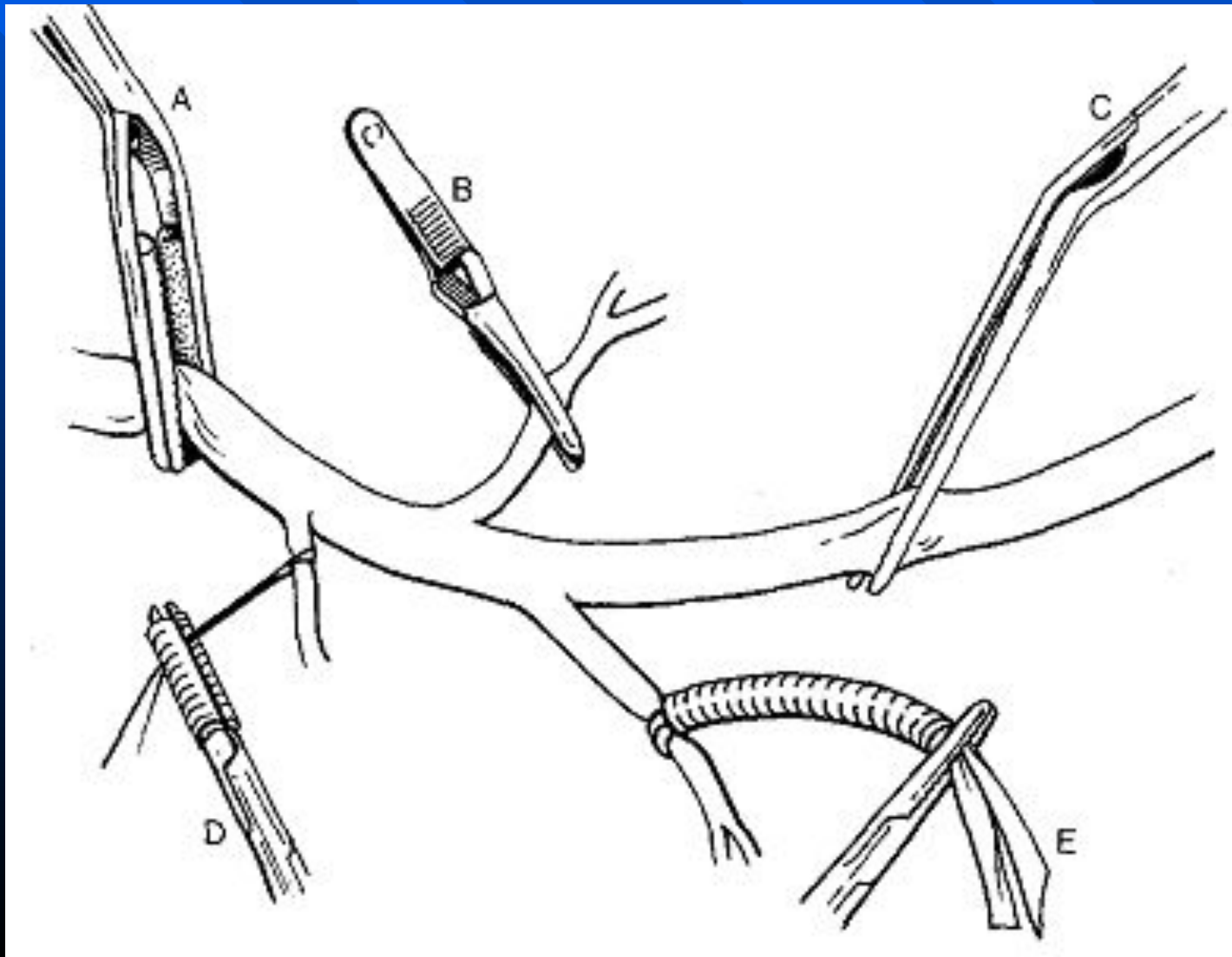
Окольные
отступя
на 1-2 см от
проекционной
линии



Операции, ликвидирующие кровоток

1. Коагуляция
2. Перевязка
3. Пережатие
4. Внутрисосудистое
пломбирование

Операции, ликвидирующие кровоток



Способы остановки кровотечения

Временные

The diagram features a dark blue background with diagonal stripes. At the top, a black banner contains the title 'Способы остановки кровотечения' in yellow, italicized font. Two large, curved green arrows point from the top corners towards the center. Below the arrows are two pink rectangular boxes with white borders. The left box contains the word 'Временные' (Temporary) and the right box contains 'Окончательные' (Final), both in dark blue, bold font.

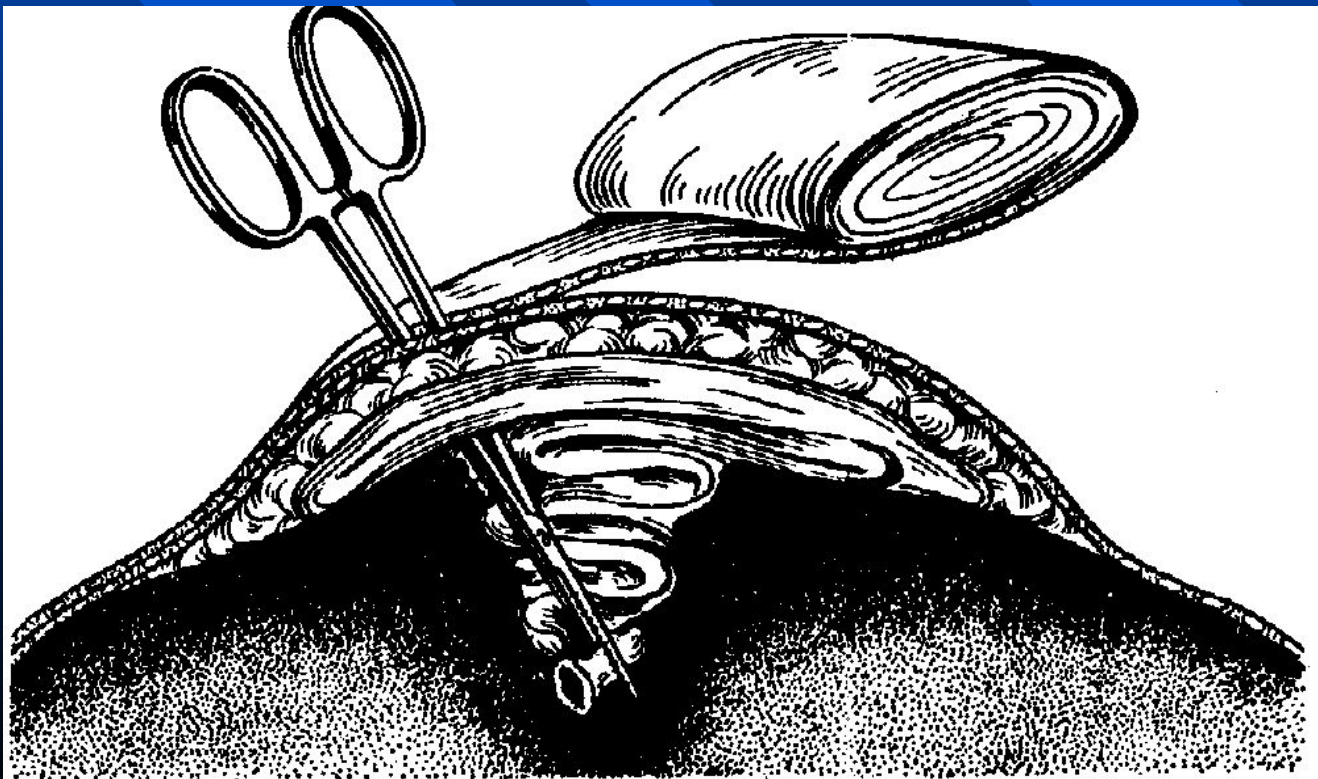
Окончательные

Способы окончательной остановки кровотечения

- 1. Механические (перевязка кровотока сосуда).**
- 2. Физические (горячий физиологический раствор, метод электрокоагуляции и т.д.)**
- 3. Химические (использование перекиси водорода, восковой пасты для остановки кровотечения из диплоэтических вен, цианакриловый медицинский клей).**
- 4. Биологические (применение гемостатической губки, сальника и др.).**

Перевязка сосуда в ране

Цель - закрытие просвета сосуда на месте повреждения.
Перевязку сосуда в ране производят в экстренных случаях при травмах или огнестрельных ранениях.



Перевязка сосуда на протяжении

Цель - уменьшение притока крови к поврежденному отделу органа или конечности, а также для временного выключения кровообращения в той или иной области, когда ожидается большая кровопотеря.

- Показания:**
- 1) невозможность перевязки сосуда в ране.**
 - 2) опасность обострения инфекции в результате манипуляций в ране.**
 - 3) наличие травматической аневризмы.**
 - 4) необходимость ампутации конечности на фоне анаэробной инфекции, когда наложение жгута противопоказано.**
 - 5) опасность эрозивного кровотечения.**

Операции, восстанавливающие кровоток

Сосудистый шов

Эмбол-тромбэктомия

Эндартерэктомия

Шунтирование

Пластика сосуда

Этапы наложения сосудистого шва

1. Ревизия мягких тканей, сосудов, нервов, костей и первичная хирургическая обработка раны.
2. Мобилизация сосуда.
3. Подготовка концов сосуда к наложению шва (на концы сосудов накладывают резиновые турникеты или сосудистые зажимы).
4. Непосредственное наложение шва.
5. Контроль на гемостаз и проходимость сосуда (пуск кровотока по сосуду, проверка герметичности шва).

Требования к сосудистым швам

1. Сшиваемые концы сосудов должны соприкасаться по линии швов своей гладкой внутренней поверхностью (эндотелием).
2. Наложение сосудистого шва следует проводить без травмирования эндотелия сшиваемых сосудов.
3. Соединение краев поврежденного сосуда должно быть с минимальным сужением его просвета.
4. Создание абсолютной герметичности сосудистой стенки.
5. Профилактика образования тромбов — шовный материал не должен находиться в просвете и соприкасаться с кровью.

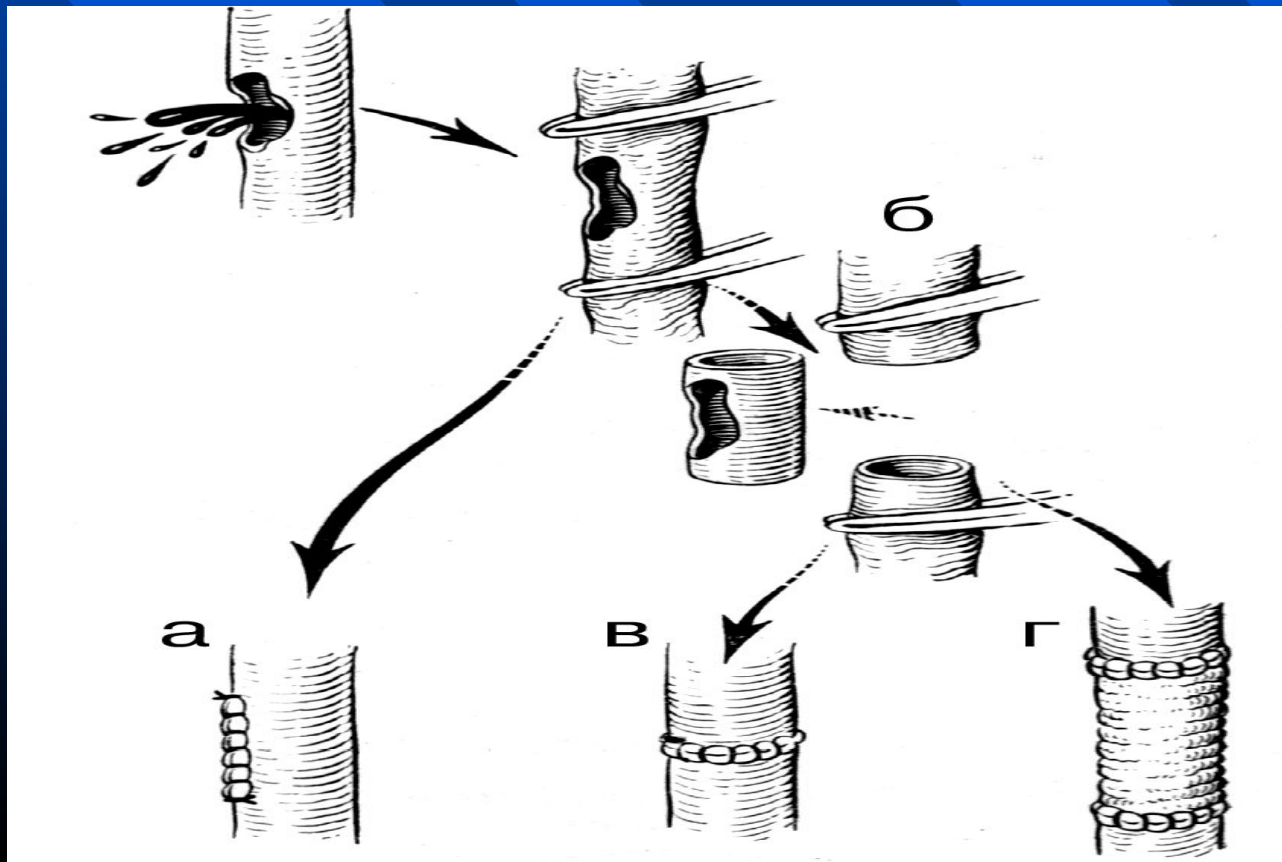
Виды сосудистых швов

Боковой

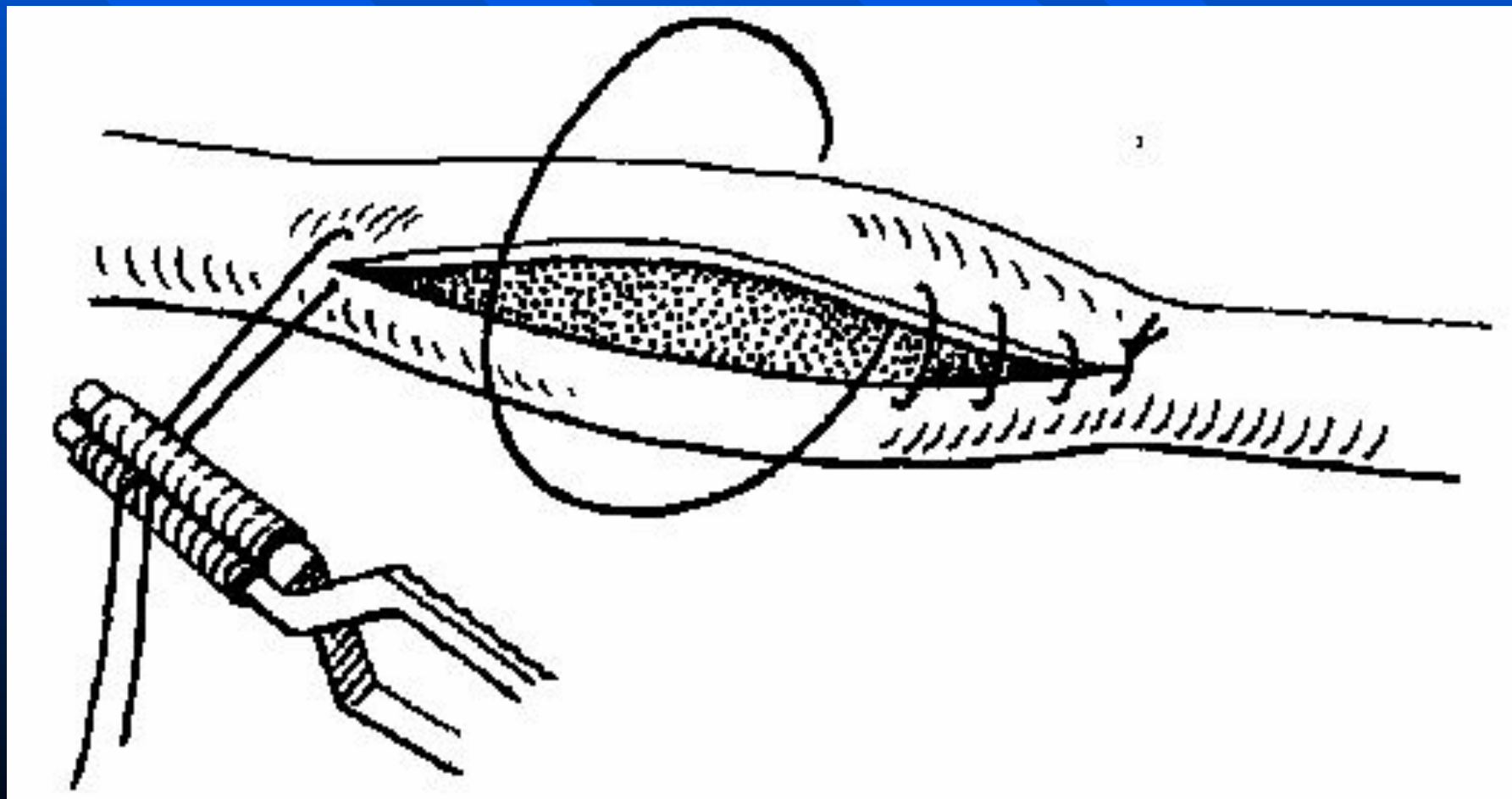
**При пристеночных
ранениях**

Циркулярный

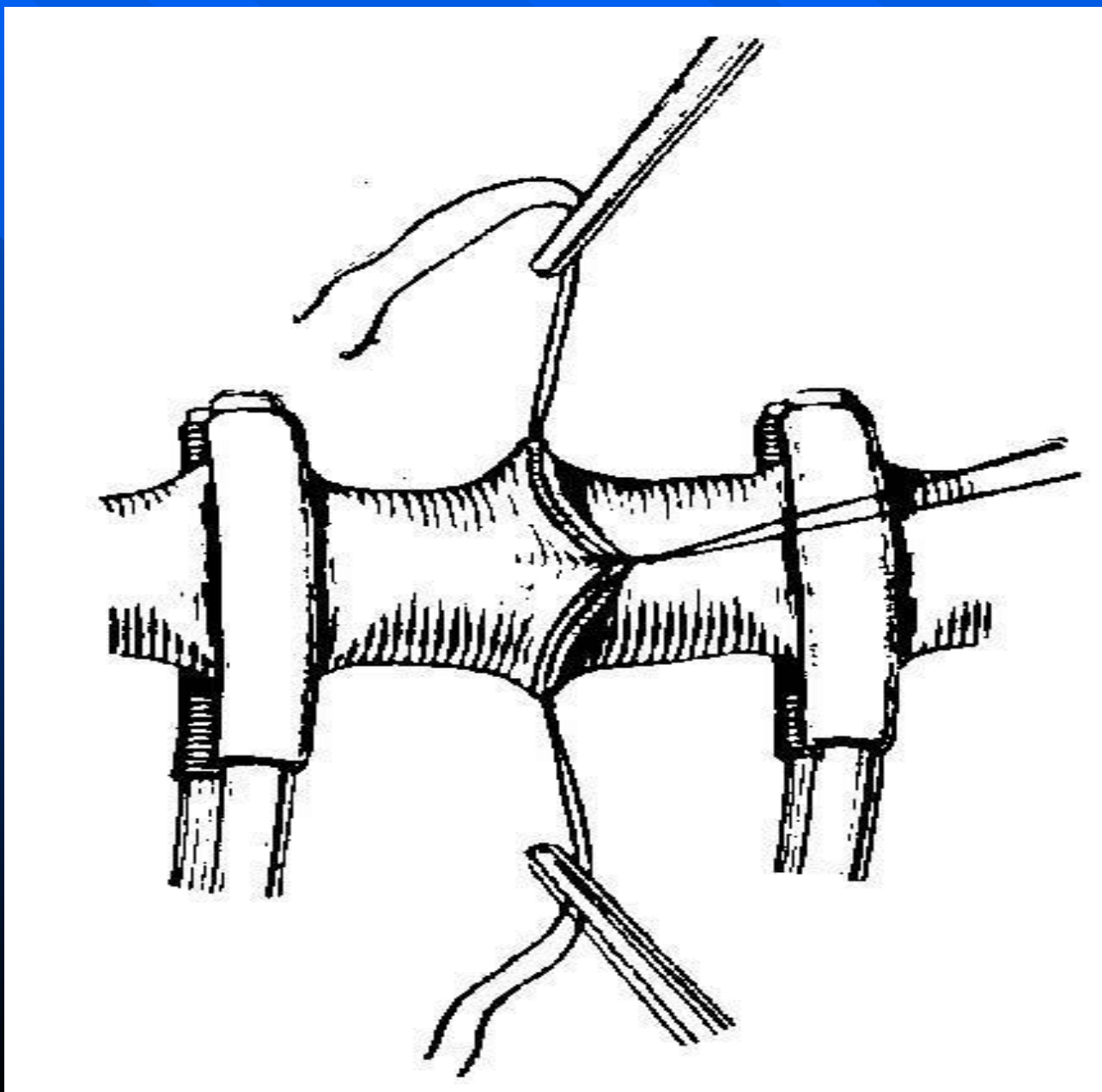
**При полном
перерыве сосуда**



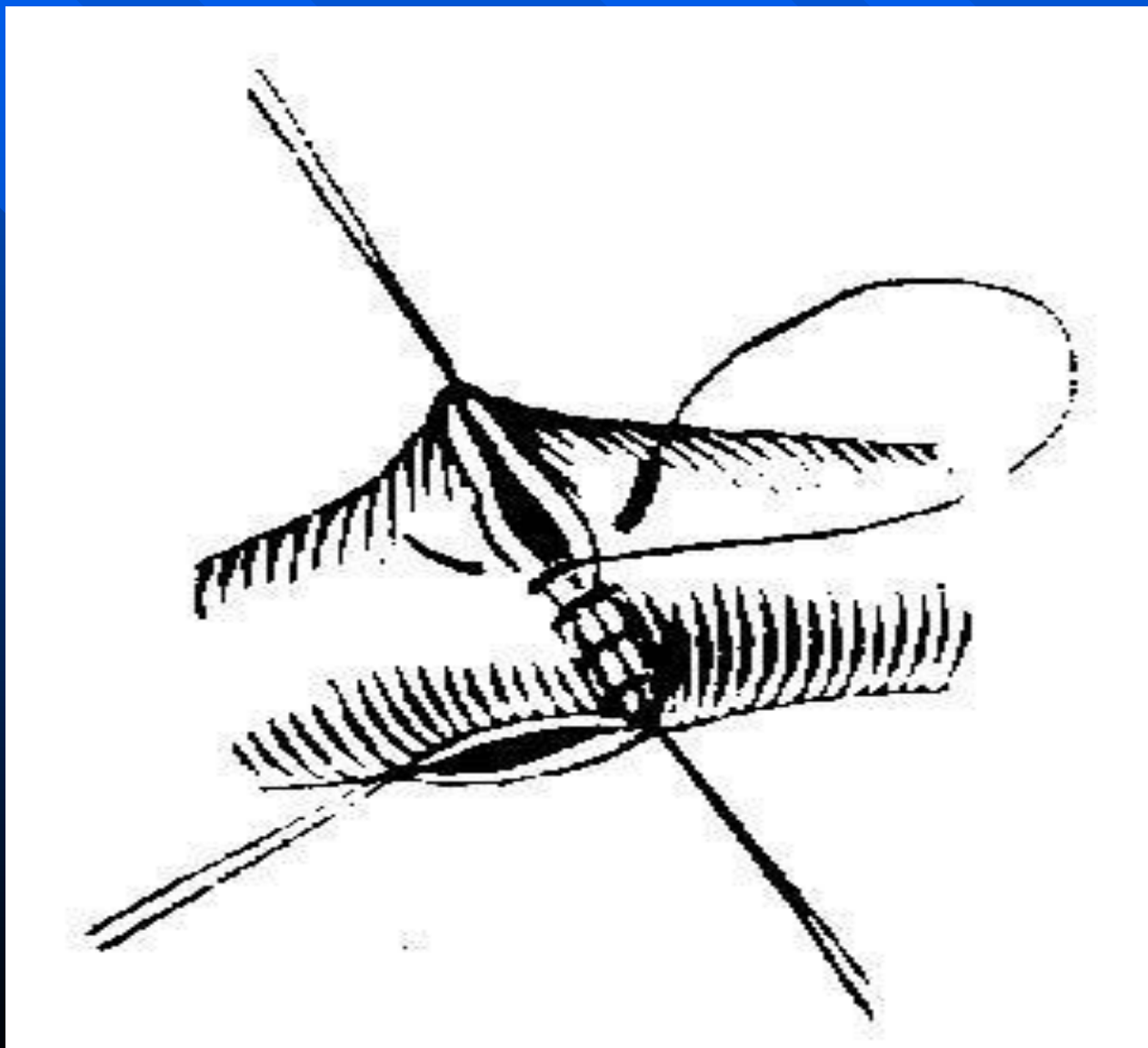
Непрерывный обвивной боковой шов



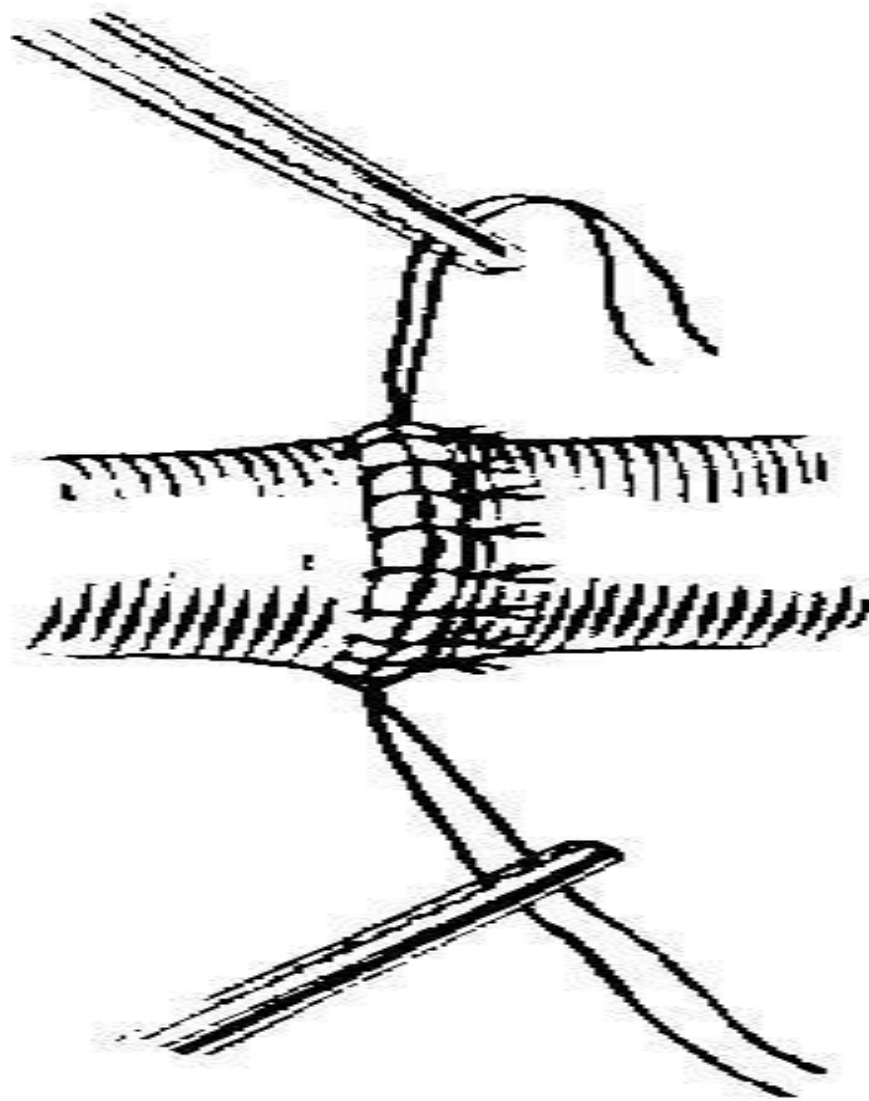
Сосудистый шов по А.Каррелю



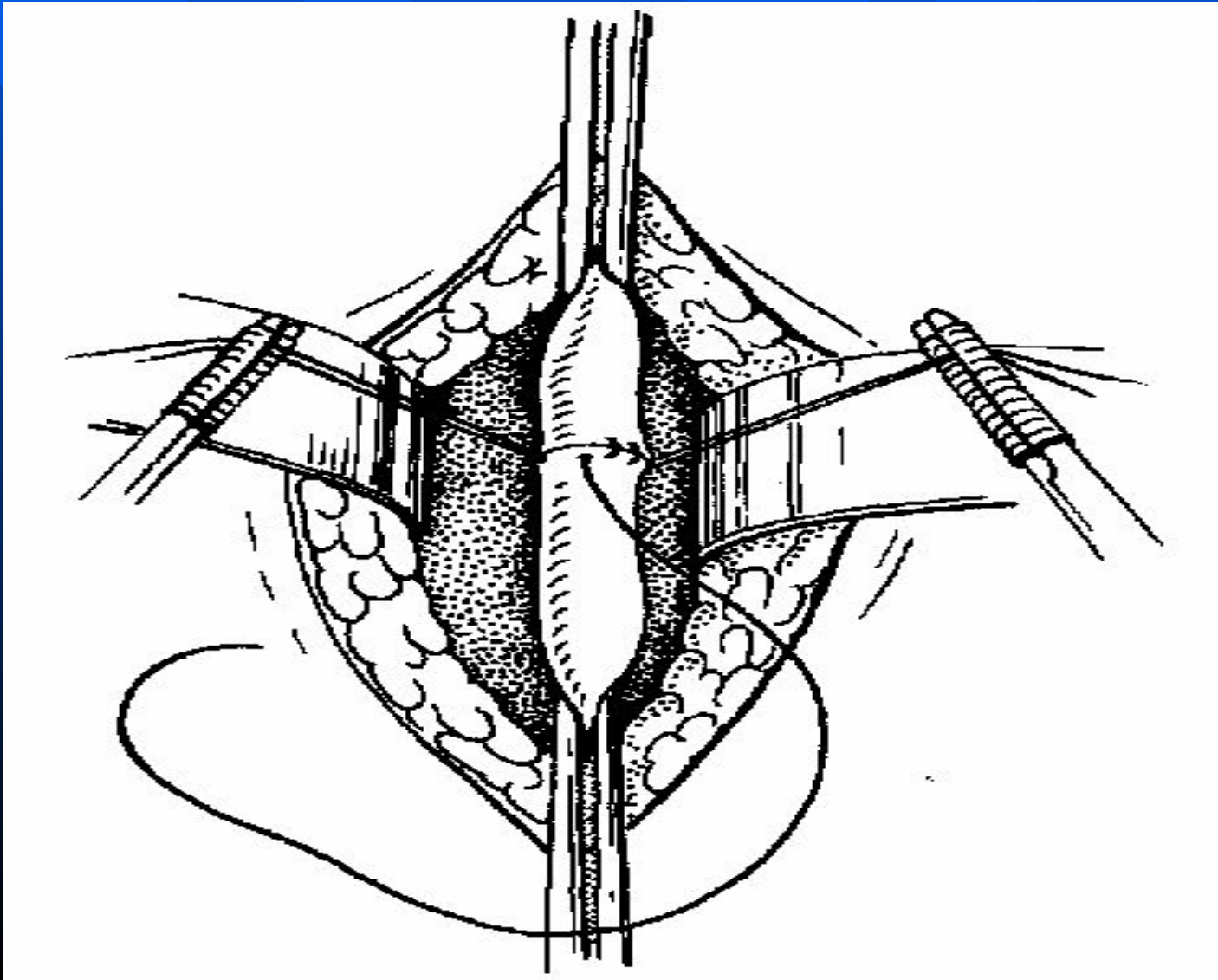
Сосудистый шов по А.Каррелю



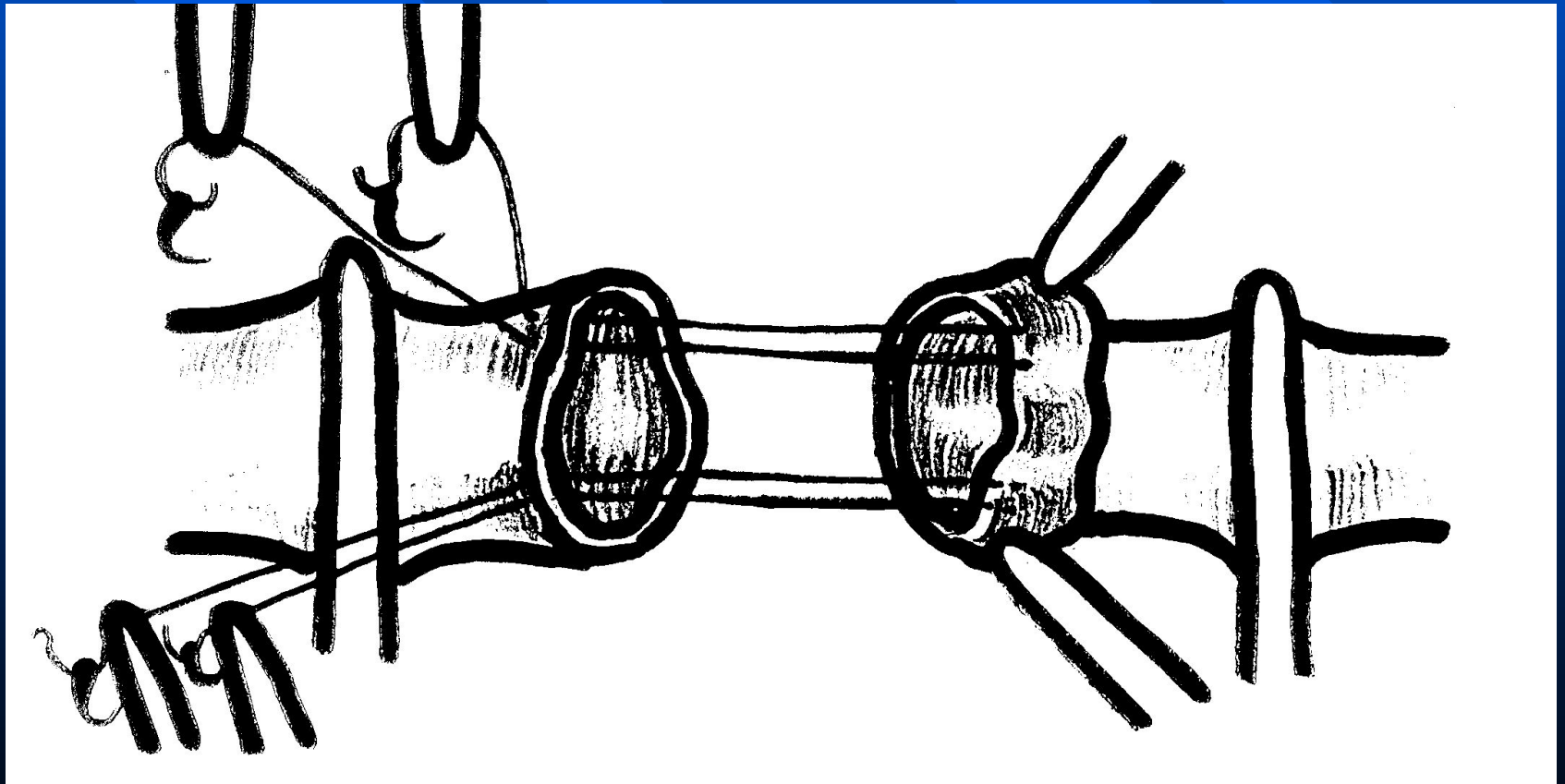
Сосудистый шов по А.Каррелю



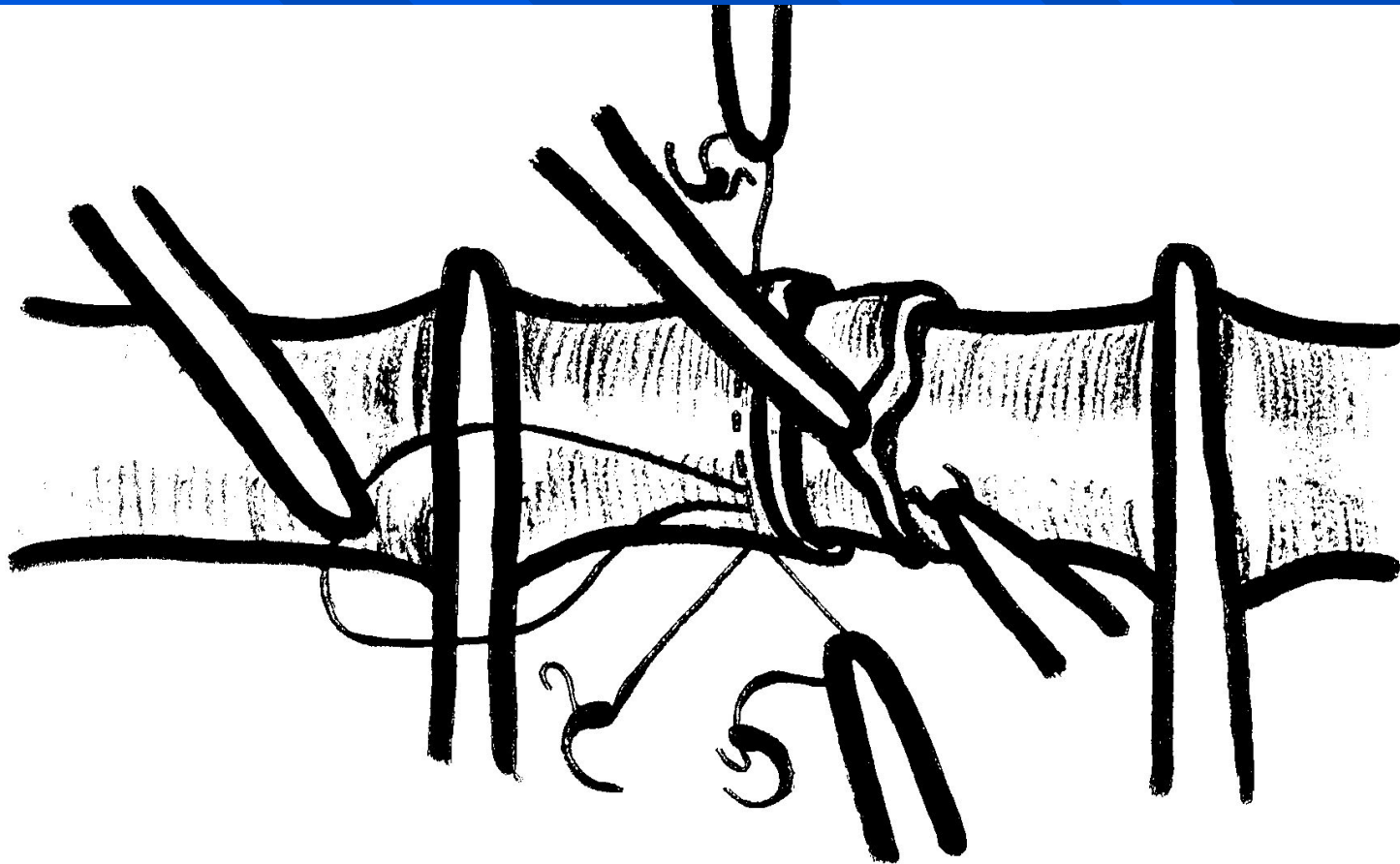
Сосудистый шов по Морозовой



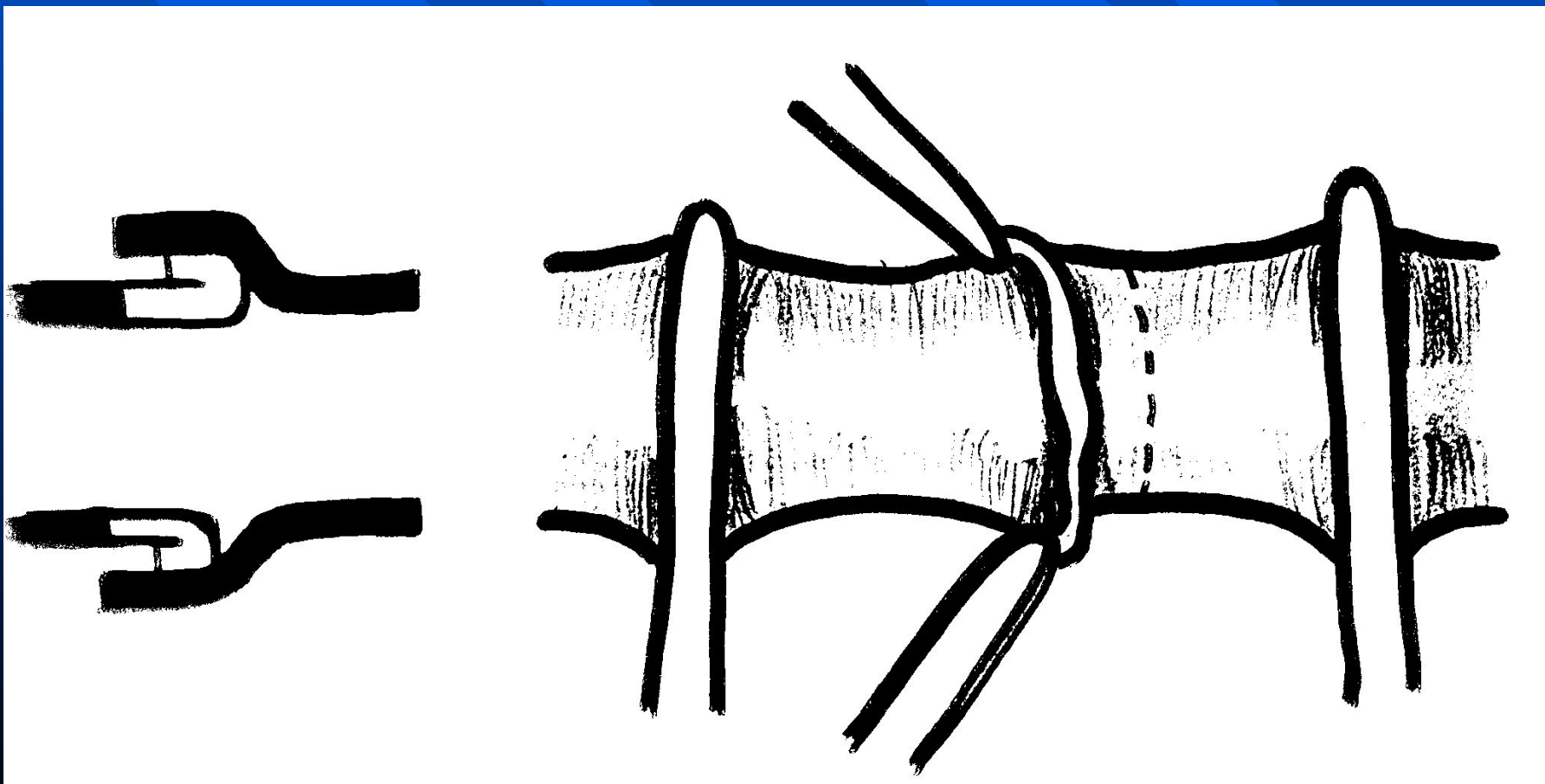
Инвагинационный шов Кривчикова



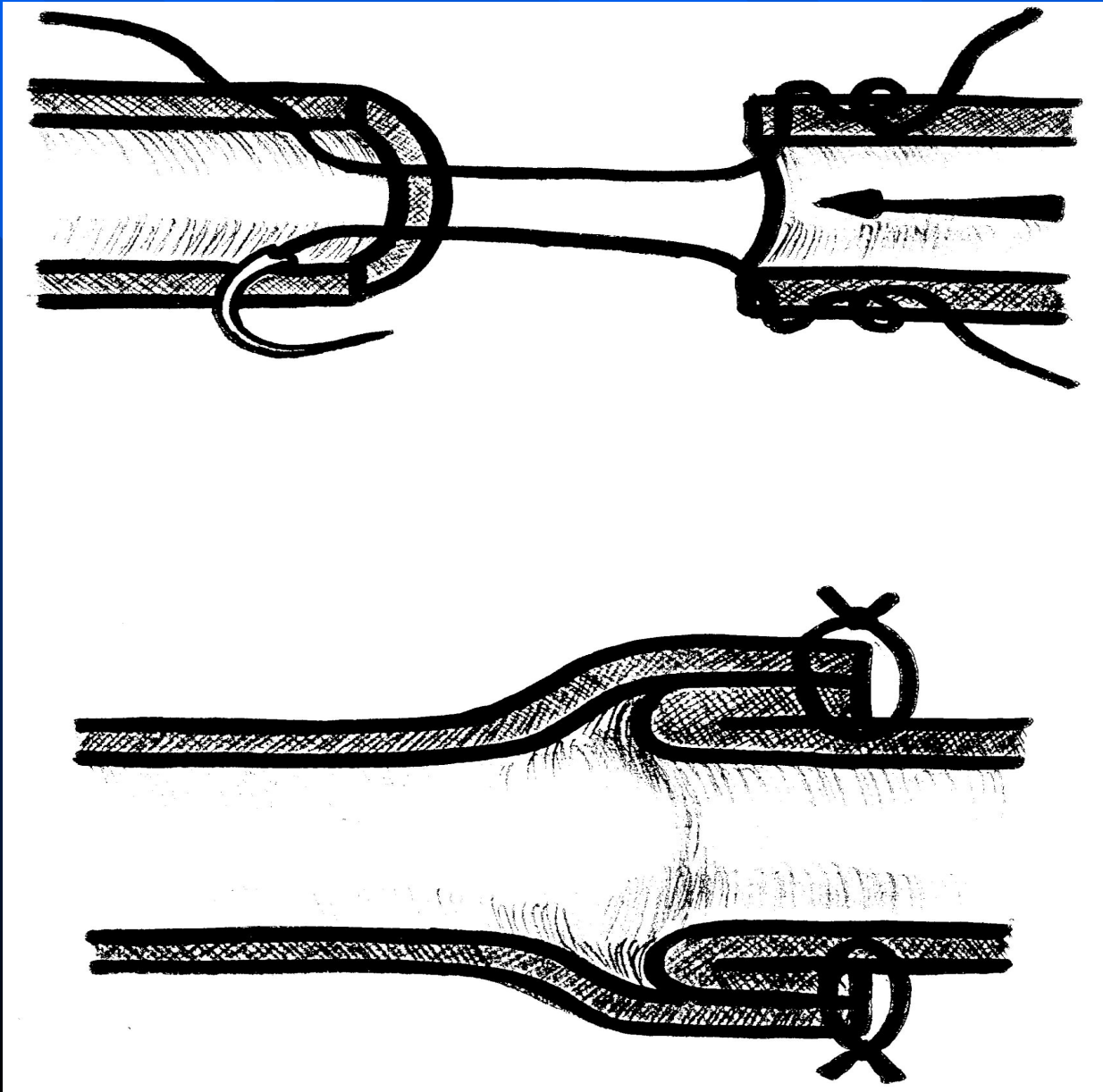
Инвагинационный шов Кривчикова



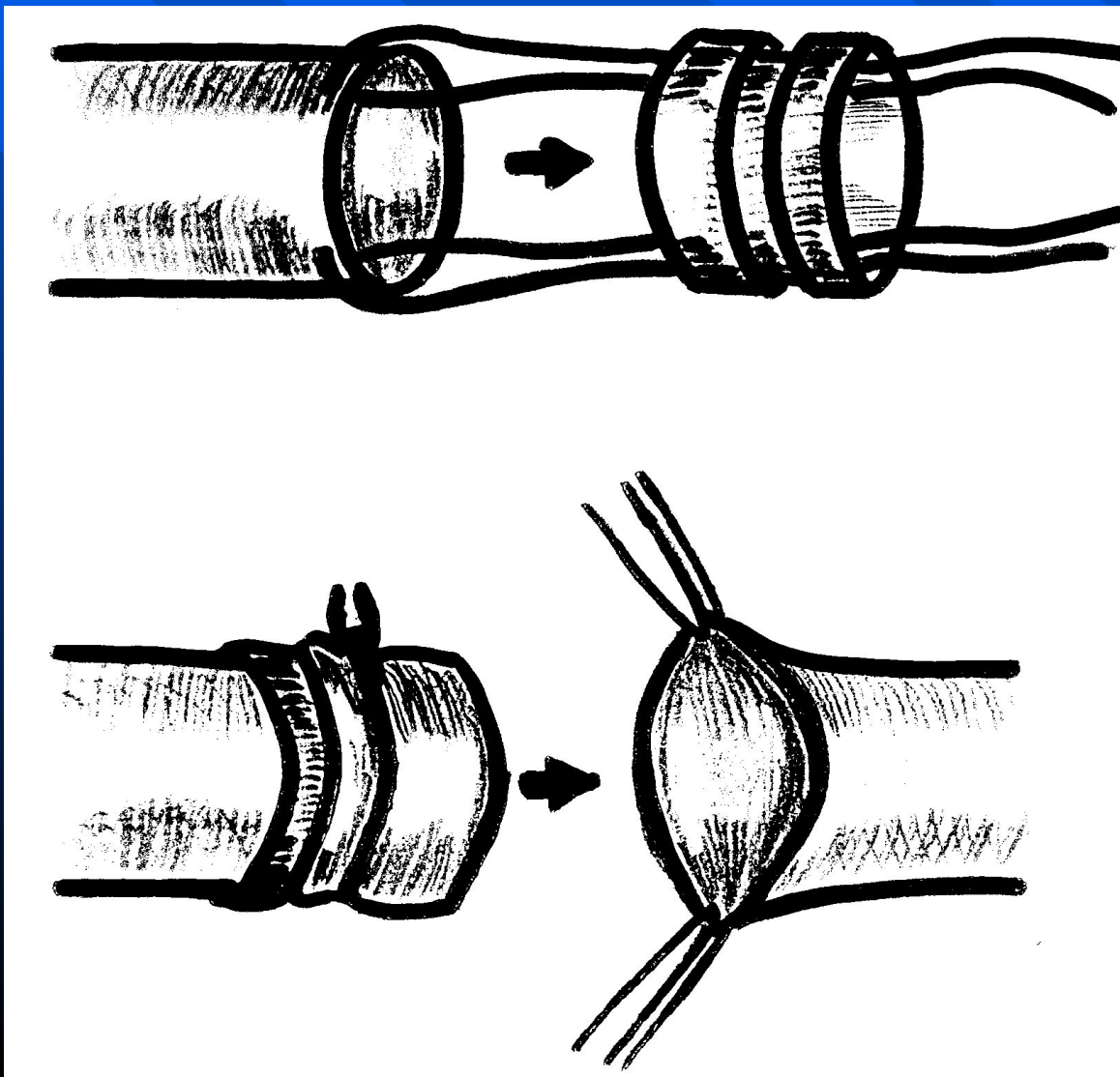
Инвагинационный шов Кривчикова



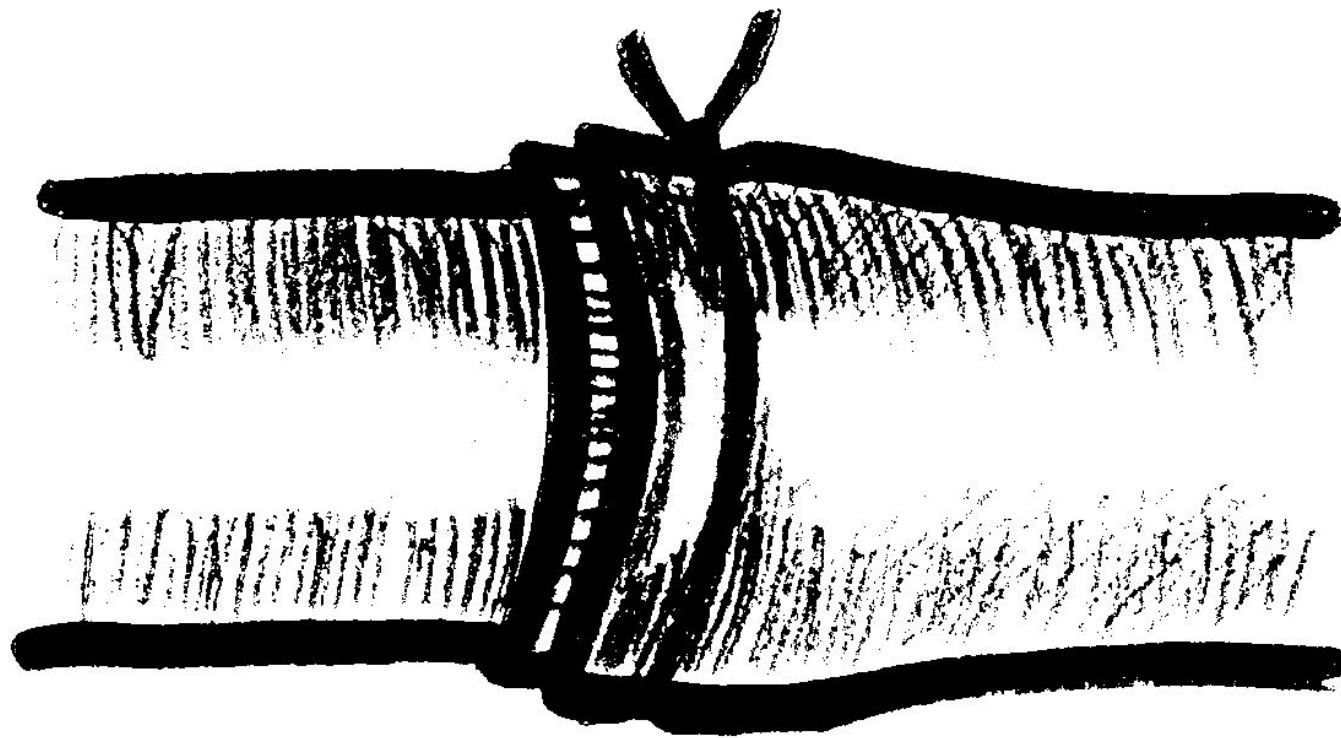
Инвагинационный шов Соловьева



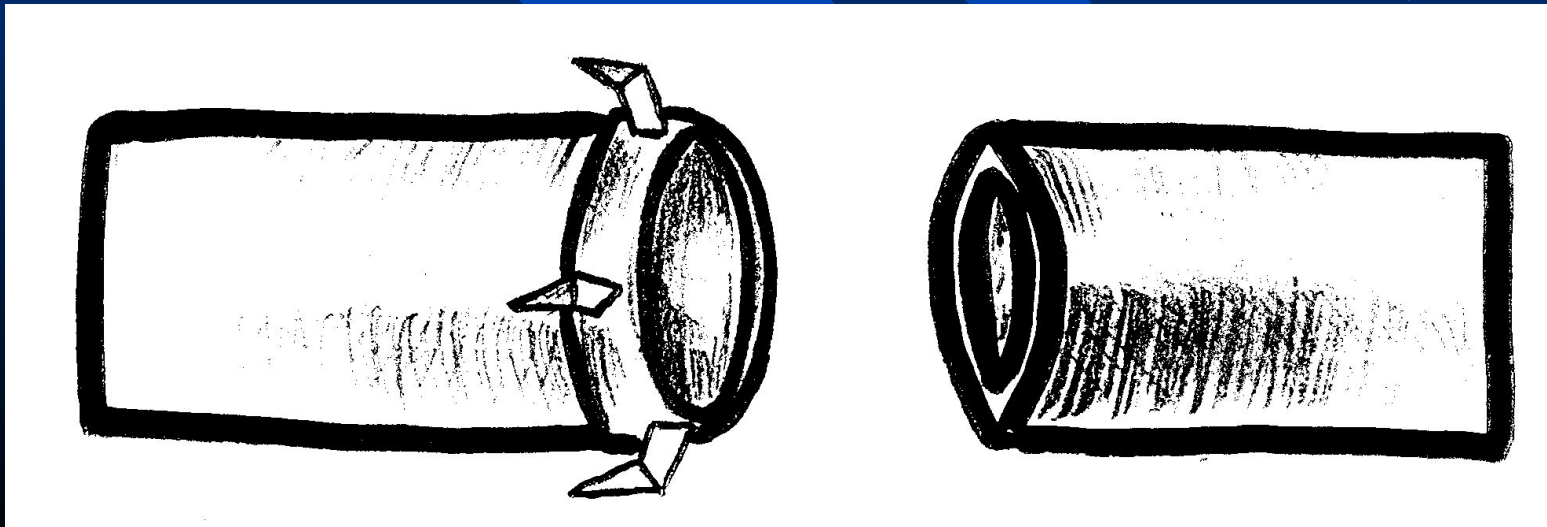
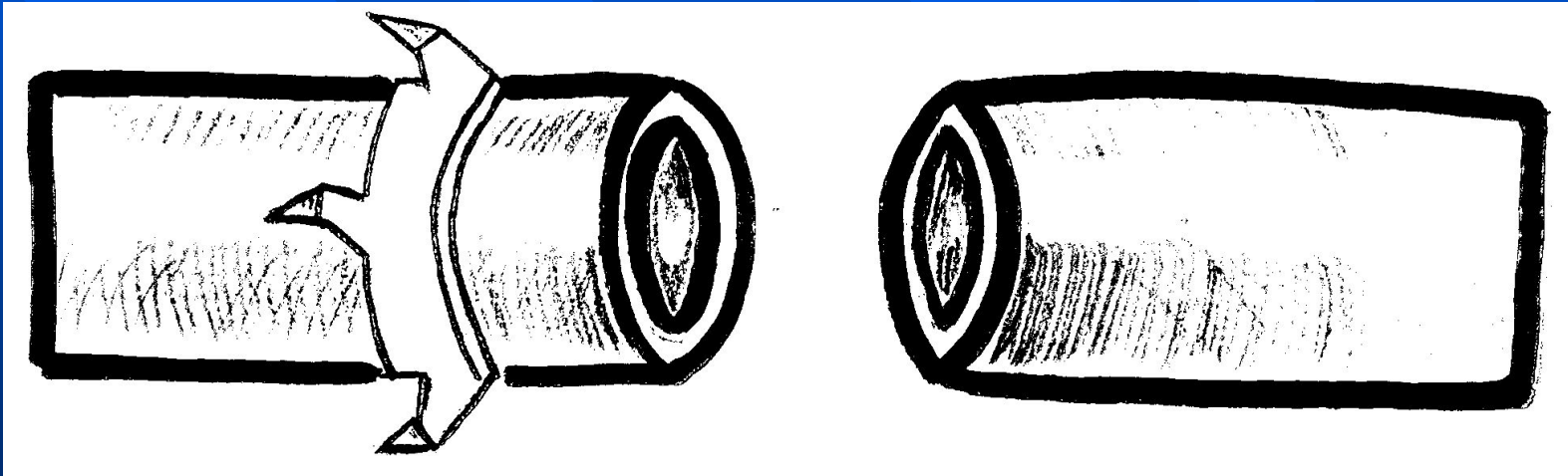
Инвагинационный канюльный шов



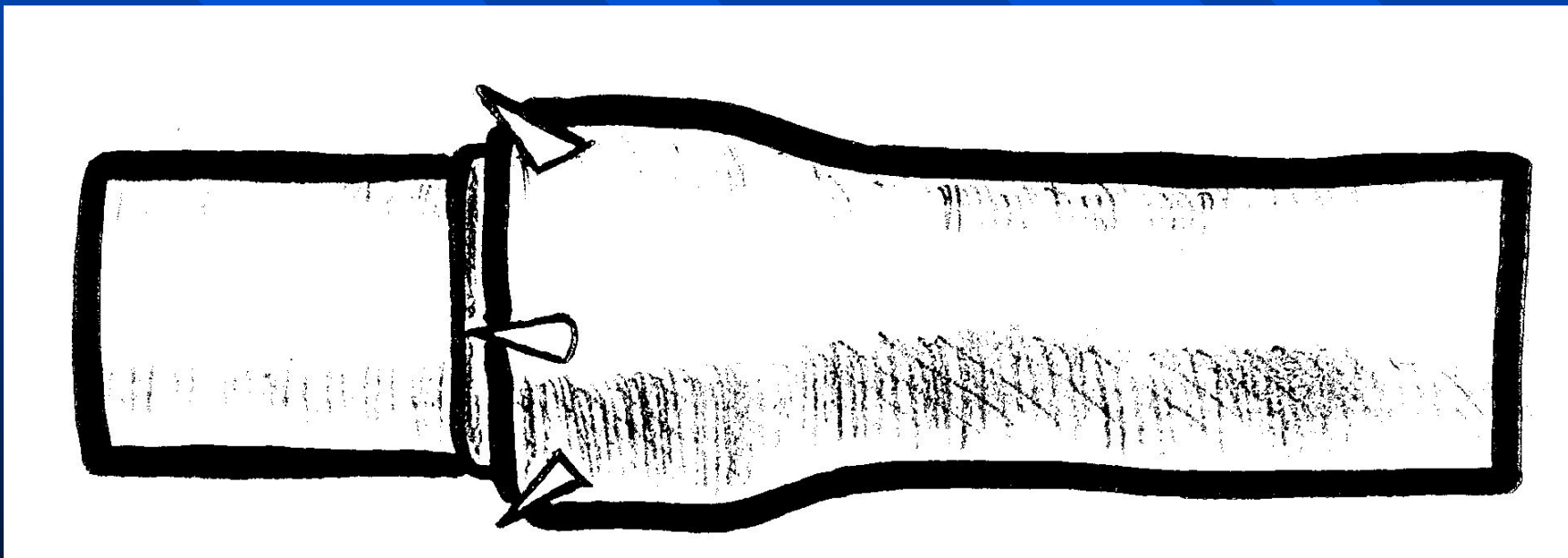
Инвагинационный канюльный шов



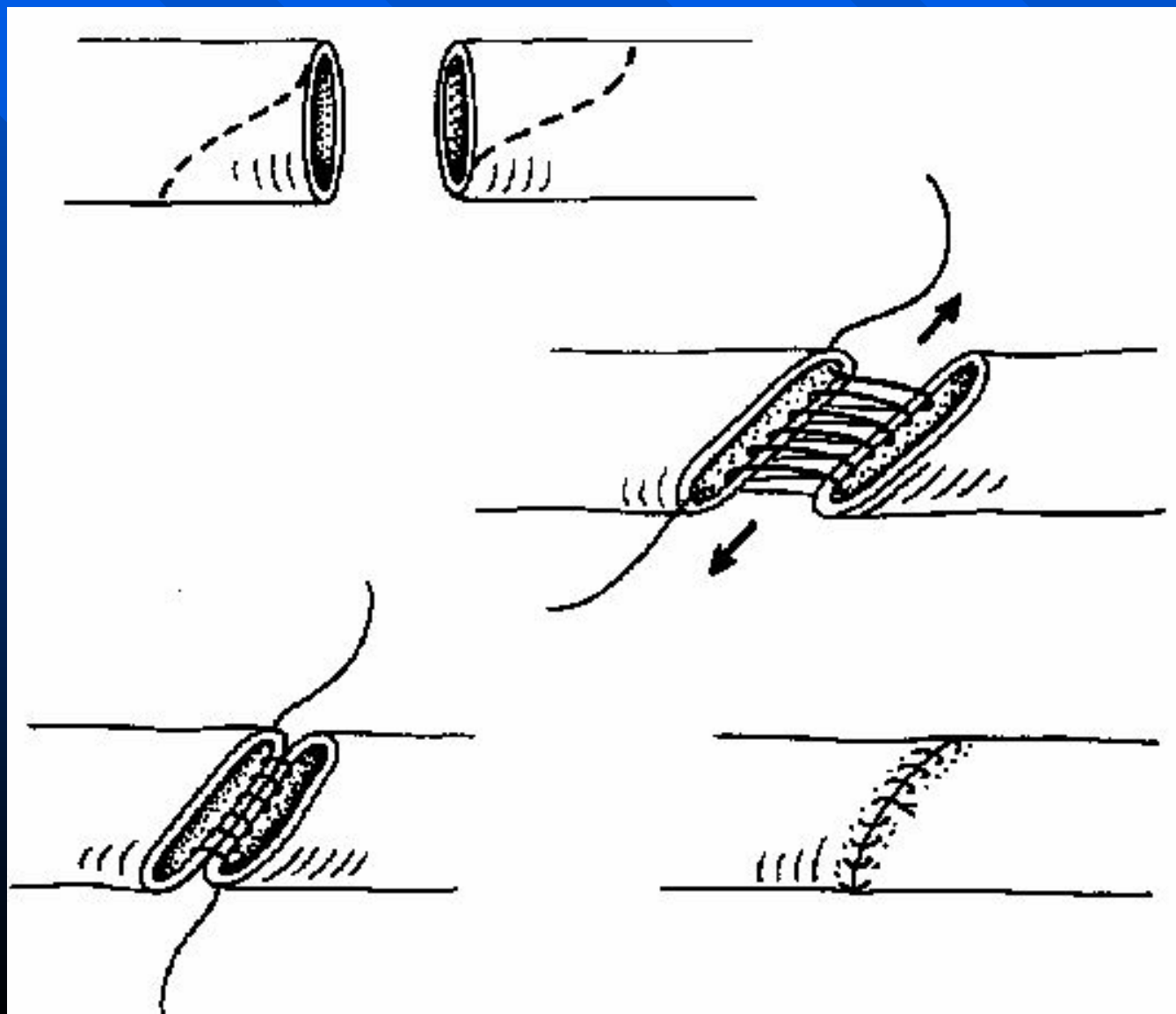
Инвагинационный шов Донецкого



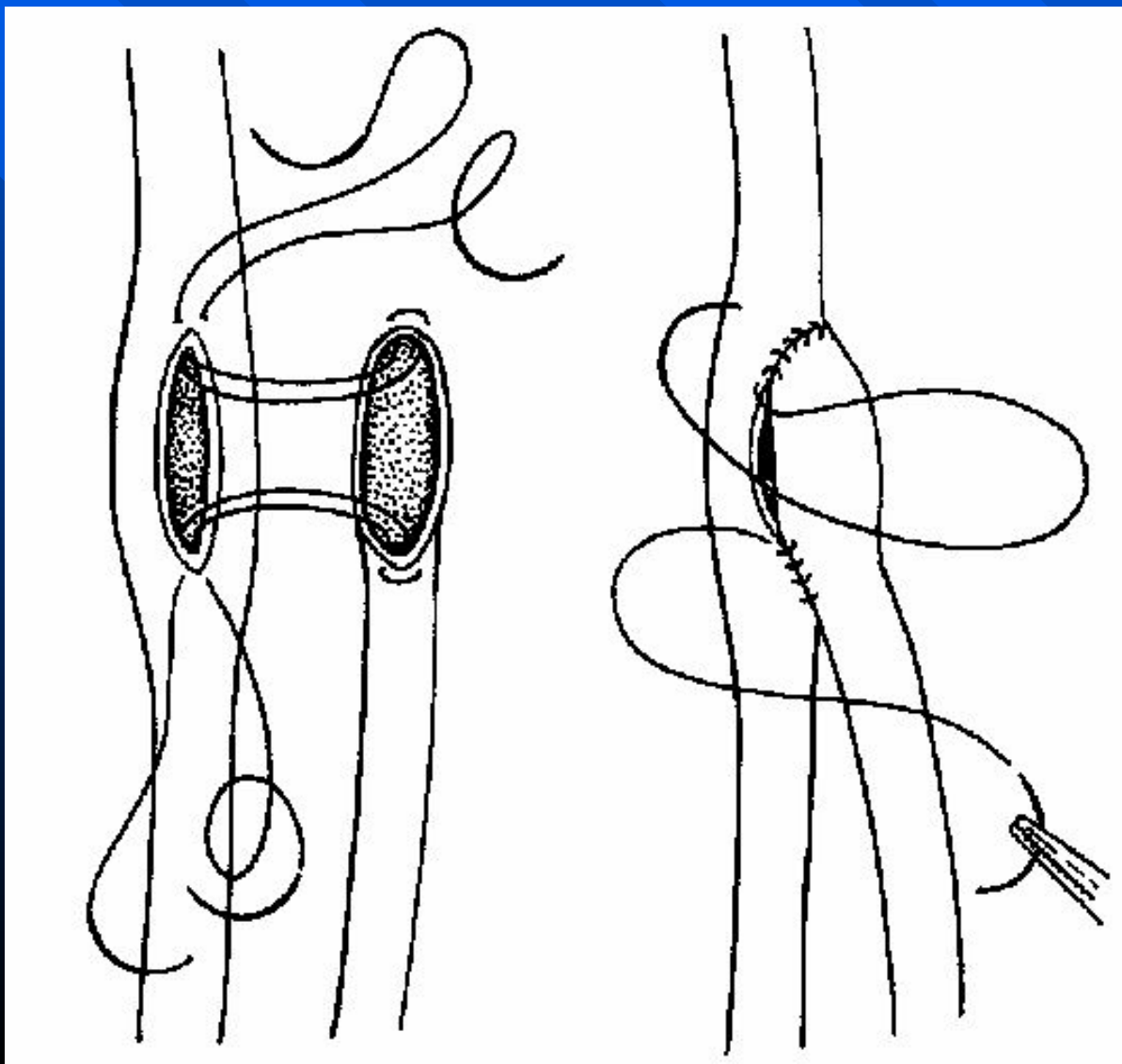
Инвагинационный шов Донецкого



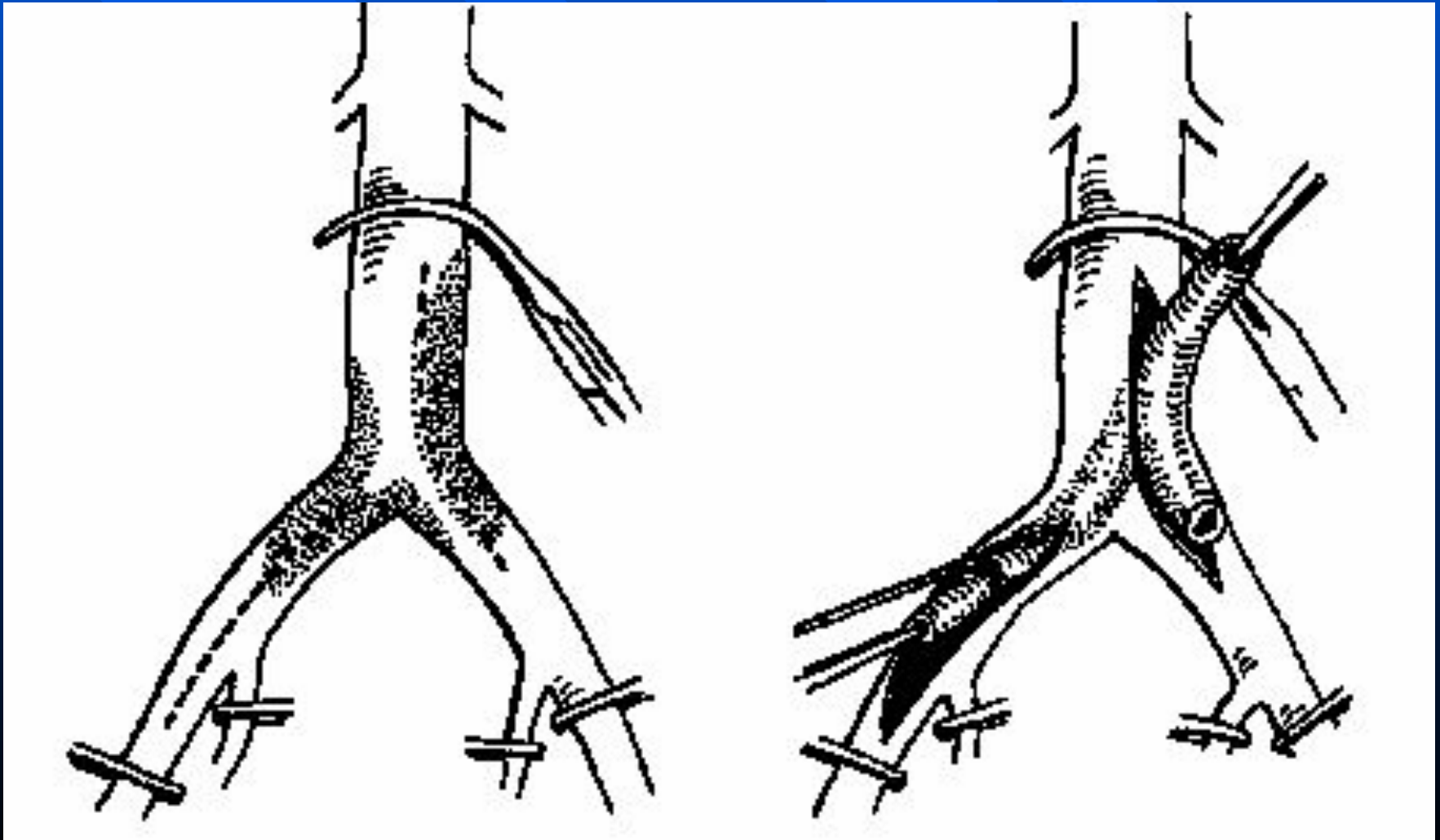
Сосудистый шов с предварительным угловым подрезанием



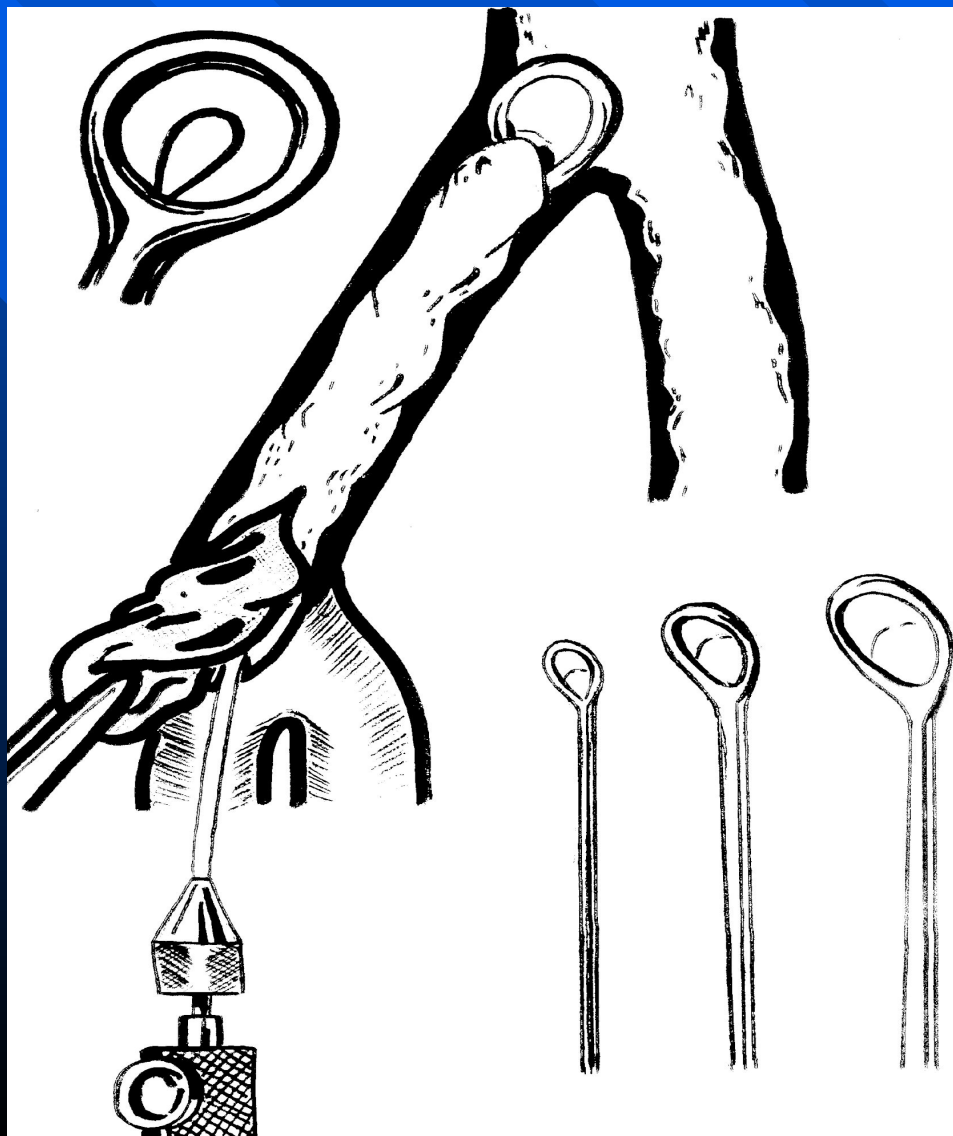
Сосудистый шов «конец в бок»



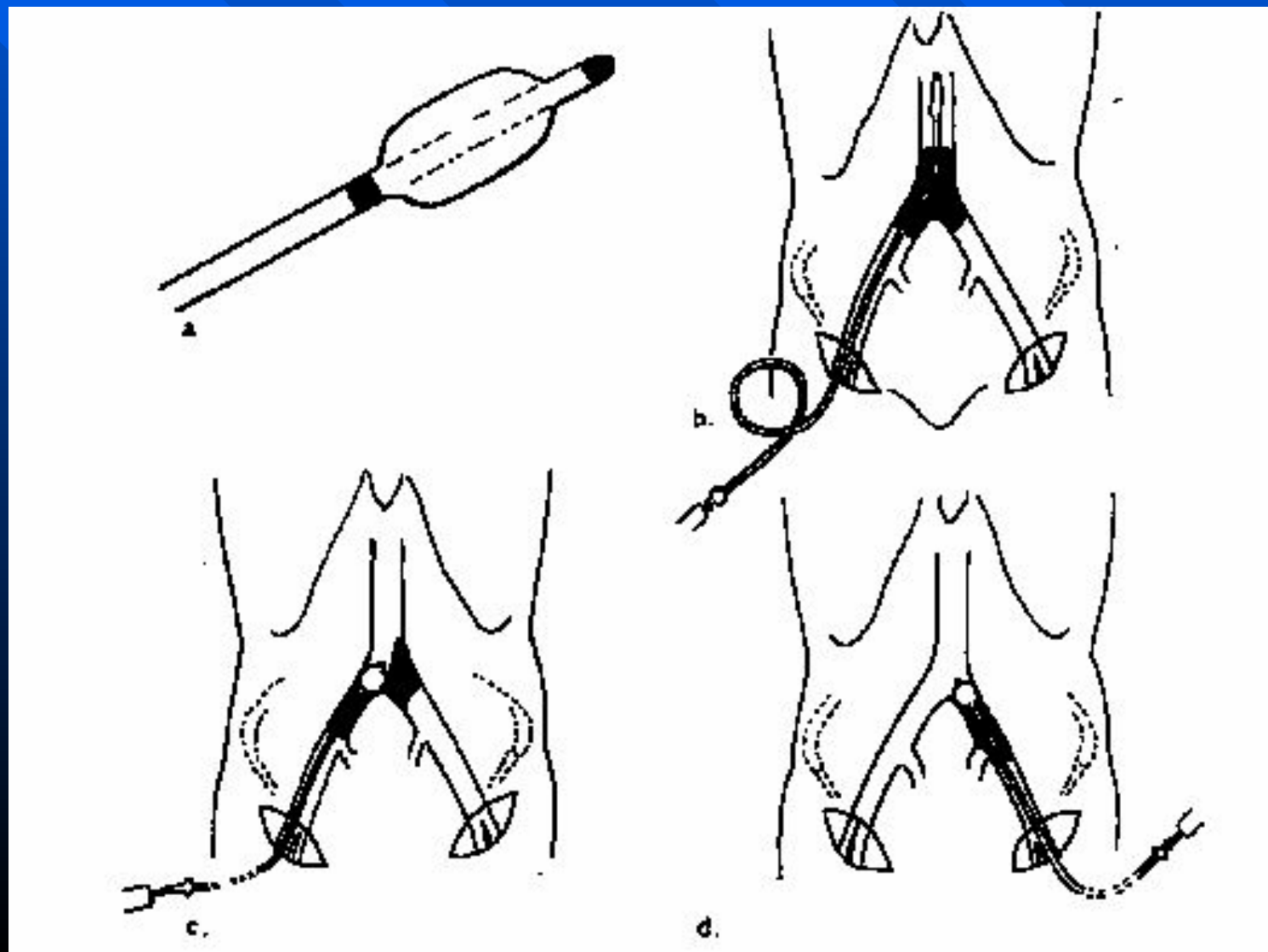
Прямая тромбэктомия



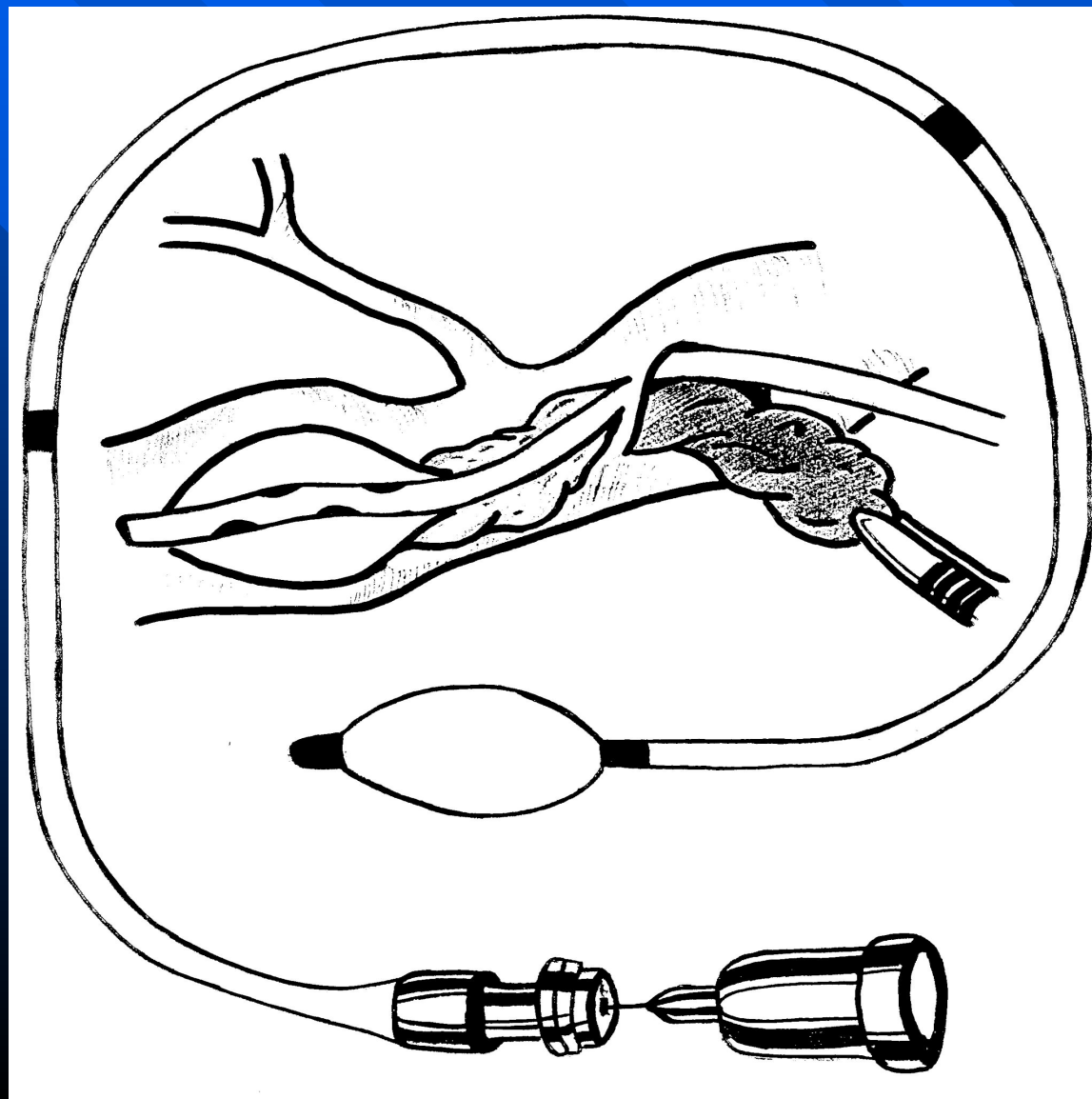
Тромбэктомия петель



Тромбэктомия катетером Фогарти



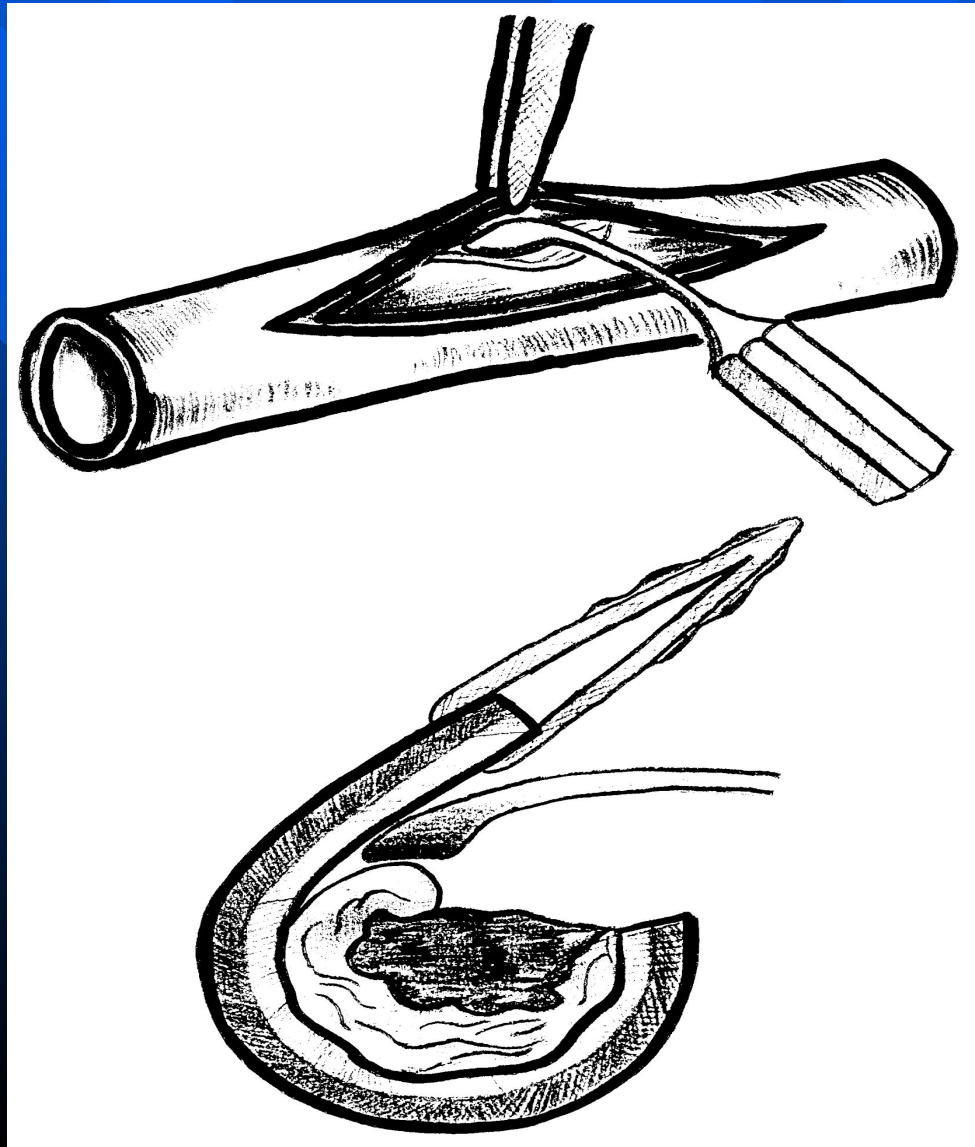
Тромбэктомия катетером Фогарти



Тромбэндартериоэктомия

Суть операции заключается в удалении утолщенной интимы вместе с атеросклеротической бляшкой и образованным над ней тромбом в зоне сужения артерии.

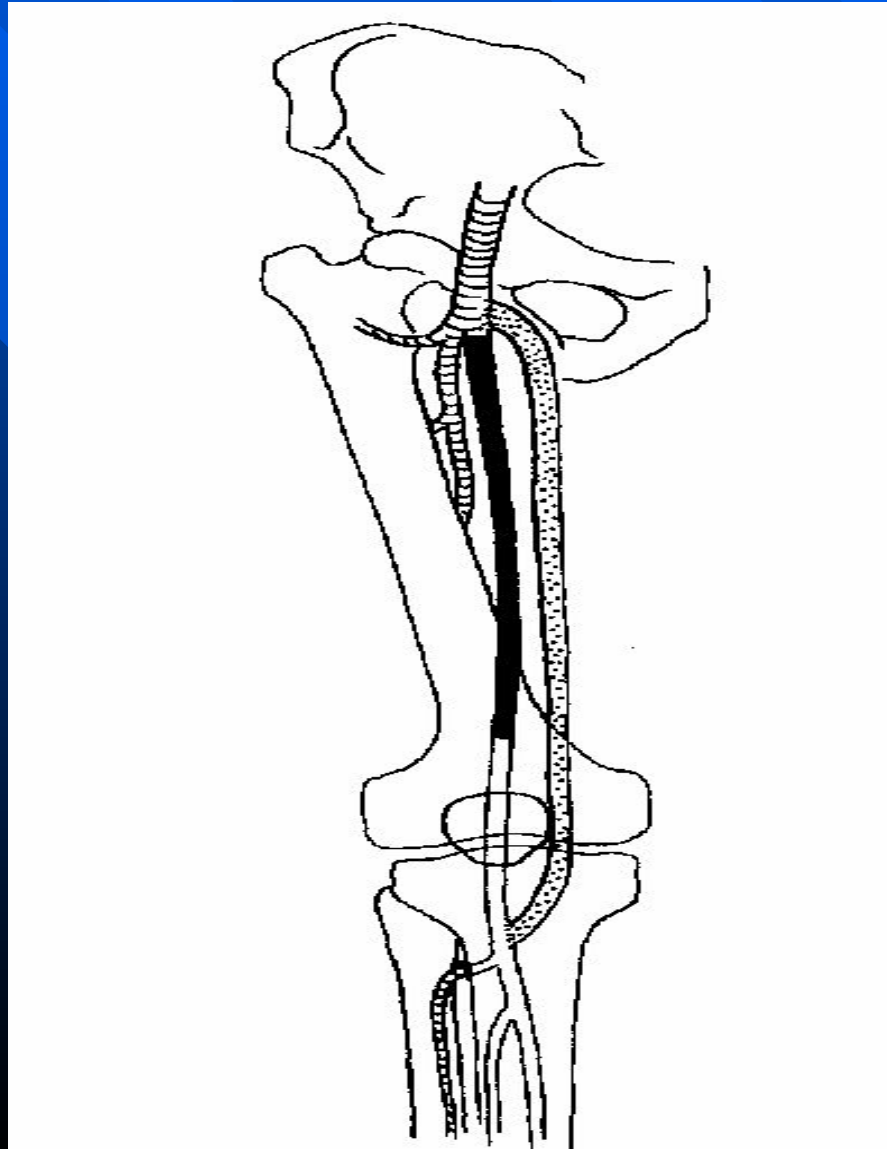
Интимэндартерэктомия



Обходное шунтирование

- Суть операции заключается в создании с помощью аутовены или протеза дополнительного пути для кровотока в обход имеющегося препятствия.
- При сужении коронарных артерий получила распространение операция аортокоронарного шунтирования. При сужении брюшной аорты и подвздошных артерий выполняется аорто-бедренное шунтирование, при сужении бедренной артерии – бедренно-подколенное шунтирование.

Обходное шунтирование



Ангиопластика -
восстановление проходимости
сосуда или его целостности с
возможным применением
ауто-, гомо- и синтетических
трансплантатов.

Виды аутотрансплантатов

- Аутовенозные трансплантаты формируют из **поверхностных вен** (большая подкожная вена, поверхностные вены верхней конечности, наружная яремная вена). При этом аутовенозные трансплантаты должны быть **реверсированы**, чтобы венозные клапаны не препятствовали кровотоку.

Виды аутотрансплантатов

Аутоартериальные трансплантаты используют при реимплантации пальцев кисти. Преимуществами вставок, взятых из собственных ладонных артерий неповрежденной конечности, является примерное соответствие диаметров и толщины стенок сосудов.

Пластика (протезирование) брюшной аорты при аневризме

