

Аорта и ее отделы

Сосуды большого (телесного) круга кровообращения.

Большой круг кровообращения начинается ***аортой***, которая выходит из левого желудочка. От аорты ответвляются артерии, доставляющие артериальную кровь, богатую кислородом, а также питательные вещества органам и тканям организма. В органах мельчайшие артерии – артериолы переходят в капилляры, через стенку капилляров осуществляются все обменные процессы между кровью и тканью органа,

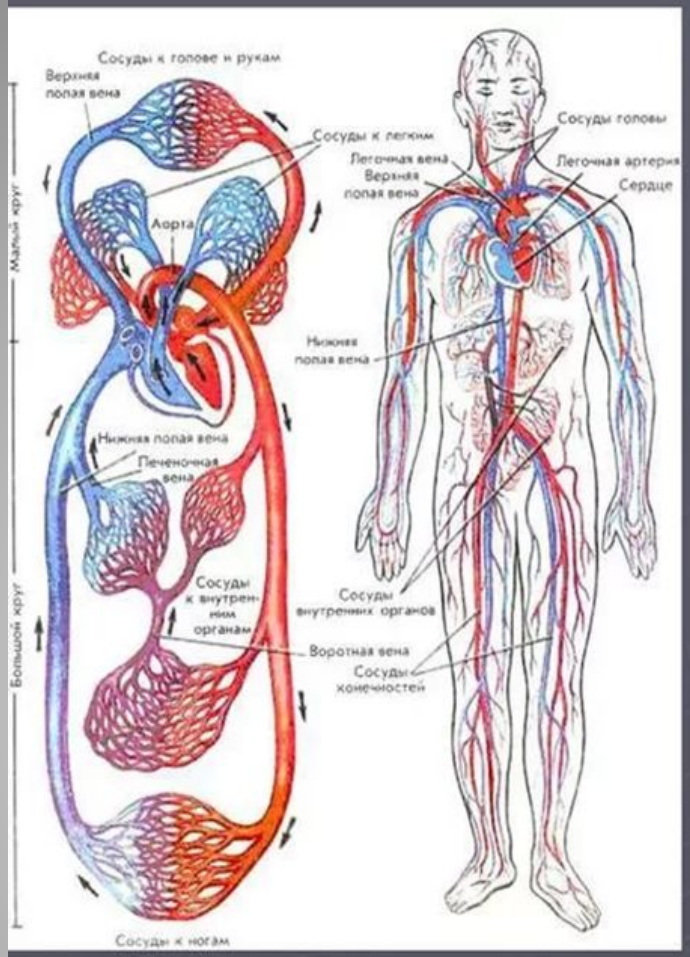

- *Большой круг кровообращения* начинается в левом желудочке и оканчивается в правом предсердии, куда впадают полые вены
- *Малый круг кровообращения* начинается в правом желудочке, из которого выходит лёгочный ствол, и оканчивается в левом предсердии, в которое впадают лёгочные вены

MyShared

капилляры переходят в венулы, которые собираются в более крупные вены, которые уносят с венозной кровью от органов и тканей углекислый газ. Вены тела собираются в две самые крупные вены - ***верхняя полая вена и нижняя полая вена.*** Они впадают в правое предсердие, где заканчивается большой круг кровообращения.

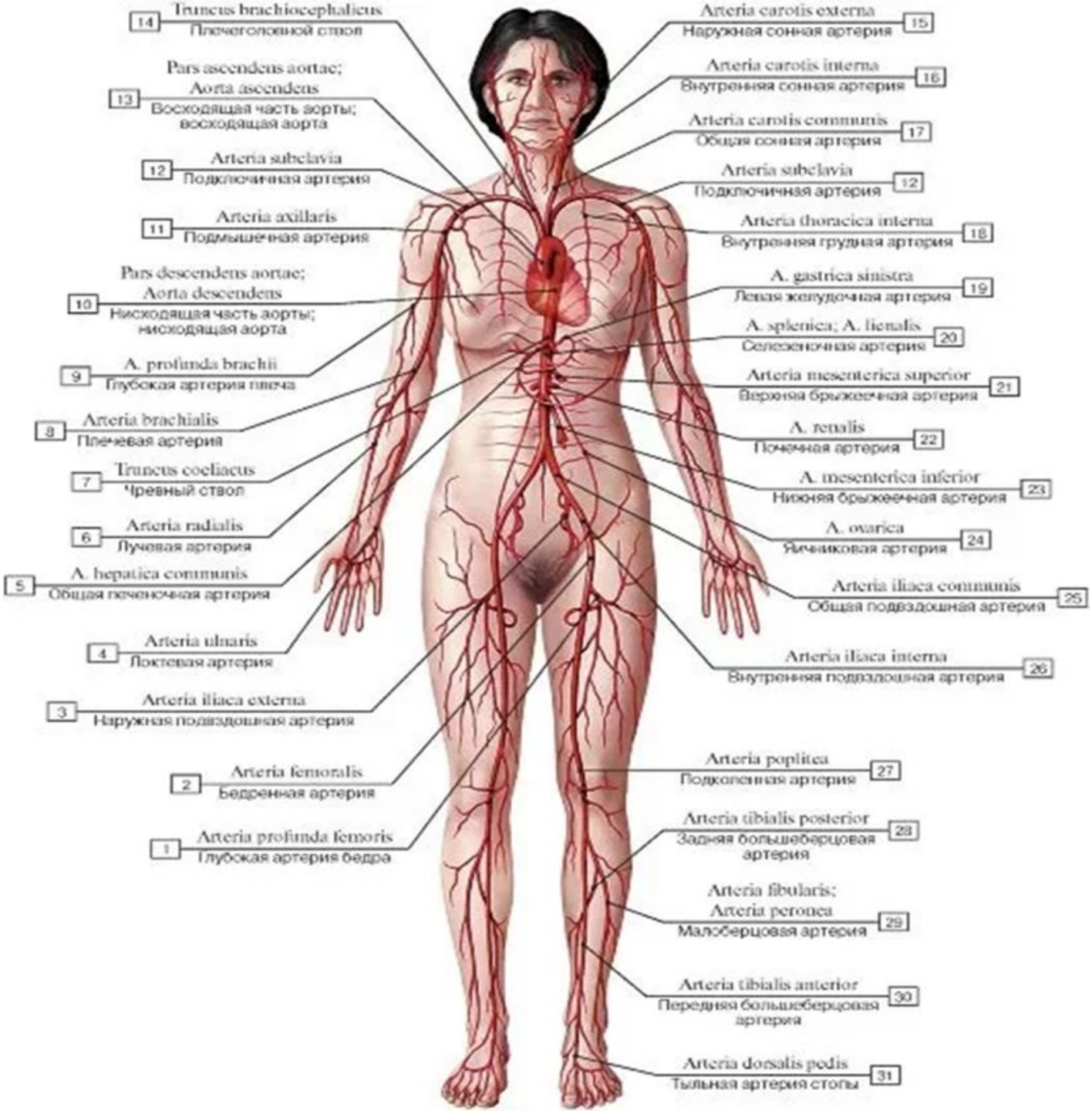
14 Truncus brachiocephalicus
Плечеголовной ствол
13 Pars ascendens aortae; Aorta ascendens
Восходящая часть аорты; восходящая аорта
12 Arteria subclavia
Подключичная артерия
11 Arteria axillaris
Подмышечная артерия
10 Pars descendens aortae; Aorta descendens
Нисходящая часть аорты; нисходящая аорта
9 A. profunda brachii
Глубокая артерия плеча
8 Arteria brachialis
Плечевая артерия
7 Truncus coeliacus
Чревный ствол
6 Arteria radialis
Лучевая артерия
5 A. hepatica communis
Общая печеночная артерия
4 Arteria ulnaris
Локтевая артерия
3 Arteria iliaca externa
Наружная подвздошная артерия
2 Arteria femoralis
Бедренная артерия
1 Arteria profunda femoris
Глубокая артерия бедра
Arteria carotis externa
Наружная сонная артерия 15
Arteria carotis interna
Внутренняя сонная артерия 16
Arteria carotis communis
Общая сонная артерия 17
Arteria subclavia
Подключичная артерия 12
Arteria thoracica interna
Внутренняя грудная артерия 18
A. gastrica sinistra
Левая желудочная артерия 19
A. splenica; A. lienalis
Селезеночная артерия 20
Arteria mesenterica superior
Верхняя брыжеечная артерия 21
A. renalis
Почечная артерия 22
A. mesenterica inferior
Нижняя брыжеечная артерия 23
A. ovarica
Яичниковая артерия 24
Arteria iliaca communis
Общая подвздошная артерия 25
Arteria iliaca interna
Внутренняя подвздошная артерия 26
Arteria poplitea
Подколенная артерия 27
Arteria tibialis posterior
Задняя большеберцовая артерия 28
Arteria fibularis; Arteria peronea
Малоберцовая артерия 29
Arteria tibialis anterior
Передняя большеберцовая артерия 30
Arteria dorsalis pedis
Тыльная артерия стопы 31

Артерии большого круга кровообращения.

Аорта – самая крупная артерия.

В ней различают:

1. *Восходящую часть*
2. *Дугу*
3. *Нисходящую часть*

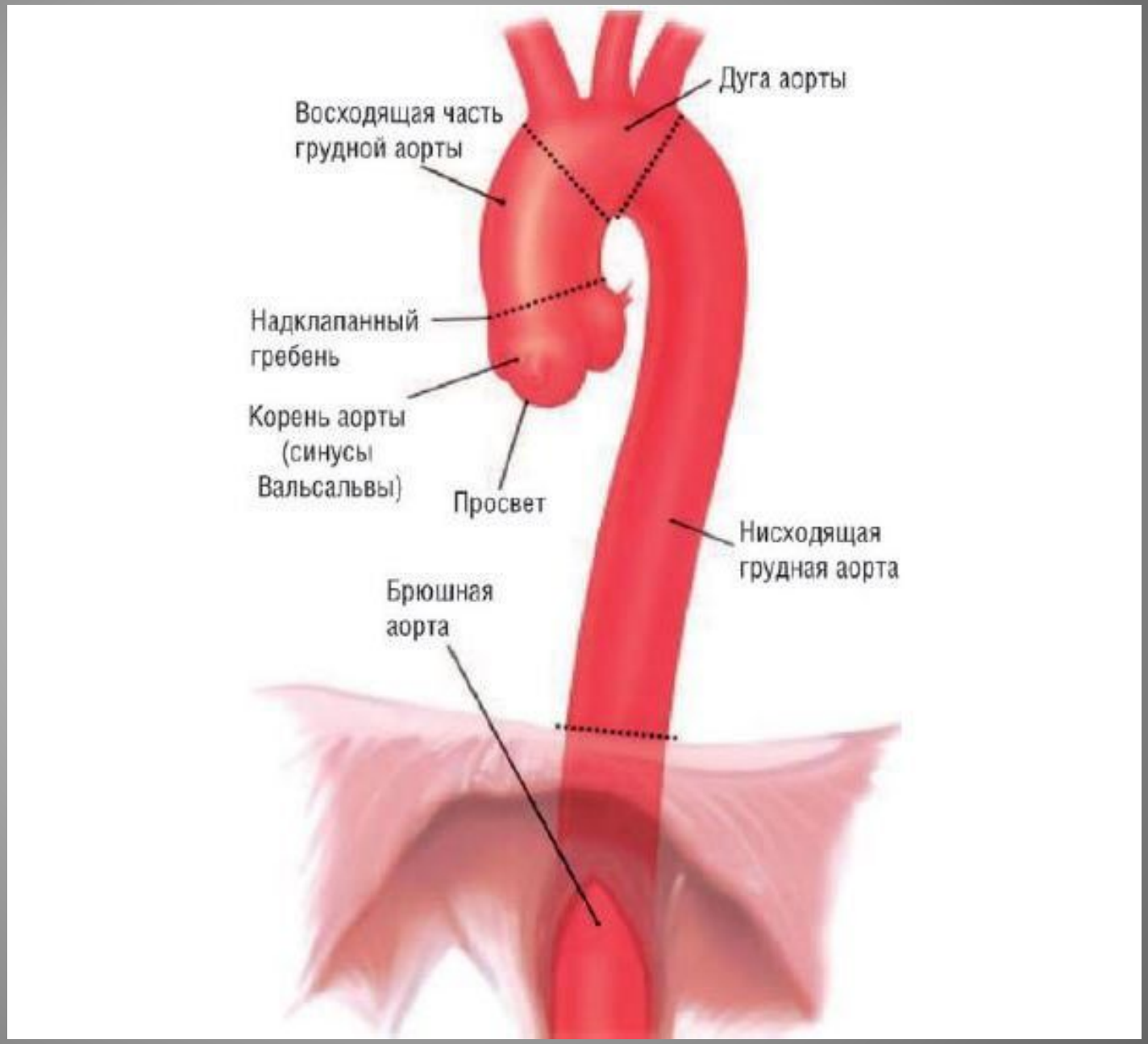

Восходящая аорта. Это начальный отдел аорты, продолжающийся в дугу аорты. Ее длина 6 см., от нее отходят **левая и правая венечные артерии**, кровоснабжающие сердечную мышцу.

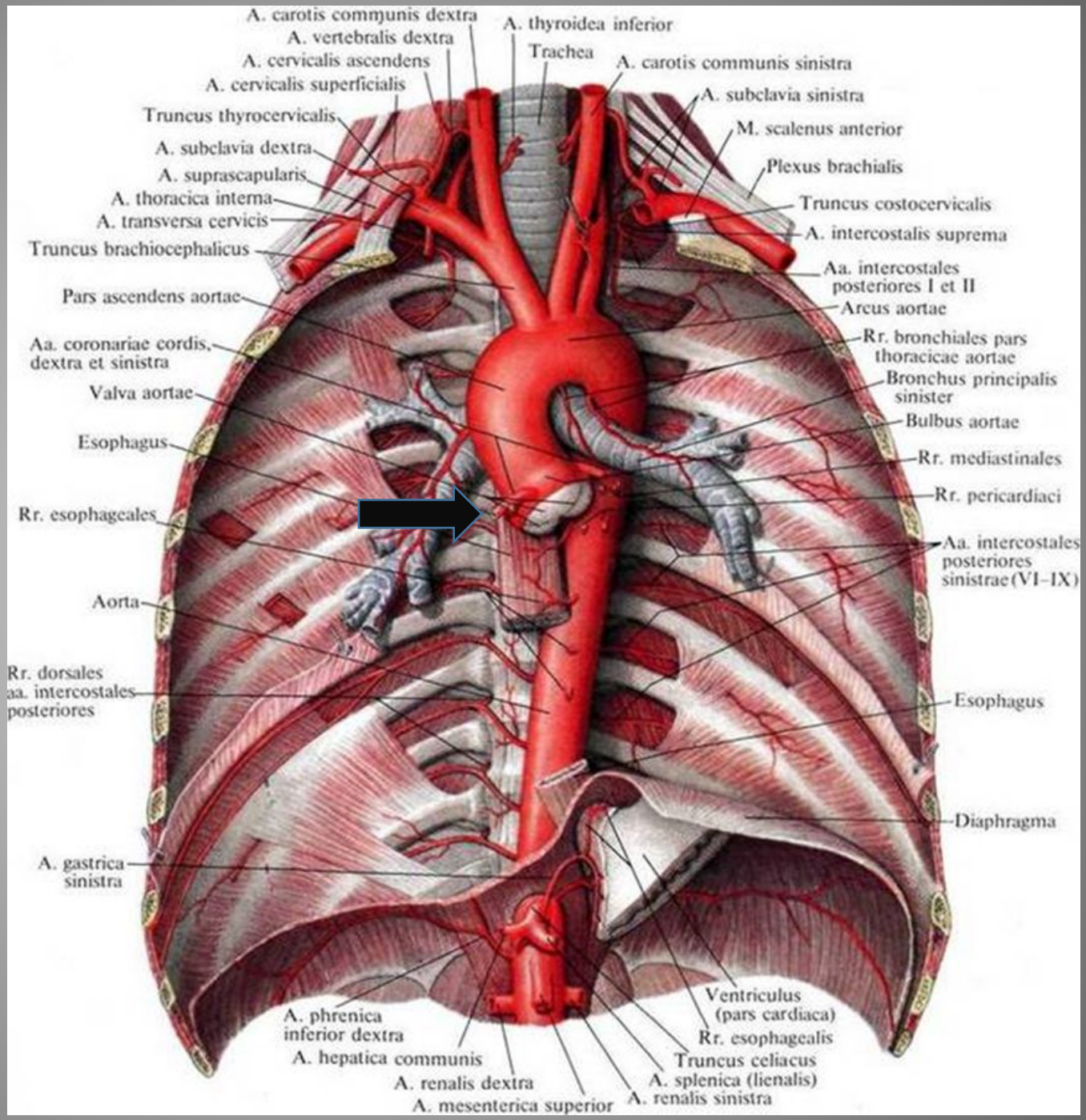

Дуга аорты перебрасывается над левым главным бронхом, и на уровне 4 грудного позвонка продолжается в грудную часть аорты.
От дуги аорты отходят:

Плечеголовной ствол

Левая общая сонная артерия

Левая подключичная артерия

Они кровоснабжают голову, шею, верхние конечности.

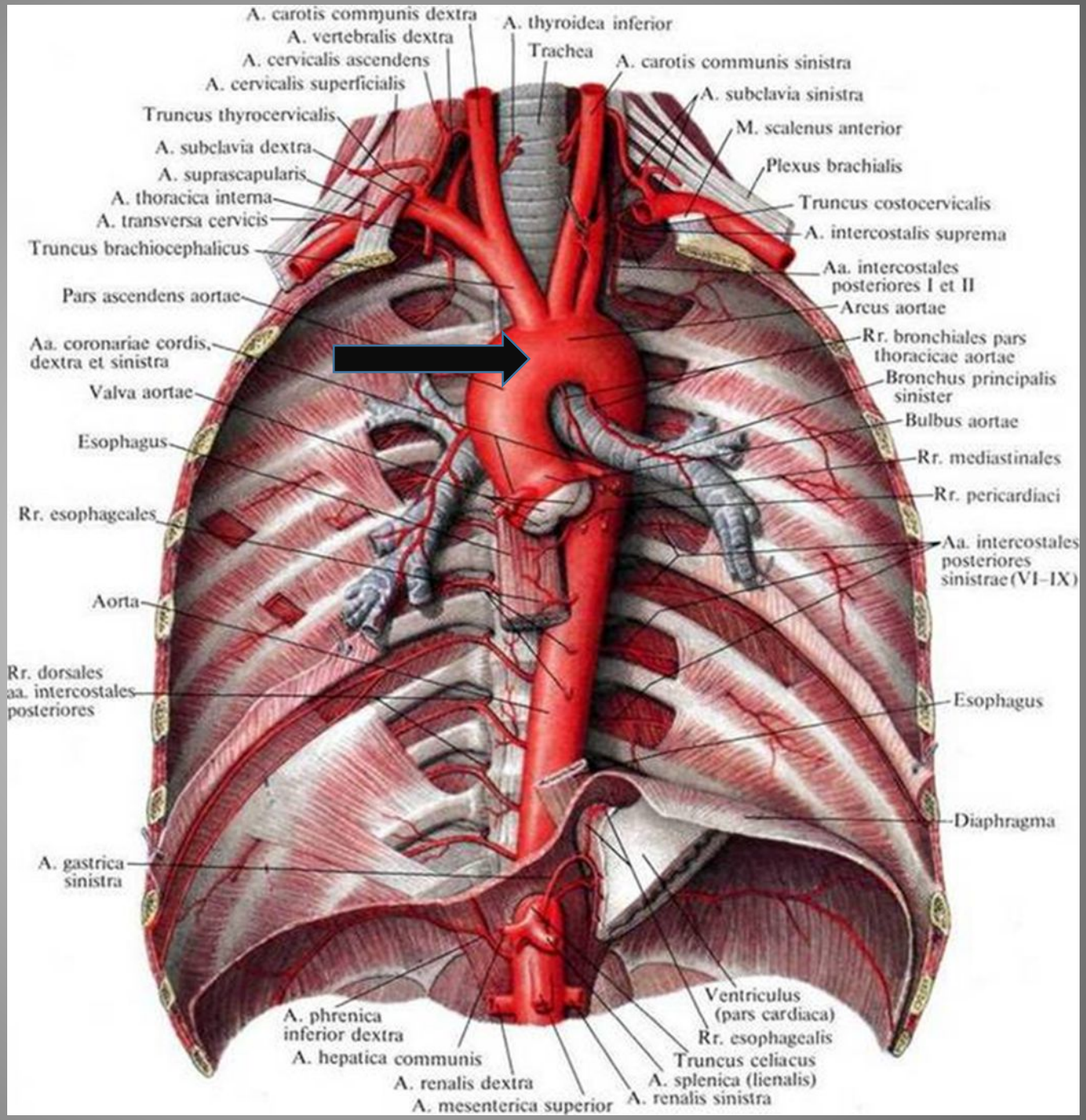

В нисходящей части аорты выделяют **грудную** и **брюшную** части.

Брюшная часть на уровне 4-5 поясничных позвонков делится на **правую и левую общие подвздошные артерии**.

В центре бифуркации ответвляется непарная **срединная крестцовая артерия**, которая спускается в малый таз.

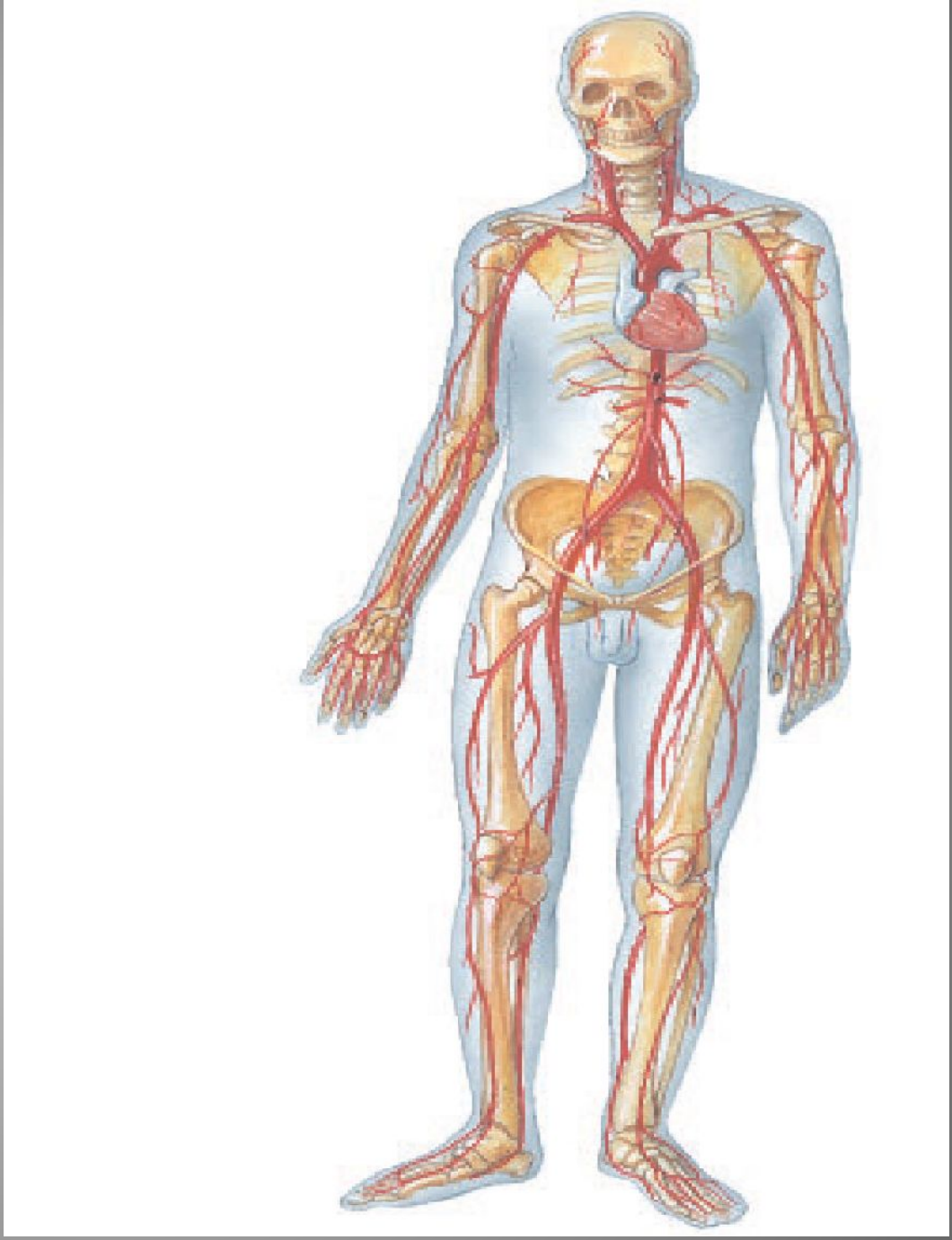

Плечеголовной ствол имеет длину – 4 см. и делится на:

Правую общую сонную артерию

Правую подключичную артерию

Общие сонные артерии проходят на шее рядом с пищеводом и трахеей, и на уровне щитовидного хряща гортани делятся на:

Наружную сонную артерию

Внутреннюю сонную артерию

1 – аорта;
2 – правая общая сонная артерия;
3 – левая общая сонная артерия;
4 – подключичная артерия;
5 – подмышечная артерия;
6 – плечевая артерия;
7 – подвздошная артерия;
8 – задняя бедренная артерия;
9 – передняя бедренная артерия;
10 – бедренная артерия;
11 – верхняя полая вена;
12 – нижняя полая вена;
13 – левый желудочек сердца;
14 – правое предсердие сердца;
15 – левое предсердие сердца;
16 – правый желудочек сердца.

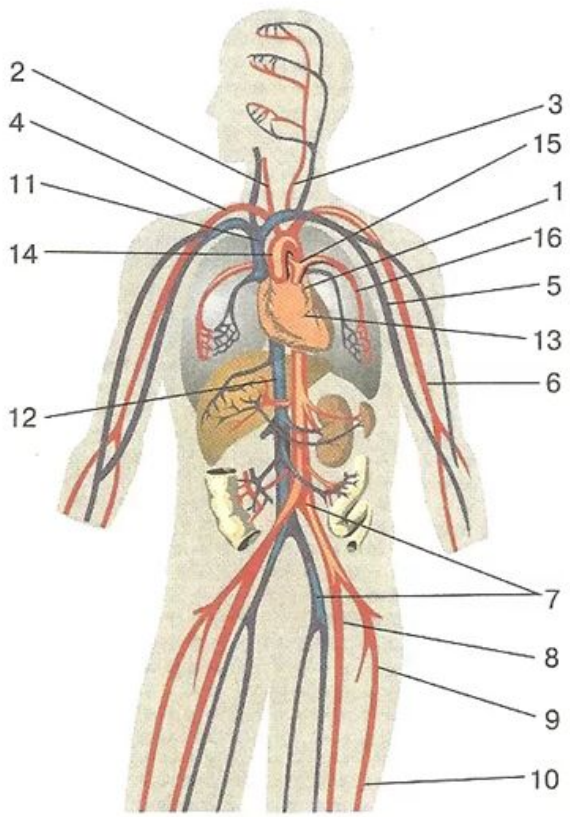

. Система кровообращения человека (основные артерии и вены)

Для остановки кровотечения из ветвей, общую сонную артерию прижимают к сонному бугорку на поперечном отростке 6 шейного позвонка.

Наружная сонная артерия проходит позади угла нижней челюсти, отдает многочисленные ветви, кровоснабжающие мышцы, кожу, органы головы и шеи:

Верхняя щитовидная артерия – к щитовидной железе

Язычная артерия – к языку

Лицевая артерия - к мышцам лица, направляясь к внутреннему углу глаза

Грудино-ключично-сосцевидная артерия – к одноименной мышце

Восходящая глоточная артерия

Конечными ветвями являются поверхностная височная и верхнечелюстная артерии.

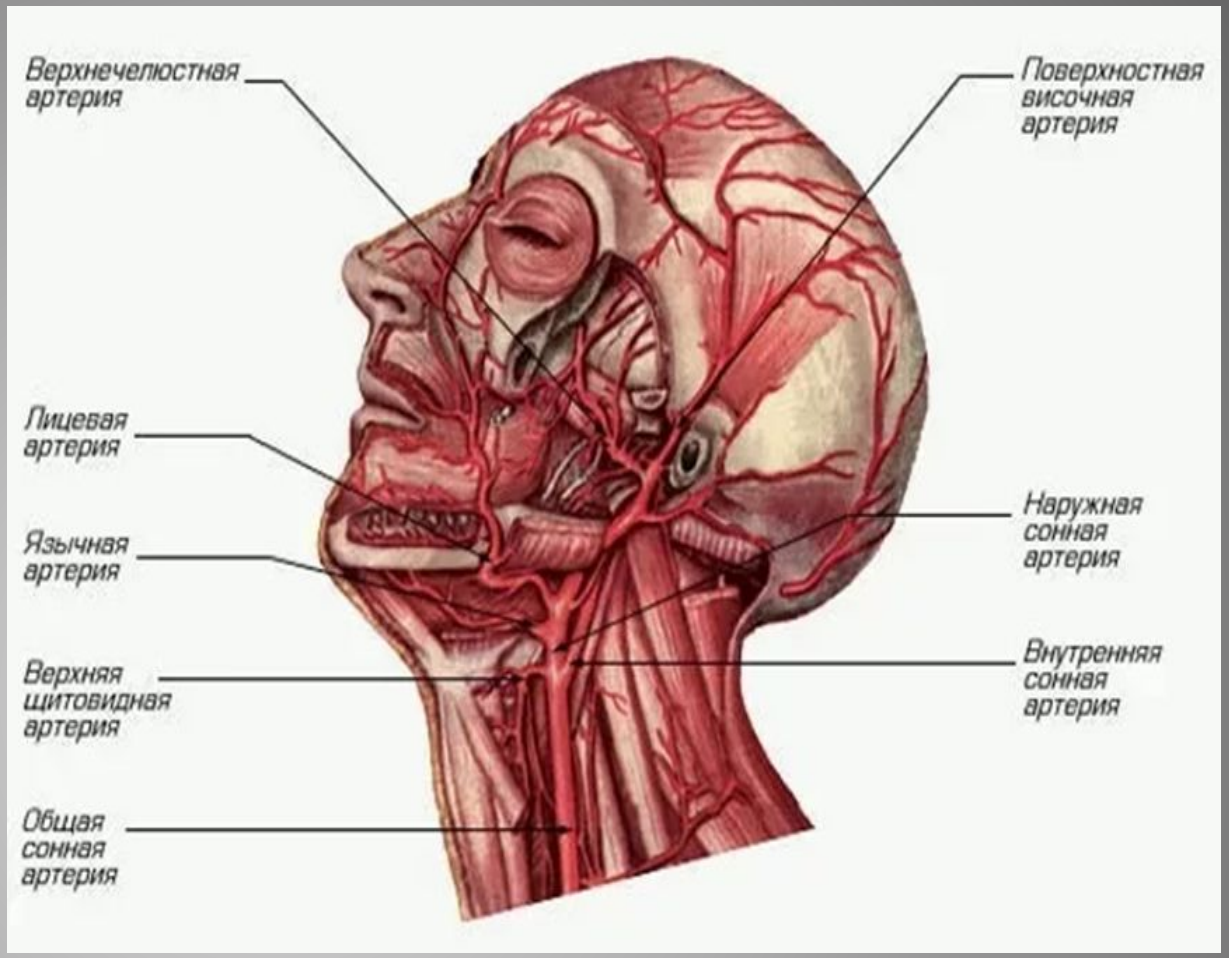

Внутренняя сонная артерия на шее ветвей не дает, через сонный канал проникает в полость черепа, располагается сбоку от турецкого седла и отдает ветви: глазничную артерию, переднюю мозговую артерию, среднюю мозговую артерию, кровоснабжающие головной мозг и глазное яблоко.

Подключичная артерия проходит над куполом плевры в области шеи имеет ветви:

1. Позвоночная артерия
2. Щито-шейный ствол
3. Реберно-шейный ствол
4. Поперечная артерия шеи
5. Внутренняя грудная артерия

Позвоночные артерии через отверстия в поперечных отростках шейных позвонков и через большое затылочное отверстие проходят в полость черепа. На скате черепа правая и левая позвоночные артерии соединяются в базиллярную артерию, от которой ответвляются ветви к внутреннему уху, а затем она делится на две задние мозговые артерии.

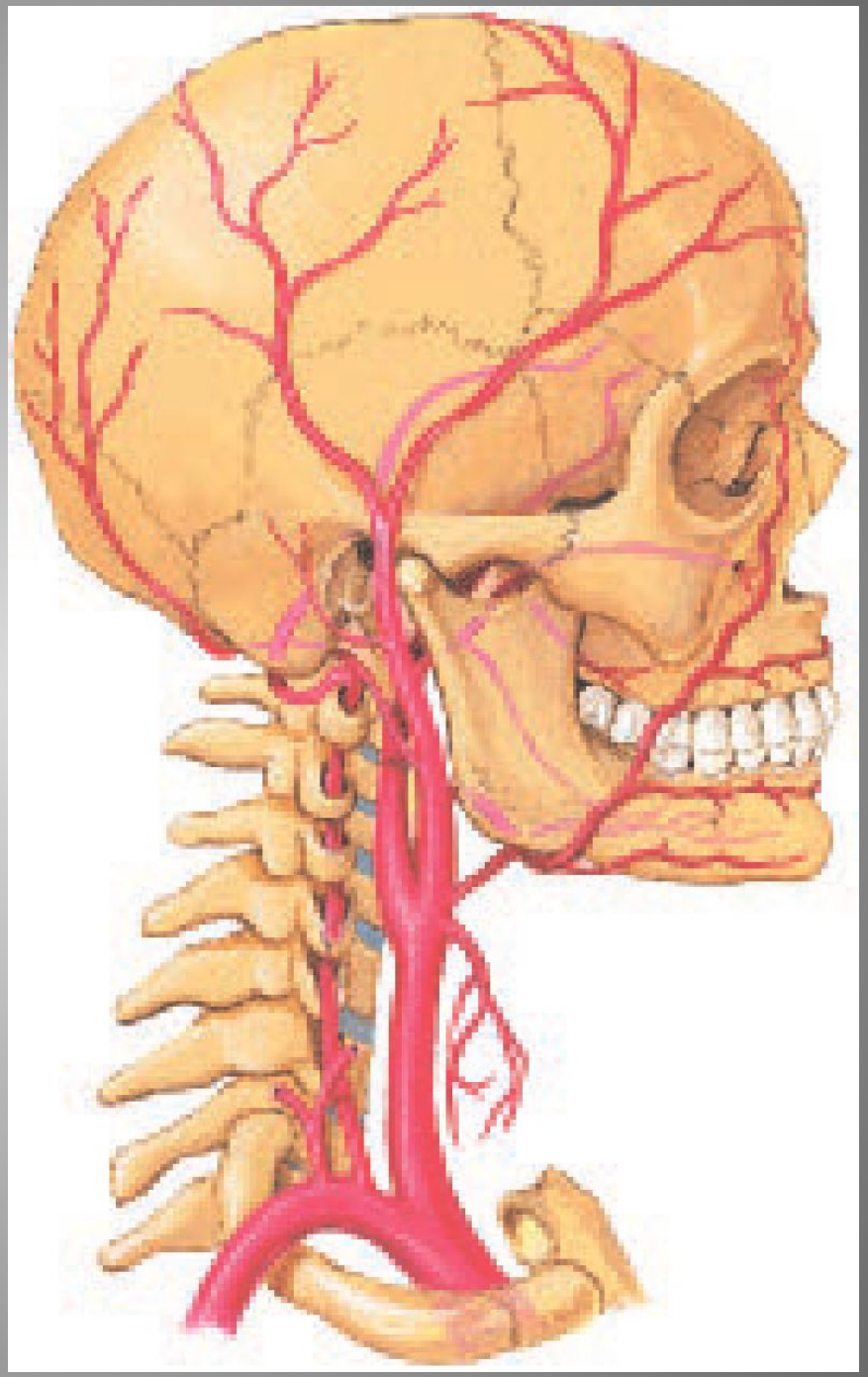

Виллизиев круг – это артериальное кольцо, кровоснабжающее головной мозг и располагающееся на основании головного мозга, в его образовании участвуют артерии:

-Передние мозговые артерии с передней соединительной артерией из системы внутренней сонной артерии

-Задние мозговые артерии с задней соединительной артерией из системы позвоночных артерий.

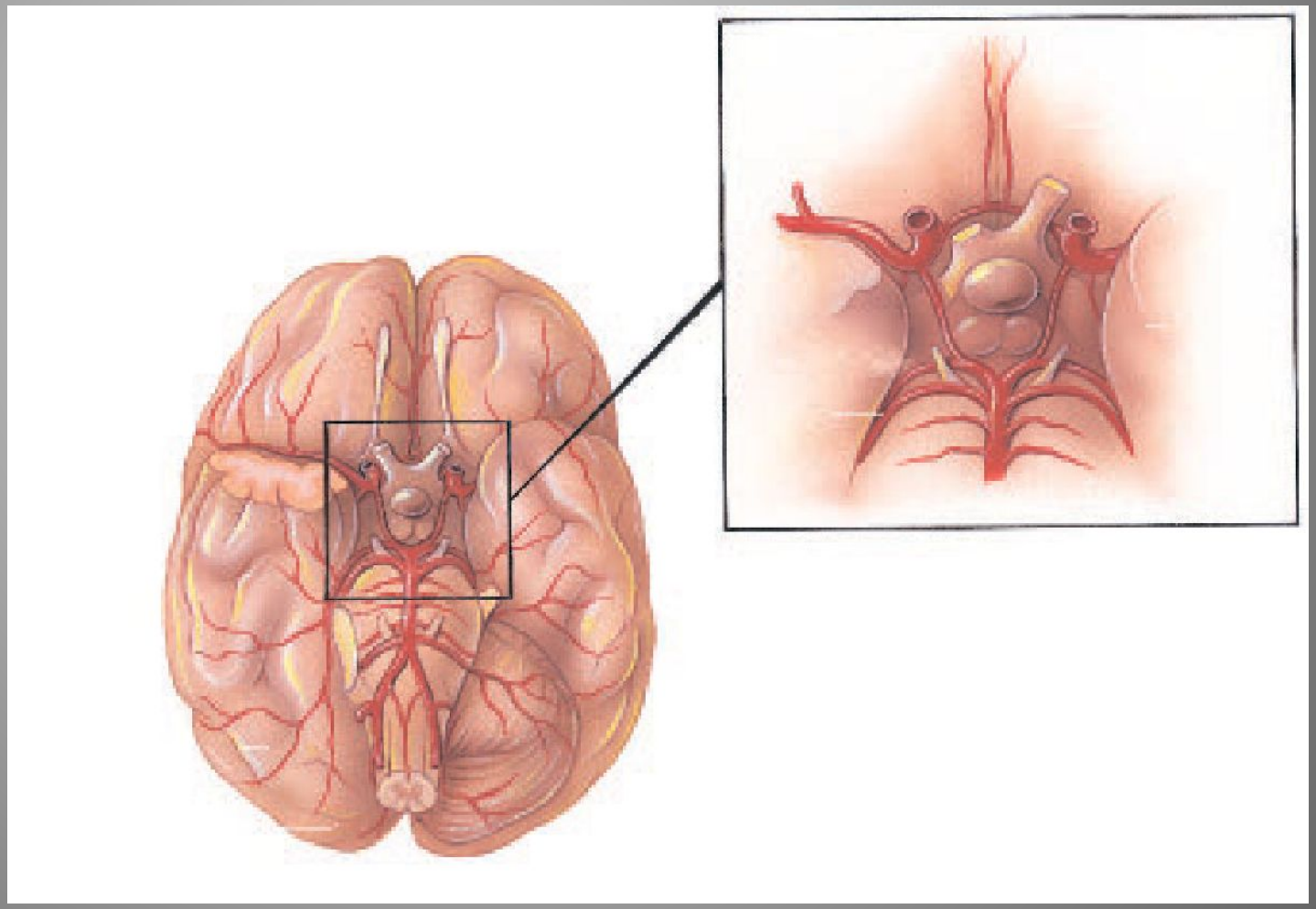

Артерии предплечья и кисти.

Подключичная артерия продолжается в **подмышечную**. Она является региональной для верхних конечностей. Подмышечная продолжается в **плечевую артерию**, которая делится на локтевую и лучевую артерии

Подмышечная артерия имеет ветви, кровоснабжающие мышцы плечевого пояса, плевой сустав. Плечевая артерия располагается вместе со срединным нервом и двумя плечевыми венами. В медицинской практике она служит для определения АД. На уровне локтевого сустава плечевая артерия делится на лучевую артерию (она лежит латерально) и локтевую артерию (она лежит медиально).

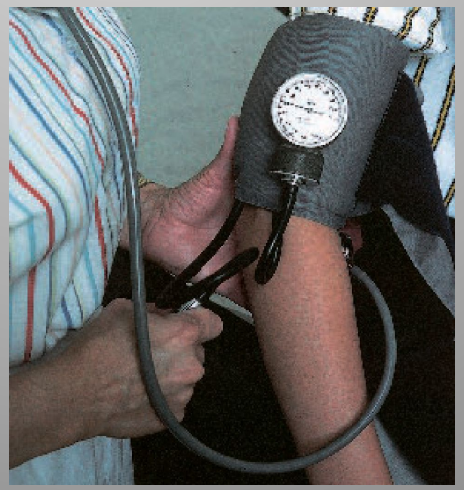

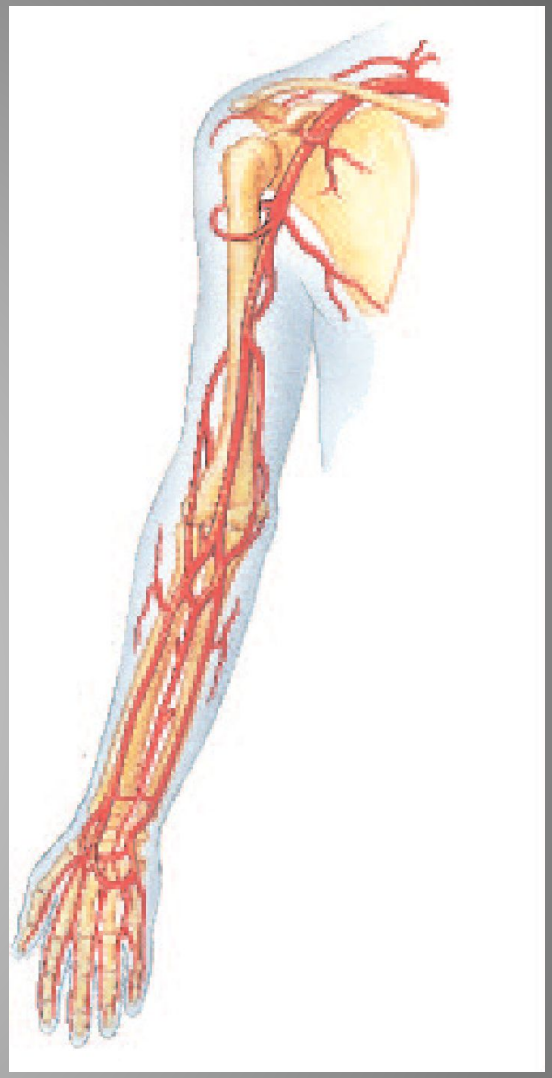

Лучевая артерия на уровне шиловидного отростка лучевой кости лежит поверхностно, доступна для пальпации, на ней прощупывается **пульс**. Она проходит на ладонь, образует вместе с веточкой от локтевой артерии глубокую **ладонную дугу**. Одна из ветвей лучевой артерии образует поверхностную ладонную дугу (вместе с локтевой артерией), от которой отходит межкостная артерия, кровоснабжающая мышцы предплечья.

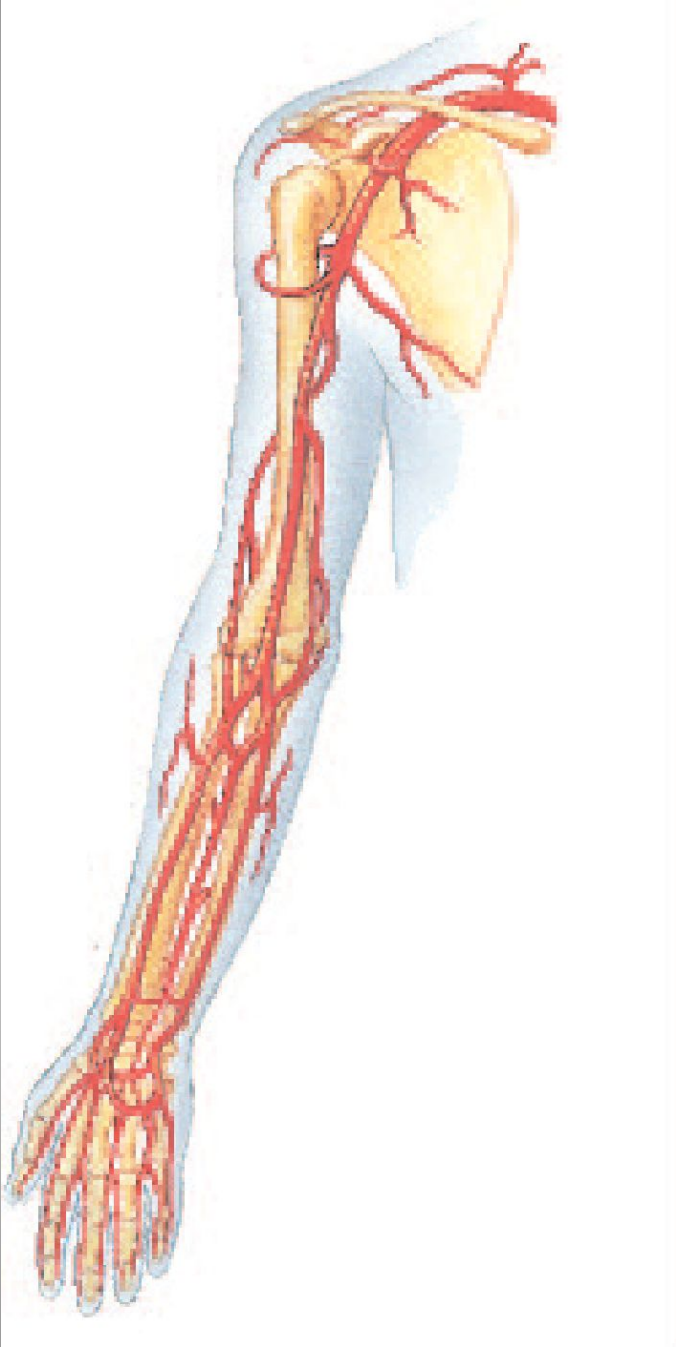

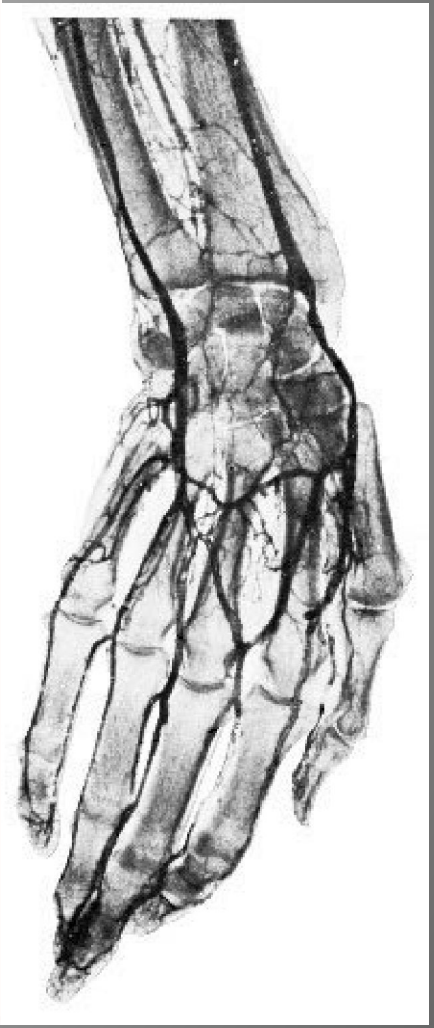

Нисходящая часть аорты подразделяется на два отдела - грудная аорта и брюшная аорта.

- **Грудная аорта**

Располагается на грудном отделе позвоночника, артерии, которые от нее отходят, делятся на пристеночные (париетальные) и внутренностные (висцеральные).

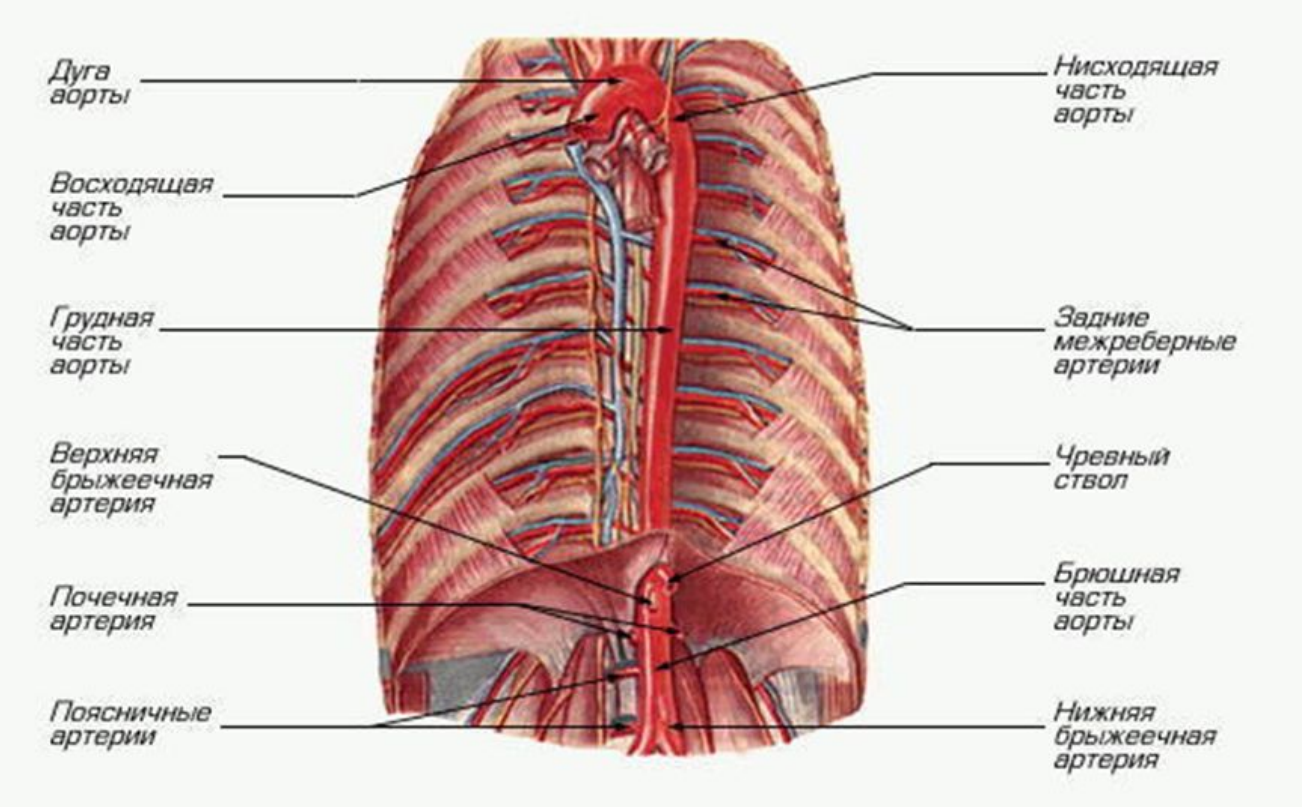

К **пристеночным** ветвям грудной аорты относятся: верхние диафрагмальные и задние межреберные артерии, которые кровоснабжают диафрагму, мышцы и кожу спины.

К **пристеночным** ветвям грудной аорты относятся: верхние диафрагмальные и задние межреберные артерии, которые кровоснабжают диафрагму, мышцы и кожу спины.

Брюшная аорта

Располагается в забрюшинном пространстве рядом с нижней полой веной, артерии, которые от нее отходят, делятся на пристеночные и внутренностные.

К **пристеночным** (париетальным) ветвям брюшной аорты относятся: нижняя диафрагмальная и поясничные артерии к диафрагме, мышцам и коже спины в области поясницы.

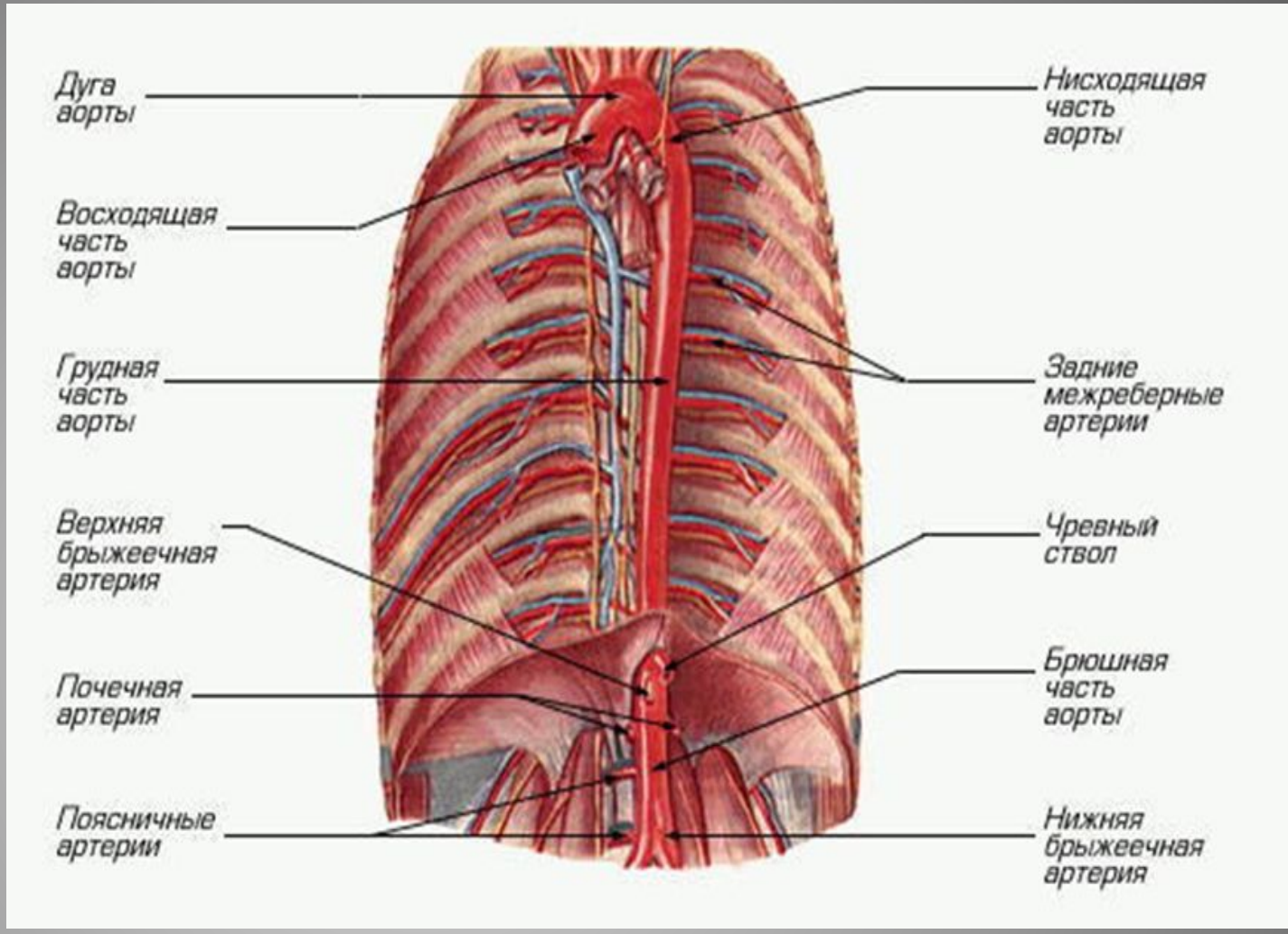

Внутренностные (висцеральные) ветви брюшной аорты подразделяются на непарные и парные.

Непарные висцеральные ветви брюшной аорты.

Непарных ветвей три: чревный ствол, верхняя брыжеечная артерия, нижняя брыжеечная артерия

Чревный ствол отходит от самого начала брюшной аорты, делится на: левую желудочную артерию, общую печеночную артерию, селезеночную артерию.

Чревный ствол кровоснабжает непарные органы верхнего отдела брюшной полости: желудок, печень, желчный пузырь, селезенку, поджелудочную и частично 12 -типерстную кишку.

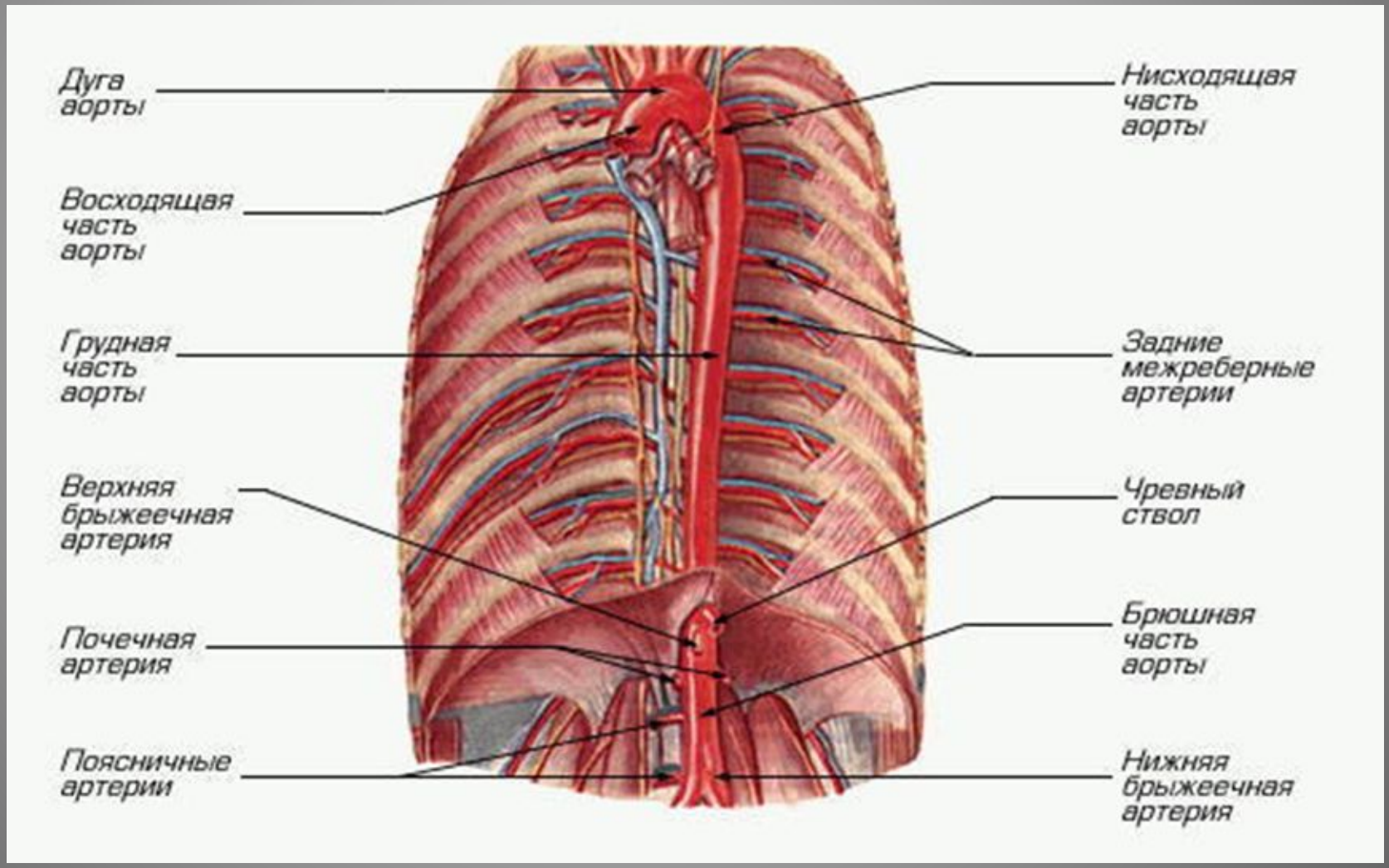

Верхняя брыжеечная артерия отходит от брюшной аорты на уровне 1-го поясничного позвонка, входит в корень брыжейки тонкой кишки, где делится на ветви:

нижняя поджелудочно-12-перстная артерия - кровоснабжает поджелудочную железу, частично 12 перстную кишку

до 20 кишечных артерий – к петлям тонкой кишки,

подвздошно-ободочная артерия – к слепой кишке

восходящая ободочная артерия – к восходящей ободочной кишке

поперечная ободочная артерия – к поперечной ободочной кишке.

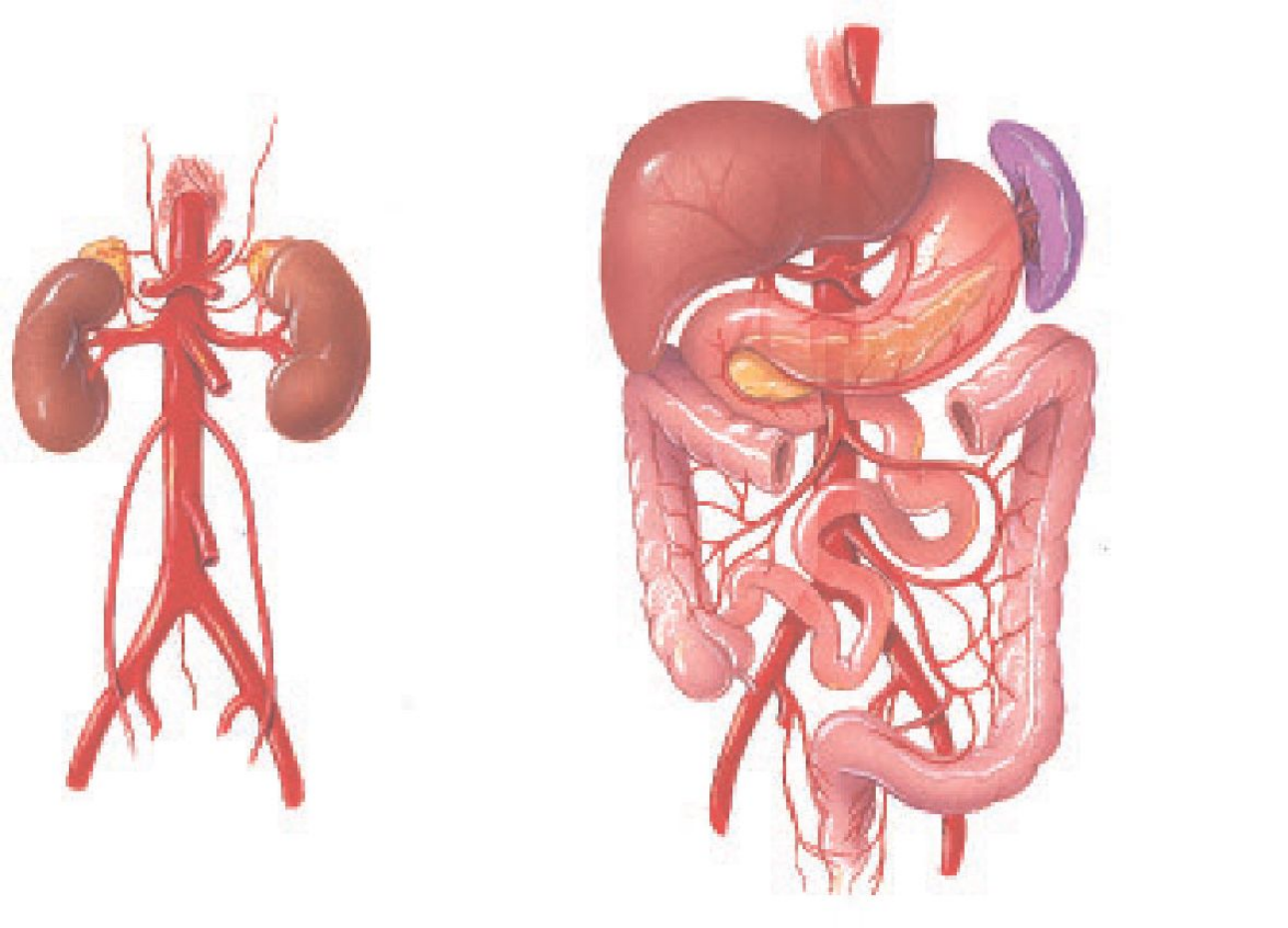

Нижняя брыжеечная артерия берет начало от брюшной аорты на уровне 3-го поясничного позвонка, проходит в брыжейке сигмовидной кишки, делится на ветви:

левая ободочная артерия – к нисходящей ободной кишке

сигмовидная артерия – к сигмовидной кишке

верхняя прямокишечная артерия – к верхней части прямой кишки

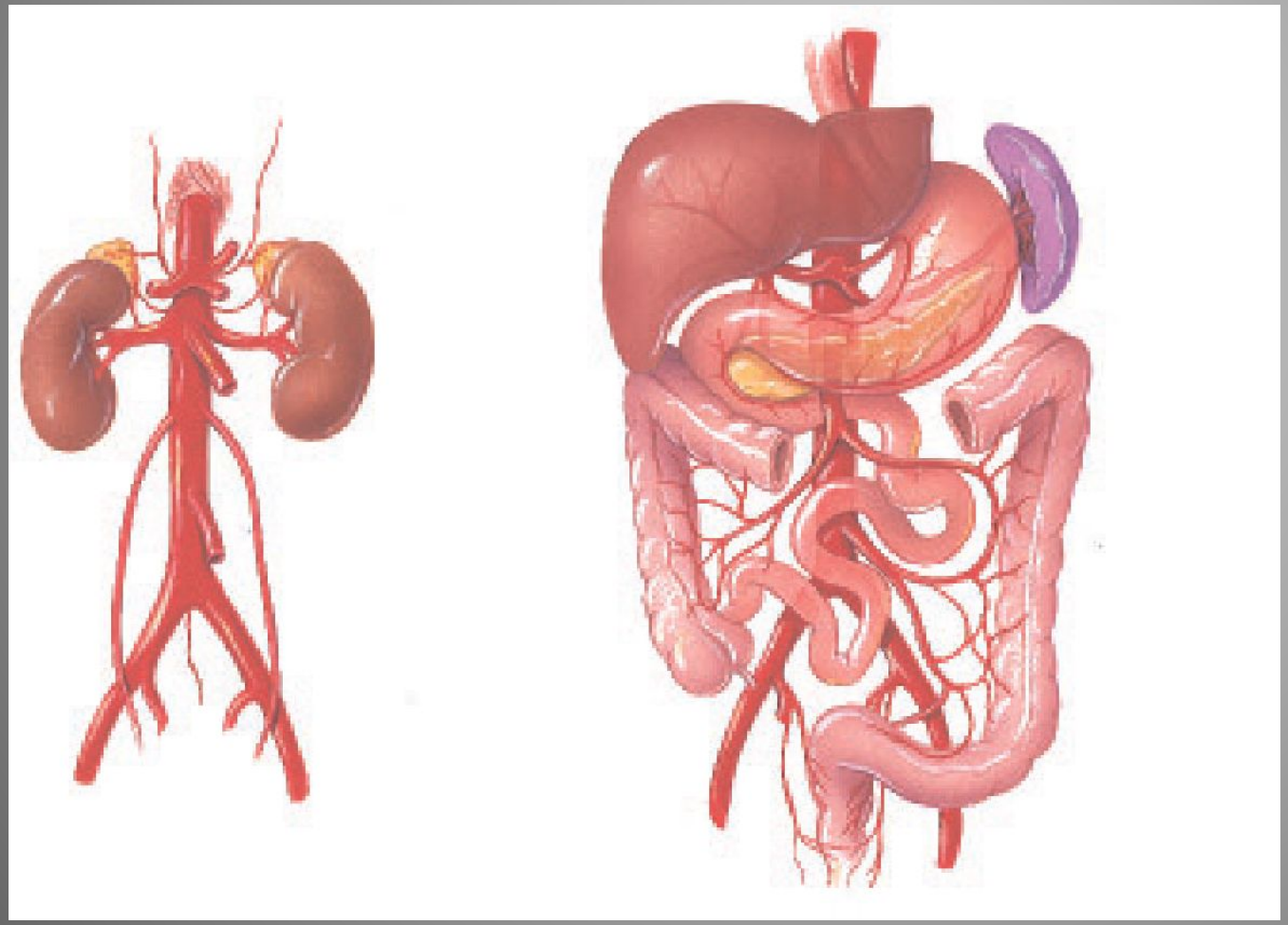

Парные висцеральные ветви брюшной аорты: надпочечниковые артерии; почечные артерии; яичковые (яичниковые) артерии.

Брюшная аорта на уровне 4-5 поясничных позвонков делится на **правую общую подвздошную артерию, левую общую подвздошную артерию и непарную срединную крестцовую артерию**.

Каждая общая подвздошная артерия делится на внутреннюю подвздошную артерию и наружную подвздошную артерию.

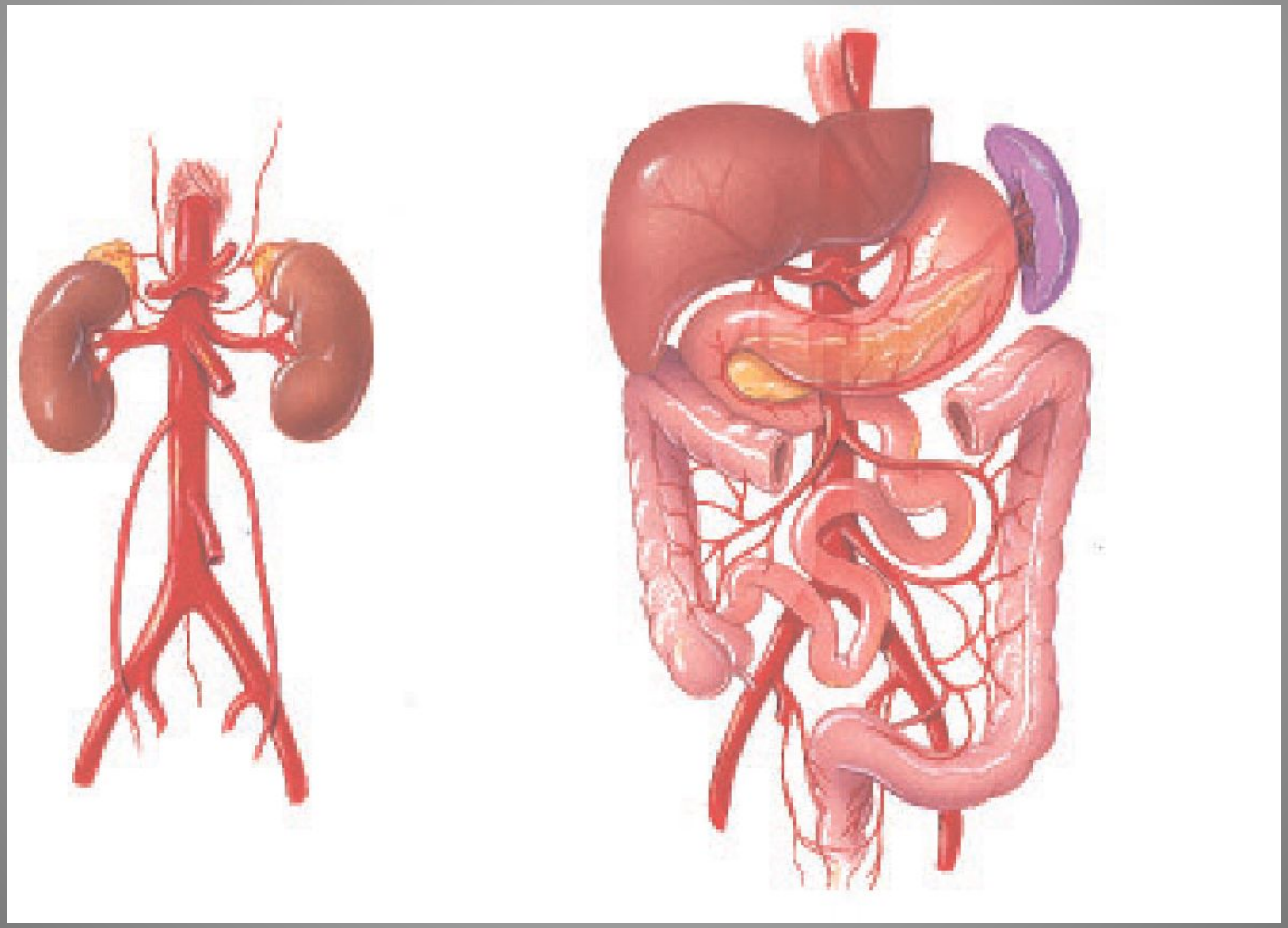

Внутренняя подвздошная артерия имеет ветви:

1. Пристеночные артерии, кровоснабжающие стенки малого таза – ягодичные артерии, запирательная артерия

2. Внутренностные артерии, кровоснабжающие органы малого таза – средняя и нижняя прямокишечные артерии, мочепузырные артерии, маточная артерия.

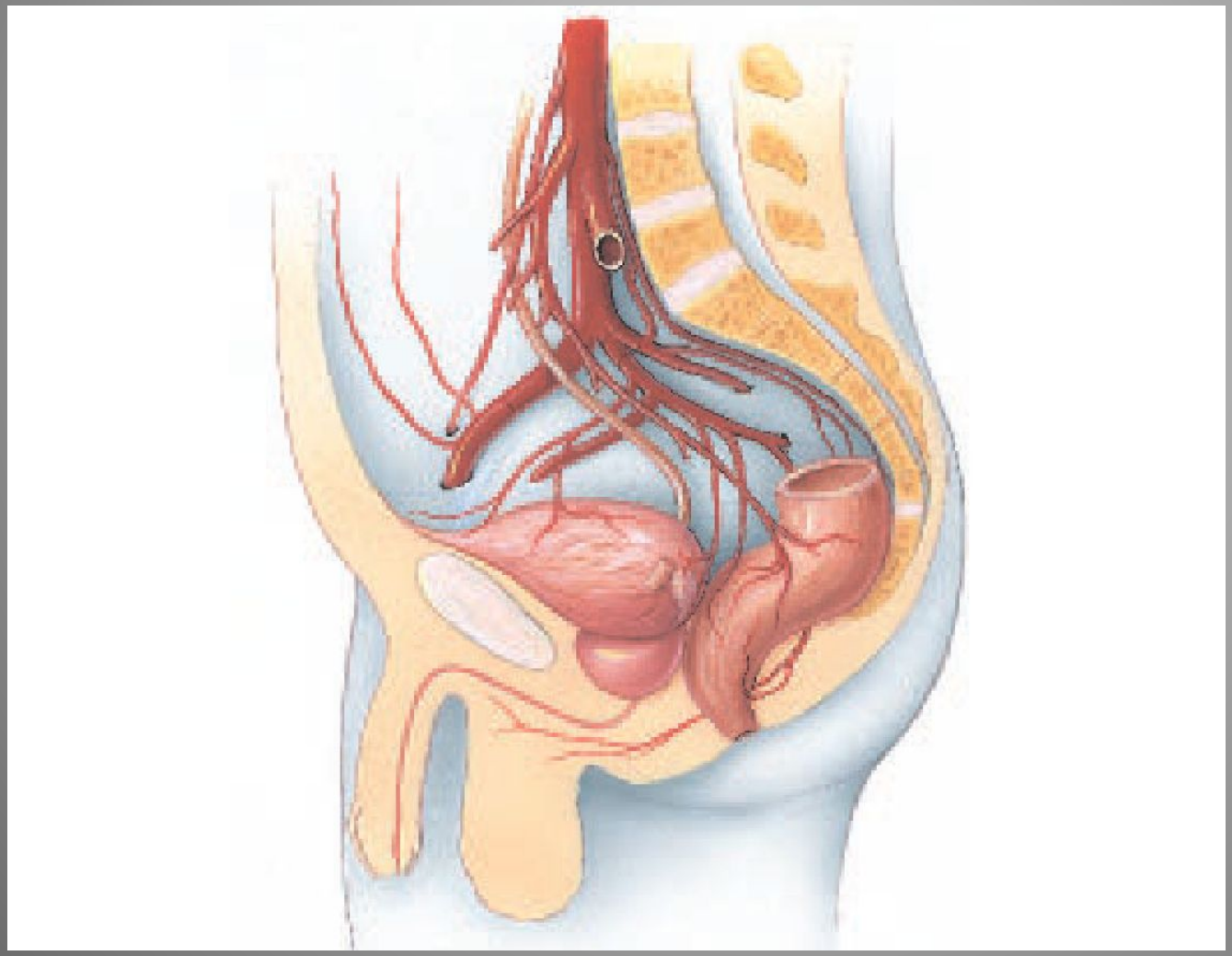

Наружная подвздошная артерия, пройдя под паховой связкой, продолжается в бедренную артерию, которая кровоснабжает передне-медиальную поверхность бедра, и переходит в подколенную артерию, ветви которой кровоснабжают коленный сустав. В подколенной ямке она делится на переднюю и заднюю большеберцовые артерии.

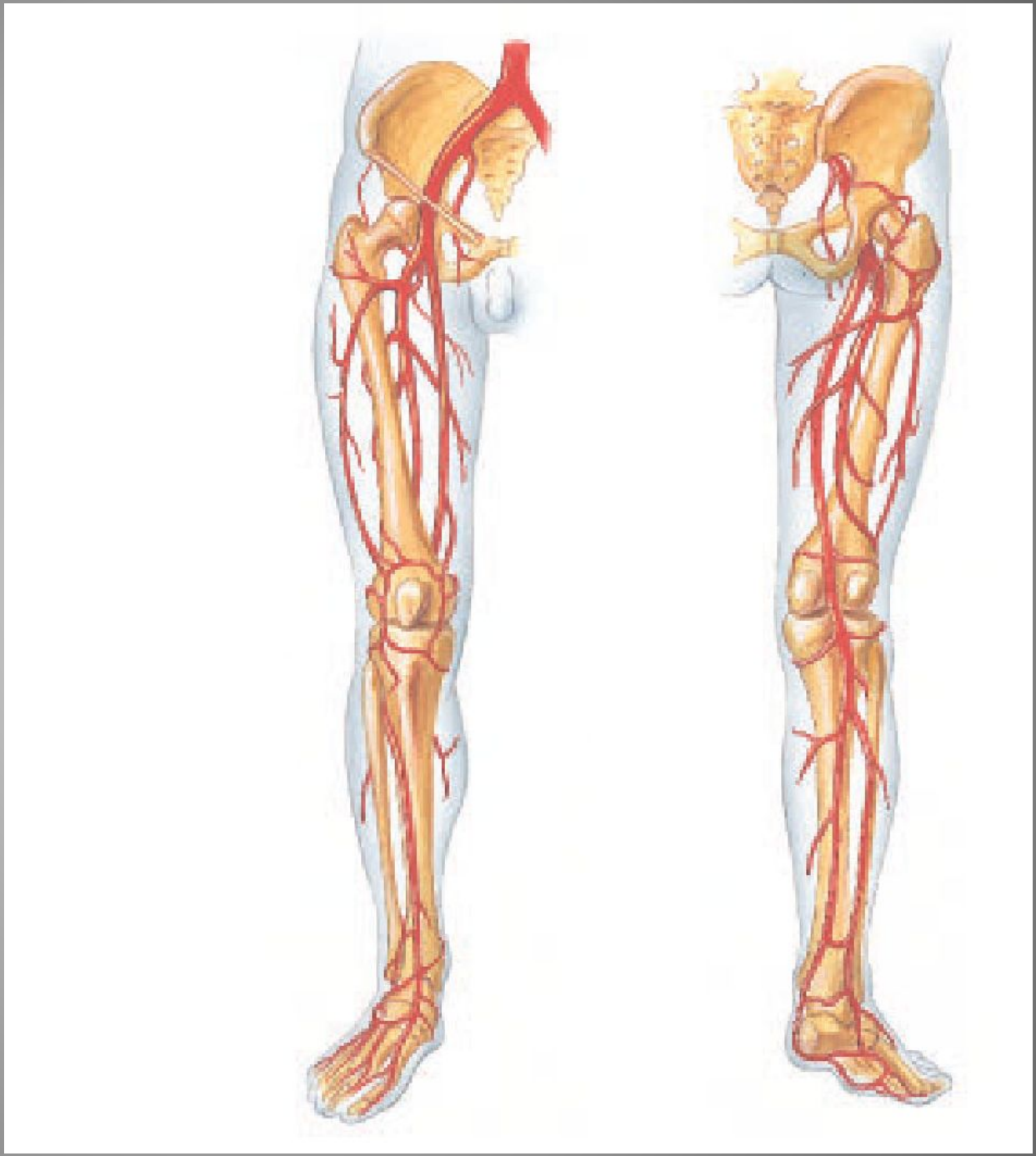

Передняя большеберцовая артерия проходит по передней поверхности голени и продолжается в тыльную артерию стопы.

Задняя большеберцовая проходит по задней поверхности голени, выходит из под пяточного сухожилия к медиальной лодыжке, переходит на подошву, где делится на подошвенные артерии. От задней большеберцовой артерии отходит крупная ветвь – малоберцовая артерия. От тыльной артерии стопы отходят преплюсневые артерии, кровоснабжающие стопу и пальцы.

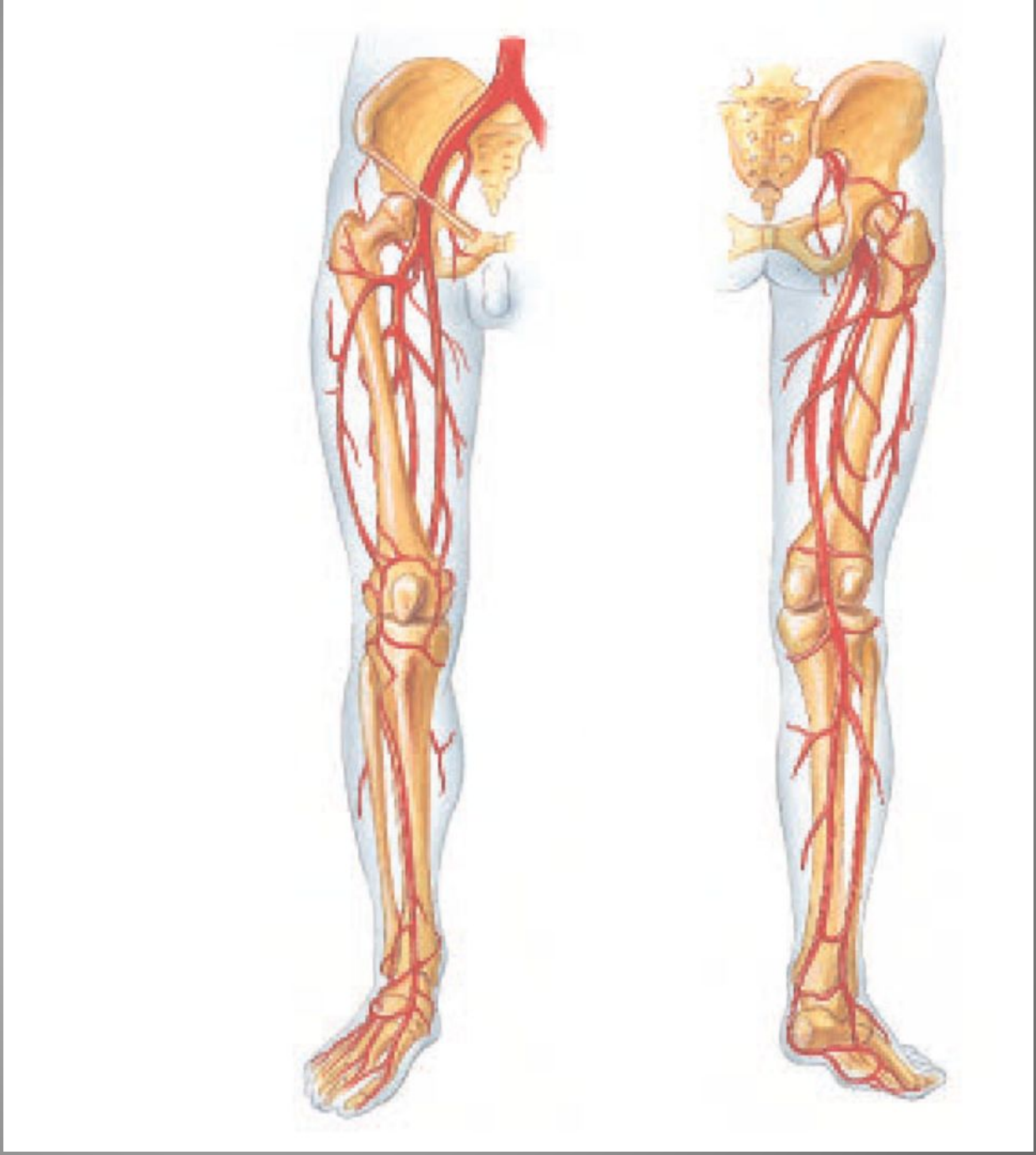

При артериальных кровотечениях артерии прижимают к определённым точкам тела:

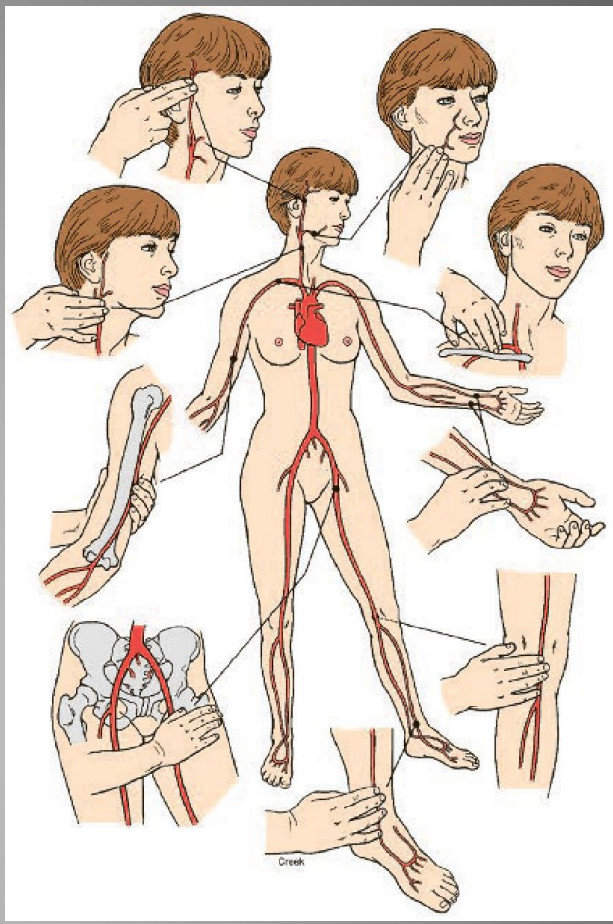

- Височную артерию - в височной ямке - к височной кости;
- Лицевую артерию — к углу нижней челюсти, прижатие осуществляется четырьмя пальцами;
- Сонную артерию — к височному бугорку шестого шейного позвонка, для этого вы должны встать сзади пострадавшего, обхватить шею в средней трети так, чтобы первый палец на шее располагался сзади, а четыре других спереди, прижать артерию к позвоночнику.
- Подмышечную артерию - к головке плечевой кости, для этого надо в подмышечную область завести валик или кулак руки пострадавшего, руку со стороны повреждения опустить и плечо фиксировать к туловищу.
- Брюшную аорту — к позвоночнику кулаком, используя всю тяжесть своего тела, нажать ниже пупка на 5-6 см.
- Бедренную артерию - к бедренной кости, для этого кулаком нажать в области паховой складки, используя тяжесть вашего тела
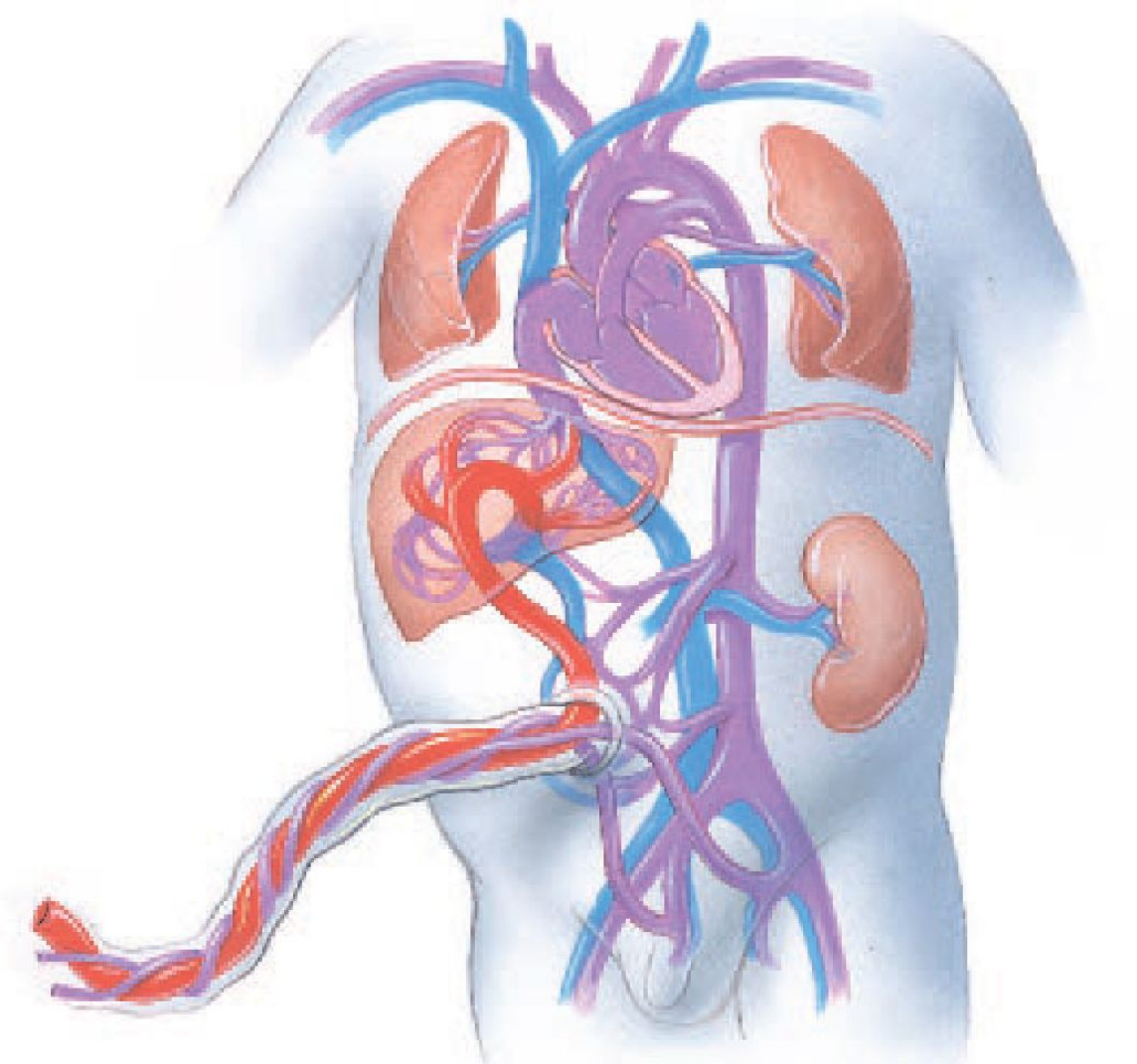
Кровеносная система плода