

Қ.А.Ясауи атындағы Халықаралық қазақ-түрік
университеті
Медицина факультеті
«Хирургиялық аурулар» кафедрасы

Паралитикалық ішек өтімсіздігі

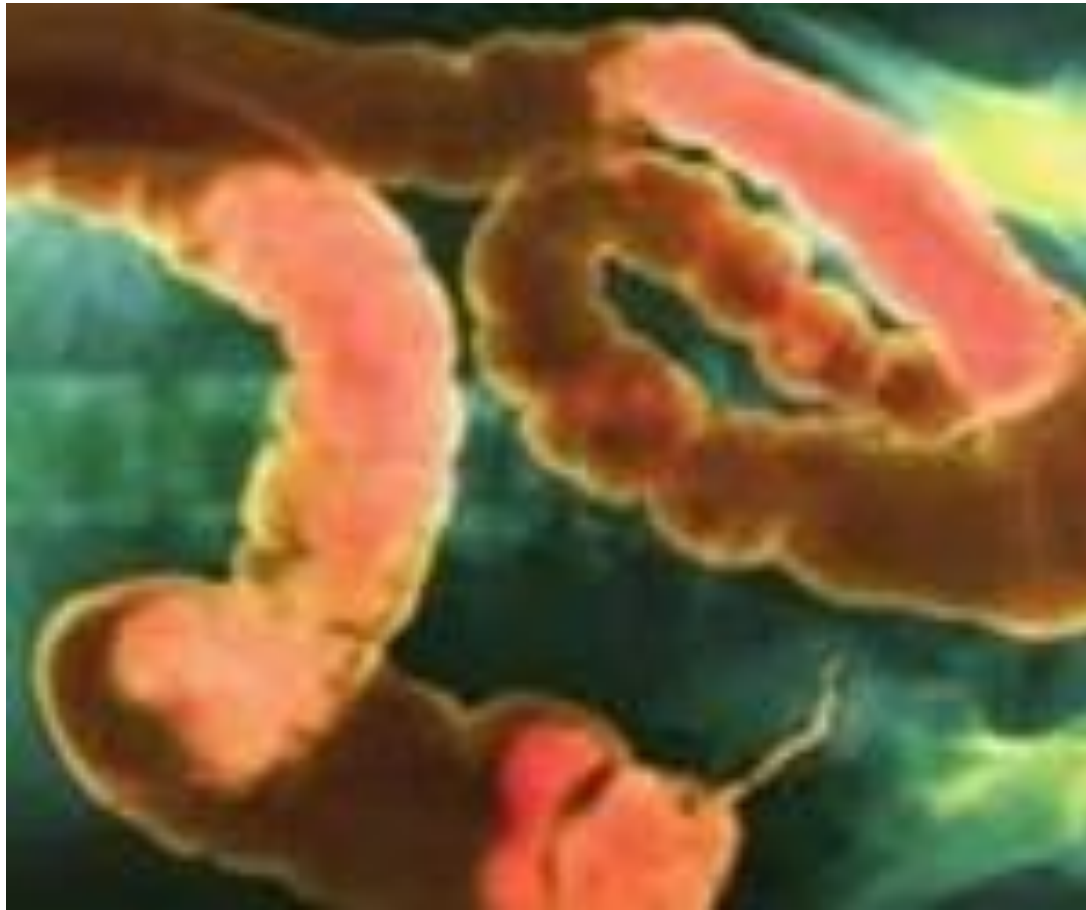
Орындаған: Кенжалиев Т

Тобы-ЖМ-625

Қабылдаған: м.ғ.д профессор Сейдинов

Ш

Паралитикалық ішек өтімсіздігі

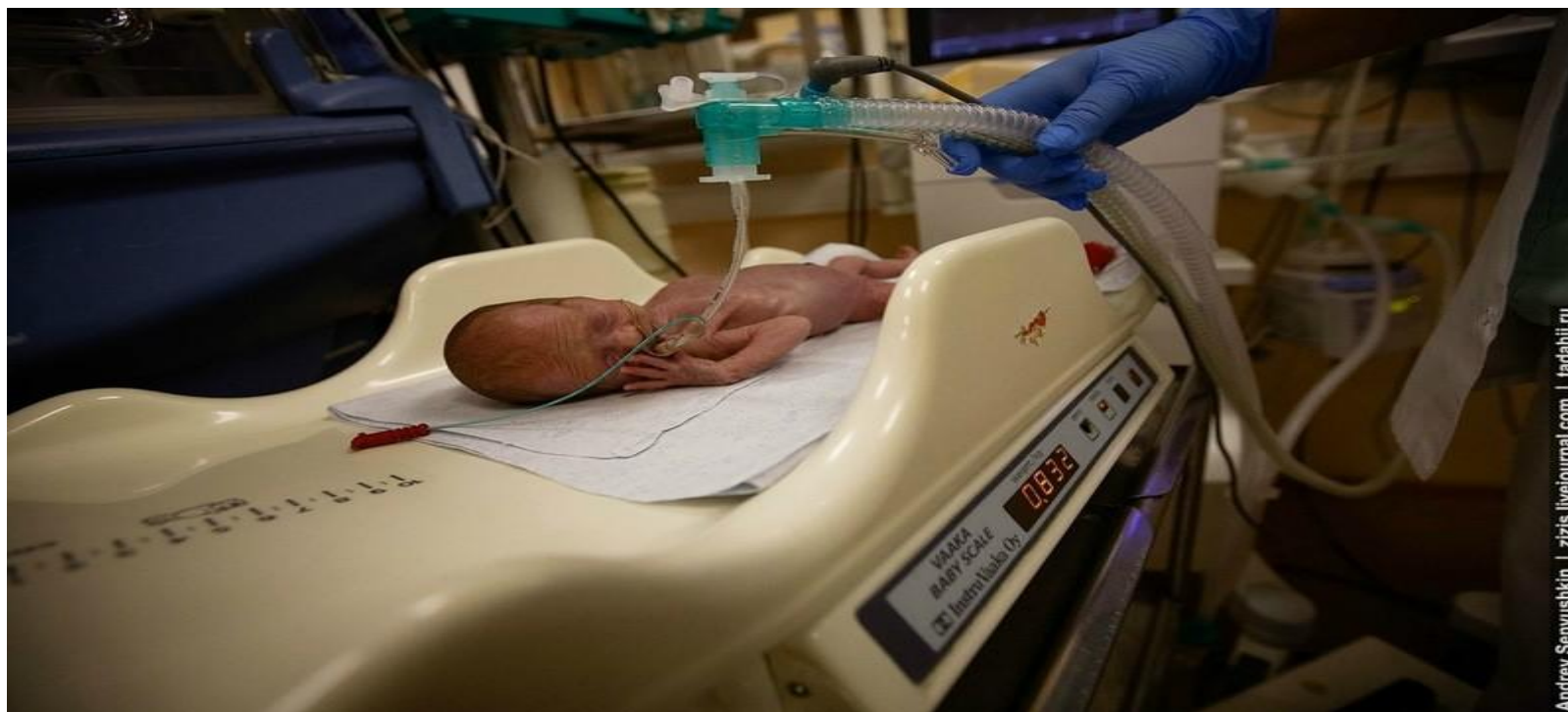

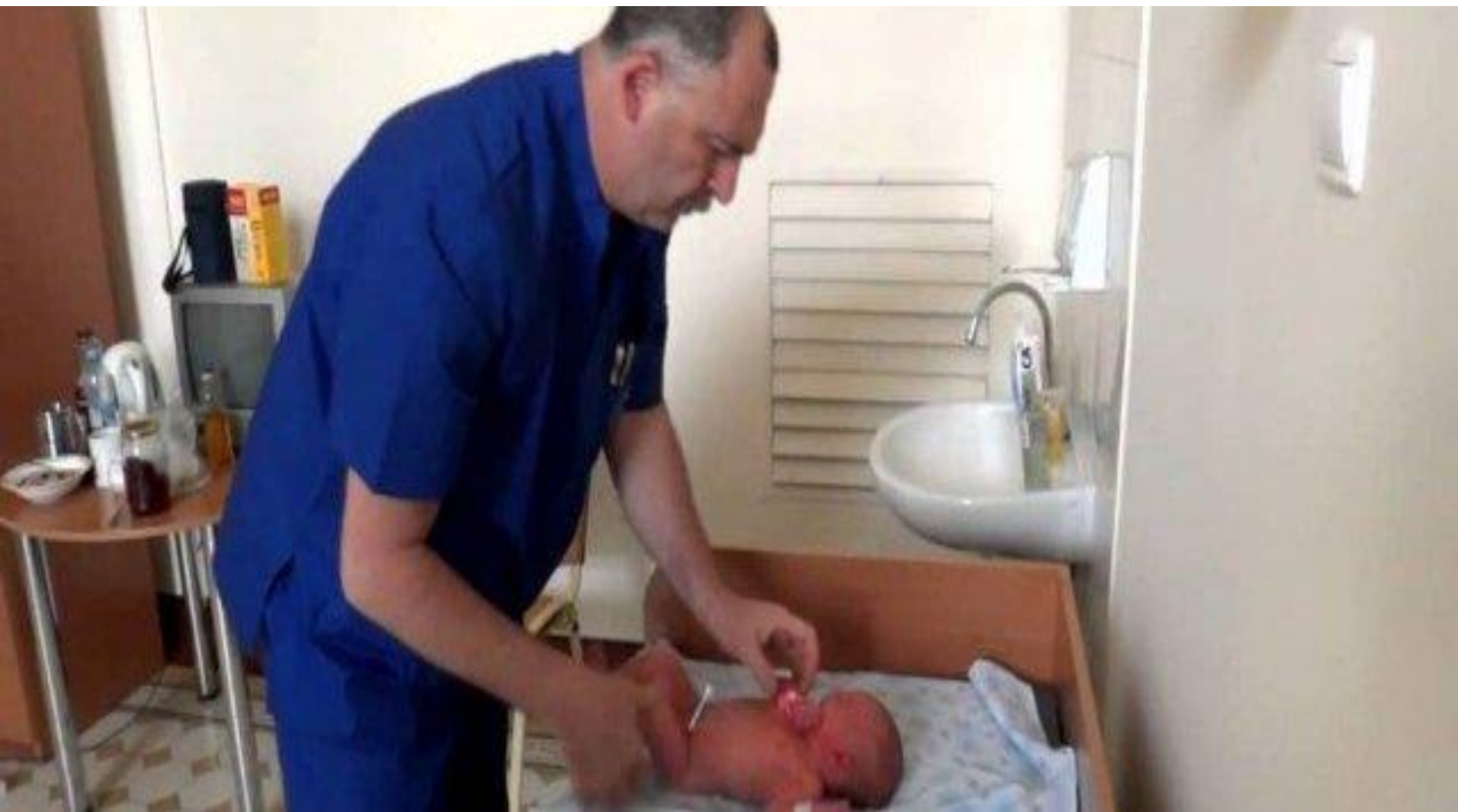- **Паралитикалық ішек тосқауылы** — Бұл динамикалық ішек ауруларының нұсқасы, Ішек қабырғасының тонусын және перистальтикалық белсенділігінің төмендеуіне байланысты.
- Жергілікті емес іштің ауыруы көрінеді, айнуы, құсу, симметриялық кебулер, іш қату, жалпы жағдайдың үдемелі нашарлауы.
- Рентгенге шолу жасалды, МСКТ, Абдоминальды УДЗ, иронгоскопия және колоноскопия.
- Емдеуге арналған асқазан-ішек декомпрессициясы жүргізіледі, периенальды және эпидуральды блокадамдар, симпатолитиктер тағайындалады, холиномиметика және прокинетика.
- Хирургиялық әдістерден лапаротомдық назогастрлық ішек интубациясы қолданылады.

- Жаңа туылған нәрестелердегі ішек өтімсіздігі туа біткен немесе пайда болған себептерге байланысты ас қорыту каналының белгілі бір бөлігінде тамақ массаларының өсуін бұзуы



- Жаңа туылған нәрестелерде, бірінші кезекте, туа біткен обструкцияны қарастырған жөн, өйткені алынған зат іш қуысының ауыр патологиясының салдарынан дамиды (жабысқақ ауруы(спайка), интрузия) және үлкен балалар үшін анағұрлым маңызды






Ішек өтімсіздігінің жіктелуі Жаңа туылған нәрестелердегі ішек өтімсіздігін

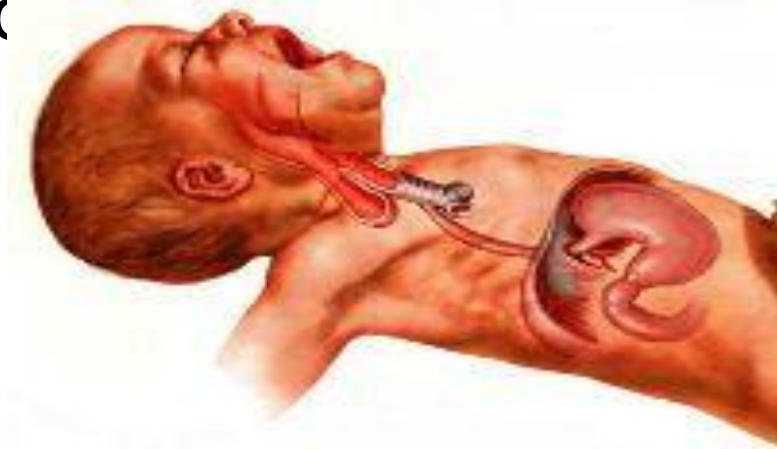


Туа біткен



Жүре пайда болған

- Туа біткен. ұрықтың дамуы кезінде де ас қорыту жүйесінің анатомиялық құрылымының бұзылуына байланысты.
- ас қорыту түтігінің кез-келген бөлігінің толық болмауы (атрезия);
- өз кезегінде, атрезия толық бөлінеді (ішектің мембраналық бөлімдері өзара байланыспайды) ішек бөлімдері мембранамен бөлінеді;
- талшықты (ас қорыту каналының бөлімі функциясына қандай алмайды)



Ас қорыту жолдарының қозғалысына кедергі келтіретін ас қорыту каналының едәуір тарылуы (стеноз)

ұрықтың даму кезеңінде ас қорыту түтігінің айналуының бұзылуы, нәтижесінде ас қорыту каналының бөлімдерін олардың қалыпты анатомиялық жағдайына ие болмаған басқа аймақтармен сығымдау байқалады (мысалы, соқыр ішек он екі елі ішекпен сығылуы)

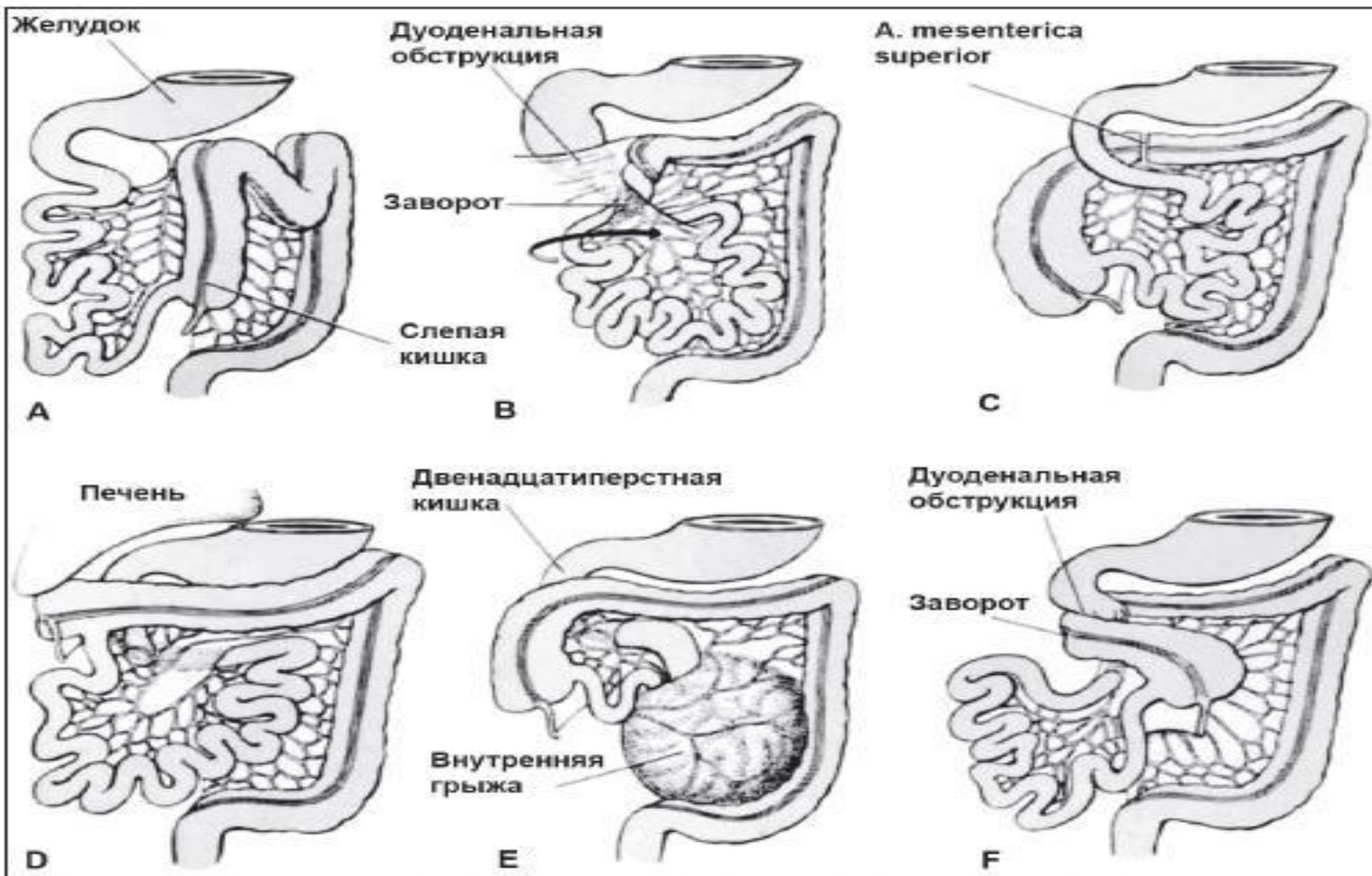
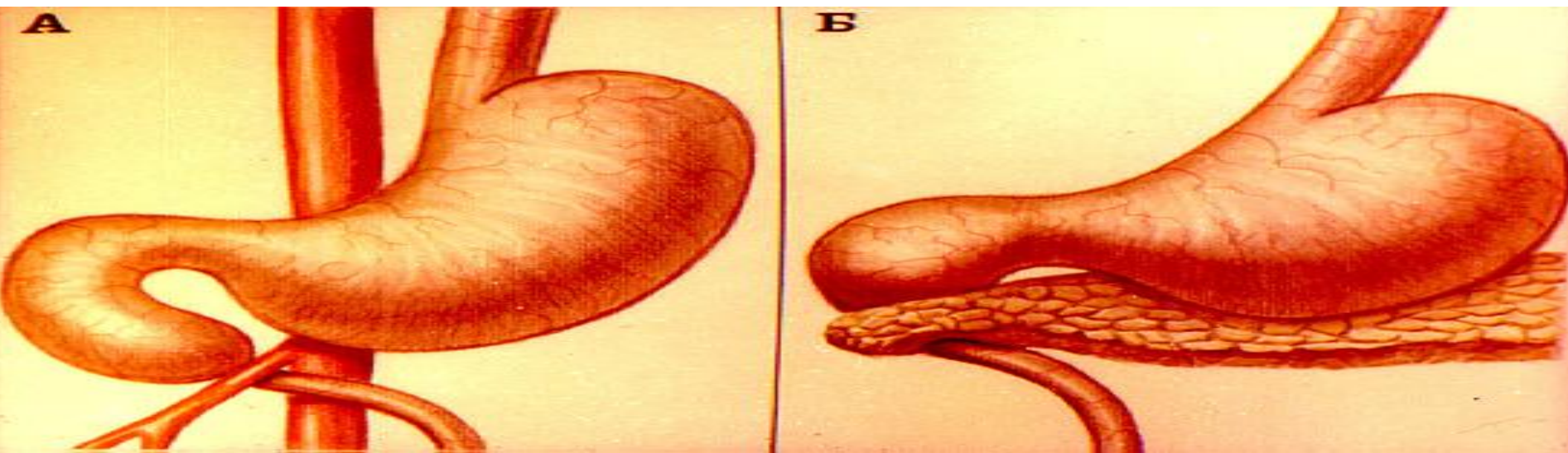


Рисунок 1. Схема различных нарушений ротации кишечника (по М. Feldman et al., 2003): А) отсутствие ротации; В) смешанная ротация и заворот кишок; С) обратная ротация; D) подпеченочное расположение слепой кишки и аппендикса; Е) внутренняя грыжа; F) заворот кишки

- іш қуысының басқа мүшелерінің функциялары мен анатомиялық құрылымының бұзылуы (мысалы, сақина тәрізді ұйқы безі он екі елі ішектің аймағын қысуы);
- меконийдың кедергісі нәжістің шамадан тыс тұтқырлығына және олардан шыға алмауына байланысты (көбінесе муковисцидозда байқалады)
- Болашақ ананың және ұрықтың ағзасына улы өнімдер, иондаушы сәулелену және инфекциялық заттарды пайдалану. Әсіресе **1ші триместрде** үлкен мән беру керек.



Осы ауыр ауру кезінде аурудың келесі формалары бөлінеді:

- **жедел** (босанғаннан кейінгі алғашқы сағаттарда пайда болады)
- **созылмалы** (ас қорыту каналының аз бөлігінің қалыпты тарылуымен байқалады, ас қорыту бөлігі дұрыс бағытта өткен кезде, бірақ баяу, қажетті заттардың сіңуі де бұзылады);
- **рецидивті** (асқазан түтігінің кейбір бөлімдерін перитонеуммен, ішкі грыжа деп аталатын бұзуымен туындаған), мерзімді түрде клиникалық белгілердің жоғарылауымен және оның өздігінен жоғалуымен сипатталады.

- **Аурудың клиникалық сипаттамасы**
- Жаңа туылған нәрестедегі ішек өтімсіздігінің кез-келген нұсқасында тамақ кесектері қозғалысының бұзылуы, қажетті қоректік заттарды сіңіру процестері және олардың кейіннен кетуімен нәжістің пайда болуы анықталады.
- Сондықтан барлық клиникалық симптомдар тек осы бұзылулардың дәрежесінде ерекшеленеді, ал жеке клиникалық белгілері дерлік бірдей болады.

- Ішек өтімсіздігі - бұл белгілер кешені. асқазан-ішек жолдарының химуспен(нәжіс) бітелуімен сипатталады. Бұл синдромның барлық себептері екіге бөлінеді:
механикалық және функционалды.

