Тамыр қабықтарының көру нервісінің ауру

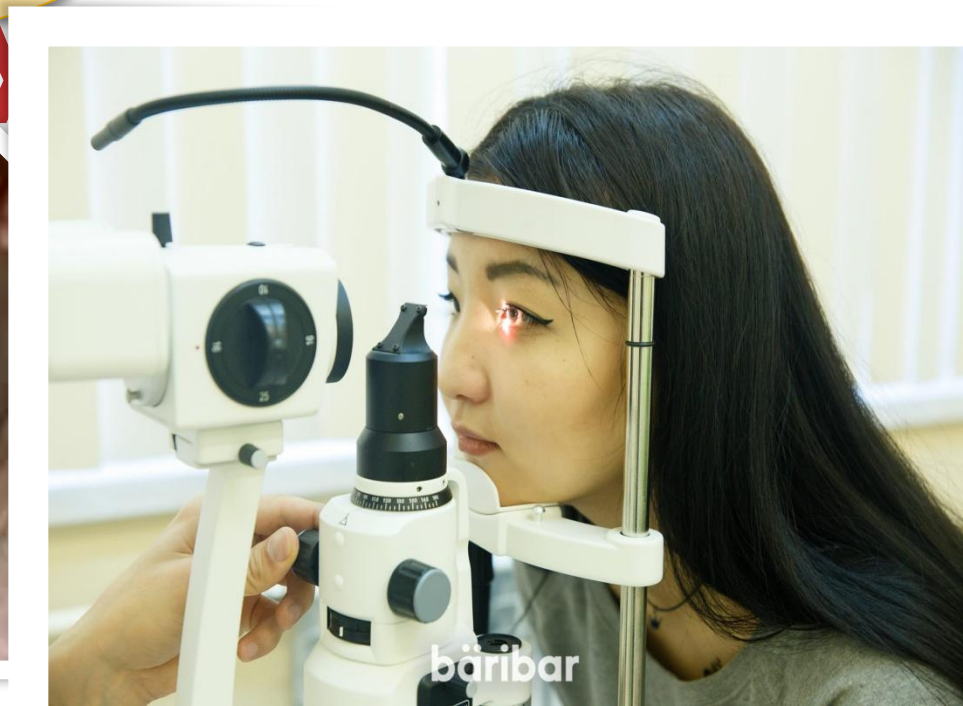

Көз өзінің құрылысы жағынан оптикалық жүйе ретінде фотоаппаратқа ұқсас, бірақ көздің оптикалық жүйесі әлдеқайда күрделі. Адам көзінің пішіні шар тәрізді, шамалы қысыңқы , диаметрі 23-25 мм.

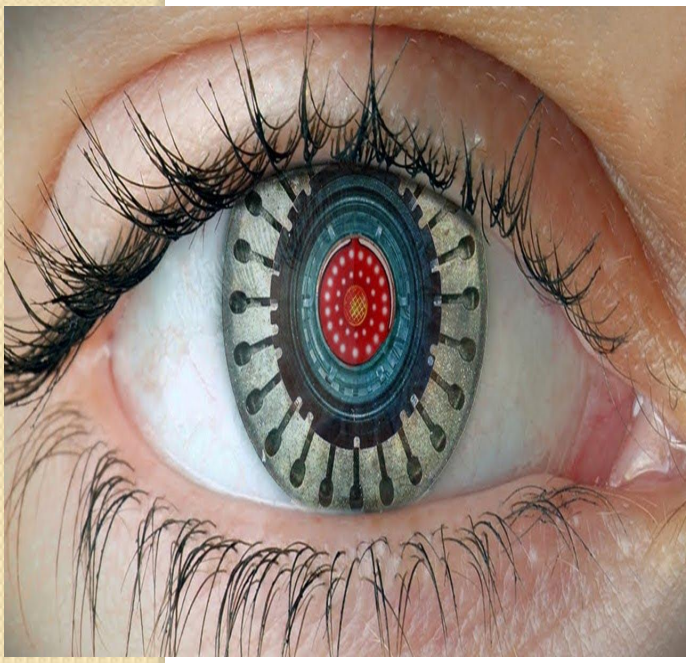

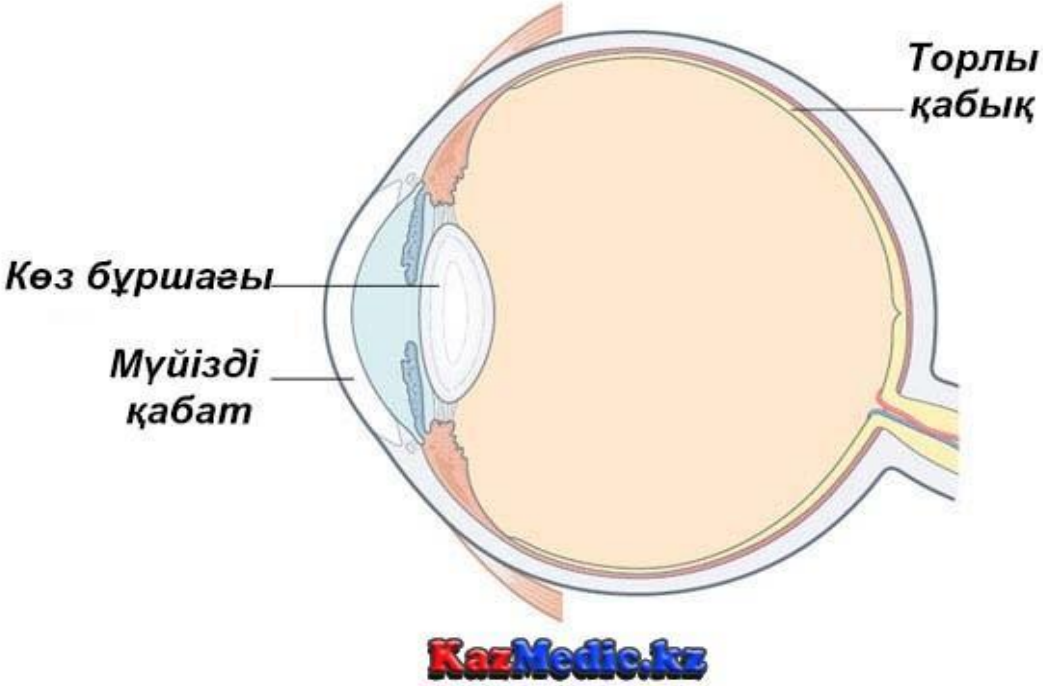

НЕВРИТ

Көз нервісінің қабыну процесі әртүрлі деңгейде орналасуы мүмкін.Көз нервісінің ,көз ішіндегі бөлігінің қабынуы неврит деп аталады.Көз нервісінің көзден тыс бөлігінің қабынуы – ретробульбарлы неврит, оның иньракраниалды бөлігінің қабынуы-оптикалдық-хиазмалды арахноидит деп атайды.

Ретробульбарлы неврит

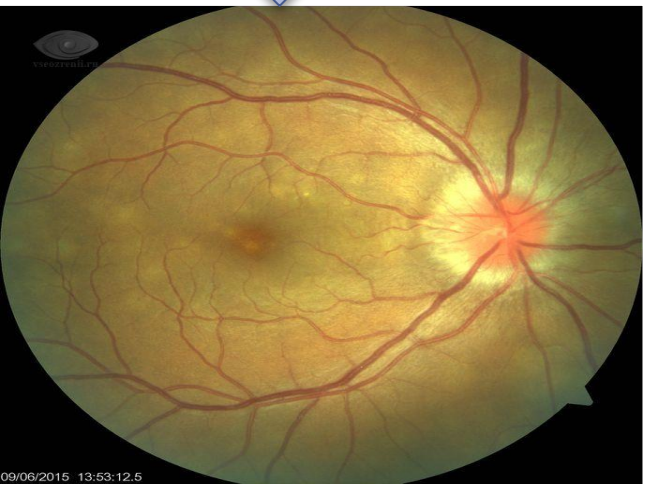

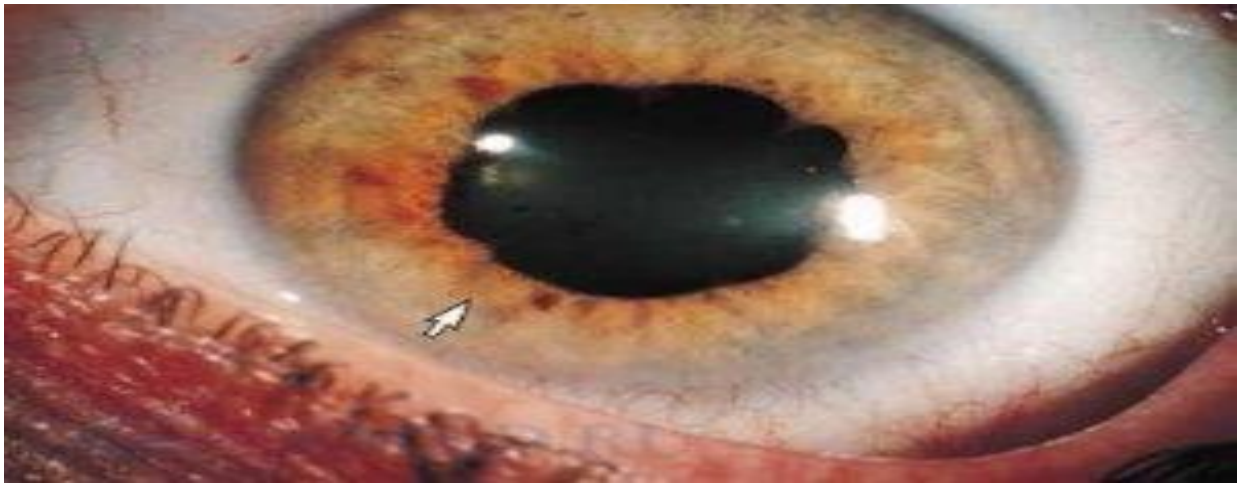

Көру нервісінің ауруларына мыналар жатады:

- Туа біткен аномалиялар
- Іркілк дискі
- Қабынуы
- Улы зақымданулар
- Атрофиялар
- Тамырлар зақымдануы

Негізгі қанмен қамтамасыз ететін артерия көз артериясы.Ол ішкі ұйқы артриясының тарамы және көз ұясына көру тесігі арқылы енеді.

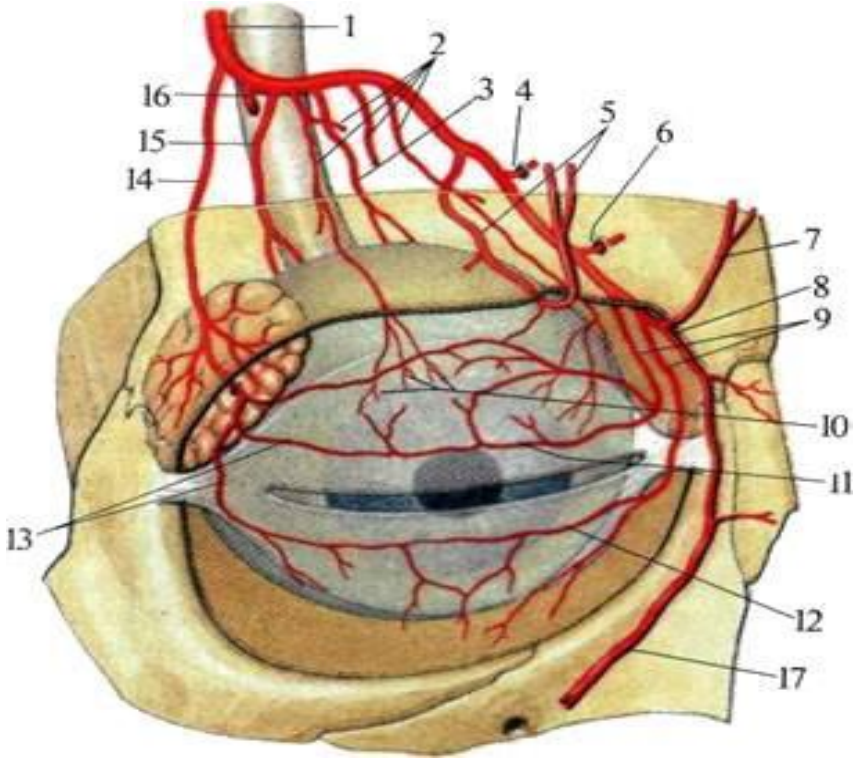

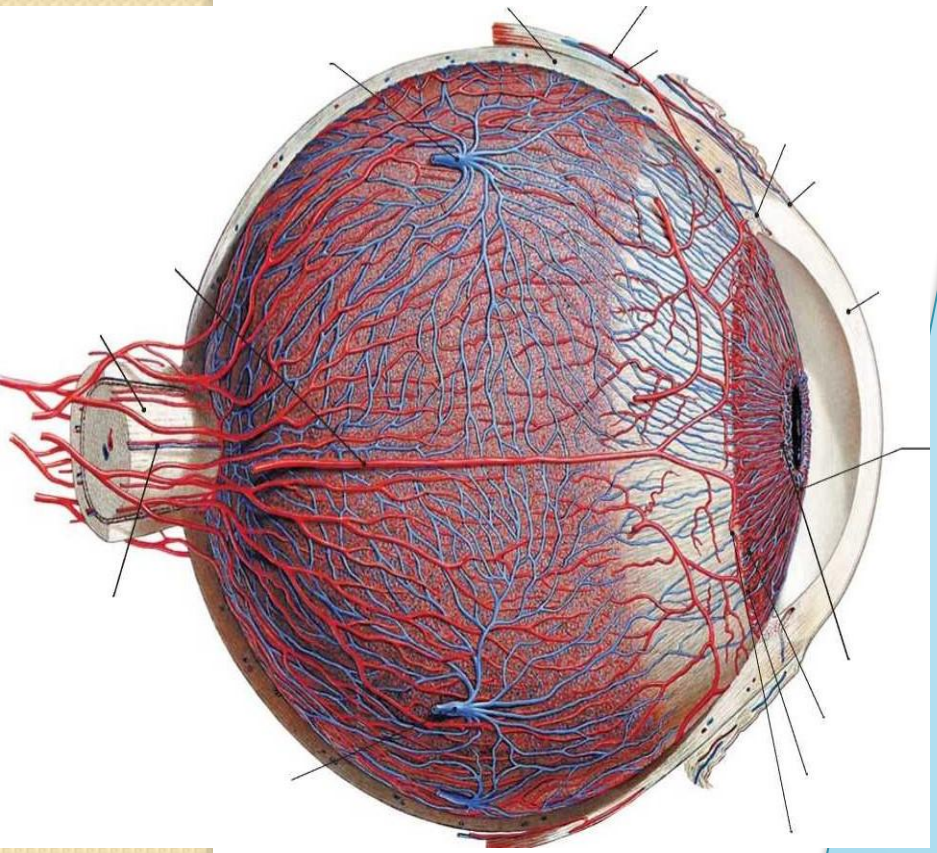

Көз ұясында келесі тарамдары береді-жас артериясын,(жас безіне және қабақтарға),торлы,бұлшық етті олар бұлшық етті склераға бекінгеннен кейін қасаң қабыққа дейін жалғасады,бірақ олар енді алдыңғы кірпікті артериялар деп аталады.(склера мен қасаң қабықты қоректендіретін);артқы кірпікті артериялар склераны артқы полюсінде тесіп өтіп көз ішіне енеді де қысқа жәнеұзын кірпікті артерияларға тарамдалады.Қысқалар одан да ұсақ тарамдарға бөлінеді және өзара анастомоздар жасап,3 деңгейде қан тамрларын құрайды-ірі қан тамырлар қабаты (склераға жанасады),ортаңғы және ұсақ (тор қабыққа жанасады)

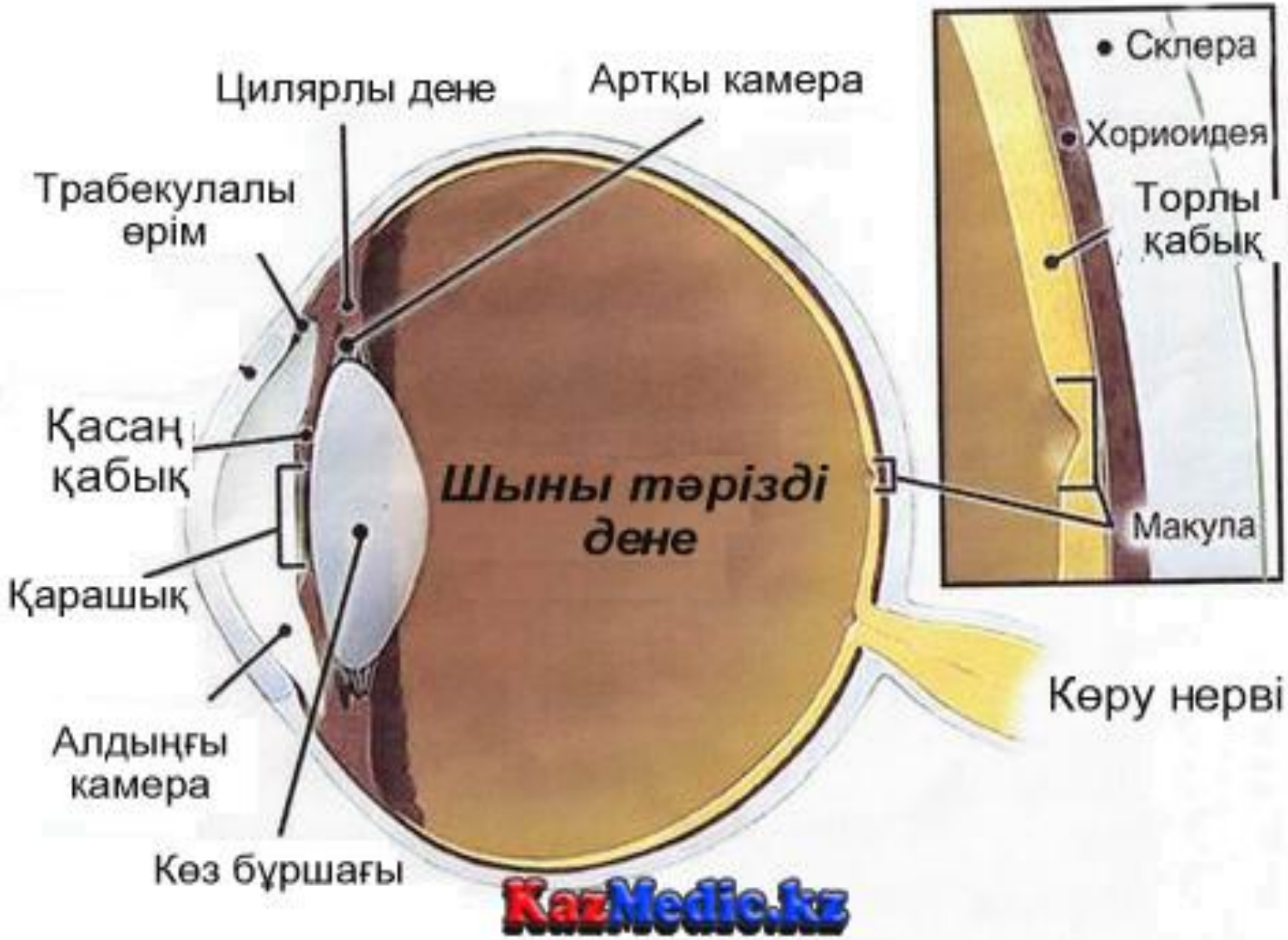
Цилярлы дене
Артқы камера
Трабекулалы өрім
Қасаң қабық
Шыны тәрізді дене
Қарашық
Алдыңғы камера
Көз бұршағы
Склера
Хориоидея
Торлы қабық
Макула
Көру нерві
KazMedic.kz

Хориоидея склераның көп бөлігін ішкі жағынан көмкере орналасып,тор қабықты қоректендіреді.

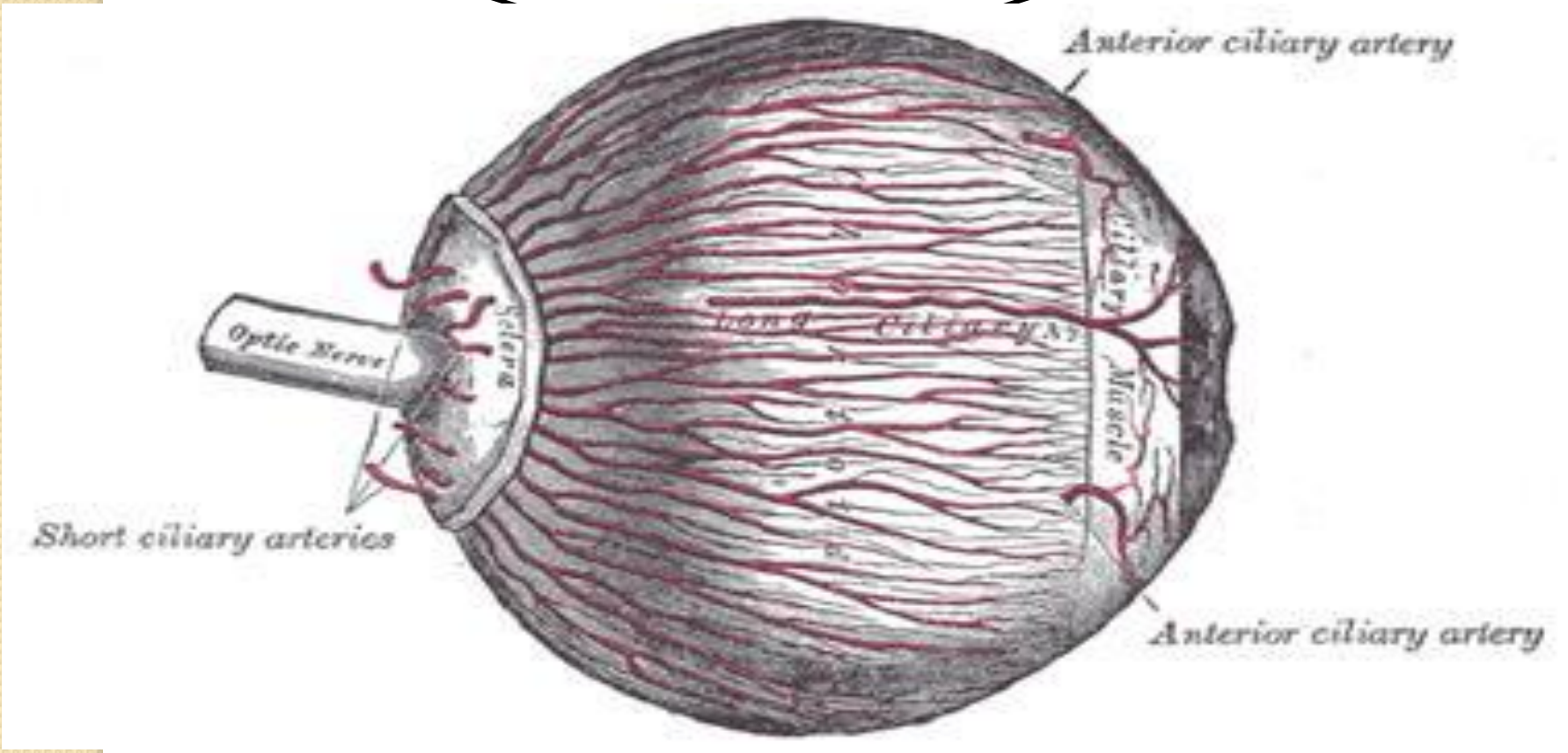

Артқы ұзын кірпікті артериялар алдыға қарай склераның ішкі бетімен шатыраш қабықтың түбіне жетеді де ол жерде шатырыш қабықтың үлкен қан айналым щеңберін құрайды.

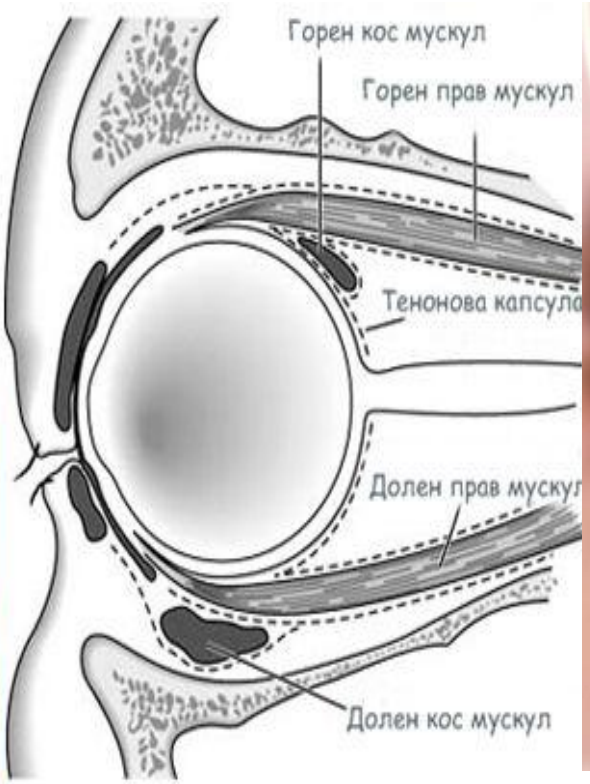

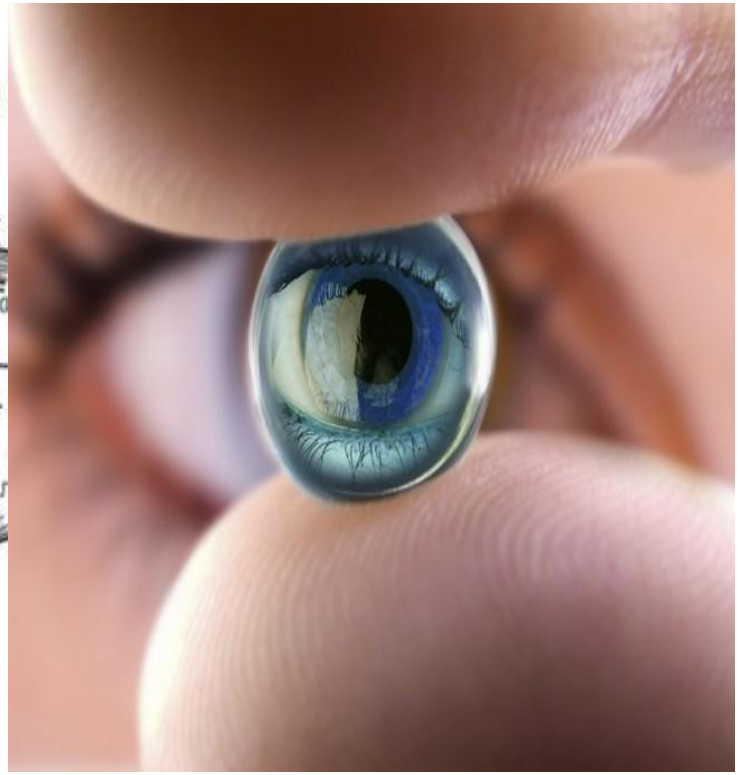

Алдыңғы және артқы ұзын кірпікті артериялармен ұзын және қысқа кірпікті артериялар арасында аностомоздар бар.

Көз артериясынан аталған артериялардан басқа тор қабықтың орталық артериясы тарамдалады. Ол көздің артқы бөлімінде көру нервісінің қабаттарын тесіп өтіп,көз түбіне барады.

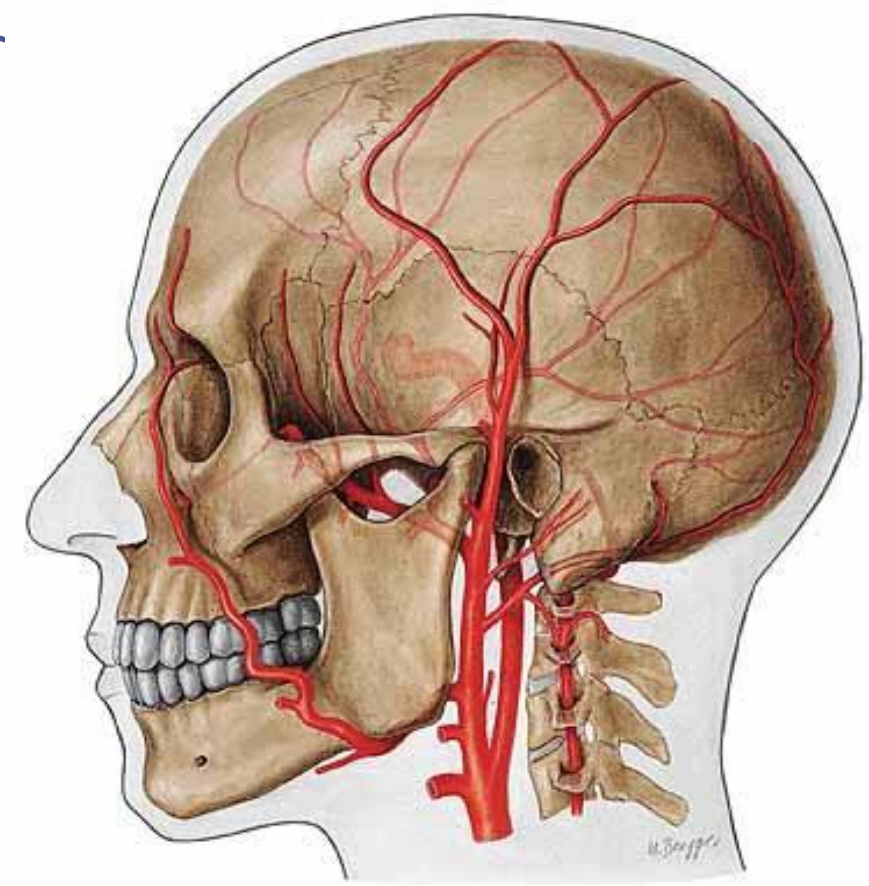

Веналар әдетте артериялармен бірге өтеді-эписклеральді ,алдыңғы кірпікті-хориоидеядан,тор қабықтың орталық венасы –бәрі жоғарғы көз венасына құрайды,ал ол үңгірлі қойнауға құйады және аностомозбен алдыңғы бет веналармен қатысады.

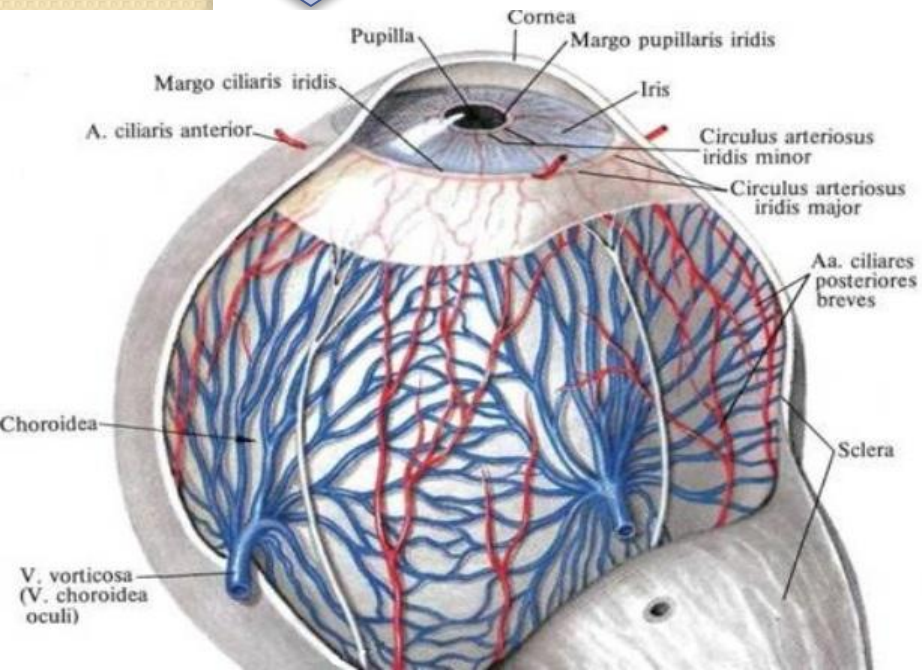

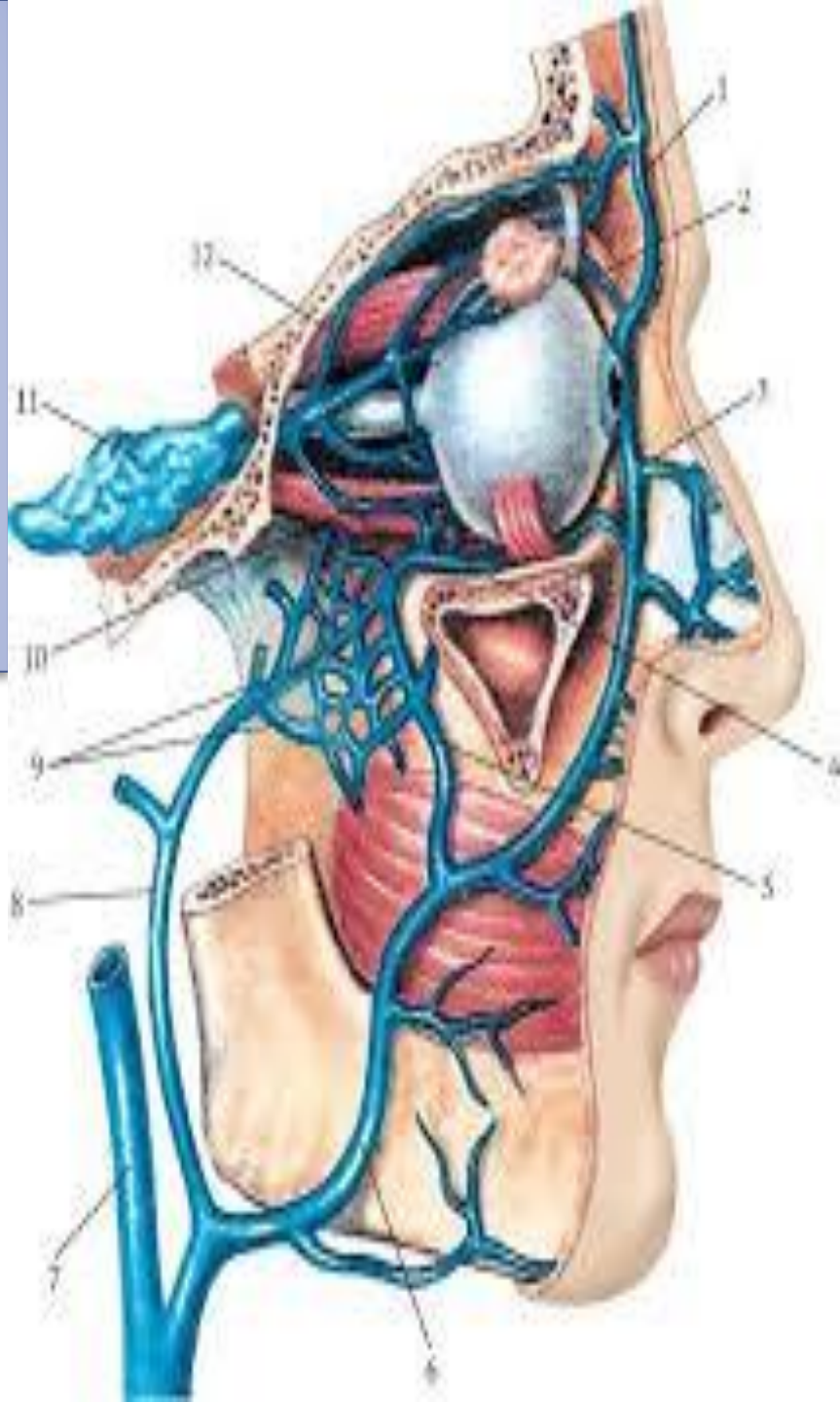

Төменгі көз венасы 2 төменгі көз веналардан құралады және қанат таңдай шұңқырында беттің терең венасына құяды, кейде жоғарғы көз венасына қосылады.

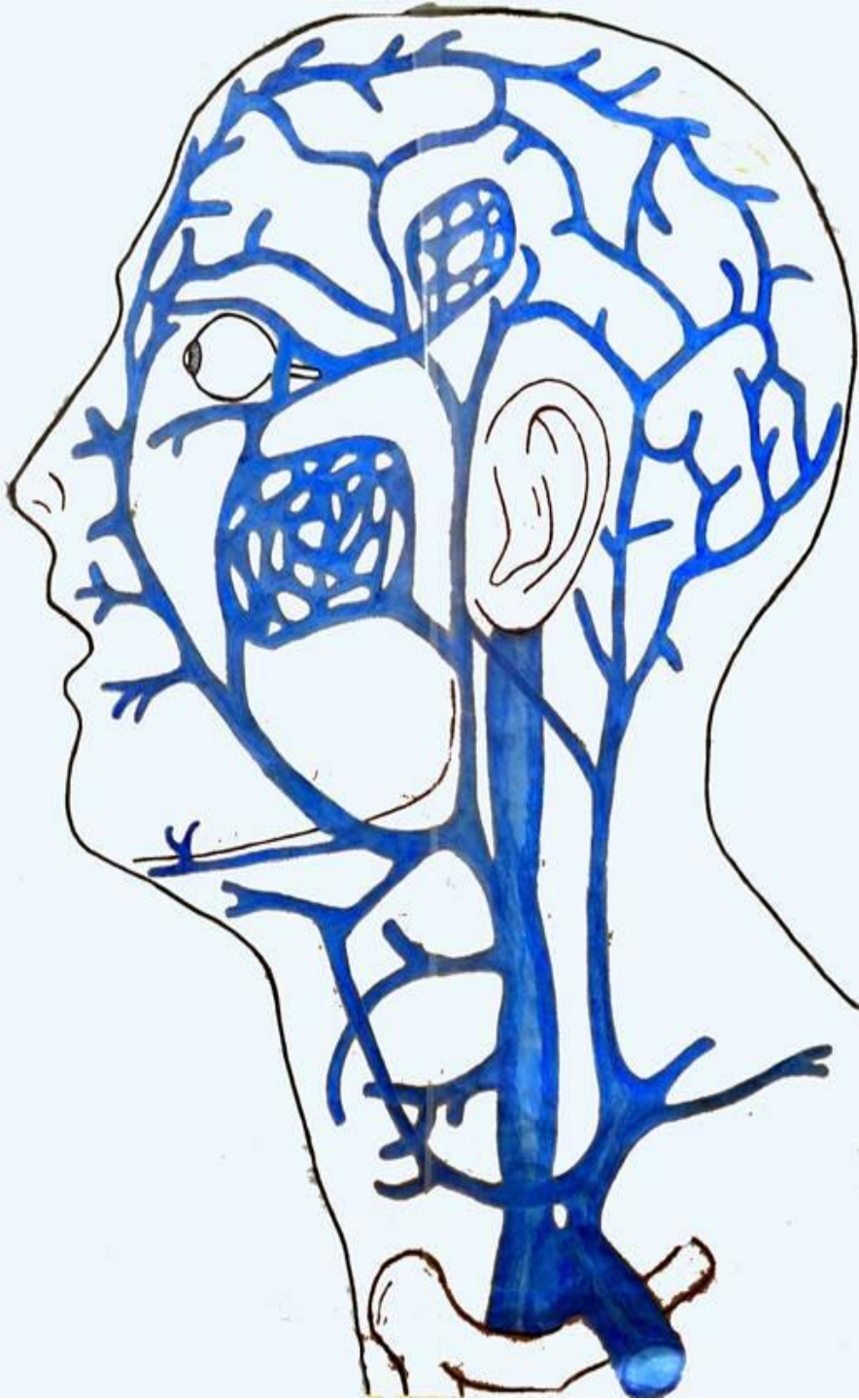

Көз веналардың ерекшелігі клапондардың болмауы,оның салдарынан инфекция,тромб кеңінен беттен миға баруға мүмкіндік алады.

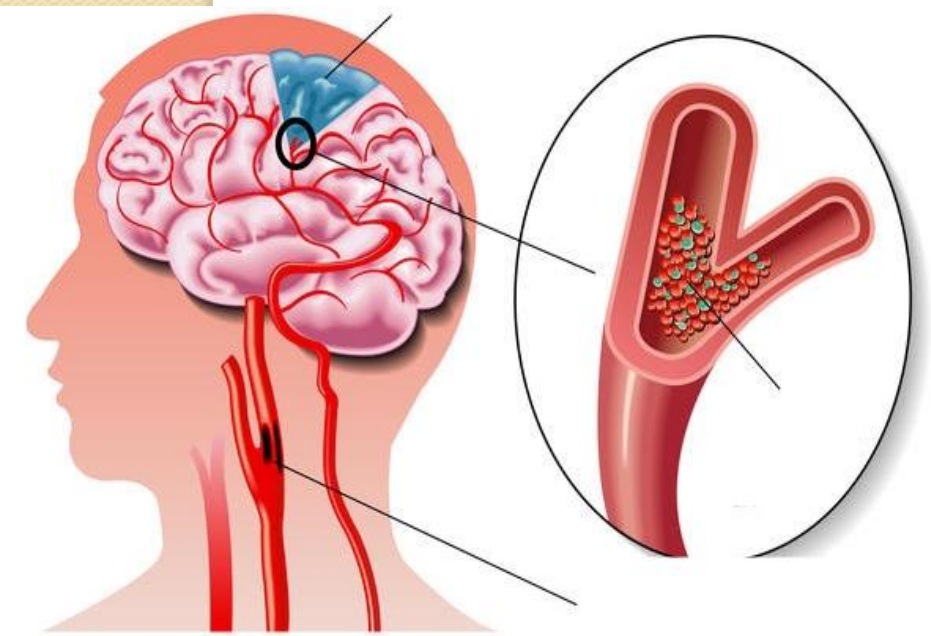

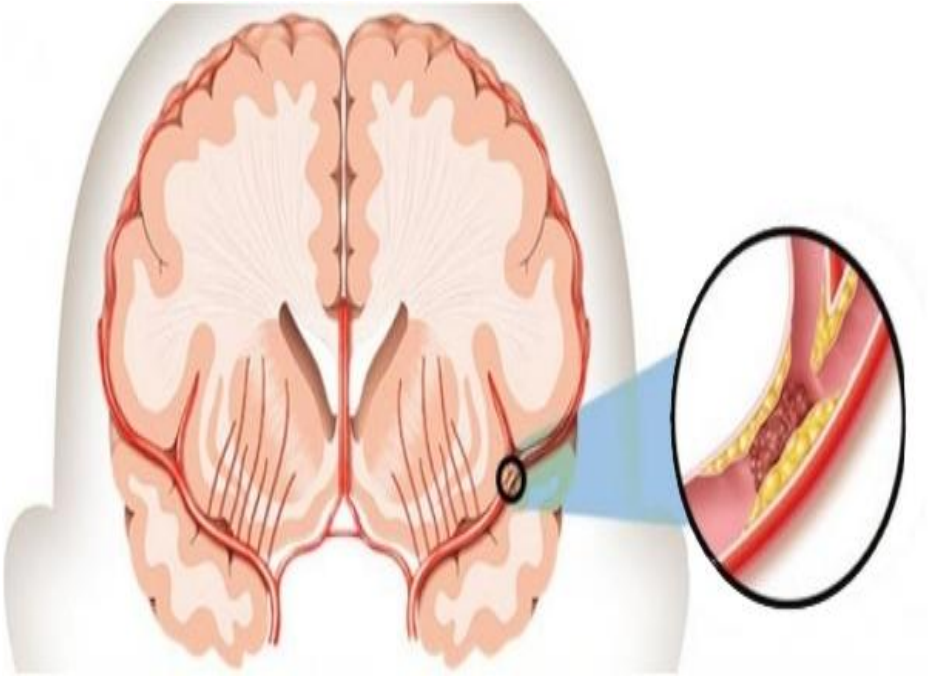

Лимфа тамырлары шеміршектің алдыңғы және артқы бетінде 2 өзара қатысатын жүйемен келтірілген.Жоғарғы қабақтан лимфа құлақ алды қан тамырларына ал қабақтан иек асты лимфа тамырларына барады.

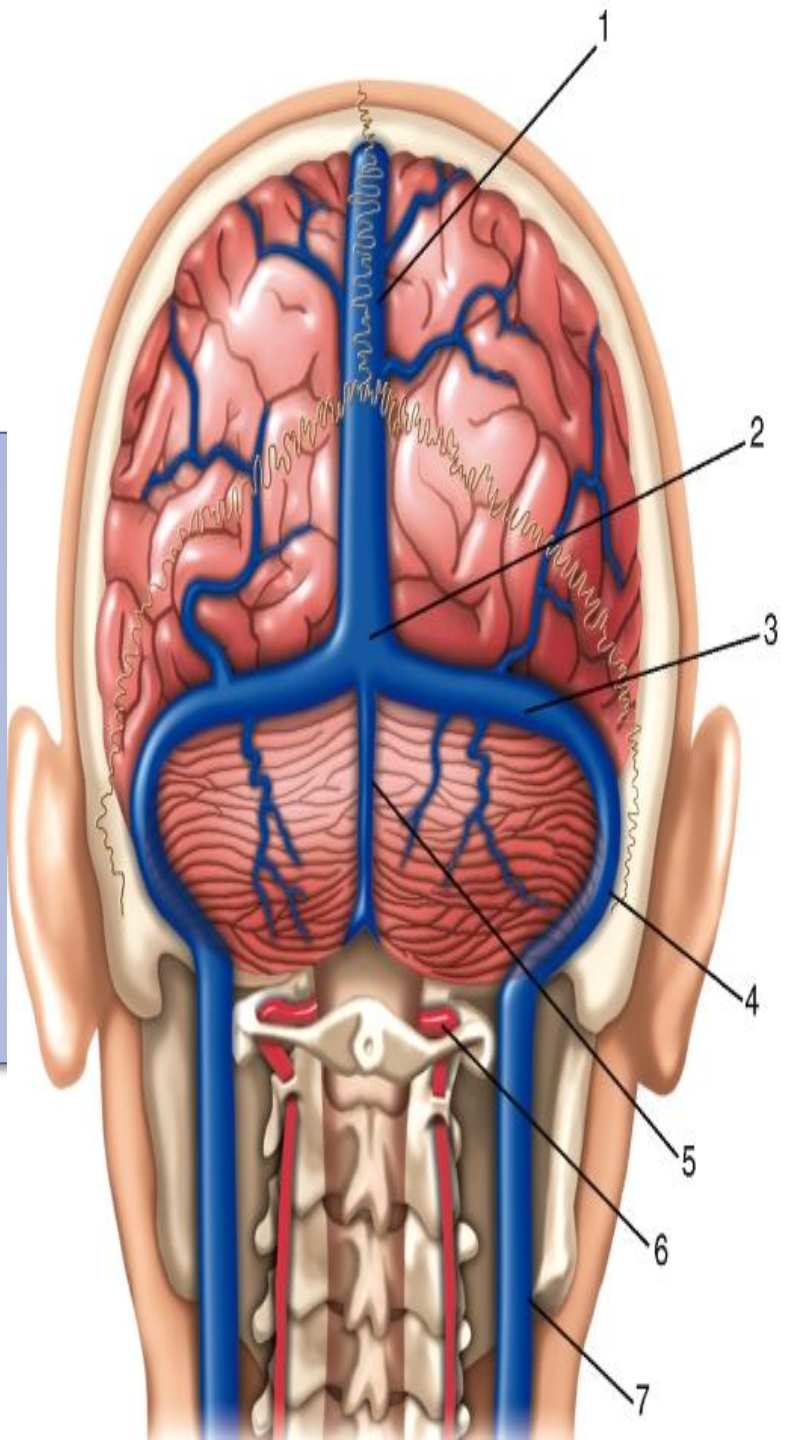

Назарларыңызға рахмет