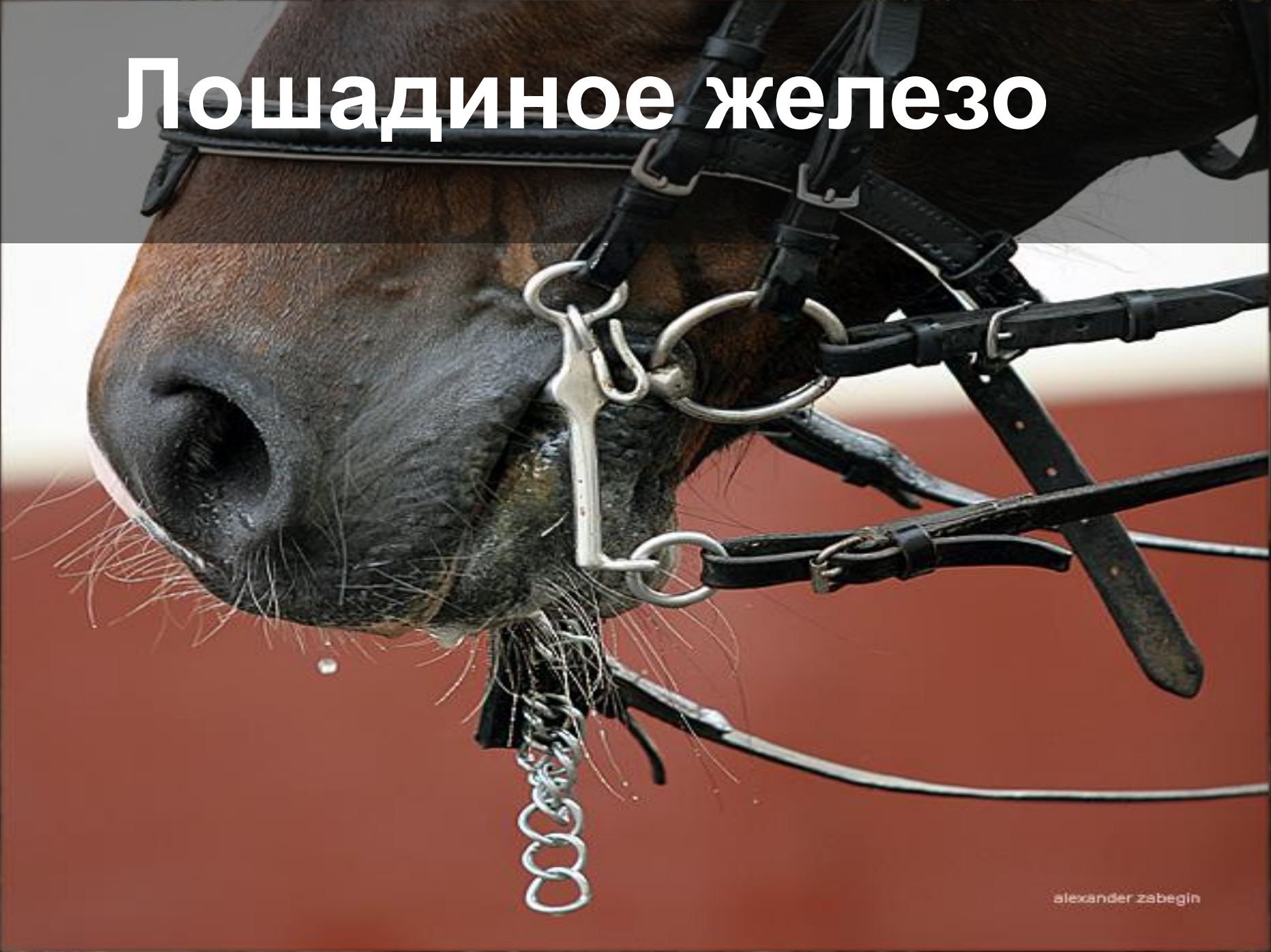


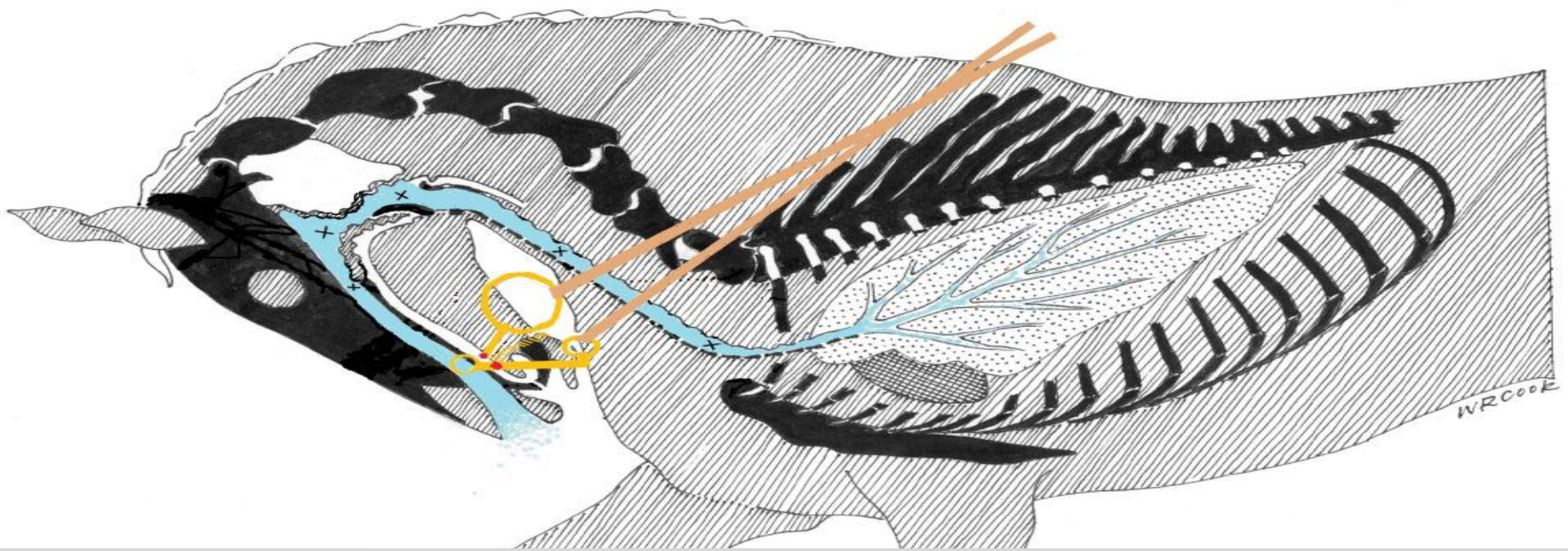


Там, где кончаются знания,
начинается **жестокость**

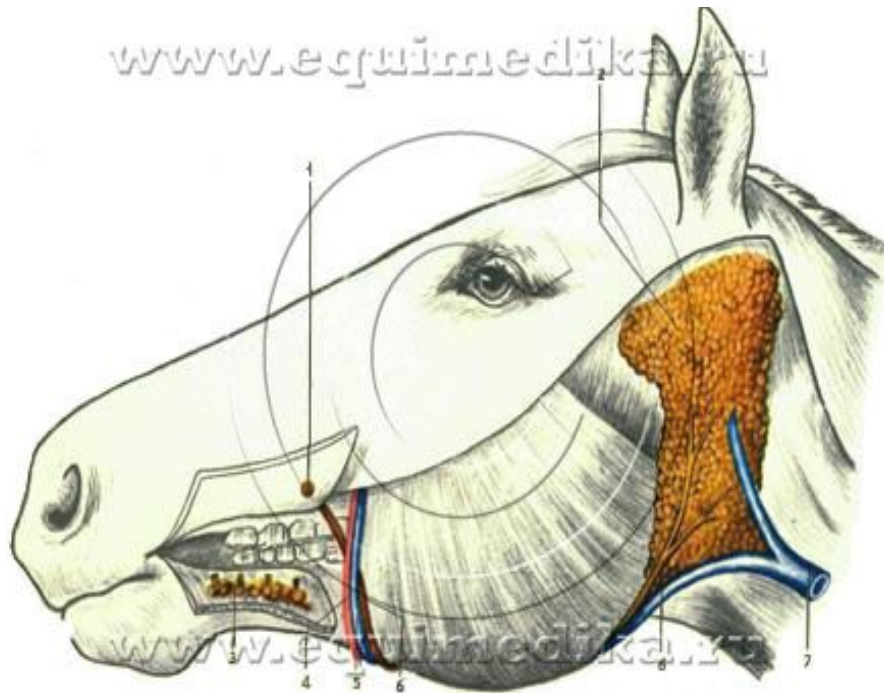
Лошадиное железо



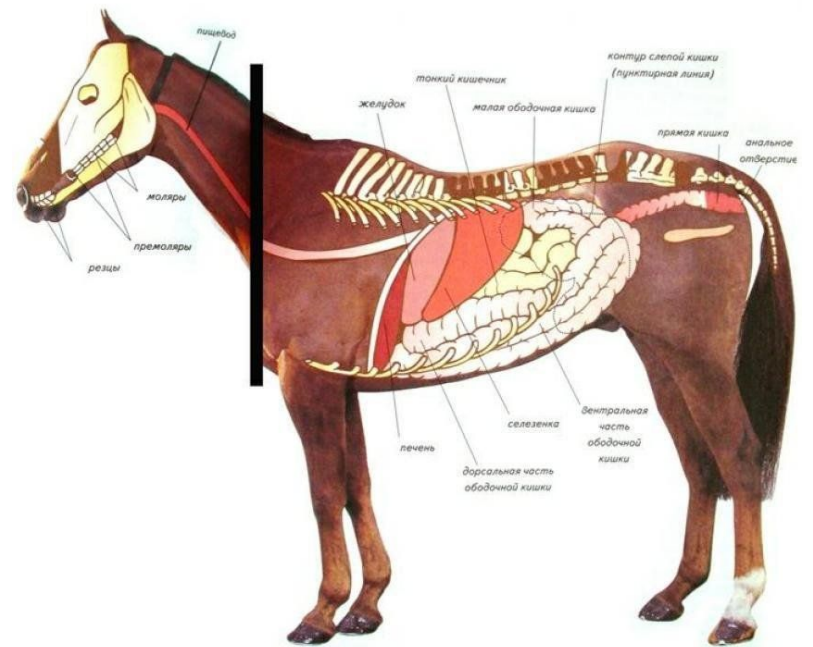




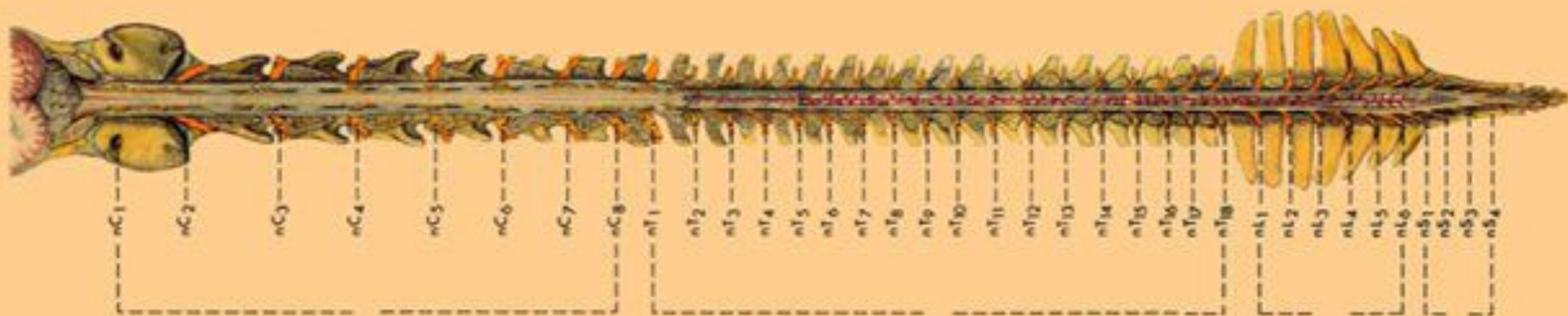
www.equinemedika.ru

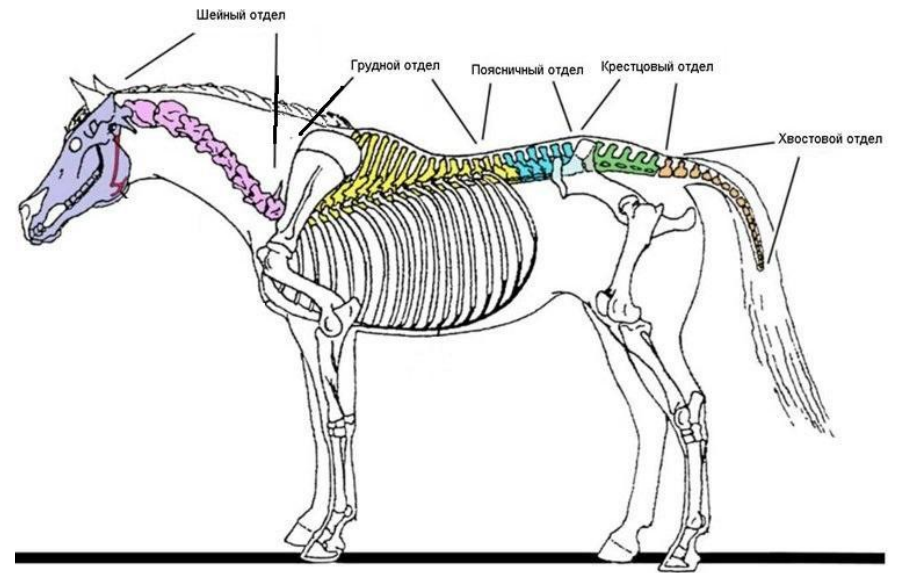
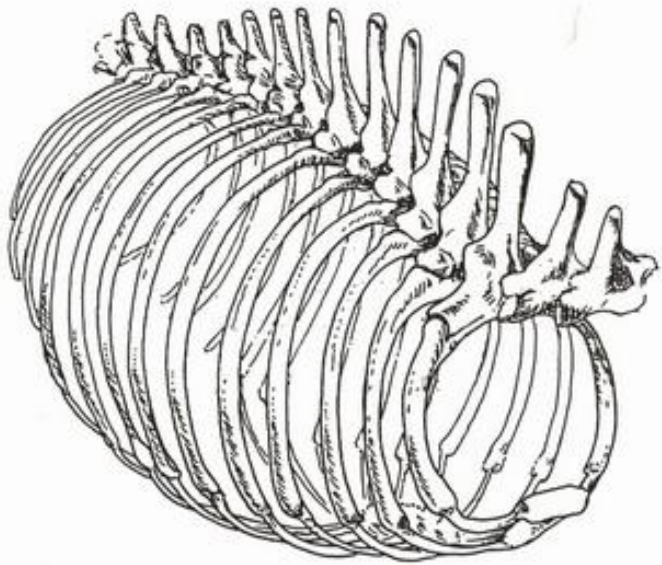


www.equinemedika.ru



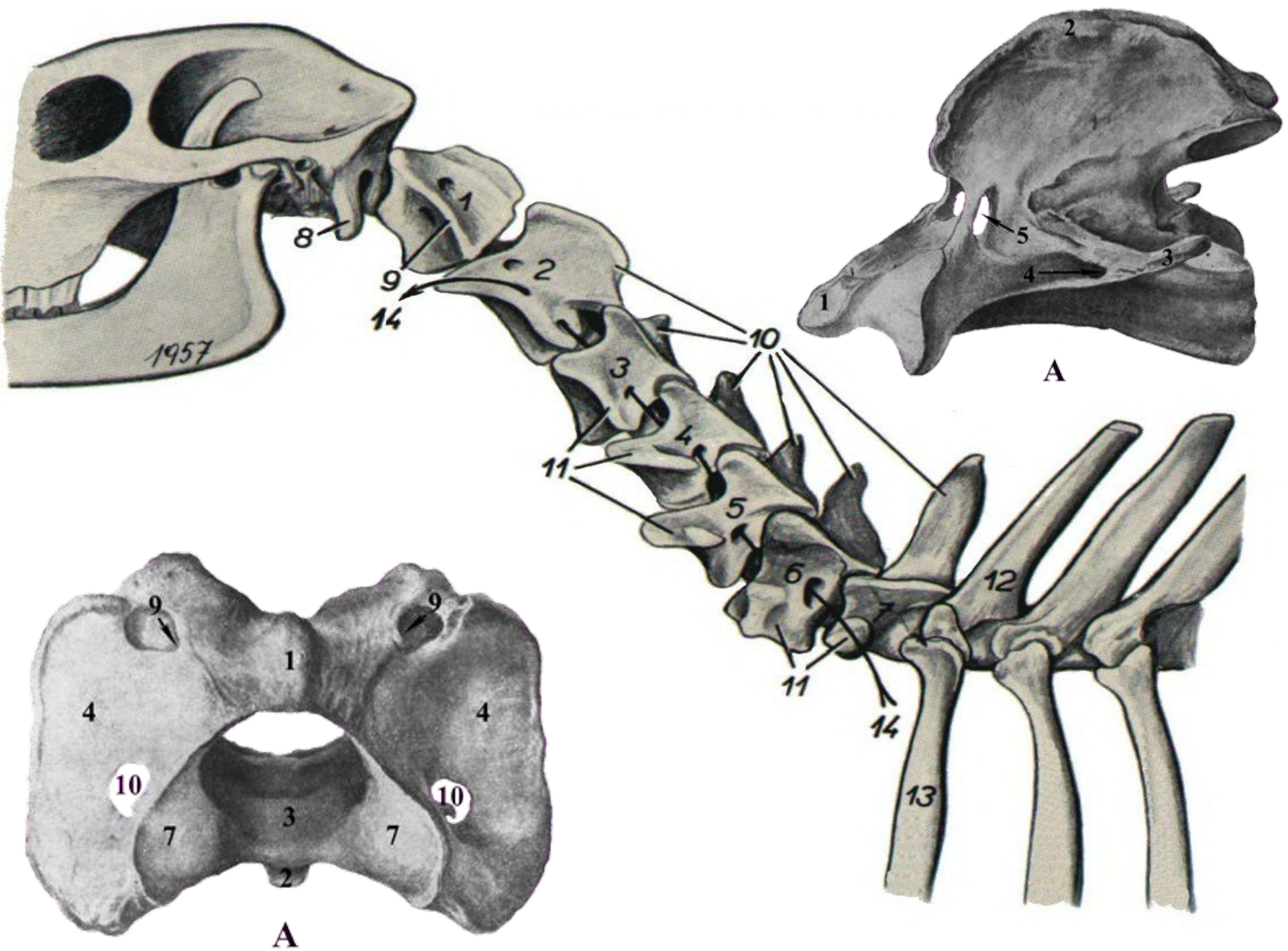
Позвоночный столб



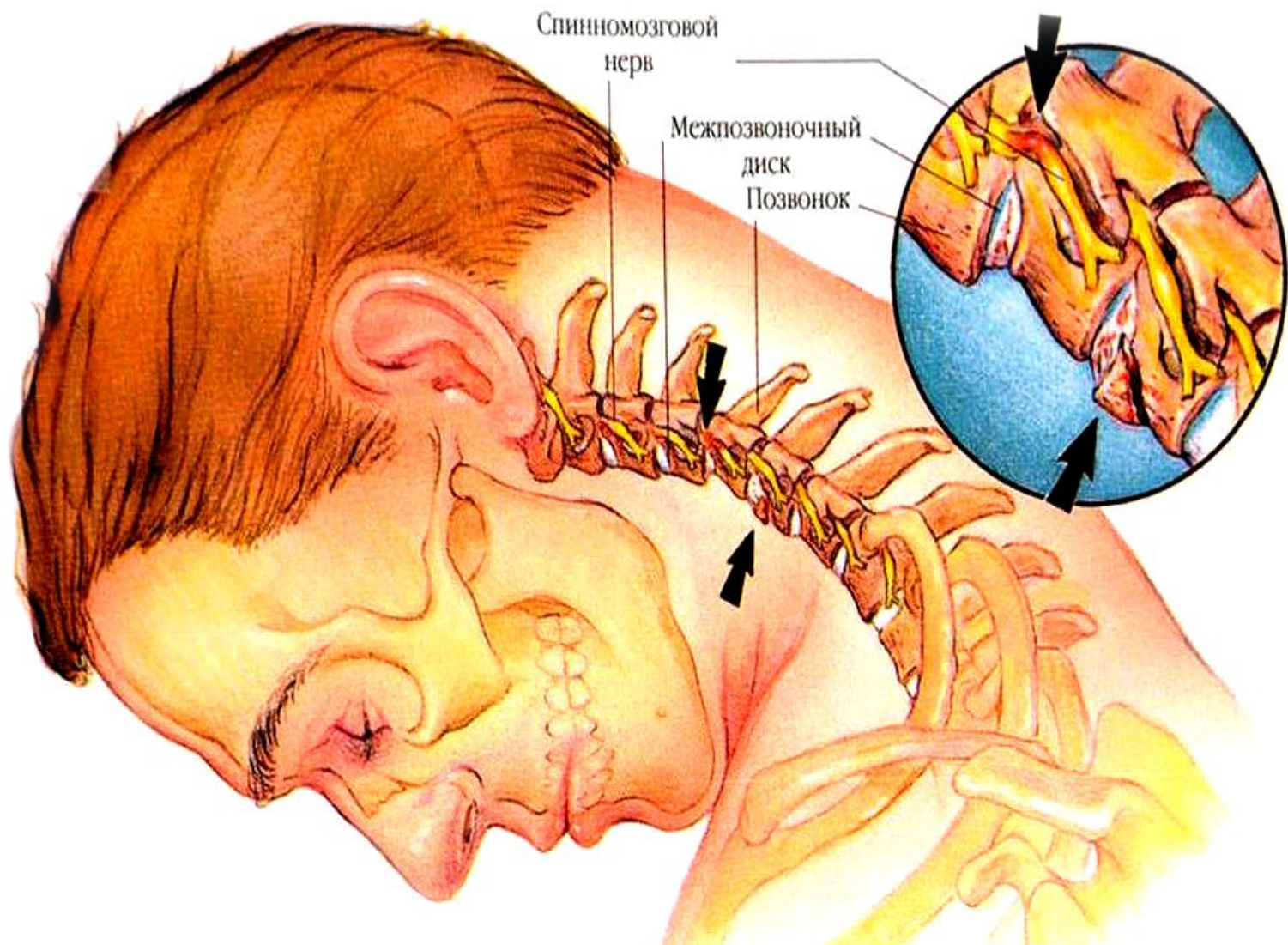


Шея лошади

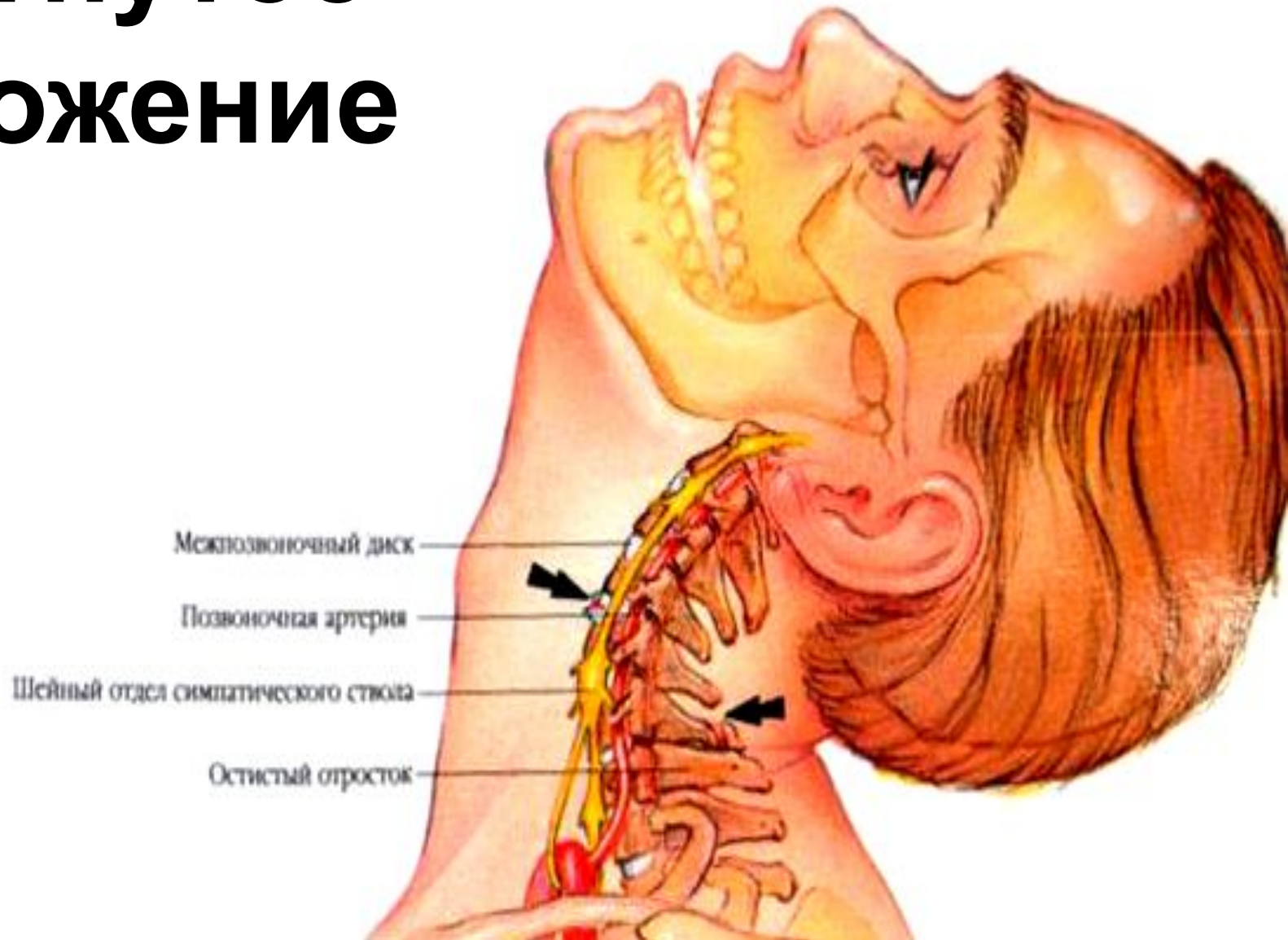



Ролл-кю

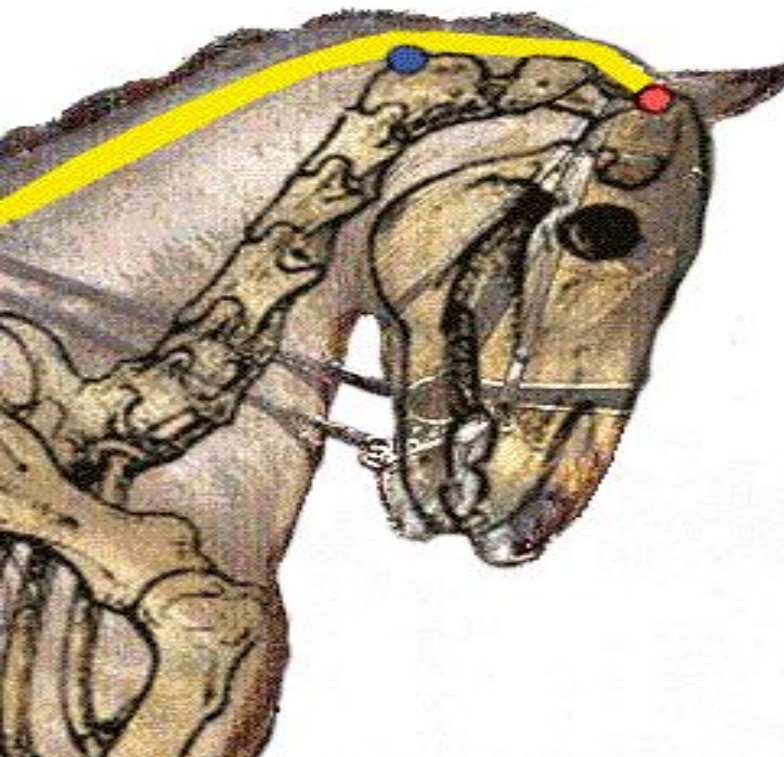



Прогнутое положение



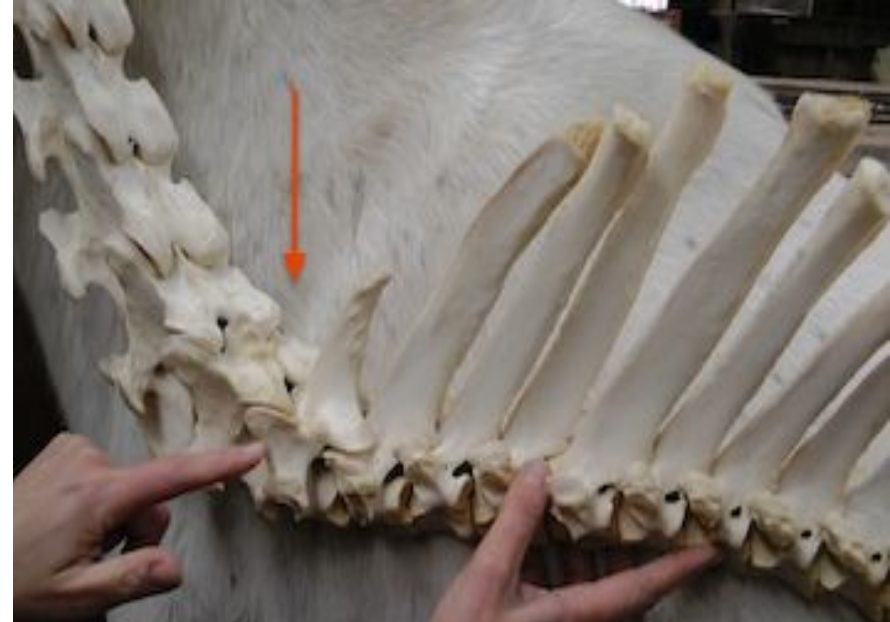
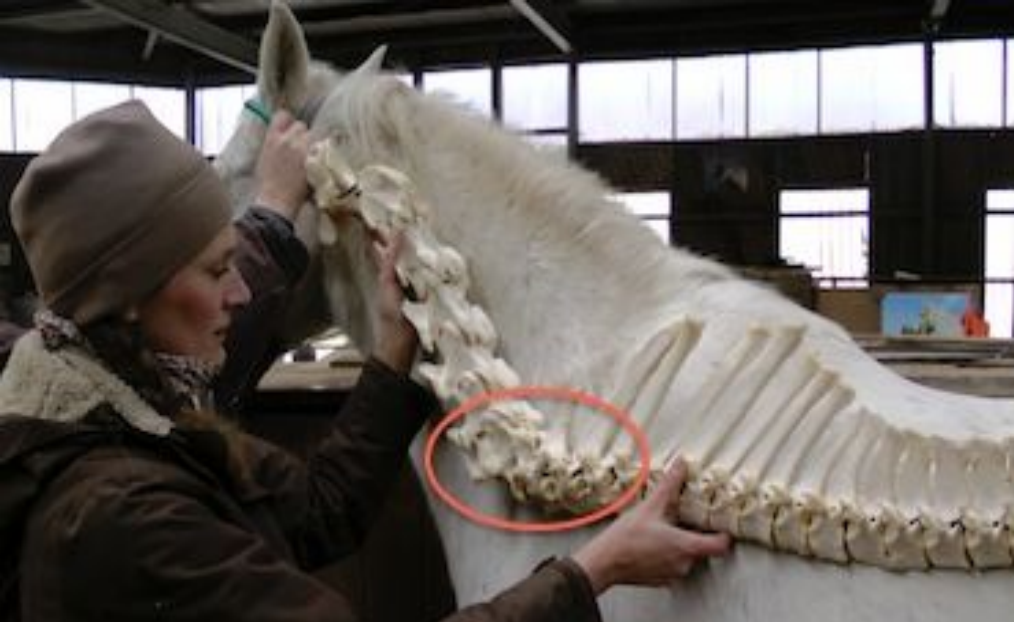
Less is
more



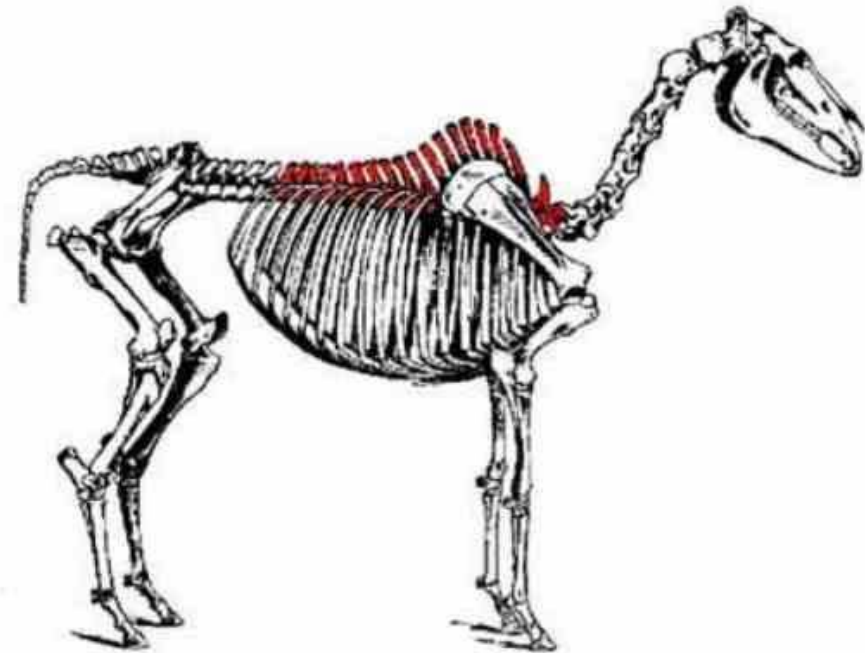
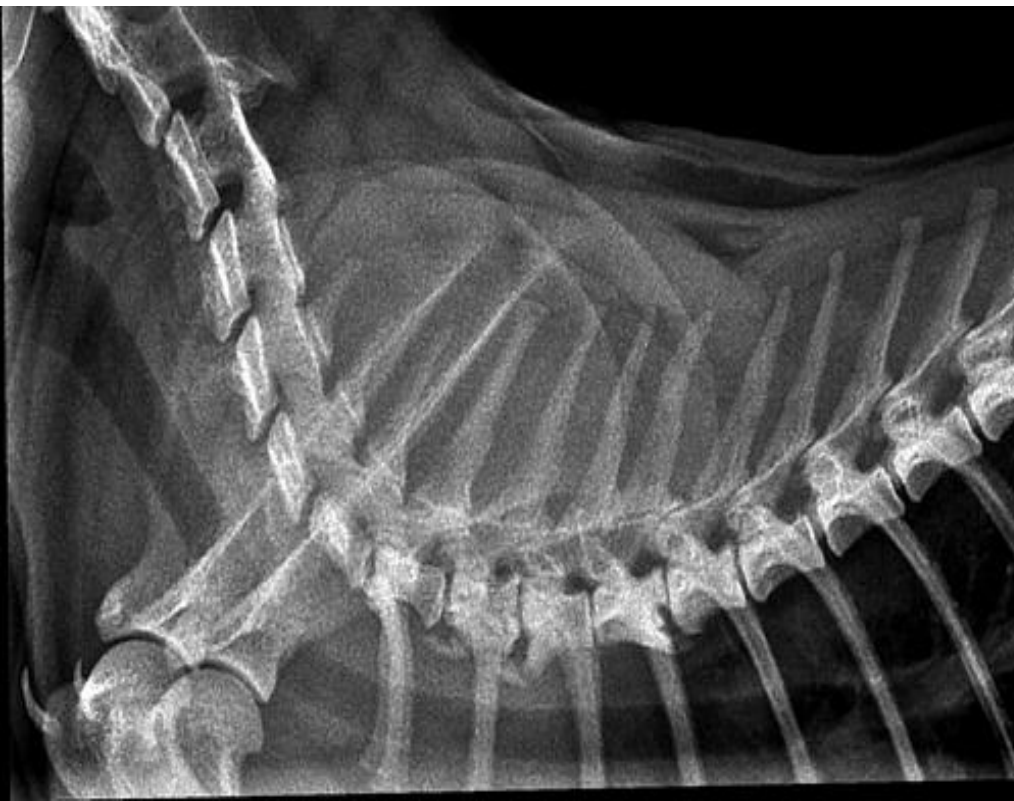Грудной отдел

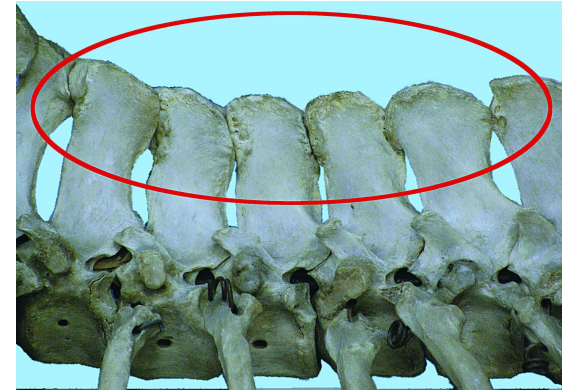
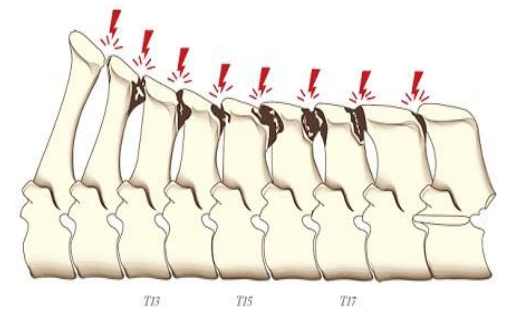
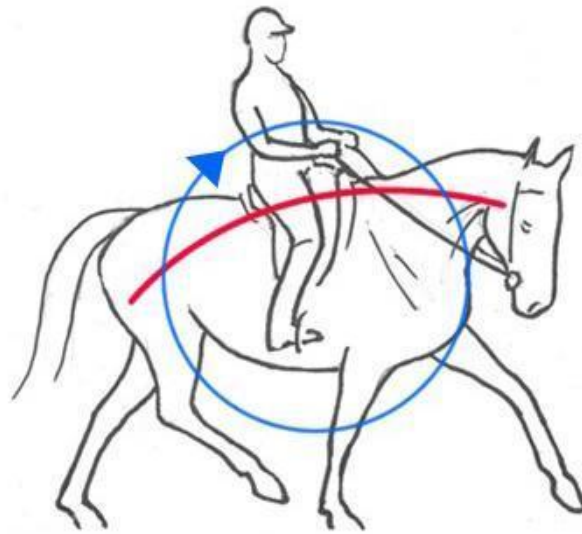
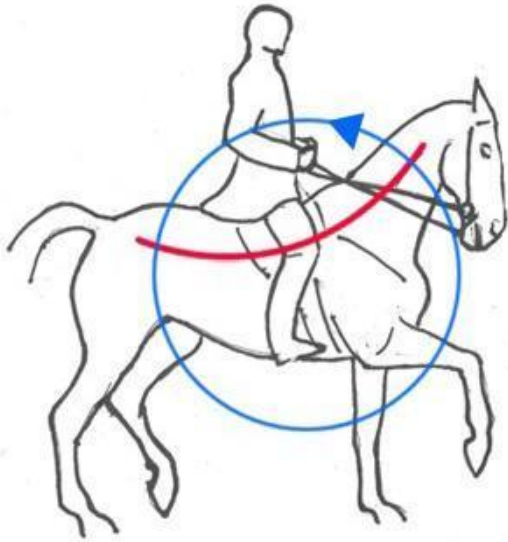





Торакальный отдел.

Грудные позвонки *vertebrae thoracicae*

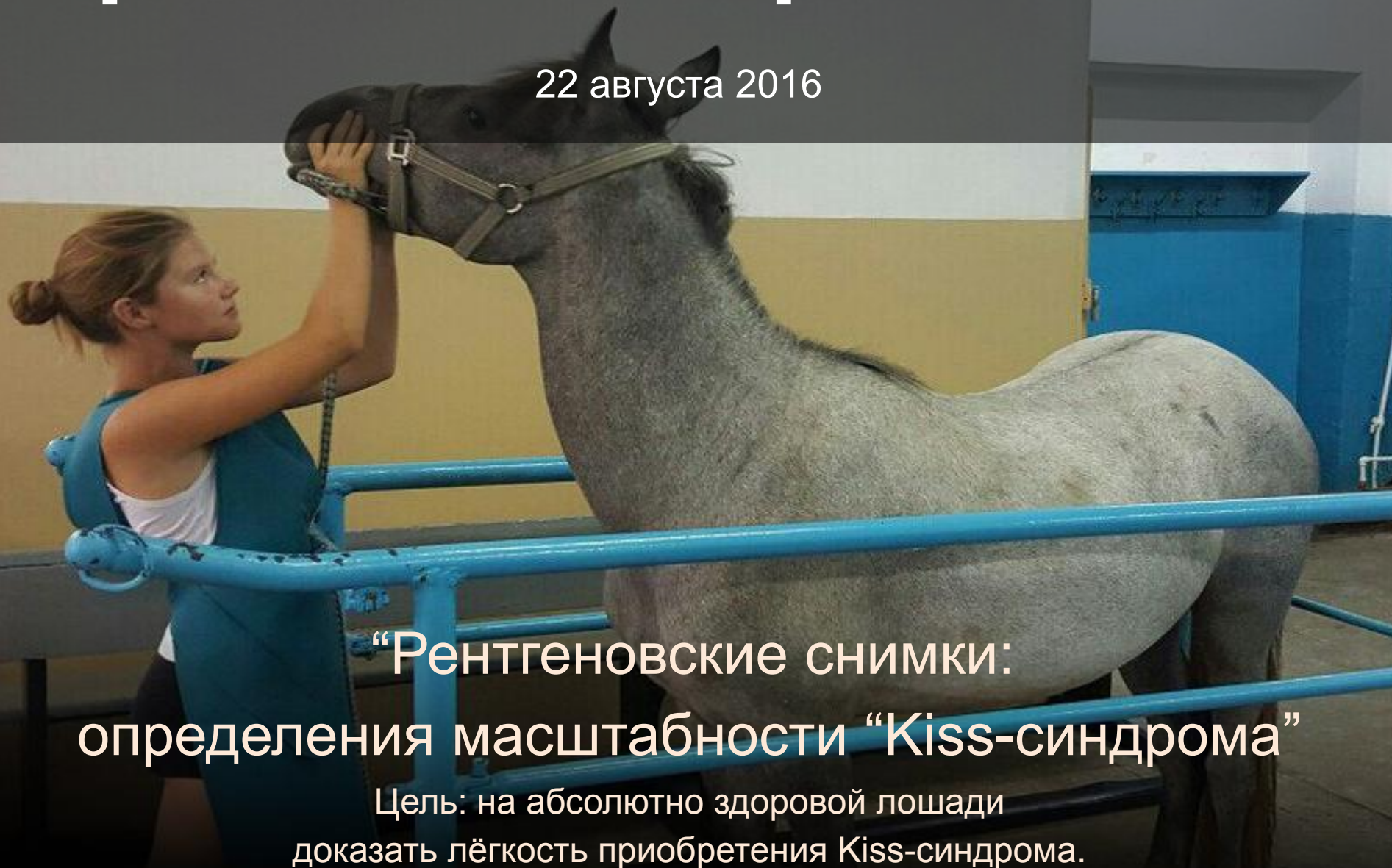






Практическая работа №2

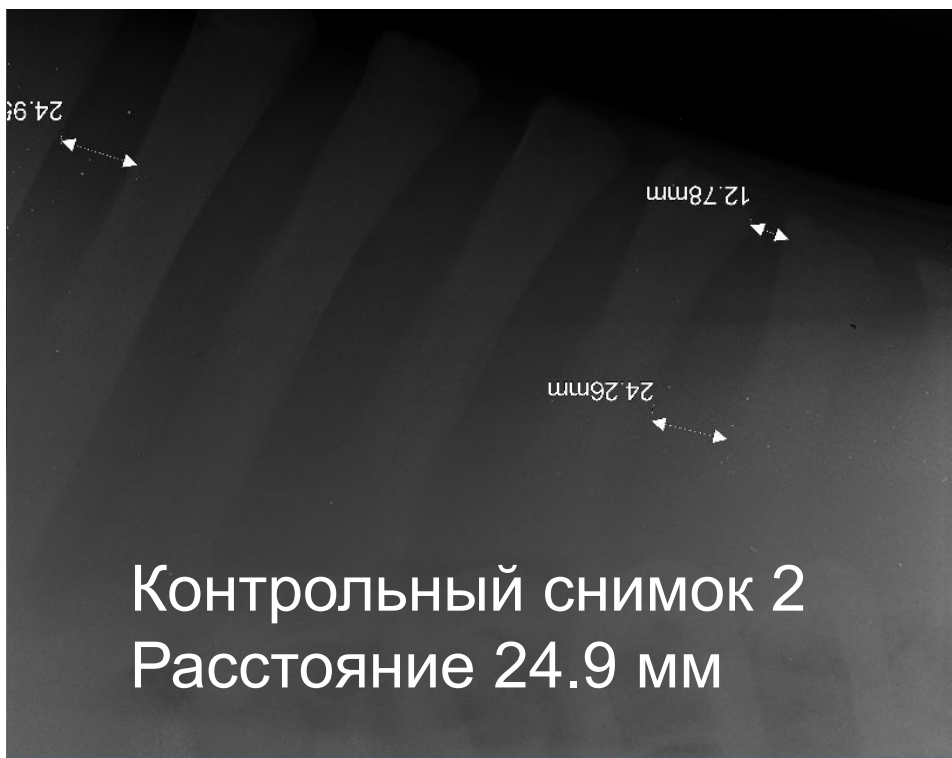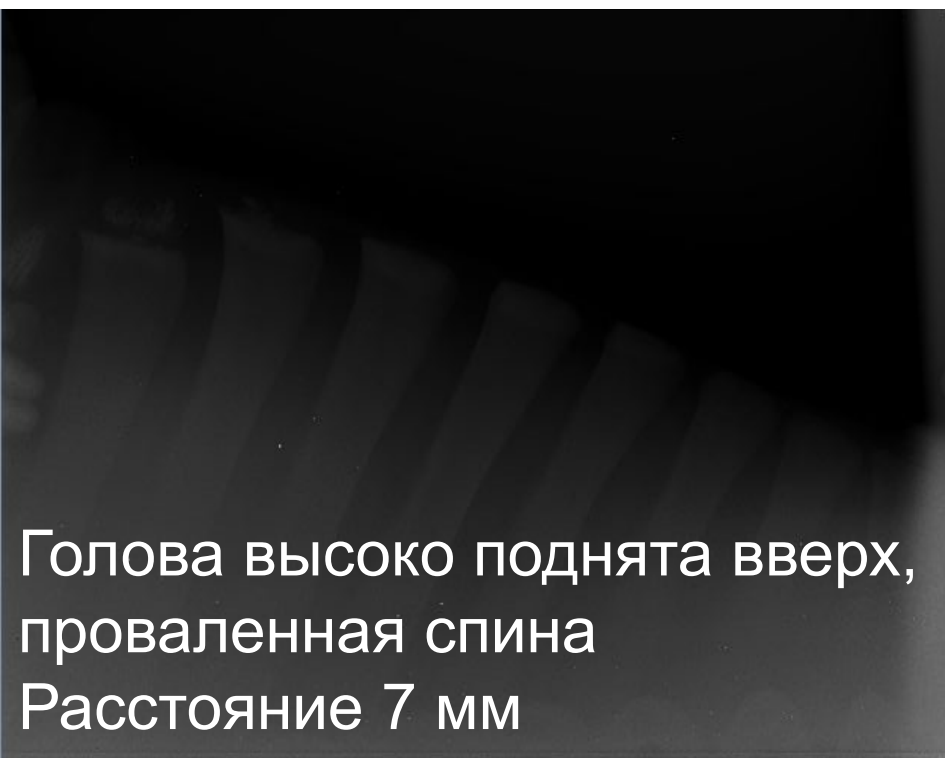
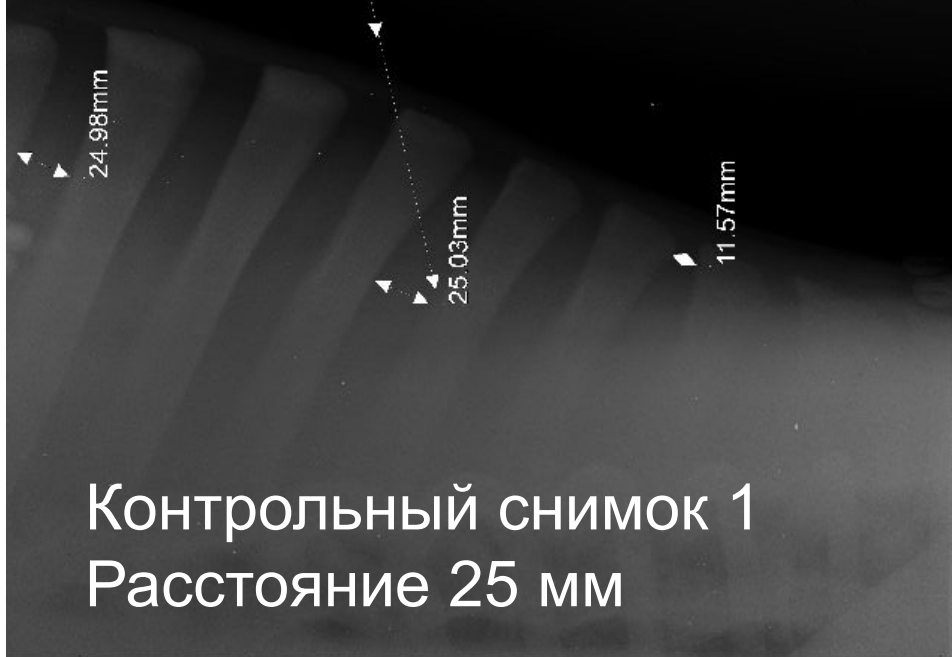
22 августа 2016



“Рентгеновские снимки:
определения масштабности “Kiss-синдрома”

Цель: на абсолютно здоровой лошади
доказать лёгкость приобретения Kiss-синдрома.

Опущенная до пола голова
расстояние 31 мм





Проблемы лошади

Физические

- Трудности при поворотах в одну из сторон
- Заваливание на внутреннее плечо
- Вываливание внешним плечом
- Тяжесть на руку
- Больная спина
- Хромота
- болезни ног (из-за засечек, спотыканий)
- “Kiss-синдром”
- излом 4 позвонка
- разрыв связок “атлант-эпистрофей”
- и другие....

Психологические

- Сопротивление
- Встает на дыбы
- Бьет задом
- Паникует
- Убегает
- Тревожится
- Сбивается с ритма
- Закидывается
- Отбивает задом
- Козлит
- Сбрасывает всадника
- Отказывается от препятствия
- и другие...

Работа №1


“Мельхиор”

Цель: без принуждения добиться полного послушания пони

Результат: интуитивно прикоснулась к мягким методикам, не зная теории почувствовала связь между человеком и лошадью



М К
арков и К



2014 год (14 лет)



Вывод



лето 2016 год “Зефирка”,
прикрепленная лошадь в
иппологическом клубе “Воздух”

июль 2015 год.
Молодой ослик “Бэби”, учу сидеть,
поклону на 1 и 2 запястия,
результат появился через 2 недели



Июнь 2015 год “Милка” пони Назыповой карины,
занимающейся мягкими методами

