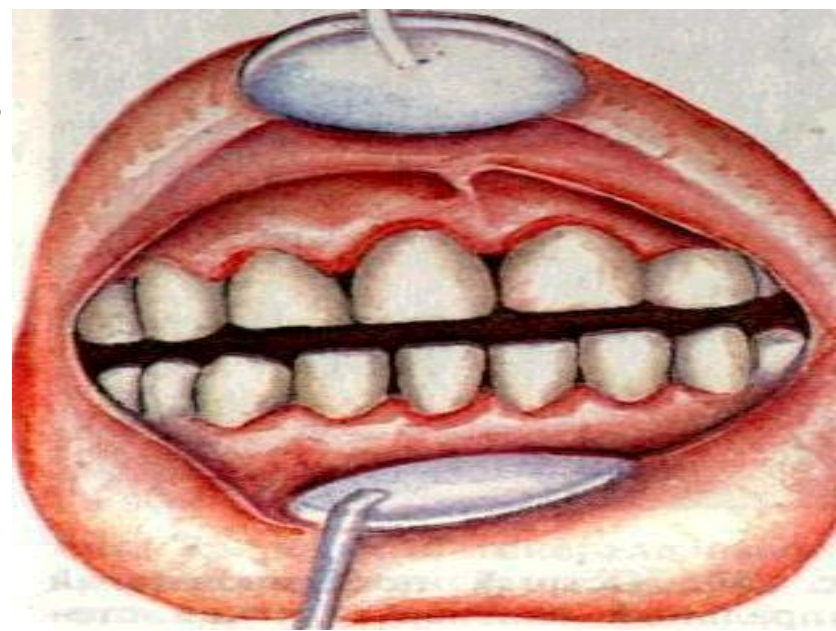


**Тернопольский государственный  
медицинский университет им. И.Я.Горбачевского**

**Кафедра терапевтической стоматологии**

**Этиология, патогенез, клиника,  
диагностика, дифференциальная  
диагностика, лечение и  
профилактика воспалительных  
заболеваний пародонта  
(папилит, гингивит).**

**Гингивит** - это воспаление дёсен, которое обусловлено неблагоприятным воздействием местных и общих факторов и протекает без нарушения зубо - десневого соединения.



**Форма:** катаральный, язвенный, гипертрофический.

**Тяжесть процесса:** легкая, средняя, тяжёлая.

**Течение:** острое, хроническое, обострение, ремиссия.

**Распространенность процесса:** локализованный, генерализованный.

# **Дифференциально-диагностические признаки гингивита:**

- **заболевание проявляется преимущественно у детей и лиц молодого возраста;**
- **наличие неминерализованных отложений ( микробный налет, мягкий налет , пищевые остатки) и наддесневого камня;**
- **прямая зависимость между показателями индекса гигиены и гингивита;**
- **частое сочетание гингивита с очаговой деминерализацией; наличие тех или иных клинико - морфологических проявлений воспаления в деснах и их деформация;**
- **кровоточивость при зондировании десен; отсутствие деструкции межзубных перегородок общее состояние больных не нарушено , за исключением обостренного катарального и язвенного гингивита**

# **Местные этиологические факторы**

- наличие твёрдых и мягких зубных отложений*
- травматическая окклюзия (первичная и вторичная)*
- аномалии прикуса и положения отдельно стоящих зубов*
- наличие неправильных ортопедических конструкций*

# **Общие этиологические факторы**

- *эндокринная патология*
- *нервно-соматические заболевания*
  - *заболевания крови*
  - *порушения харчування*
- *заболевания желудочно-кишечного тракта*
- *снижение реактивности організма*

# Клиническая картина катарального гингивита.

*Гиперемия дёсен*

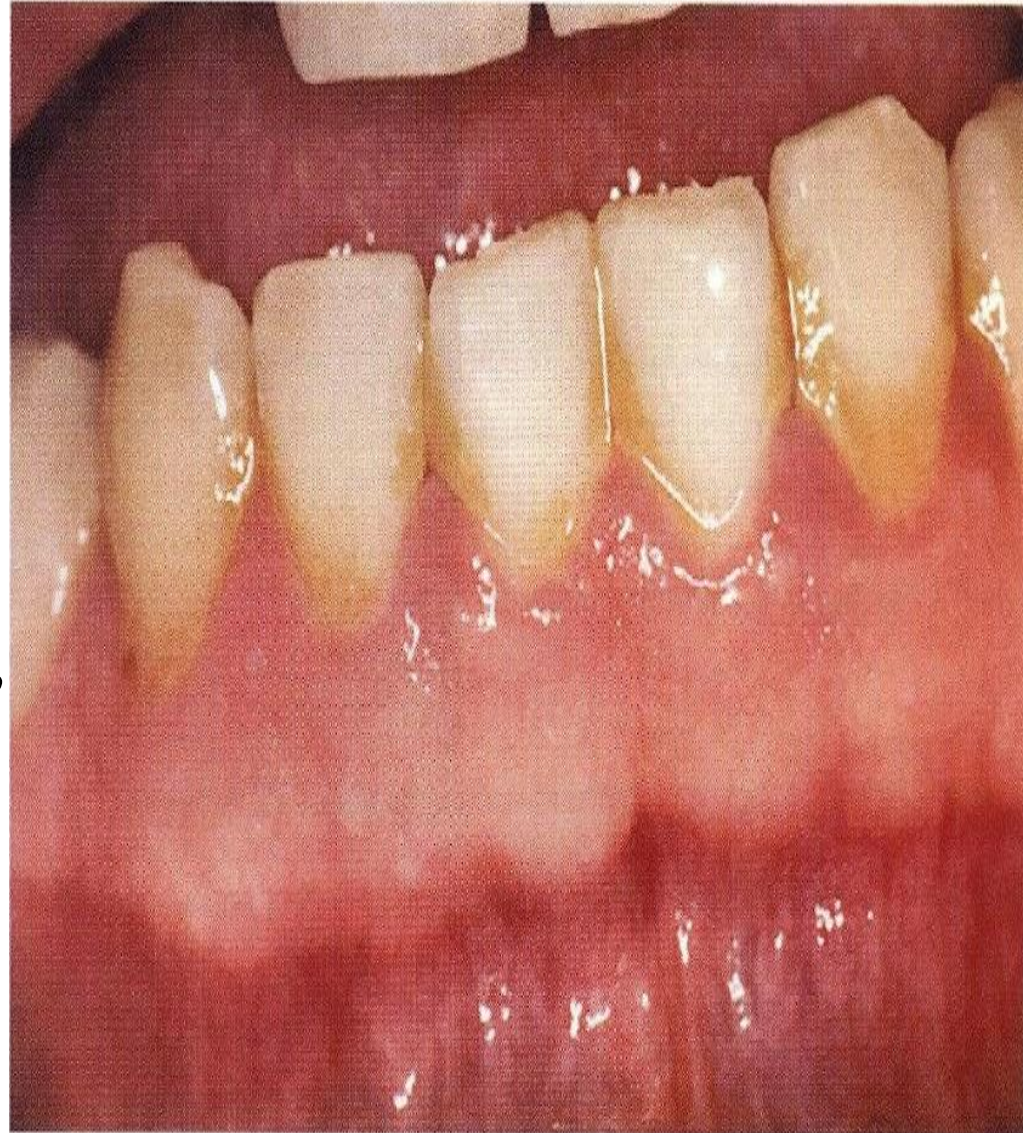*Отёк дёсен*

*Кровоточивость*

*дёсен*

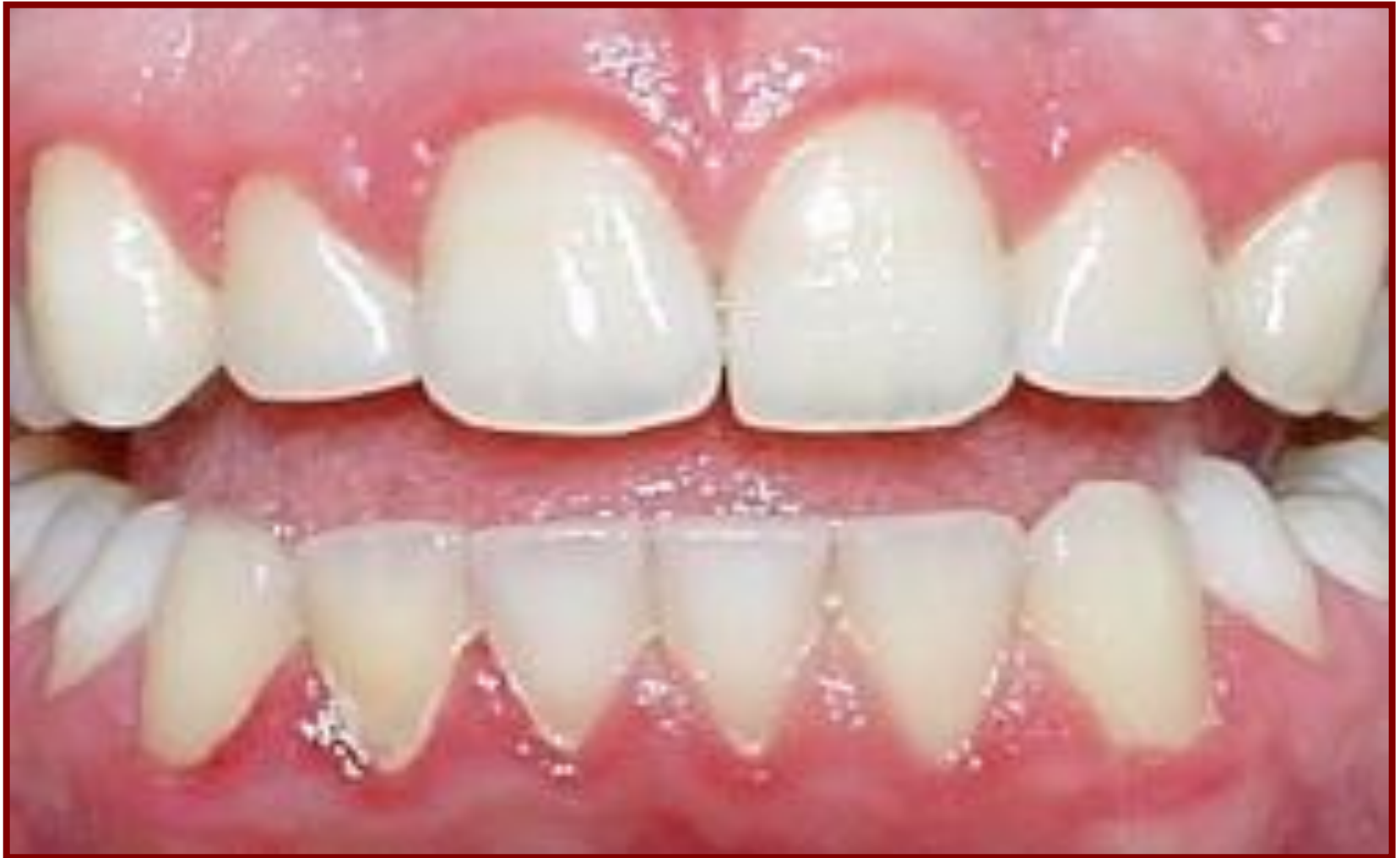*Жжение в участке*

*дёсен*

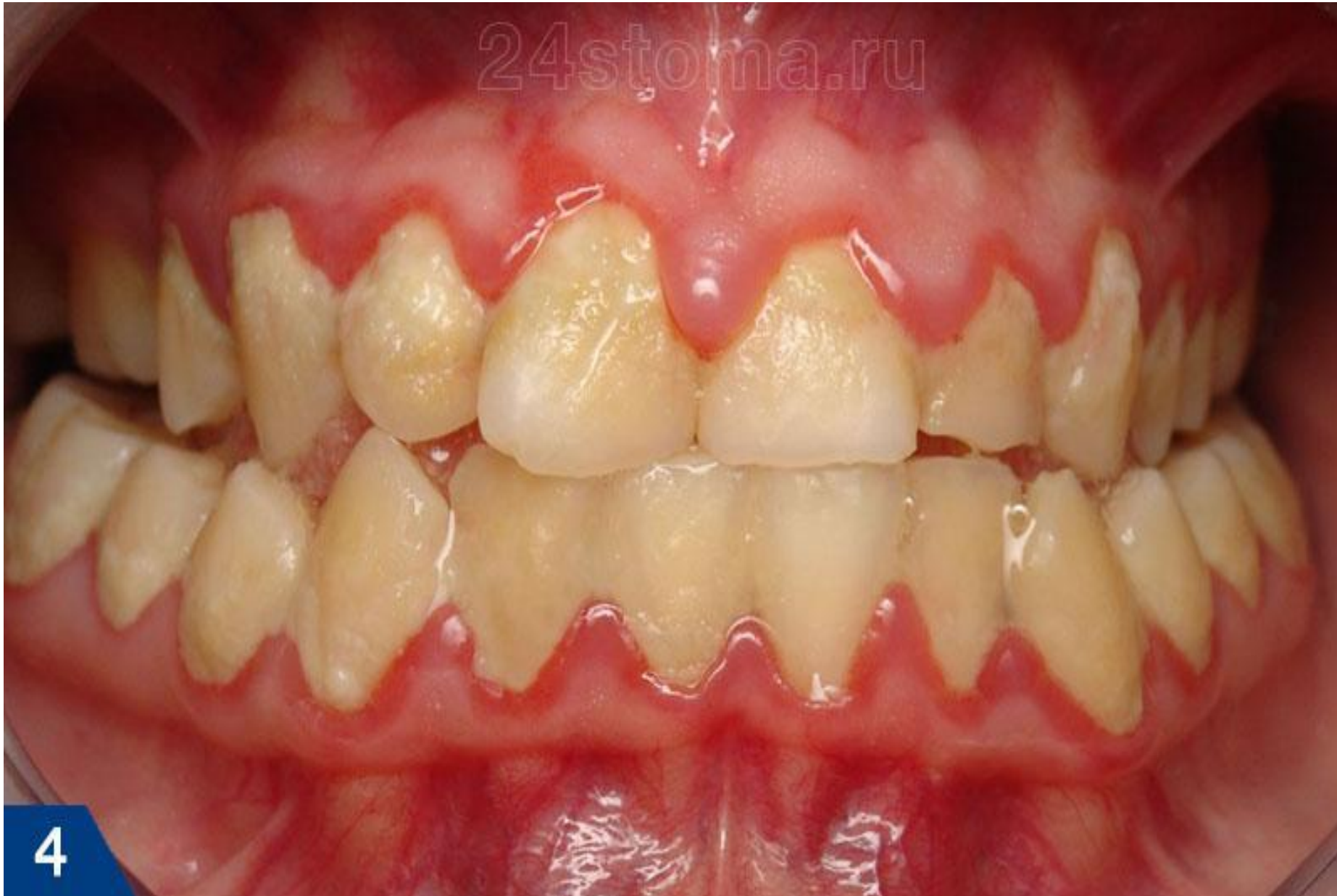

# Клиническая картина катарального гингивита.

- *Боль, которая усиливается при приёме пищи, разговоре*
- *Нарушение функции жевательного аппарата*

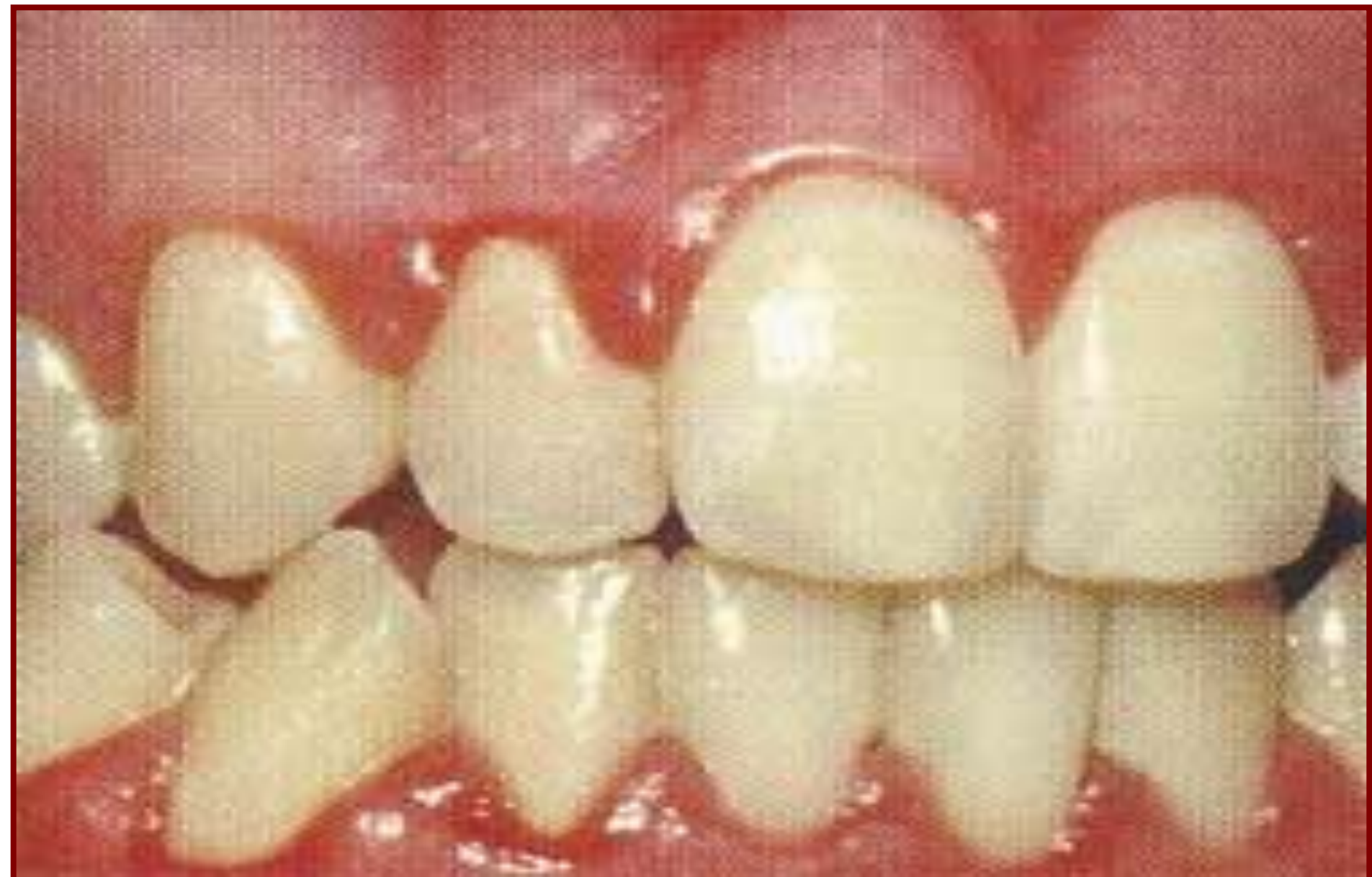

# Острый катаральный гингивит



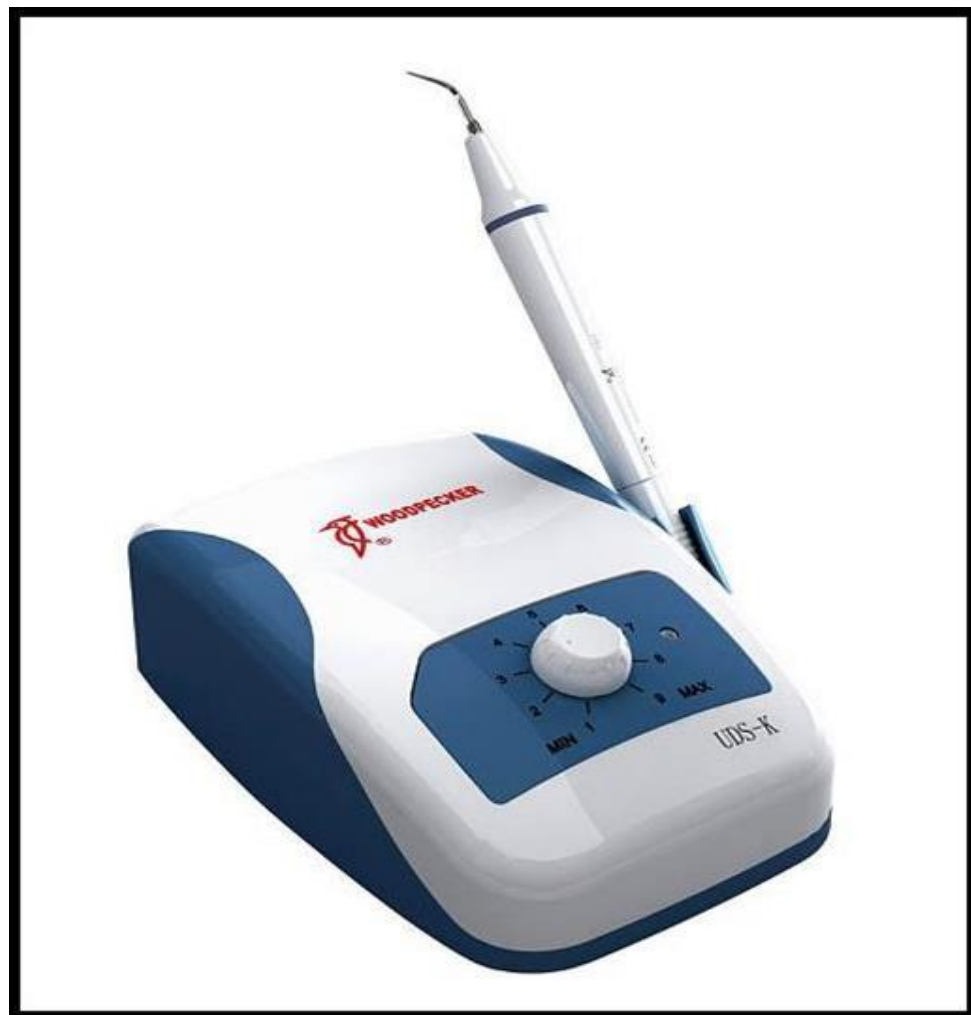

# Хронический катаральный гингивит



# Лечение катарального гингивита.

- **Этиотропное лечение** заключается в выявлении и устранении местных экзогенных факторов:  
зубного налета,  
зубного камня,  
кариозных полостей,  
дефектов  
пломбирования  
и протезирование



# Лечение катарального гингивита.

**Патогенетическая терапия** заключается в медикаментозном воздействии на патофизиологические звенья воспалительного процесса с учетом характера протекания и интенсивности воспаления.



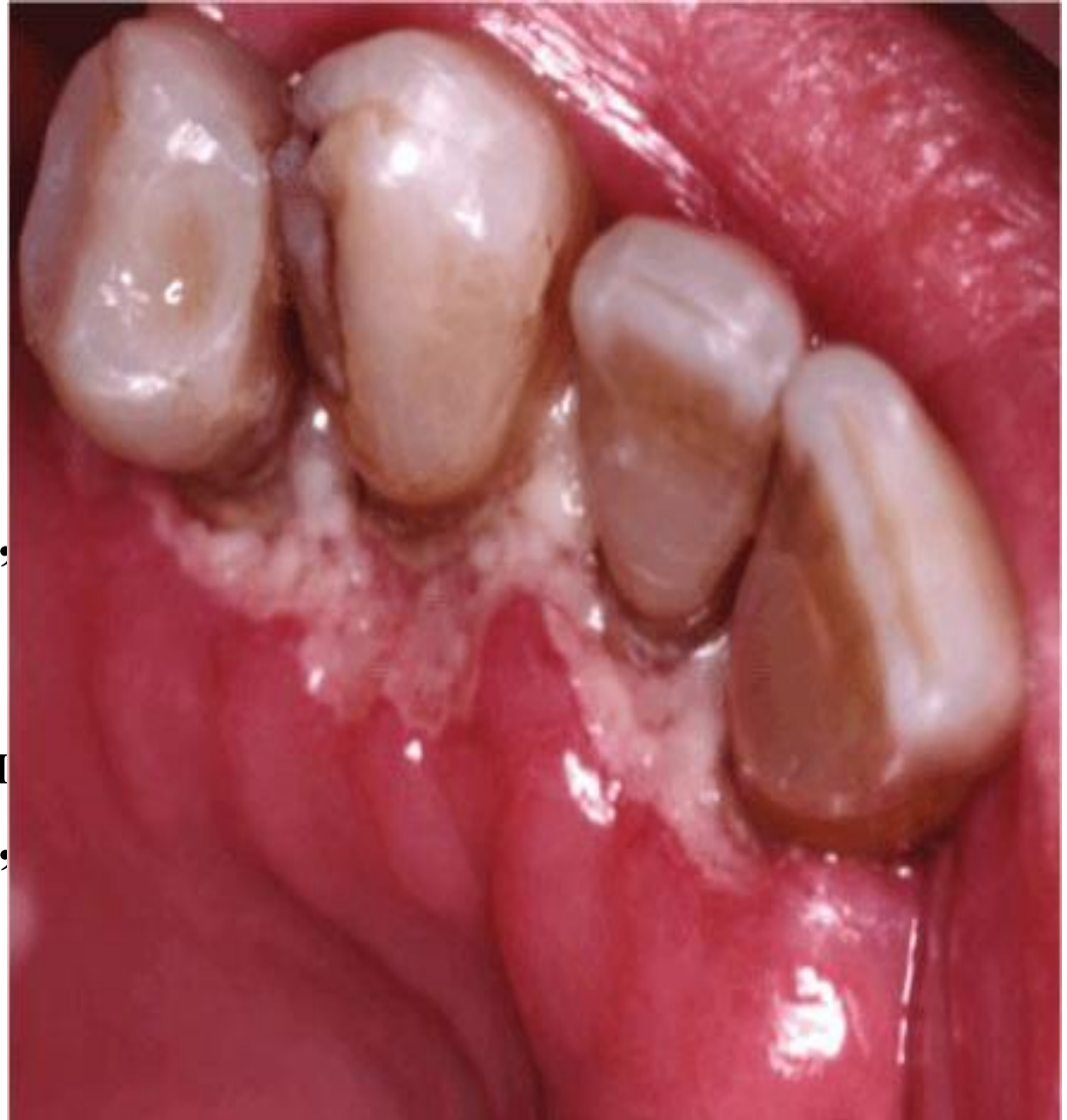# Лечение катарального гингивита.

**Целью  
симптоматическо  
го лечения  
является  
ликвидация  
отдельных  
симптомов  
заболевания  
пародонта (боли,  
косметический  
дефект, запах изо  
рта).**

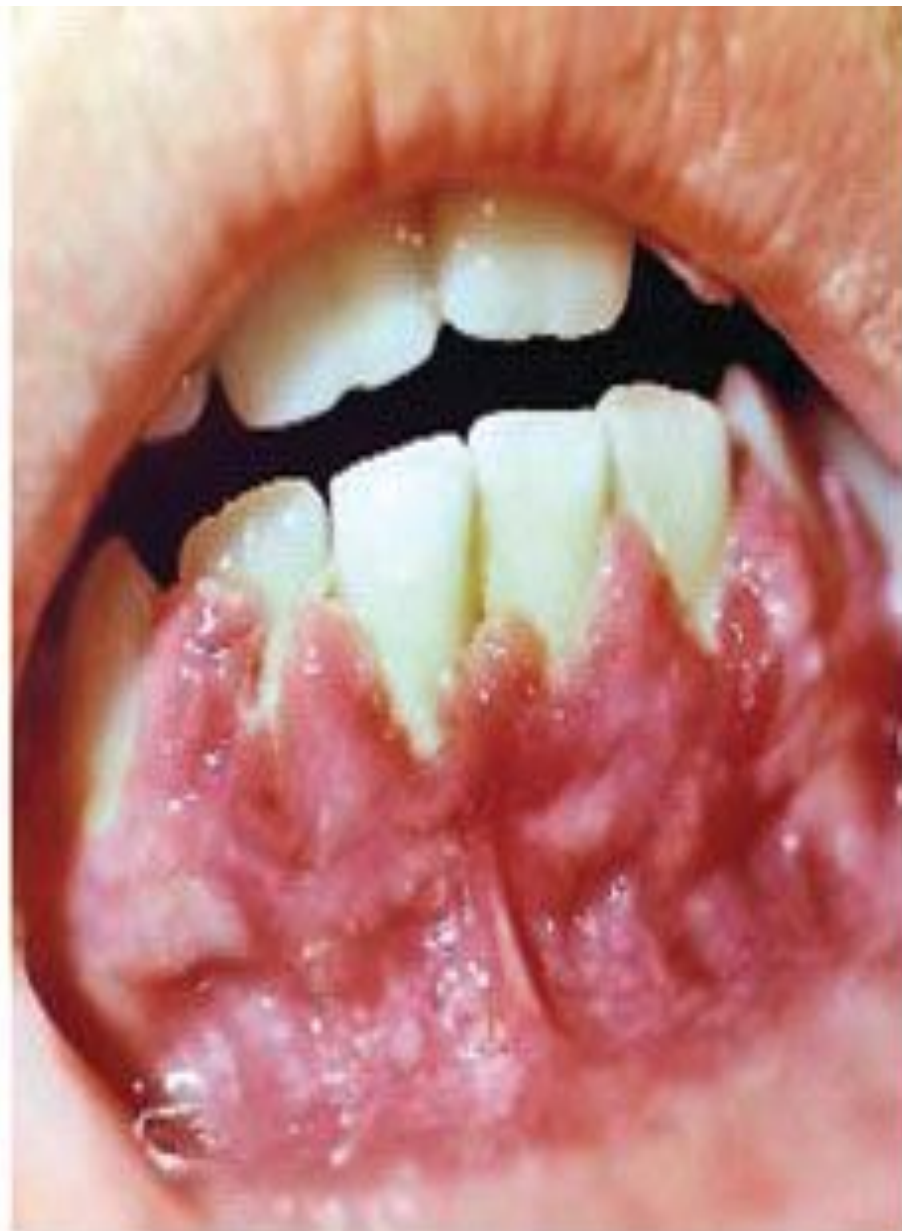
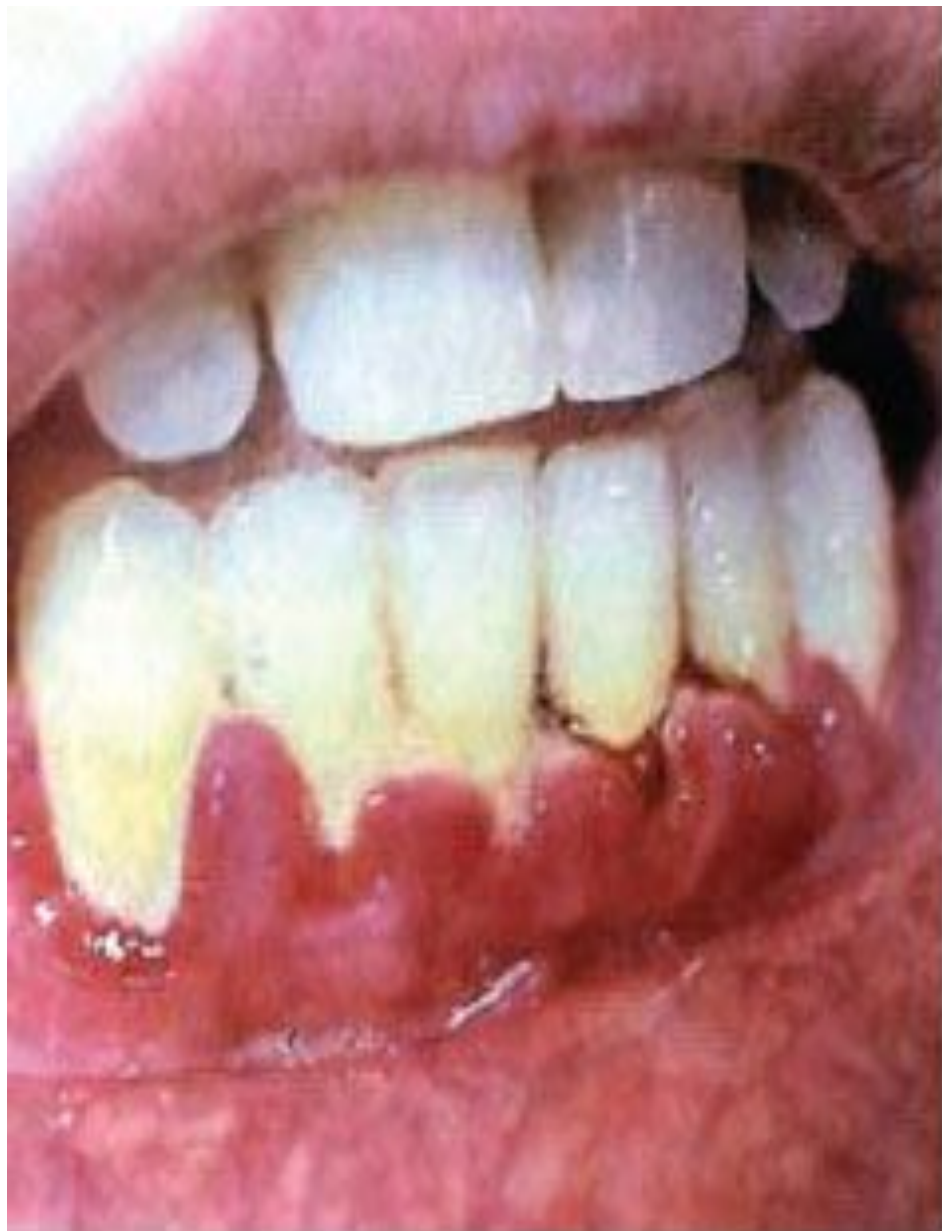
# **Клиническая картина язвенного ГИНГИВИТА.**

**недомогание,  
головная боль,  
потеря аппетита,  
повышение температуры  
тела,  
снижение  
работоспособности,  
гнилостный запах изо рта,  
сильные боли в деснах,  
кровоточивость,  
затруднение приема пищи  
иногда боль при глотании,  
тризм и др..**

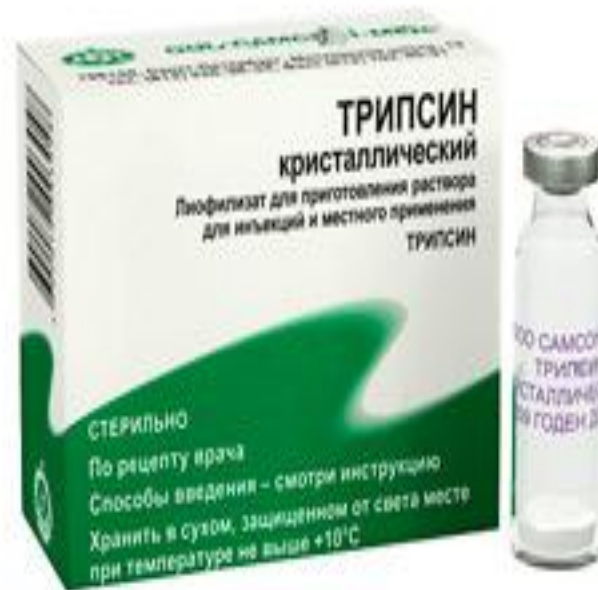
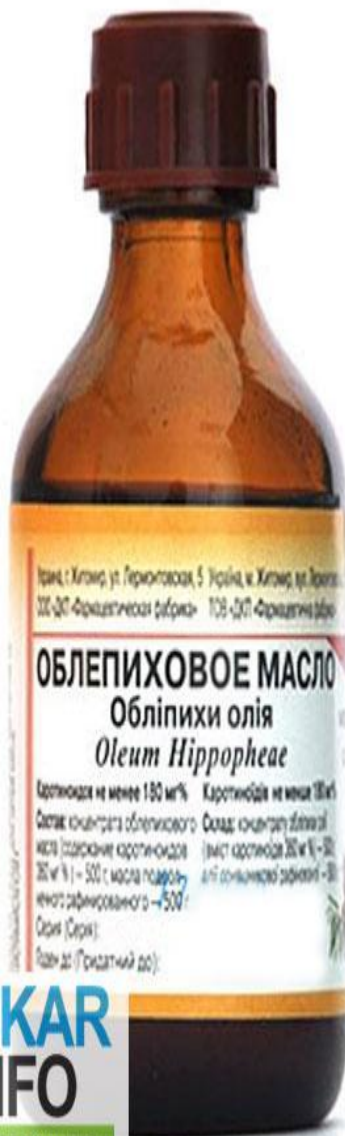
# Язвенно - некротический гингивит.



# Лечение язвенного гингивита.

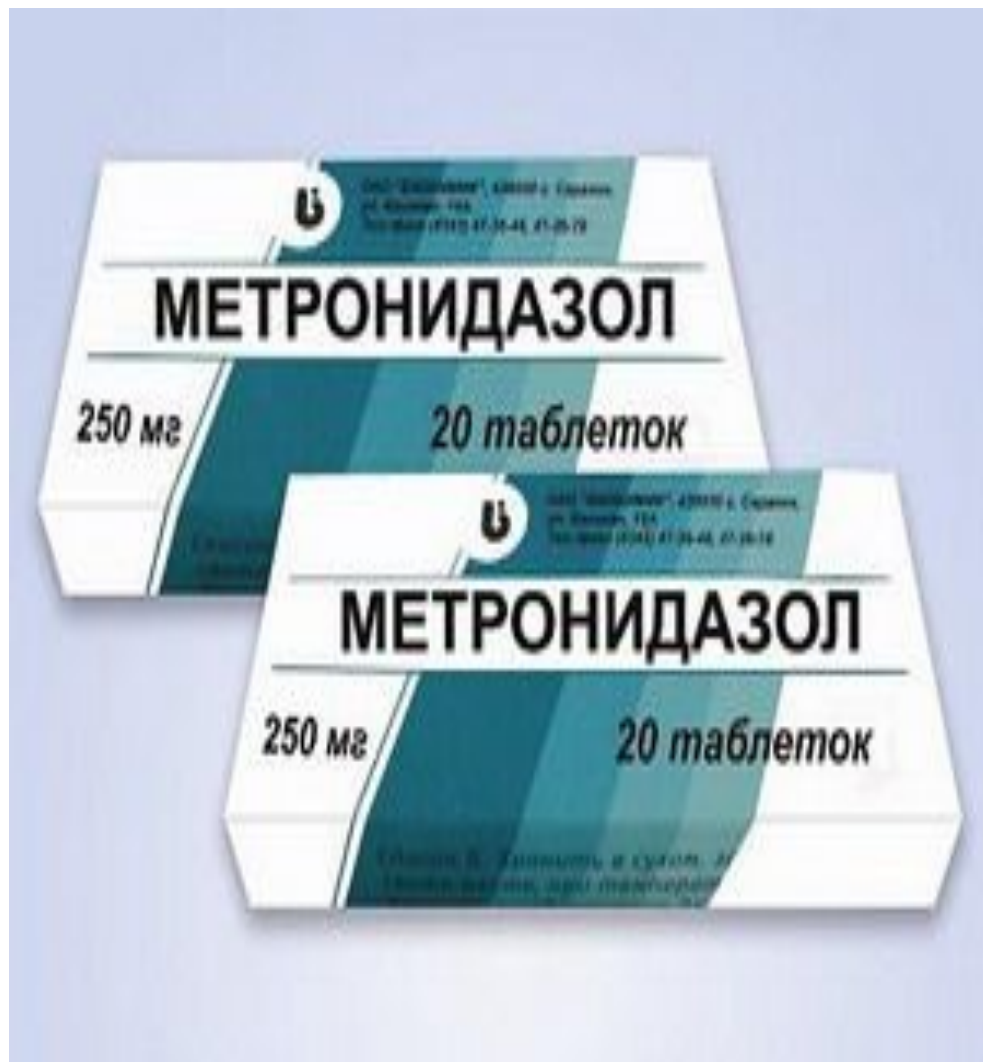МЕСТНОЕ:  
обезболивание;  
профессиональная  
чистка зубов;  
антисептическая  
обработка полости  
рта;  
некрэктомия дёсен;  
стимуляция  
эпителиобразования



# Лечение язвенного гингивита.

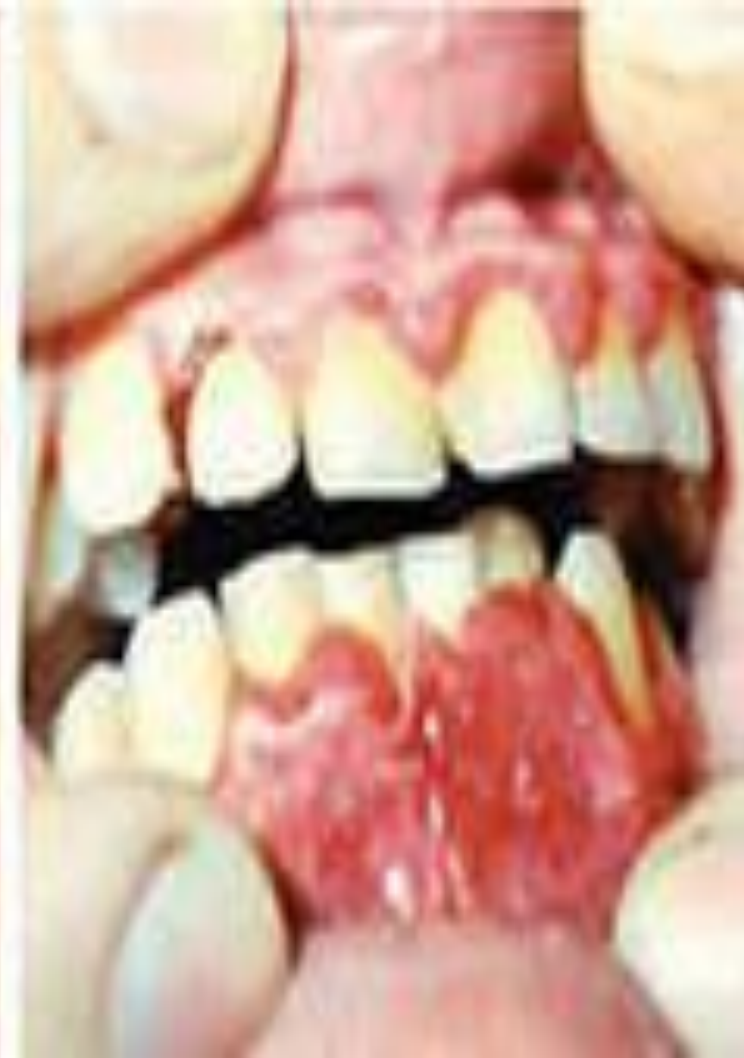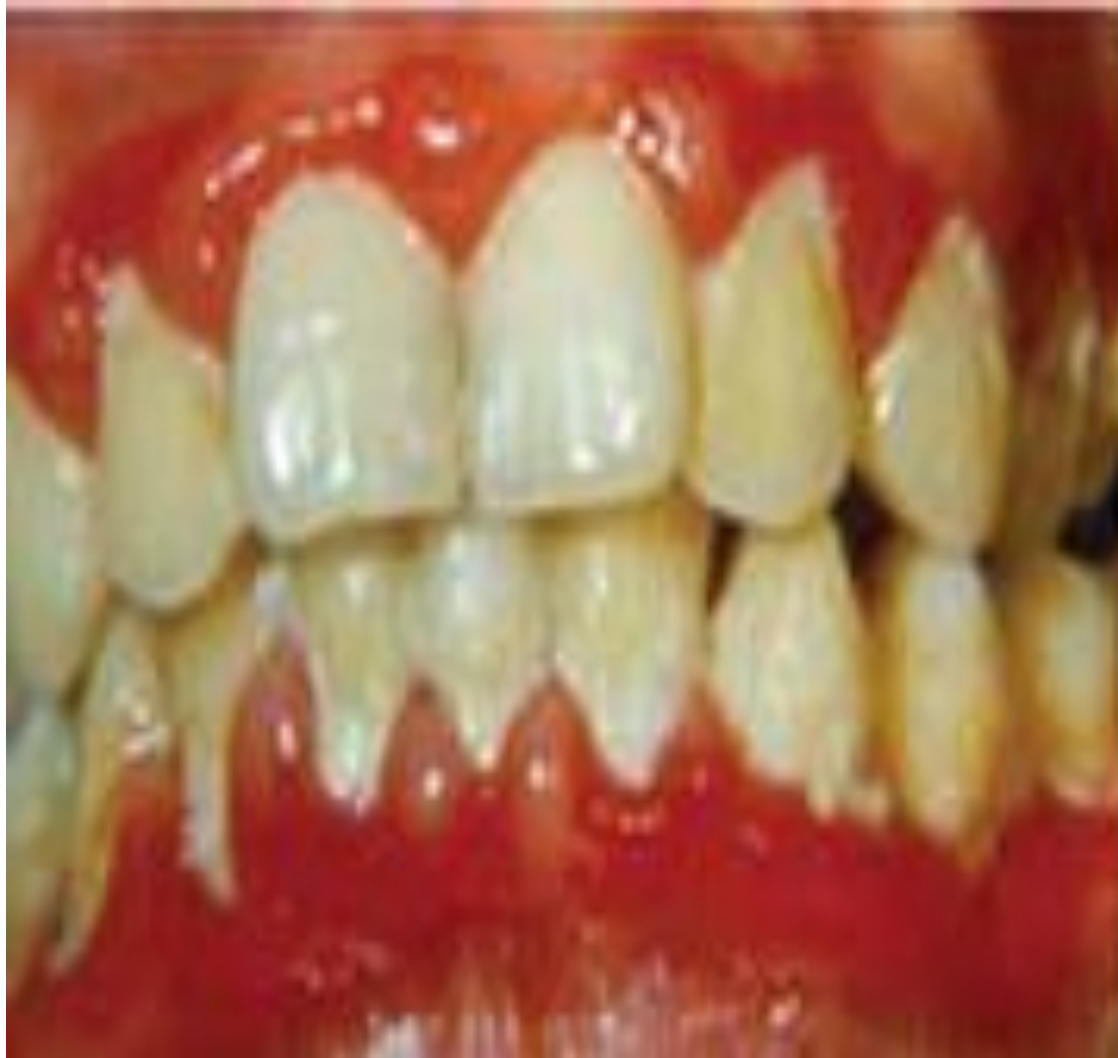## ОБЩЕЕ :

- поливитамины;
- метронидазол по схеме;
- физиотерапевтические методы





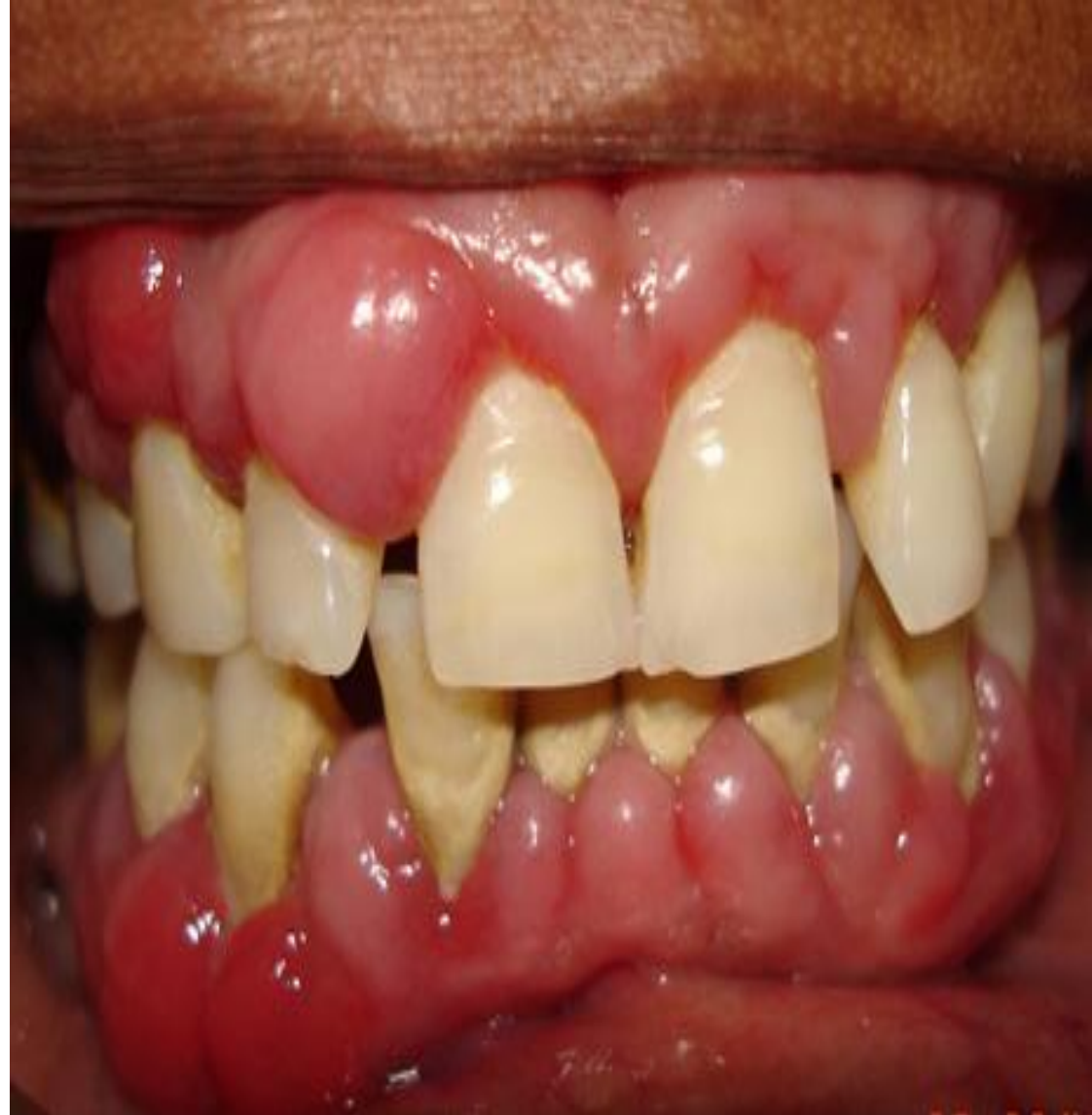# Гипертрофический генерализованный ГИНГИВИТ



# Клиника гипертрофического гингивита.

## Гранулирующая форма

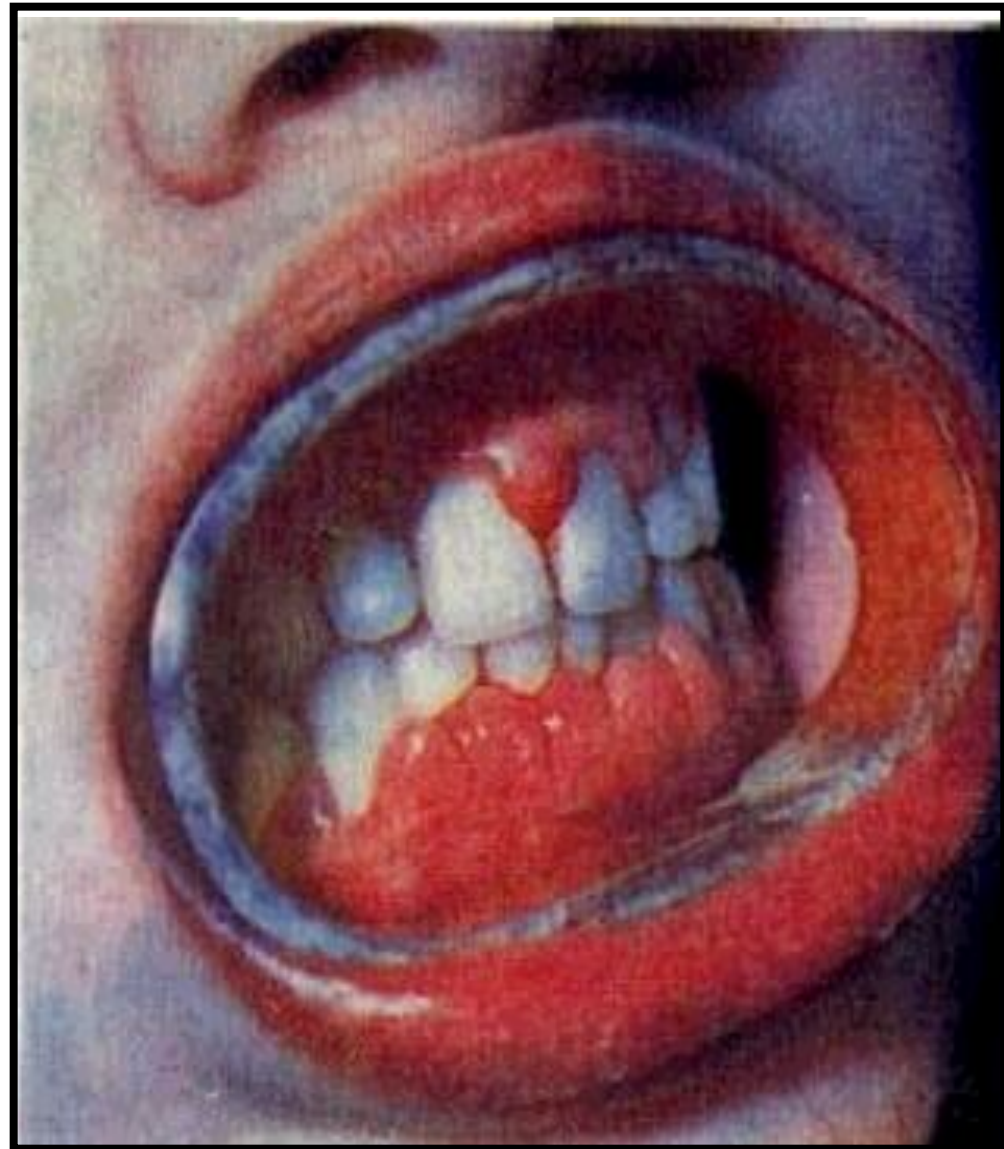
значительная  
кровоточивость,  
болезненность,  
разрыхленность  
дёсен,  
гиперемия,  
резко выраженный  
цианоз,  
рельеф десневого  
края нарушен,  
десневые карманы.



# Клиника гипертрофического гингивита.

## Фиброзная форма

цвет десны  
неизменный,  
кровоточивость  
отсутствует,  
болезненность  
отсутствует,  
уплотнения десен,  
гиперплазия  
десневых сосочков,  
десневые карманы.



# Лечение гипертрофического гингивита

## Общее лечение:

- витаминотерапия,
- лечение соматических заболеваний.



# Лечение гипертрофического гингивита

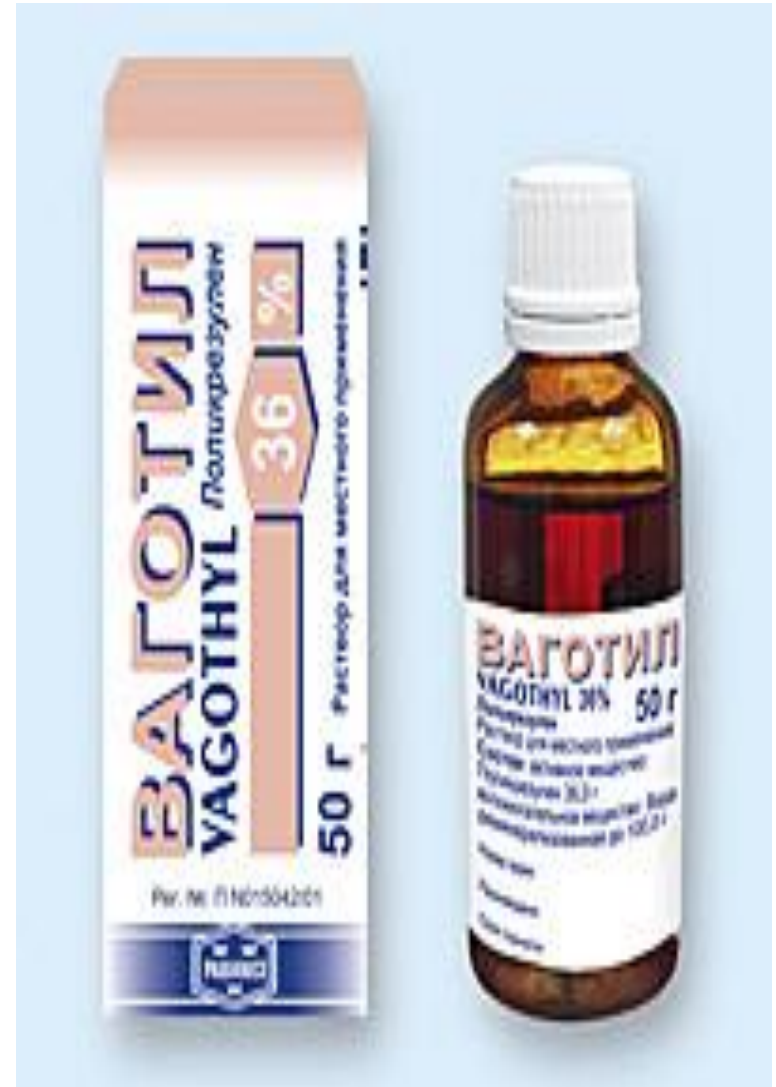**Местное лечение  
медикаментозное**

(противовоспалительная,  
склерозирующая  
терапии),

хирургическое

(гингивотомия,  
гингивэктомия)

физиотерапевтическое.



# ГИНГИВЭКТОМИЯ

## **Преимущества:**

простая техника

кратковременное вмешательство

## **Недостатки:**

радикальное вмешательство с угрозой значительного обнажения корней зубов

вероятная гиперчувствительность дентина.

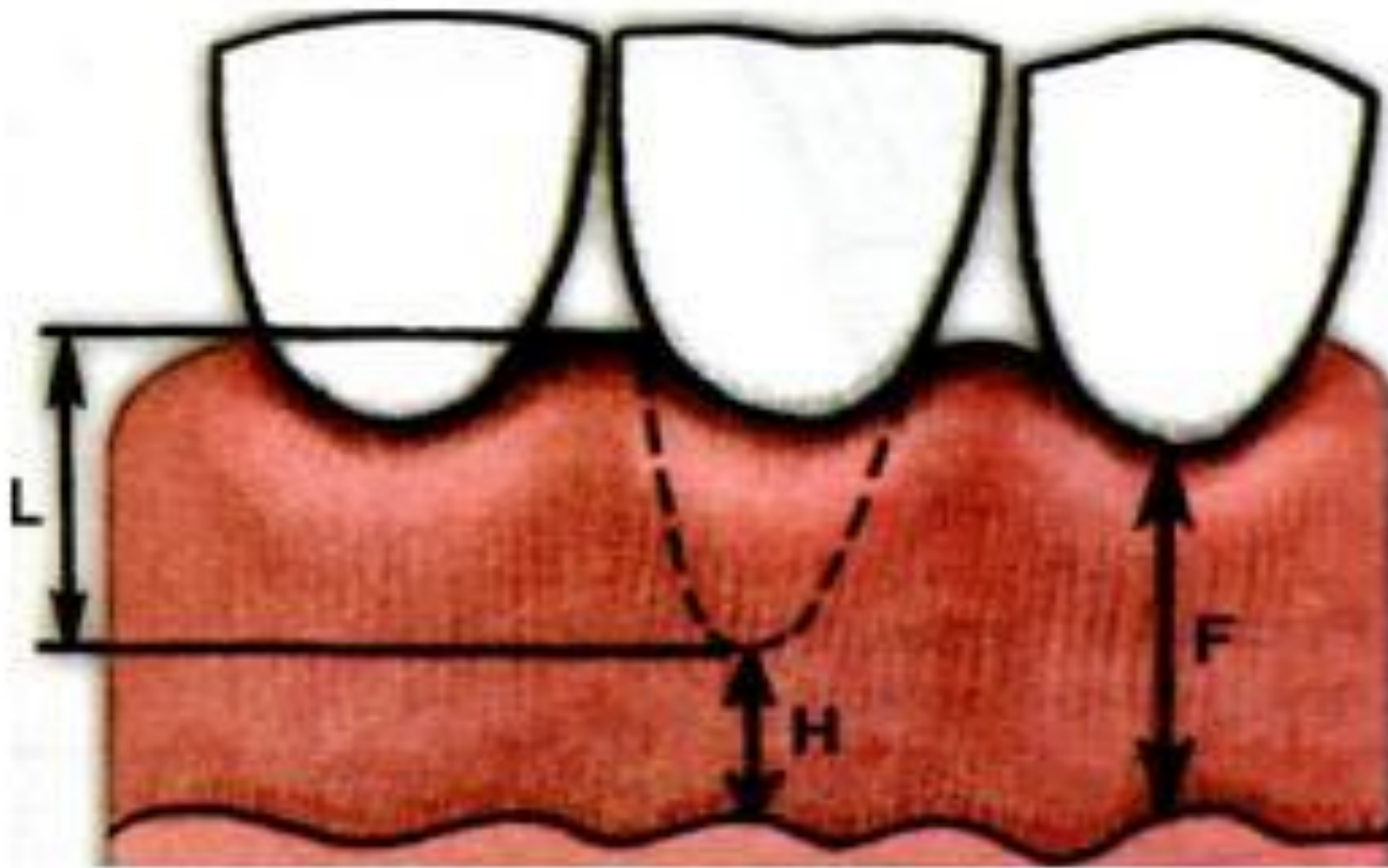
## **Противопоказания:**

на эстетически сложных участках с узкими и тонкими деснами

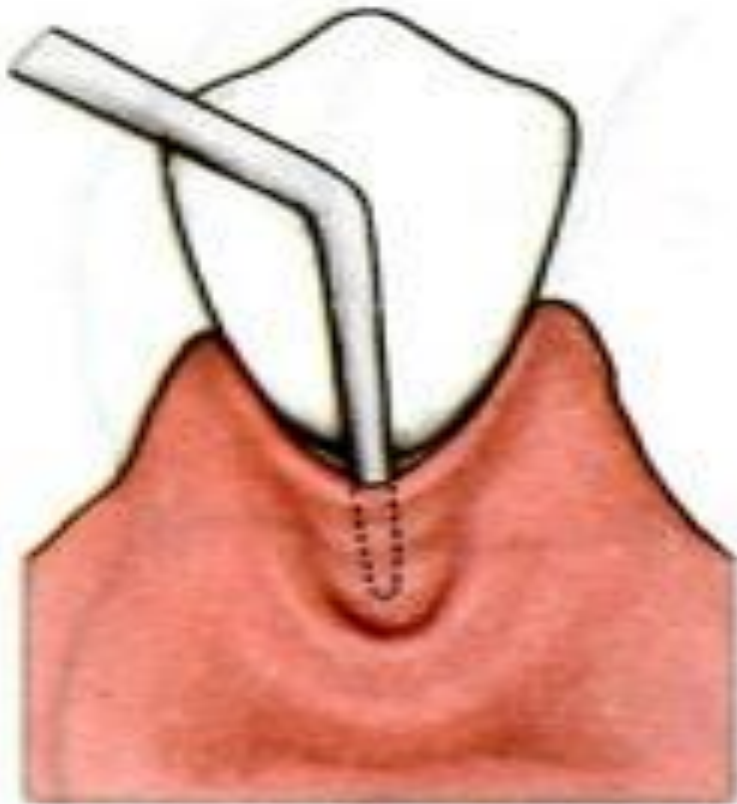внутриальвеолярные костные карманы

валикообразные костные утолщения с угрозой обнажения при оперативных вмешательствах.

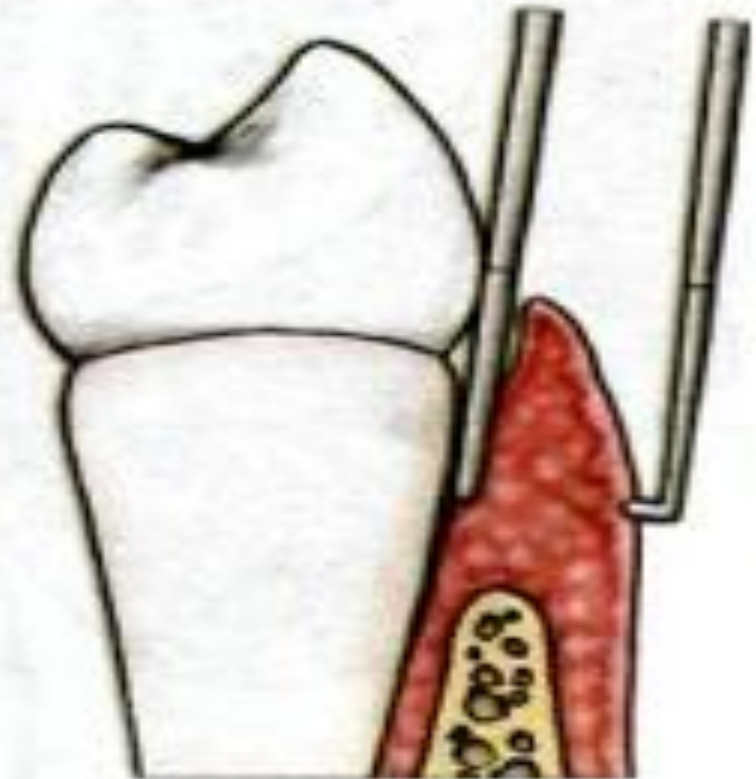
# Определение ширины прикрепления дёсен перед проведением ГИНГИВЭКТОМИИ



# Определение глубины десневого кармана перед проведением ГИНГИВЭКТОМИИ



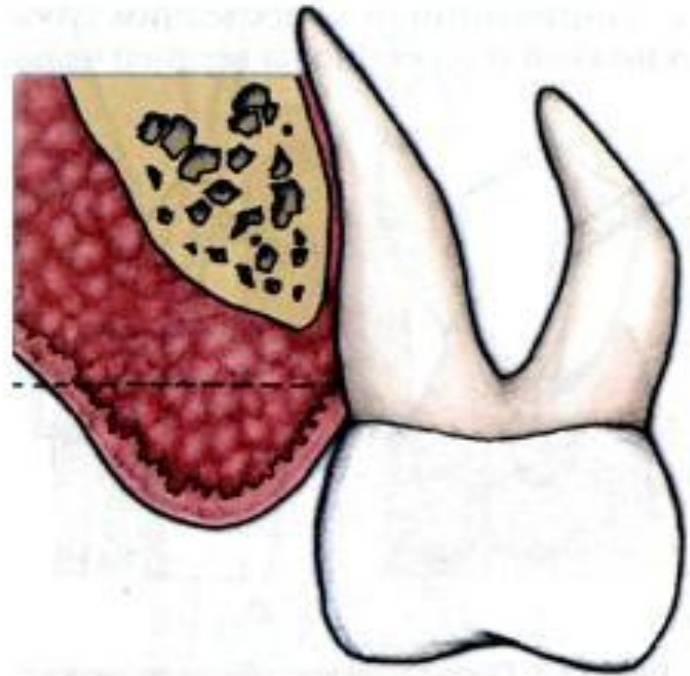
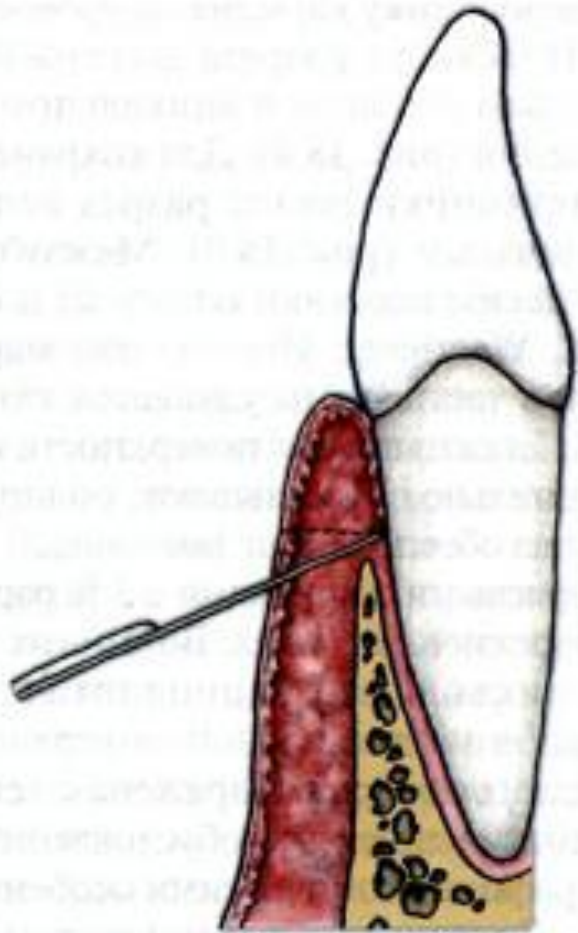
а



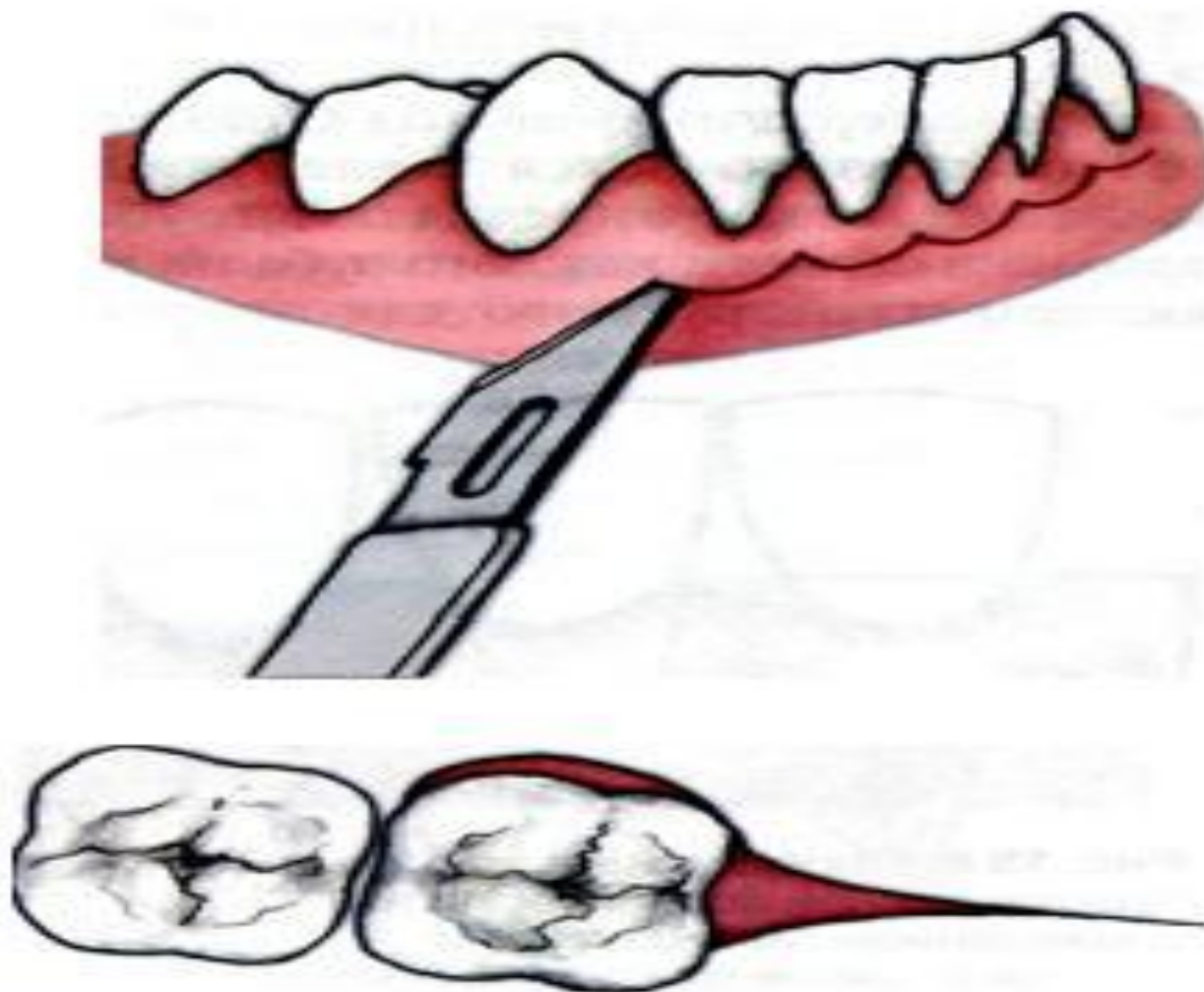
б



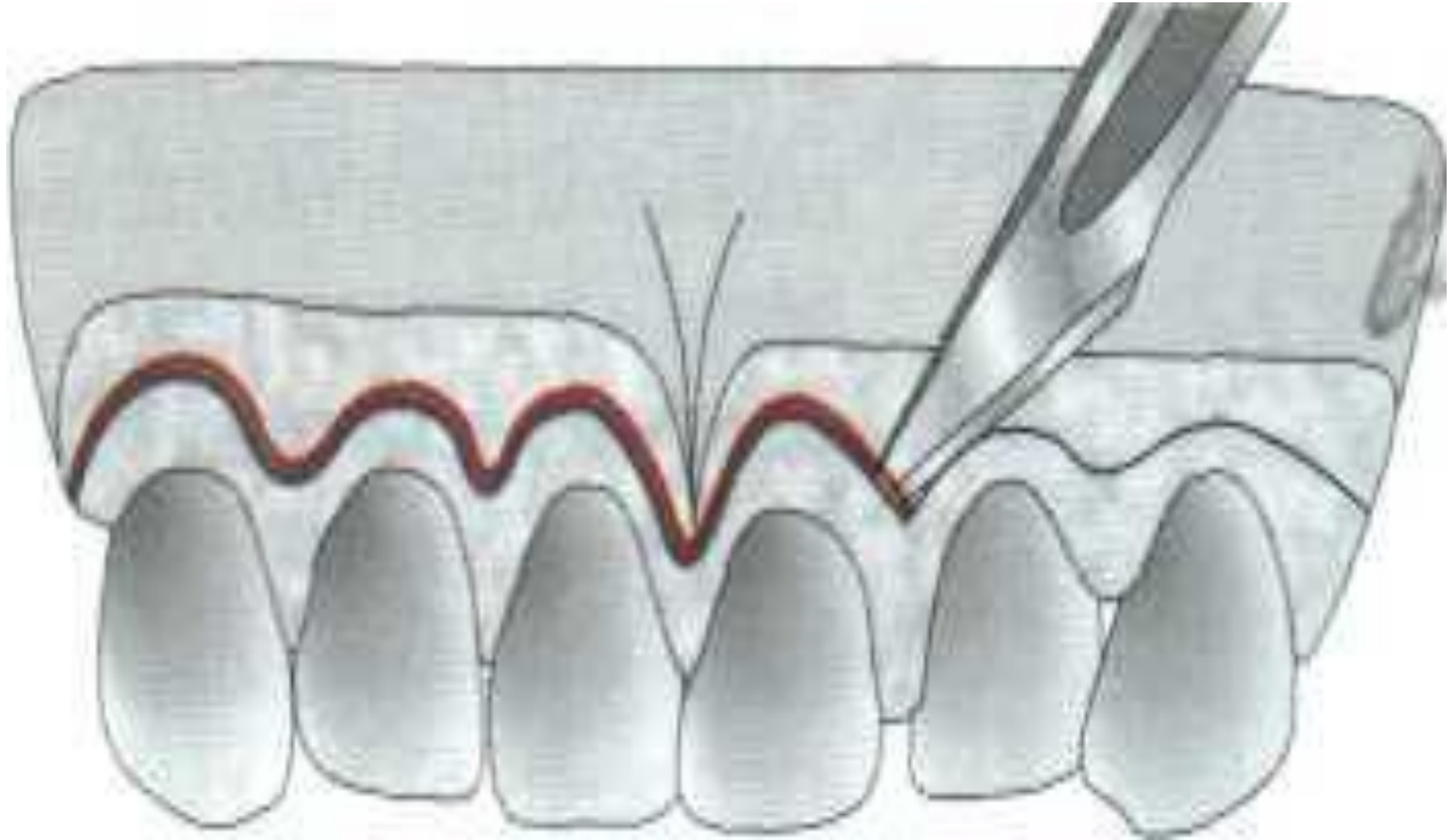
# Направление разреза при ГИНГИВЭКТОМИИ



# Волнообразный разрез при ГИНГИВЭКТОМИИ



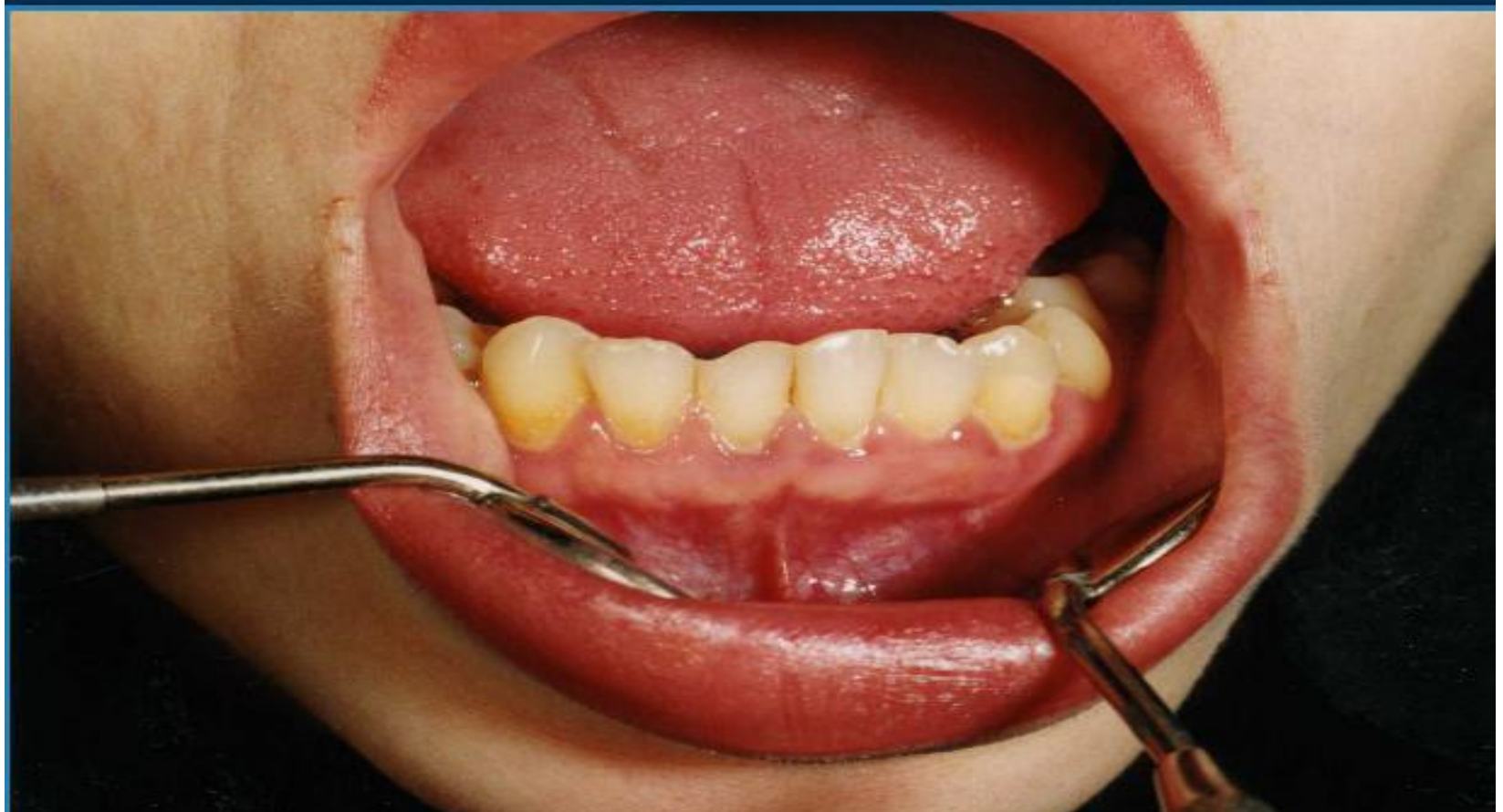# Техника операции ГИНГИВЭКТОМИИ



# Десквамативный гингивит.

## Эритематозная форма.

Жалобы на смену внешнего вида дёсен, боль, жжение от химических, физических раздражителей (зоны десквамации).



# Десквамативный гингивит.

- **Эрозийная форма.**

Жалобы от  
незначительных болевых  
ощущений

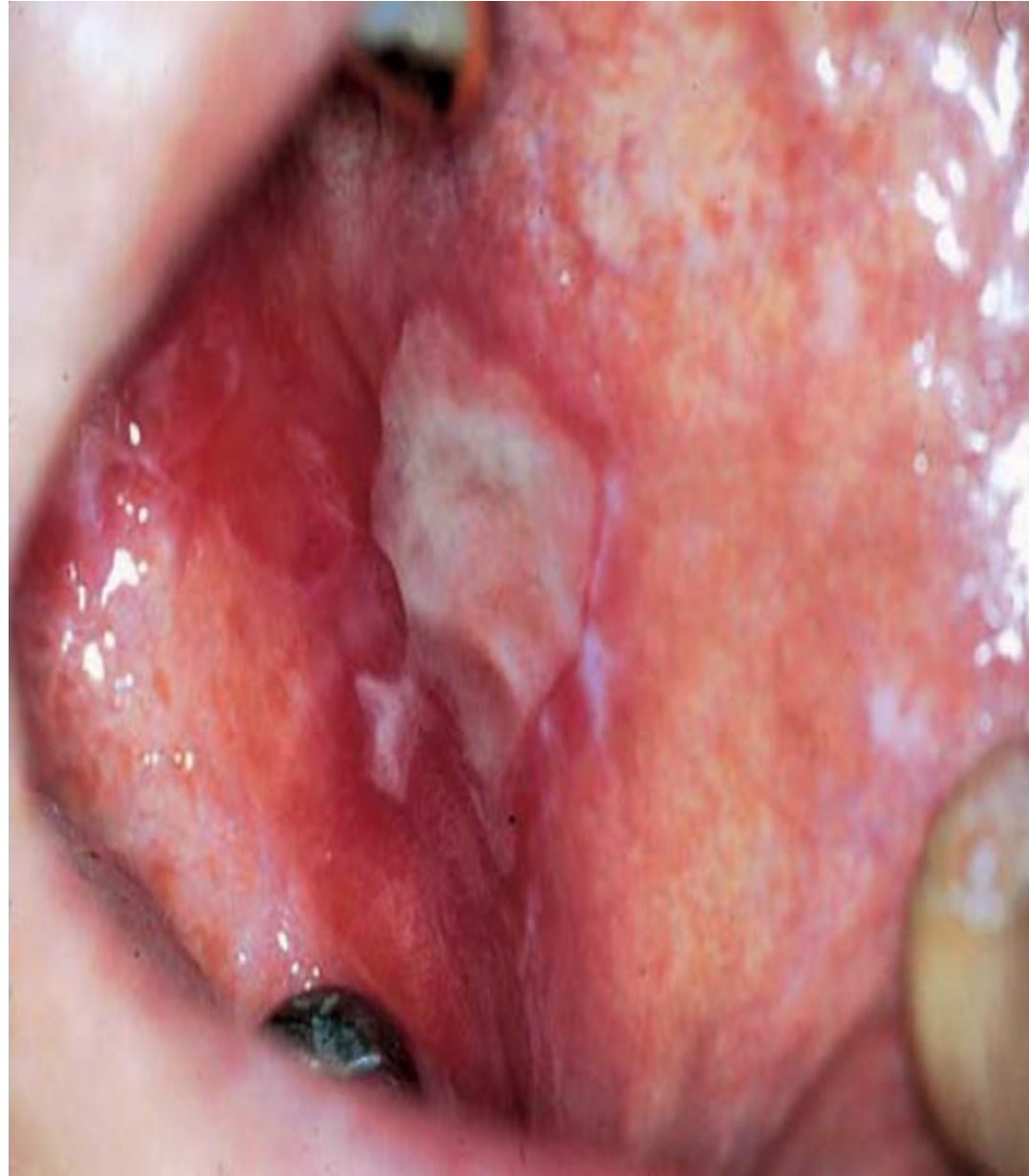от механических,  
химических, физических  
факторов до появления

постоянной боли,

жжение в области очагов  
поражения (эрозии).

- **Буллезная форма.**

Больные жалуются на  
появление пузырей на  
десне и образование  
эрозий, болезненных при  
еде, разговоре.



**Спасибо  
за внимание!**