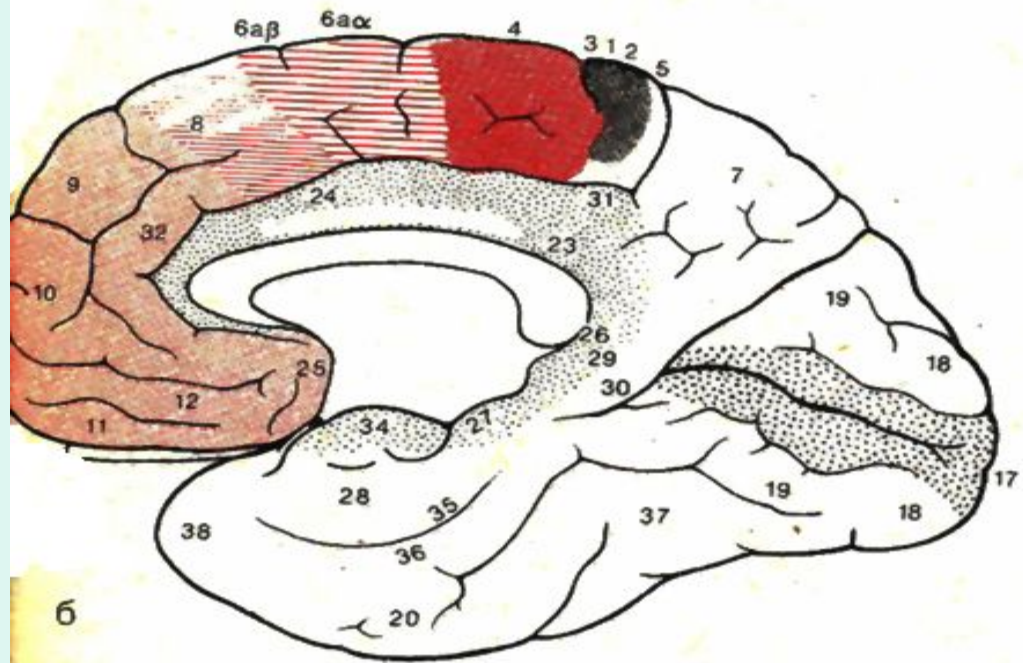
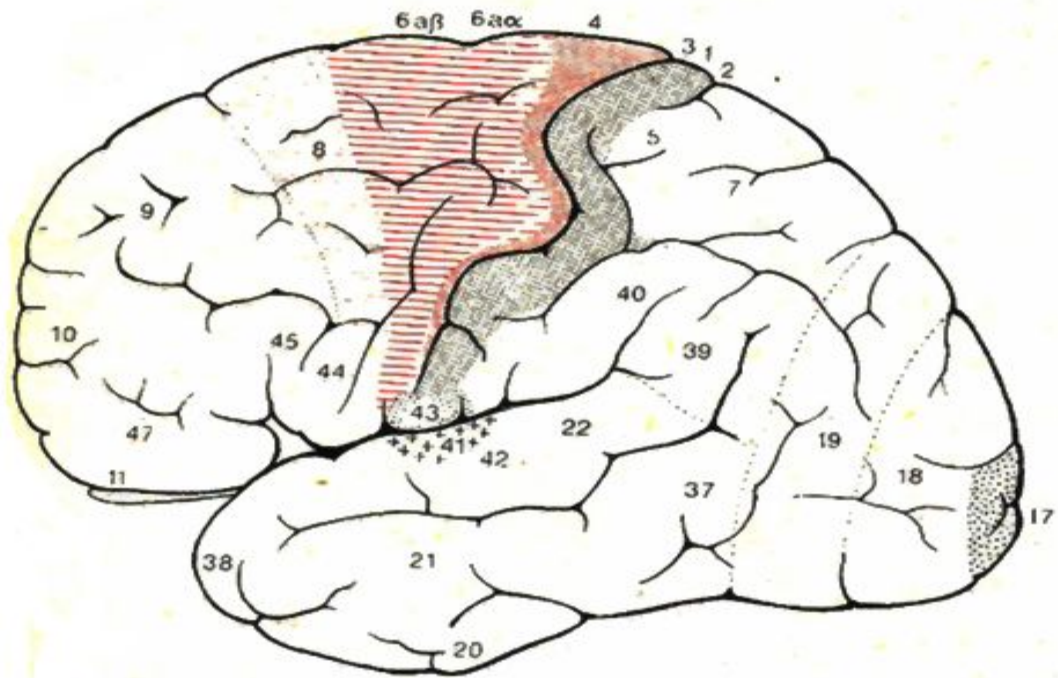
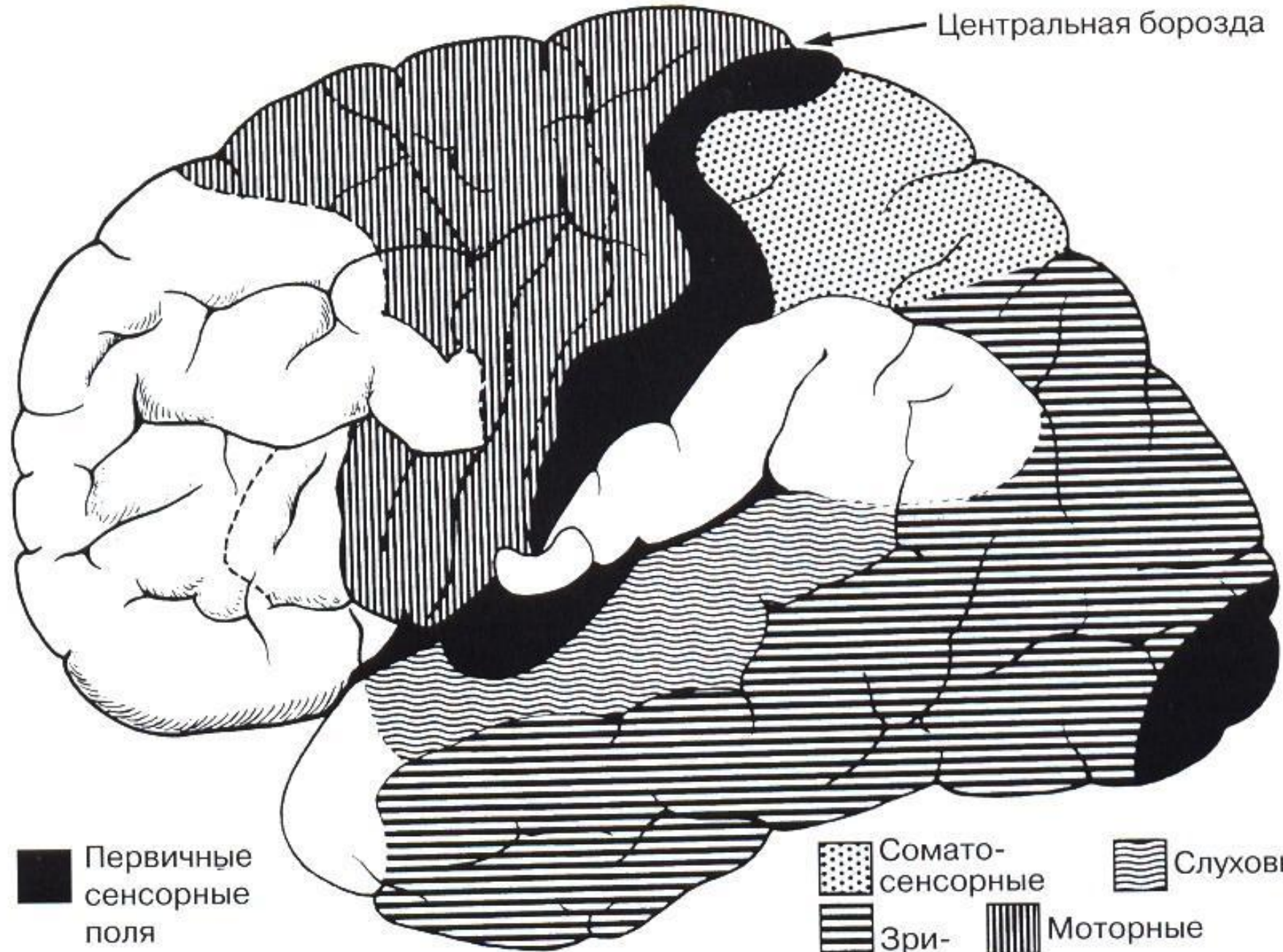


ВПФ

Архангельск 2012



Центральная борозда



■ Первичные сенсорные поля

● Сомато-сенсорные  
▨ Слуховые  
▬ Зрительные  
▮ Моторные

# Основные нарушения ВПФ

- Агнозия
- Апраксия
- Афазия
- Нарушение памяти
- Нарушение мышления

# Агнозия

- Поражение ассоциативных зон при сохранности основной проекционной корковой зоны анализатора.
- Человек слышит, видит, чувствует, ощущает, но не узнает.
- Таким образом, проверка гнозиса – узнавания бессмысленна без убежденности о сохранности проекционных зон

# Агнозия

- Обонятельная и вкусовая
  - Поражение островка, крючка гиппокампа
  - Формально различие от агевзии и аносмии в том, что человек говорит что чувствует но узнать не может.
  - Однако там практически нет проекционных и ассоциативных зон все рядом, поэтому с практической точки зрения обонятельная и вкусовая агнозия смыкается с гипогевзией и гипосмией
  - Проверяется узнаванием привычных запахов

# АГНОЗИЯ

- Слуховая агнозия (амузия)
  - В неврологической практике проще всего исследовать пробой на воспроизведение ритмов
  - Предлагается воспроизвести (выстучать) предлагаемый ритм
    - Не более 7 ударов
    - Частота около 2-х в секунду
    - Вариант интервалов 2 – длинный, короткий
    - Нет зрительного контроля

# Агнозия

- Зрительная
  - Предметная (левый затылок)
  - Прозопагнозия (правый затылок)
  - Симултанная
  - Зрительно-пространственная агнозия



а


CARETAKER

~~FOOTBALL~~

б



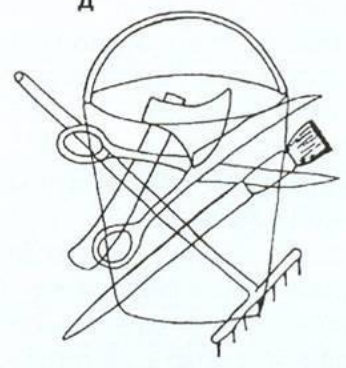
в



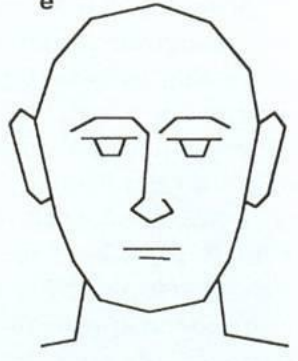
г




д




е



ж



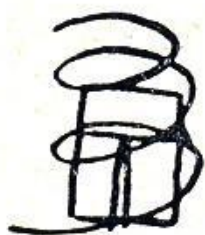



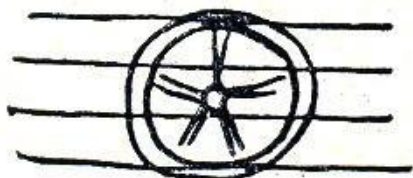„Рама”



„Дверь”



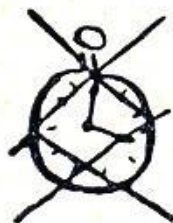„Не знаю”



„Не знаю что такое”

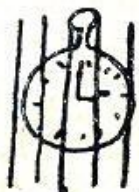

„Часы”



„Не знаю”

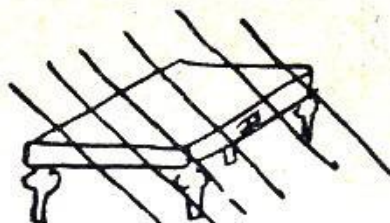
а



„Часы”




„графин”



„стол”

Резьба „резьба”




„что-то мудреное...  
буква х?? соха?”



цыпленок, вылу-  
львшийся из яйца  
непонятные круги”




„какой-то  
оригинальный  
столик”



„какое-то земле-  
дельческое орудие”

Крыша „крыша”




„это перечеркивание  
меня убивает... что-то  
неясное”

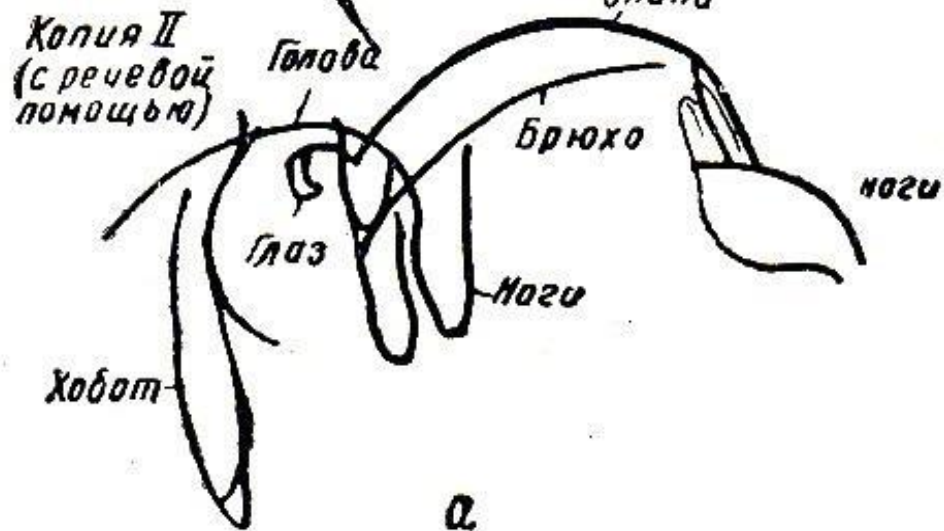
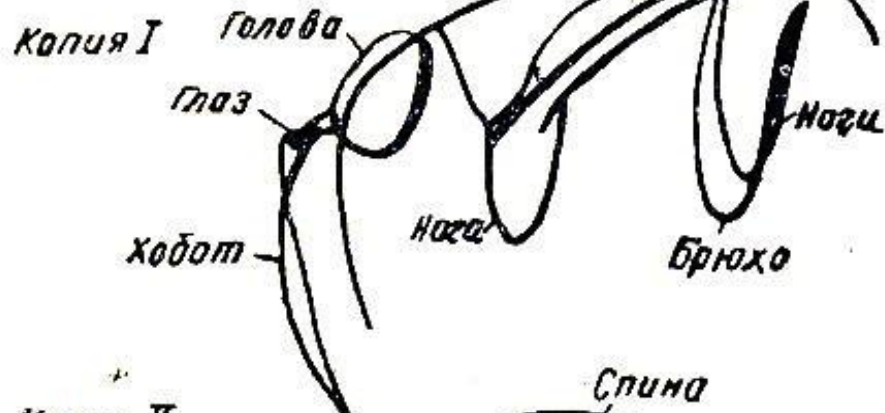
Рис. 43. Нарушение восприя-  
тия перечеркнутых фигур у  
больного с оптической агно-  
зией:

а — Б-ной Кон. (внеозговая  
опухоль затылочной области);  
б — Б-ной Энг. (размягчение в  
глубине левой теменно-заты-  
лочной области)

Образец



Спина

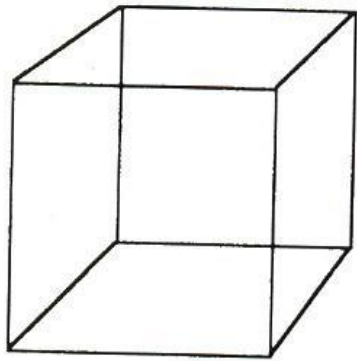


а

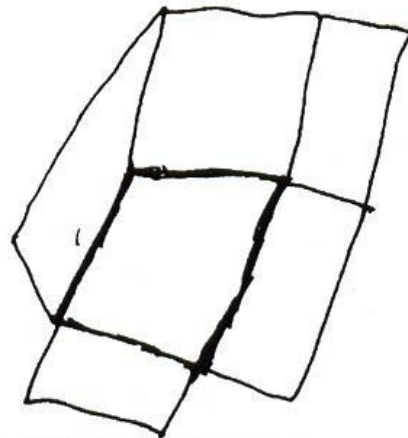
# Агнозия

- Астерогноз (тактильная агнозия)
- Аутоतोпагнозия (псевдомелия)
- Аутотопагнозия
- Игнорирование левой половины пространства

а




Образец




Результат копирования

б

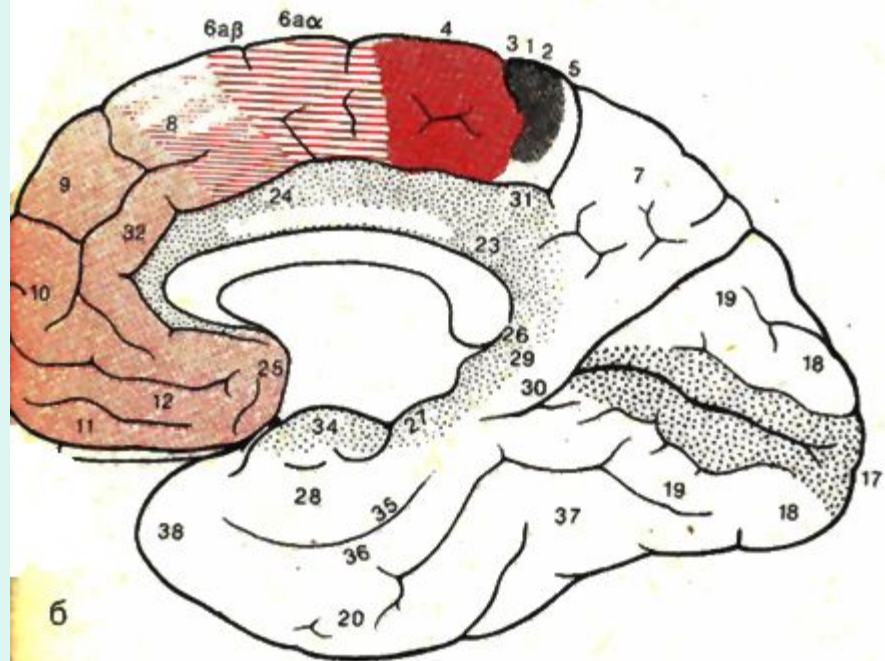
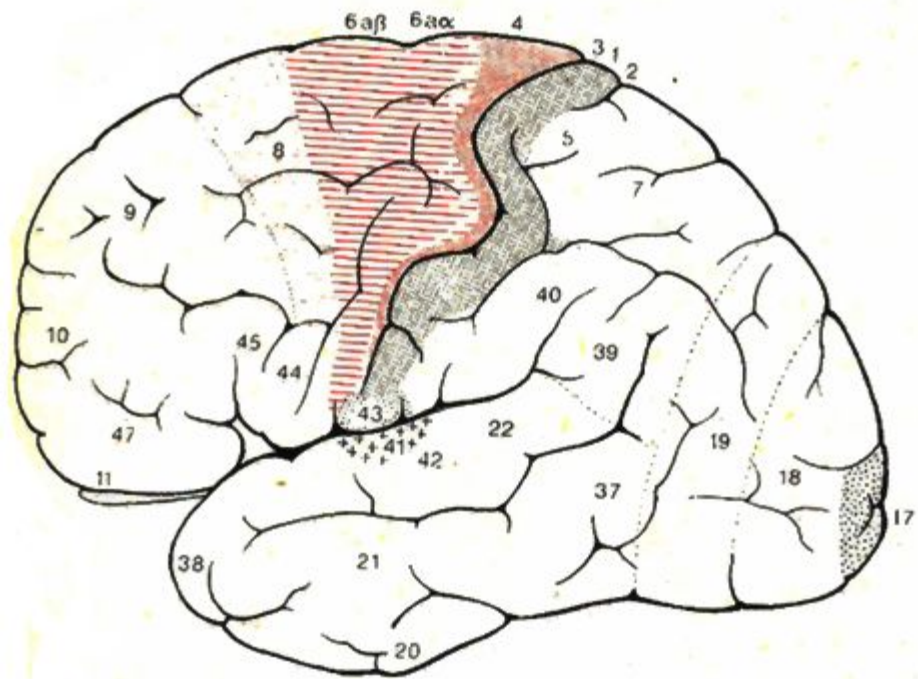


в



# Апраксия

- Праксис – целенаправленные, выученные движения
- Моторный праксис – программные нейронные последовательности для выполнения автоматизированных движений
- Префронтальная лобная кора преимущественного левого полушария. В правое данная информация поступает через комиссуральные волокна колена мозолистого тела





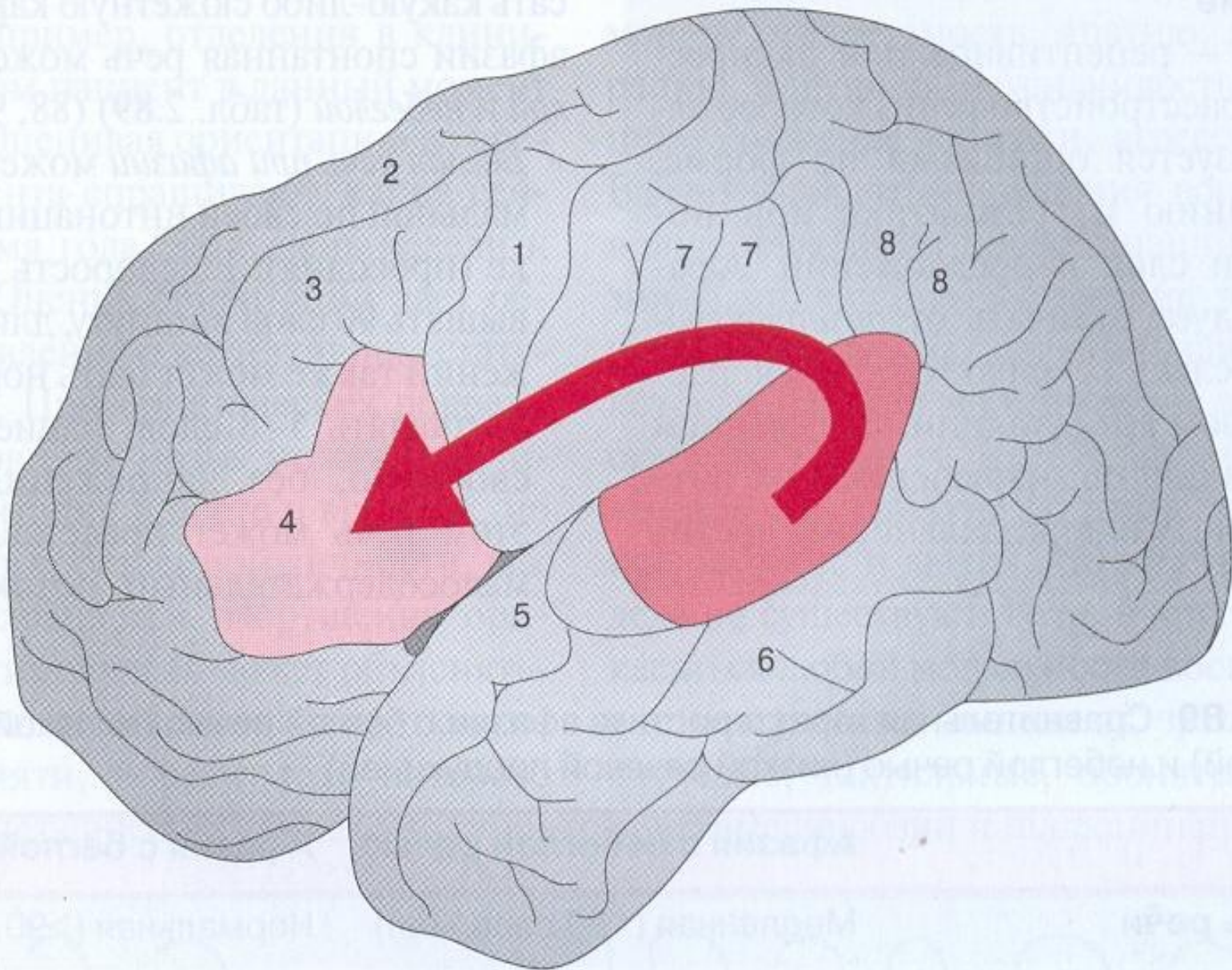
# Апраксия

- Праксис замысла (идеаторная апраксия)
- Реализуется префронтальной корой
- Это комбинированные программы объединенные итоговой целью (акцептор действия, доминанта)
- Здесь не просто последовательность действий, а и обязательный контроль результата
- Самый спорный аспект ВПФ (темя-лоб)

# Апраксия

- Конструктивная апраксия – способность пространственно организовывать моторный праксис
- Левая нижняя теменная доля (ТРО) зона пространственных и логико-грамматических взаимоотношений
- Лучший тест выкладывание рисунка из кубиков (кубики Коса)





Поле Брока



Поле Вернике



Аркуатный пучок

Признак	Афазия с небеглой речью	Афазия с беглой речью
Скорость речи	Медленная (<50 слов/мин)	Нормальная (>90 слов/мин)
Усилие во время речи	Выраженное	Нормальное
Артикуляция	Дизартрофония	Нормальная
Длина предложений	Снижена	Нормальная (>5 слов)
Мелодика, ритм речи	Нарушены (диспросодия)	Нормальные (просодия)
Содержание	Относительно много существительных, мало «пустых» слов, аграмматизм	Относительно мало существительных, много «пустых», несодержательных слов
Парафазии	Немного, преимущественно фонематические	Много фонематических и семантических парафазий, неологизмов

# Афазия

- Динамическая афазия
  - Снижено побуждение к речи
  - Инициативная немота
  - Затруднения в произвольной повествовательной речи
  - Ответы эхолопаличны
  - Хорошо воспроизводятся автоматизированные ряды, но огромные затруднения при реализации обратной последовательности

## Поражение затылочной доли

### 1. Одностороннее поражение затыл. доли (правой, левой)

- контралатеральная гомонимная геми - или квадрантная гемианопсия
- предметная агнозия
- простые зрительные галлюцинации

### 2. Поражение левой затылочной доли

- см. п. 1.
- цветовая агнозия
- алексия и аграфия

### 3. Поражение правой затылочной доли

- см. п. 1.
- прозопагнозия

### 4. Двухстороннее поражение

- см. п. 1-3.
- симультанная агнозия
- нарушение зрительной ориентации

## Поражение теменной доли

- 1. Одностороннее поражение темен. доли (правой, левой)**
  - контралатеральная гемигипестезия
  - легкий гемипарез
  - «теменная» атаксия
- 2. Поражение левой теменной доли**
  - см. п. 1.
  - двухсторонняя конструктивная апраксия
  - тактильная агнозия (астереогноз)
- 3. Поражение правой теменной доли**
  - см. п. 1.
  - игнорирование левой половины пространства
  - аутоагнозия
  - зрительно-пространственные нарушения
    - анозогнозия
- 4. Двухстороннее поражение**
  - см. п. 1-3.
  - выраженные зрительно-пространственные нарушения



## Поражение височной доли

- 1. Одностороннее поражение височн. доли (правой, левой)**
  - обонятельная, вкусовая агнозия
  - обонятельные, вкусовые, слуховые или зрительные галлюцинации
  - гомонимная верхнеквадрантная гемианопсия
- 2. Поражение левой височной доли**
  - см. п. 1.
  - сенсорная афазия (Вернике)
  - нарушение заучивания вербального материала
- 3. Поражение правой височной доли**
  - см. п. 1.
  - слуховая агнозия (амузия)
- 4. Двухстороннее поражение**
  - см. п. 1-3.
  - глухота
  - амнезия, с-омы Корсакова, Клювера-Бьюси
  - расстройство памяти и обучения

# Поражение лобной доли

## 1. Одностороннее поражение лобной. доли (правой, левой)

- контралатеральный спастический гемипарез
- снижение психической активности, аспонтанность, асоциальное поведение, «благодущие», эйфория
- латерализованная аносмия при орбитофронтальном поражении

## 2. Поражение левой лобной доли

- см. п.1.
- моторная афазия, аграфия
- двухсторонняя моторная апраксия в конечностях и аграфия

## 3. Поражение правой лобной доли

- см. п.1.
- левосторонняя моторная апраксия

## 4. Двухстороннее поражение

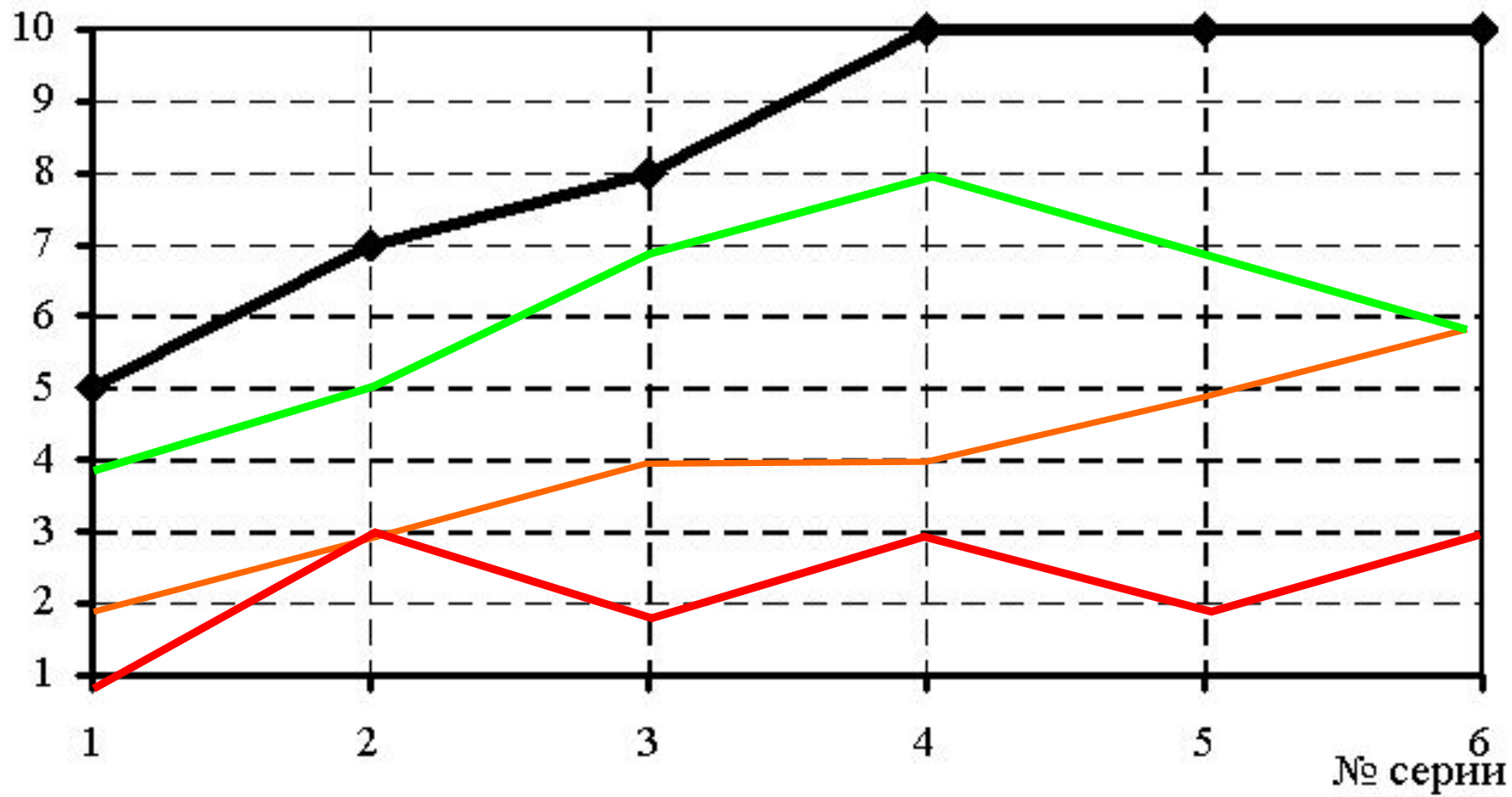
- спастический пара – или тетрапарез
- псевдобульбарный паралич
- абулия, акинетический мутизм, персеверации
- нарушение тазовых функций

# Нарушения паямяти

- Модально-специфические, связанные с конкретным анализатором
- Модально-неспецифические, чаще проверяем по запоминанию речевой информации
- Проверка
  - Тест 10 слов
  - Повторение рассказа


Кол-во воспроизведенных

слов



# Можно ли тренировать ВПФ?

- 1 группа



2 группа

