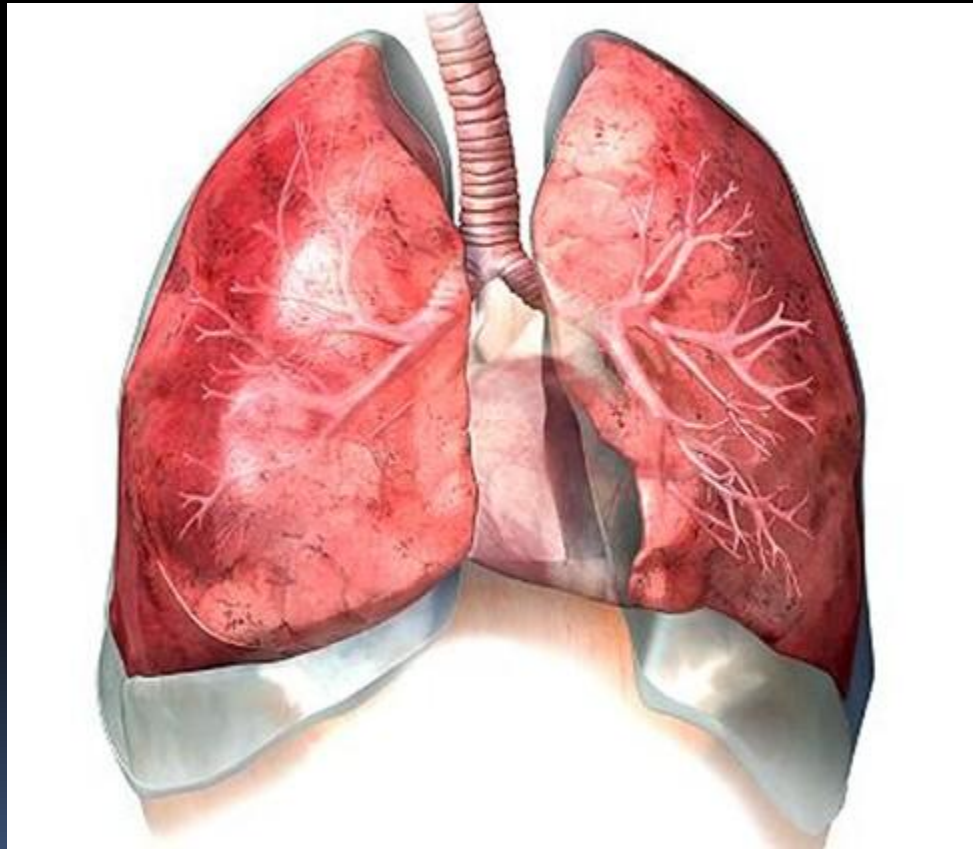


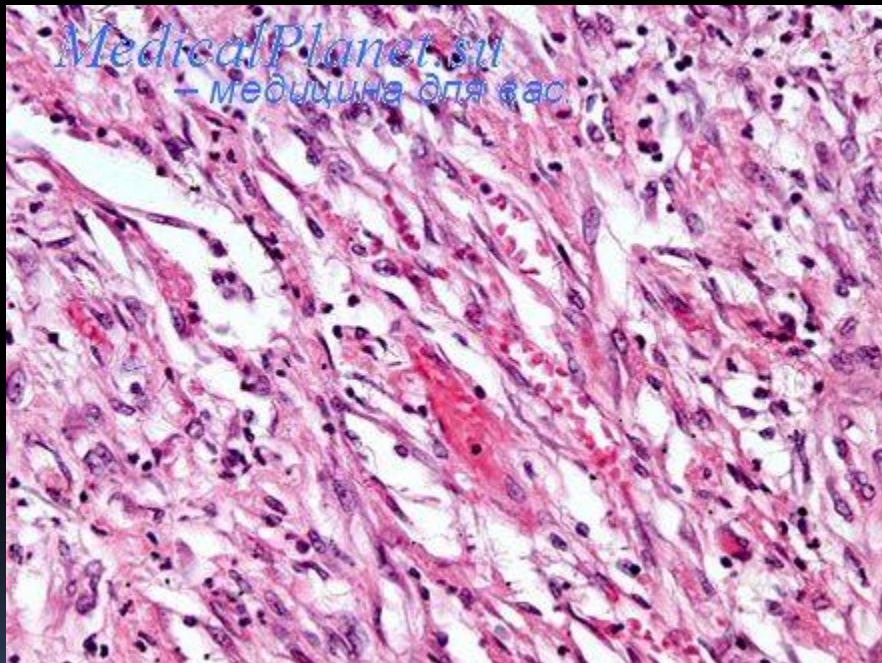



ГНОЙНЫЕ ЗАБОЛЕВАНИЯ ЛЕГКИХ И ПЛЕВРЫ



Острый абсцесс и гангрена легких.

- Гангрена легкого - это гнойно-гнилостный распад некротизированной доли или всего легкого, не отделенный от окружающей ткани отграничительной капсулой и имеющий склонность к прогрессированию, что обычно обуславливает крайне тяжелое общее состояние больного.



- 
- Гангренозный абсцесс - гнойно-гнилостный распад участка некроза легочной ткани (доли, сегмента), но характеризующийся склонностью к секвестрации и отграничению от непораженных участков, что является свидетельством более благоприятного, чем гангрена, течения заболевания. Гангренозный абсцесс поэтому иногда называют отграниченной гангреной.

Этиология

- Острые абсцессы и гангрена легких чаще всего вызываются стафилококком, грамотрицательной микробной флорой и неклостридиальными формами анаэробной инфекции; фузо-спириллярная флора, считавшаяся ранее ведущей в этиологии гангренозных процессов в легких, играет второстепенную роль. Среди штаммов стафилококка при острых нагноениях легких наиболее часто обнаруживают гемолитический и золотистый стафилококк, а из грамотрицательной флоры - *Klebsiella*, *E. Coli*, *Proteus*, *Pseudomonas aeruginosa*. Из анаэробных микроорганизмов нередко обнаруживаются *Bacteroids melaningenicus*, *Bac. Fragilis*, *Fusobacterium nucleatum*.

Патогенез

- В зависимости от путей проникновения микробной флоры в паренхиму легкого и причины, с которой связывают начало воспалительного процесса, абсцессы и гангрены легких делят на бронхогенные (аспирационные, постпневмонические и обтурационные), гематогенно-эмболические и травматические. Однако во всех случаях возникновение заболевания определяется сочетанием и взаимодействием трех факторов: 1. Острым инфекционным воспалительным процессом в легочной паренхиме; 2. Нарушениями кровоснабжения и некрозом легочной ткани; 3. Нарушениями проходимости бронхов в зоне воспаления и некроза.

Клинико-морфологическая классификация острых нагноений

легких

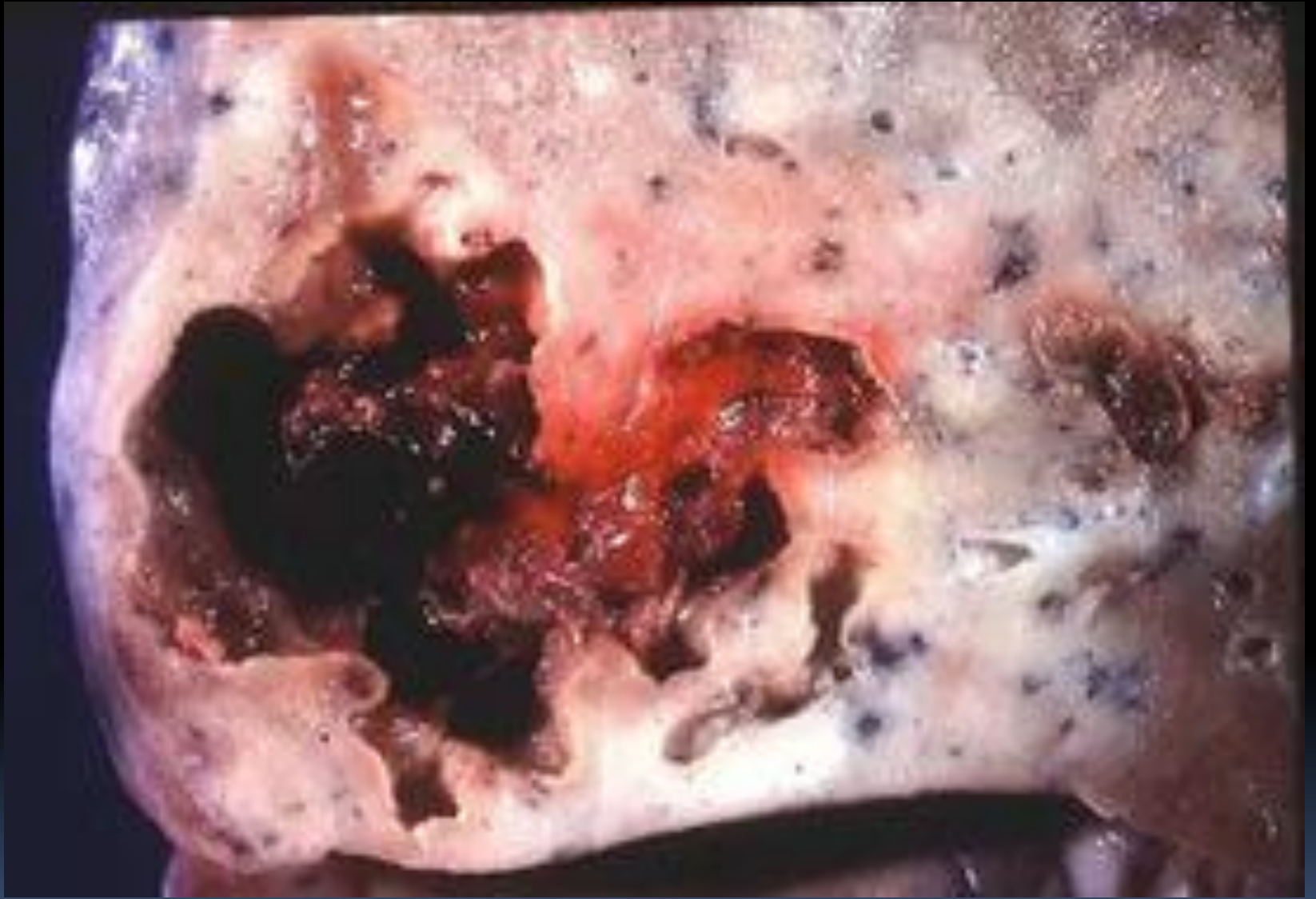По механизму возникновения Морфологические изменения Стадия Клиническое течение 1. Бронхогенные:



· Аспирационные

- Постпневмонические
- Обтурационные
- 1. острый гнойный (простой) абсцесс 1. ателектаз- пневмония
- 2. некроз и распад некротической ткани
- 1. Прогрессирующее:
- Неосложненное
- Осложненное: пиопневмоторакс или эмпиемой; кровотечением или кровохарканьем, сепсисом.
- 2. Тромбоэмболические:
- микробные тромбоэмболии
- асептические тромбоэмболии
- 2. Острый гангренозный абсцесс (отграниченная гангрена) 3. секвестрация некротических участков и образование демаркации 2. непрогрессирующее:
- неосложненное
- осложненное пиопневмотораксом, кровохарканьем
- 3. посттравматические 3. Распространенная гангрена 4. гнойное расплавление некротических участков и образование абсцесса
- 5. формирование сухой статочной полости после опорожнения ее содержимого
- 3. Регрессирующее:
- Неосложненное
- Осложненное
- Пиопневмотораксом или эмпиемой; кровохарканьем.

Клиническая картина.

- Заболевание начинается внезапно: на фоне полного благополучия возникают озноб, повышение температуры тела до 38-39 С°, недомогание, тупые боли в грудной клетке. Часто больной точно называет дату и даже часы, когда появились признаки заболевания. Состояние больного сразу становится тяжелым. Определяются тахикардия и тахипноэ, гиперемия кожных покровов лица. Вскоре может появиться сухой. Реже влажный кашель.



- 
- Диагноз острого абсцесса и гангрены легких ставится на основании клинико-рентгенологических данных.
- 

- В типичных случаях на рентгенограммах отчетливо определяются одна или несколько полостей деструкции, чаще всего с горизонтальным уровне жидкости и перифокальной воспалительной инфильтрацией легочной ткани. Обнаружить полости распада в легких помогают суперэкспонированные снимки или томограммы. С помощью томографии диагностируются легочные секвестры. Дифференциальная диагностика острых абсцессов и гангрены легких проводится с раком легкого, туберкулезом, нагноившимися кистами, эхинококком, ограниченной эмпиемой плевры. центральный рак легкого, вызывая нарушение бронхиальной проходимости и ателектаз, часто проявляется в зоне ателектаза очагов гнойно- некротического расплавления с признаками абсцесса легкого. В этих случаях бронхоскопия позволяет обнаружить обтурацию опухолью магистрального бронха, а биопсия - уточнить морфологический характер образования, так как при абсцессе легкого грануляции могут ошибочно быть приняты за опухолевую ткань.

Лечение.

- Все больные острыми абсцессами и гангреной легких должны лечиться в специализированных торакальных хирургических отделениях. Основу лечения составляют мероприятия, способствующие полному и по возможности постоянному дренированию гнойных полостей в легких. После спонтанного вскрытия абсцесса в просвет бронха наиболее простым и эффективным методом дренирования является постуральный дренаж. Отек слизистой оболочки бронхов можно уменьшить путем местного применения бронхолитиков (эфедрин, новодрин, нафтизин) и антибиотиков (морфоциклин, мономицин, ристомицин и др.) в виде аэрозолей. Весьма эффективным, способствующим восстановлению бронхиальной проходимости, является введение лекарственных препаратов с помощью тонкого резинового катетера, проводимого в трахею через нижний носовой ход. Антисептический раствор, попадая в трахеобронхиальное дерево, вызывает мощный кашлевой рефлекс и способствует опорожнению гнойника. Целесообразно введение в трахею бронхолитиков и ферментов.

- Из оперативных методов наиболее простым является пневмотомия, которая показана при безуспешности других способов опорожнения абсцесса от гнойно- некротического содержимого. Пневмотомию можно выполнить как под наркозом, так и под местной анестезией. Гнойник в легком вскрывается и дренируется после торакотомии и поднадкостничной резекции фрагментов одно-двух ребер. Плевральная полость в зоне расположения гнойника, как правило, бывает облитерирована, что облегчает вскрытие его капсулы. К резекции легкого или его части в случаях острых абсцессов легких прибегают редко. Эта операция является основным методом лечения прогрессирующей гангрены легких и выполняется после курса интенсивной дооперационной терапии, имеющей целью борьбу с интоксикацией, нарушениями газообмена и сердечной деятельности, коррекцию волевических изменений, белковой недостаточности, поддержание энергетического баланса. Используют внутривенное введение кристаллоидных (1% раствор хлорида кальция, 5-10% растворы глюкозы) и дезинтоксикационных растворов (гемодез, полидез). Необходимы введение больших доз антибиотиков и сульфаниламидов, антигистаминных средств, переливание белковых гидролизатов, а также плазмы и крови. При особо тяжелом течении процесса целесообразно использовать методику постоянного введения медикаментозных средств через сердечный катетер, установленный под рентгенологическим контролем в легочной артерии или ее ветви соответственно очагу поражения.

Исходы лечения.

- Наиболее частым исходом консервативного лечения острых абсцессов легких является формирование на месте гнойника так называемой сухой остаточной полости (около 70-75%), что сопровождается клиническим выздоровлением. У большинства больных она в дальнейшем протекает бессимптомно и лишь у 5-10% может развиваться рецидив нагноения или кровохарканья, требующие оперативного лечения. Больные с сухой остаточной полостью должны находиться под диспансерным наблюдением. Полное выздоровление, характеризующееся рубцеванием полости, наблюдается у 20-25% больных. Быстрая ликвидация полости возможна при небольших (менее 6 см) исходных размерах некроза и деструкции легочной ткани. Смертность больных острыми абсцессами легких составляет 5-10%. Совершенствованием организации хирургической помощи удалось существенно снизить летальность среди больных гангреной легких, но она все же остается весьма высокой и составляет 30-40%.

Профилактика

- Профилактика острых легочных инфекций связана с проведением широких мероприятий по борьбе с гриппом, острыми респираторными заболеваниями, алкоголизмом, улучшением условий труда и жизни, соблюдением правил личной гигиены, ранней госпитализацией больных пневмонией и энергичным лечением антибиотиками.



Спасибо за внимание

