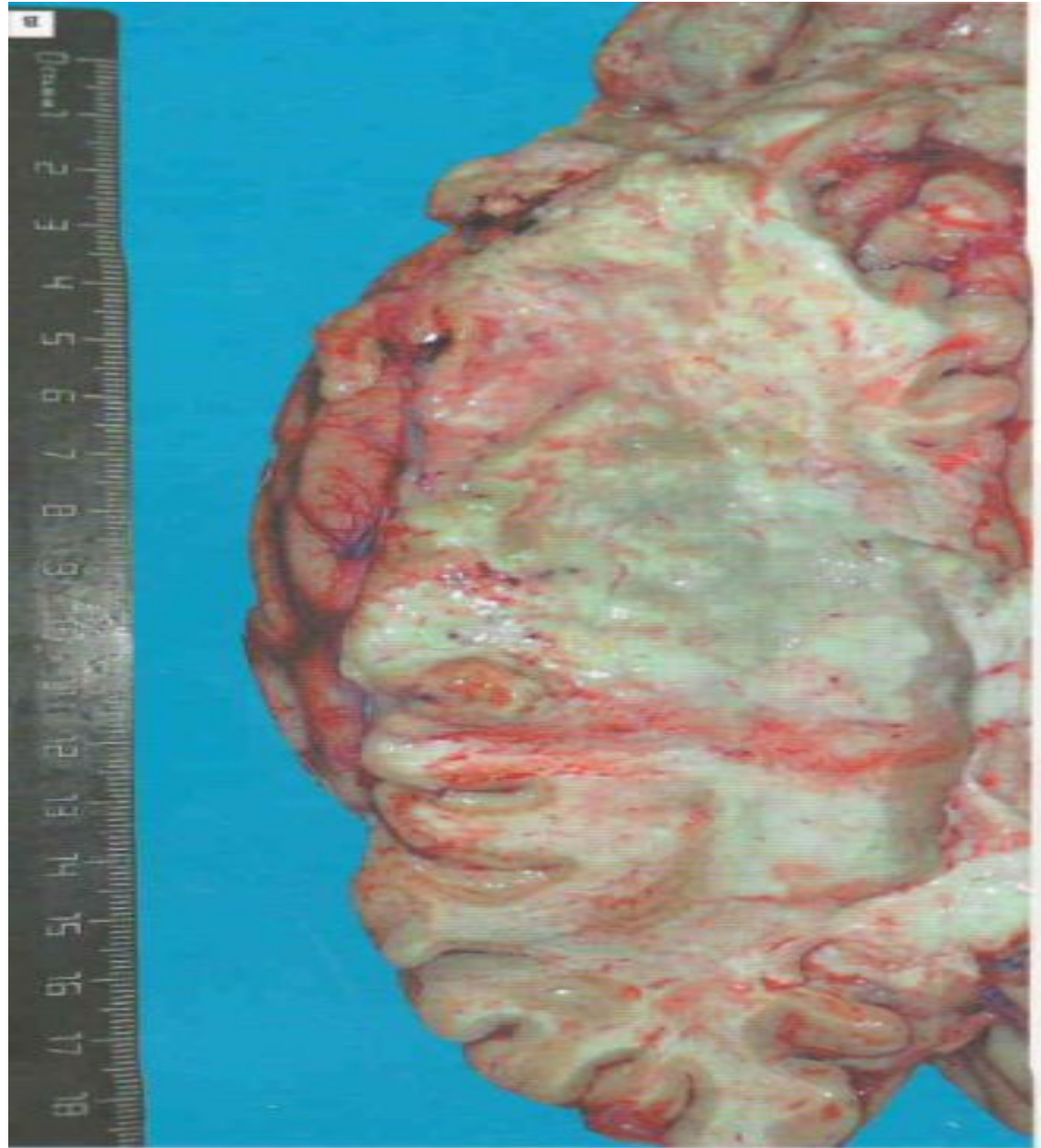
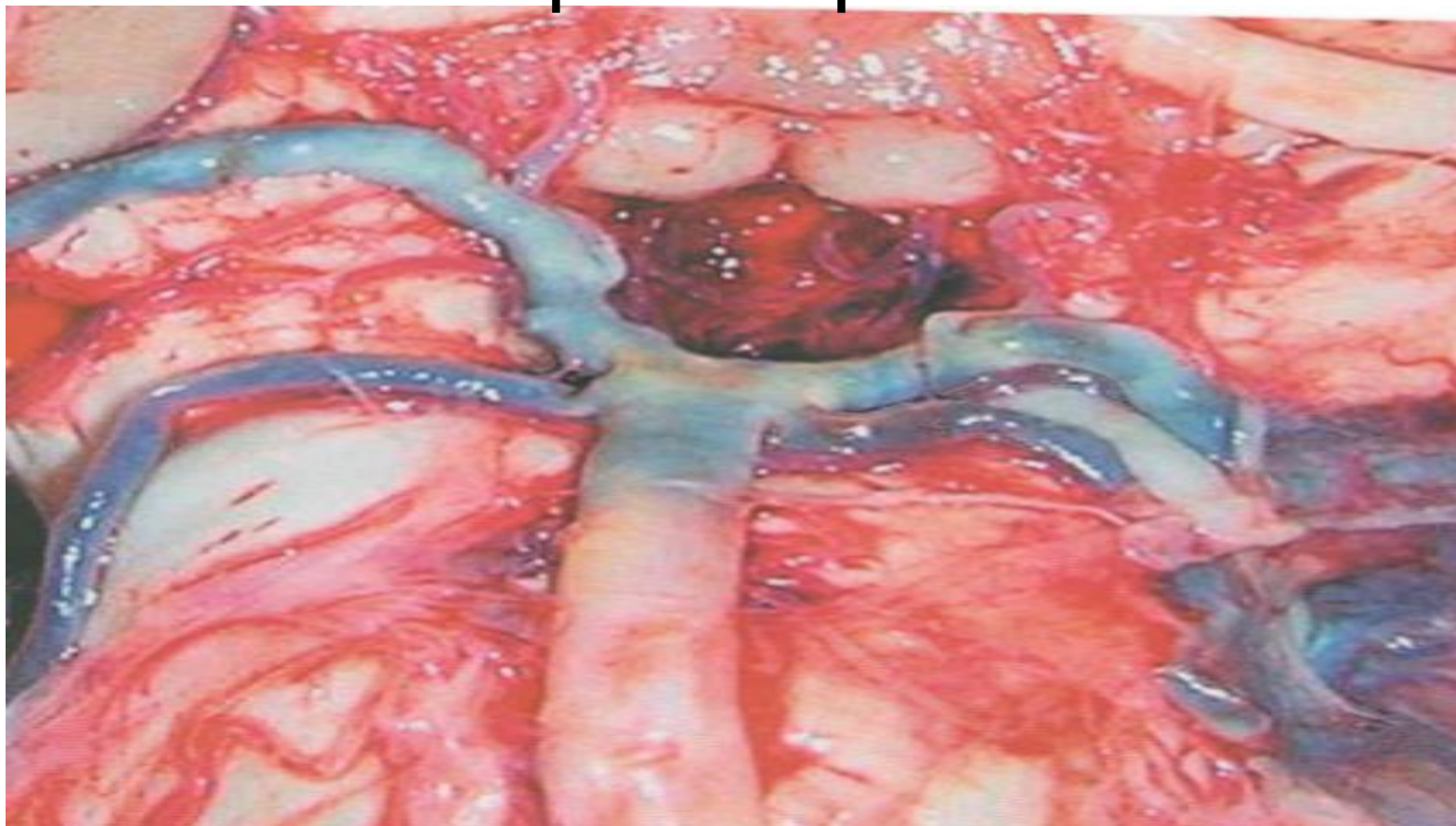


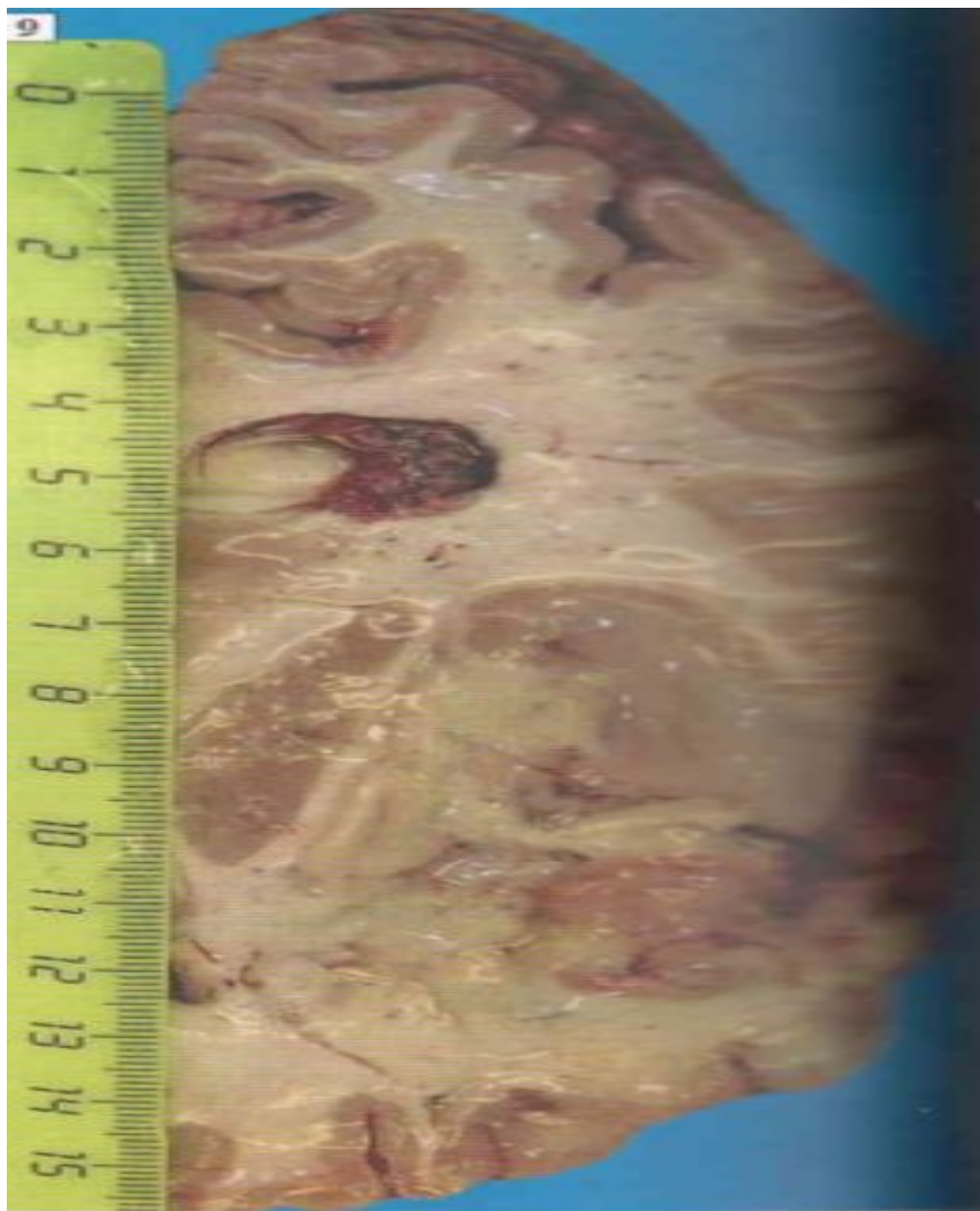
Бас миының
ишемиялық
инфаркты



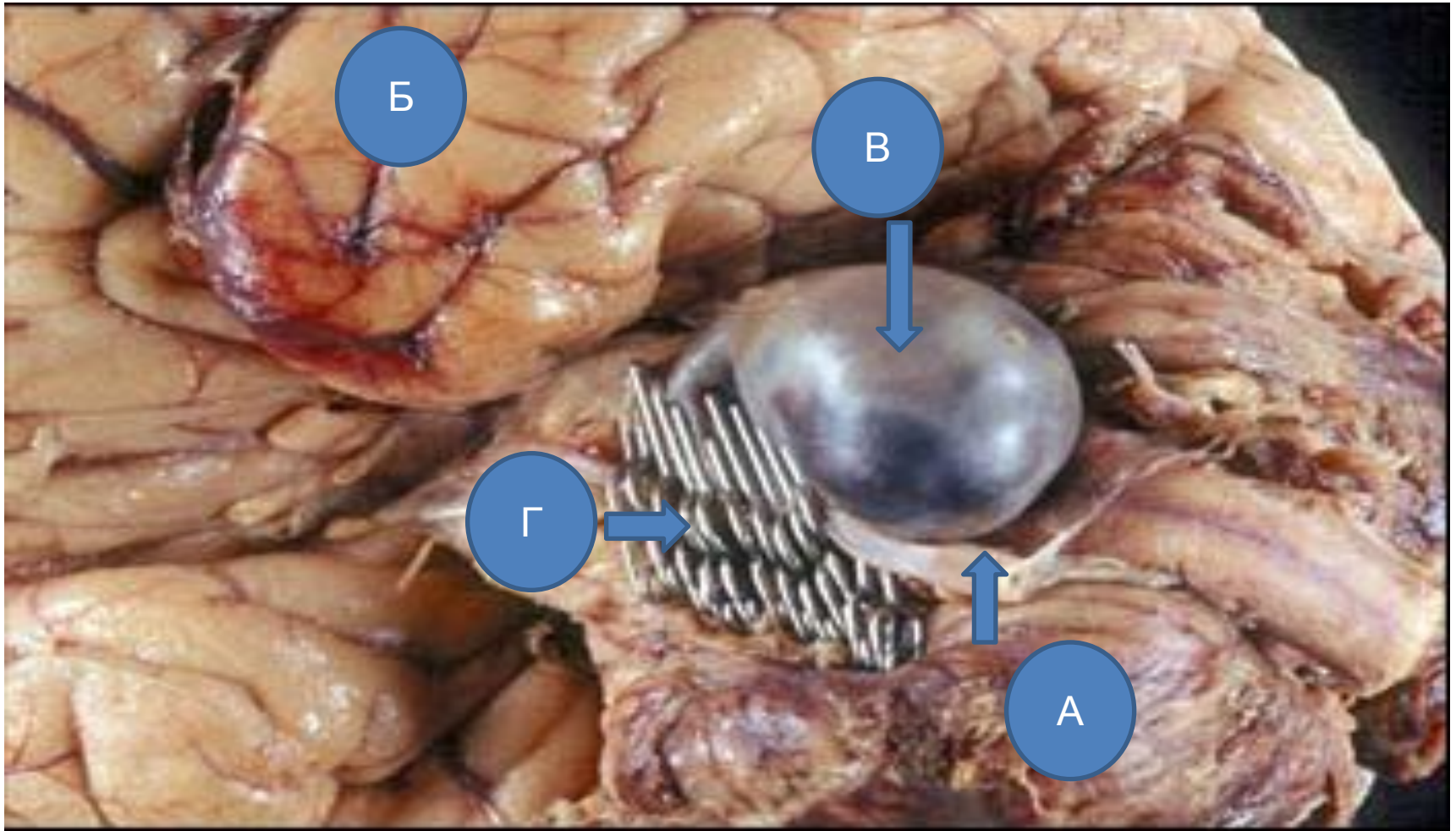
Ми негізіндегі артерия атеросклерозы



Бас миының
ишемиялық
инфаркты



Қапты аневризма



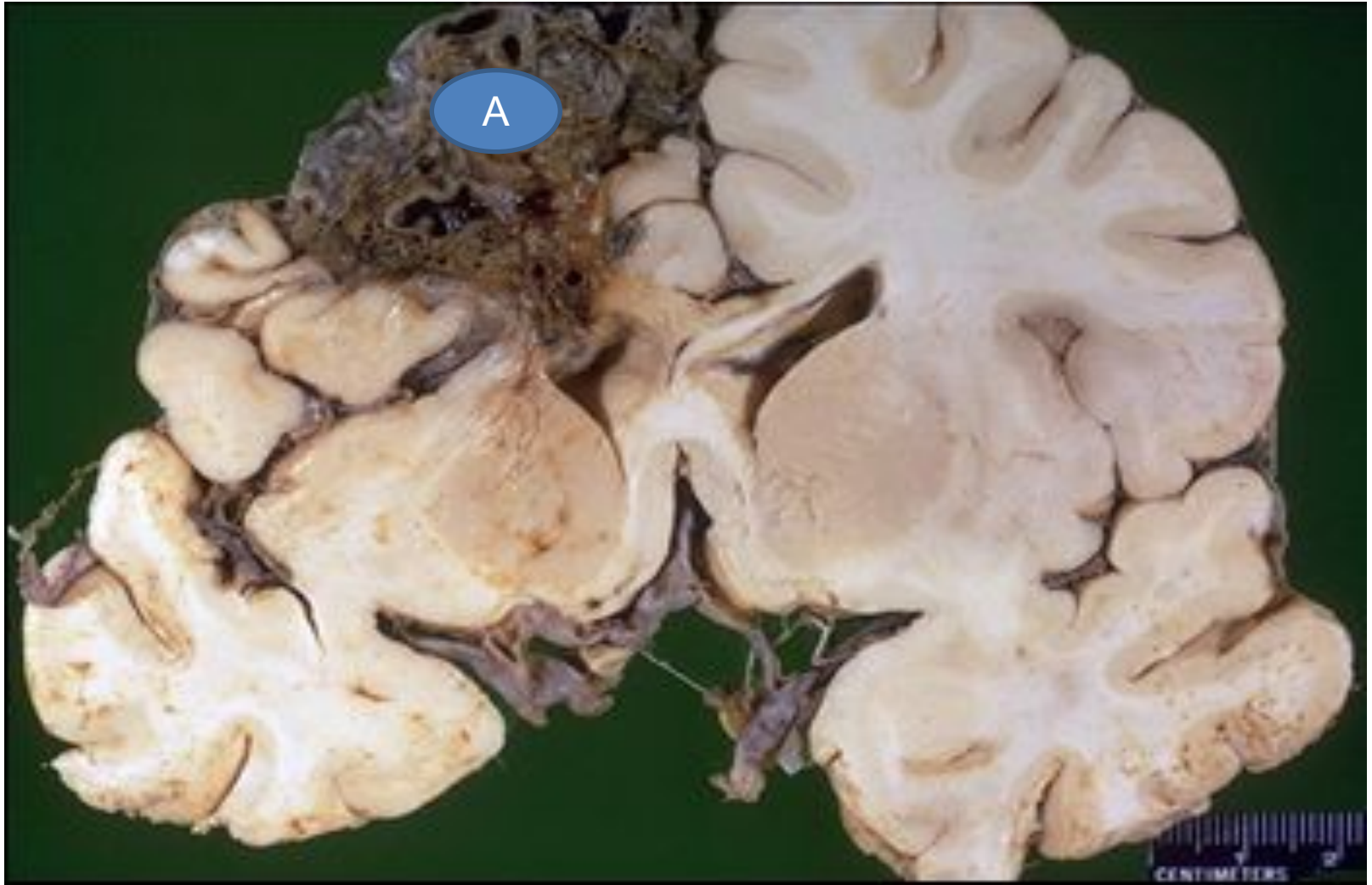
А. оң жақ омыртқа артериясы

Б. самайлық бөлік

В. аневризма

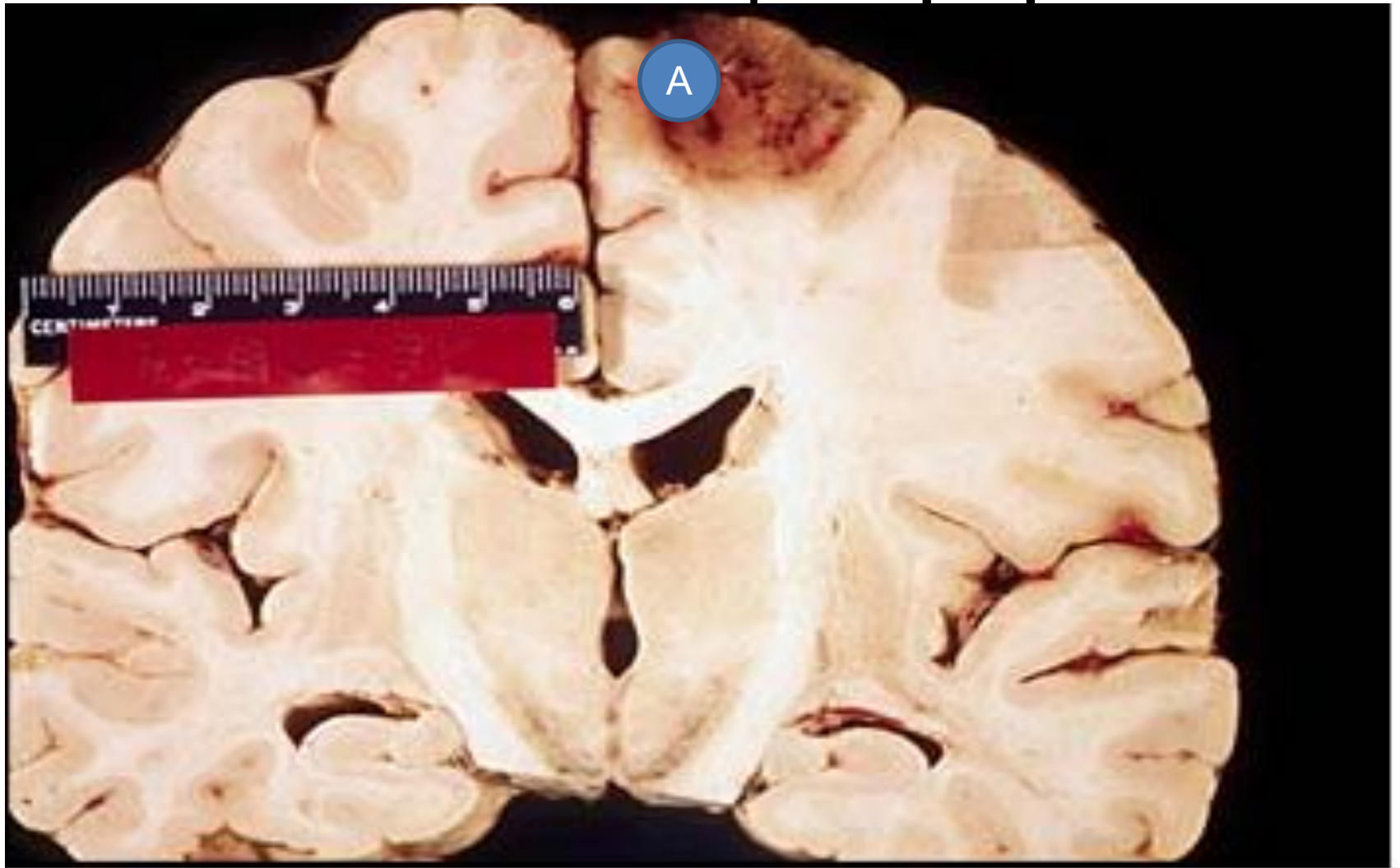
Г. хирургиялық клипсалар

Артериовенозды мальформация



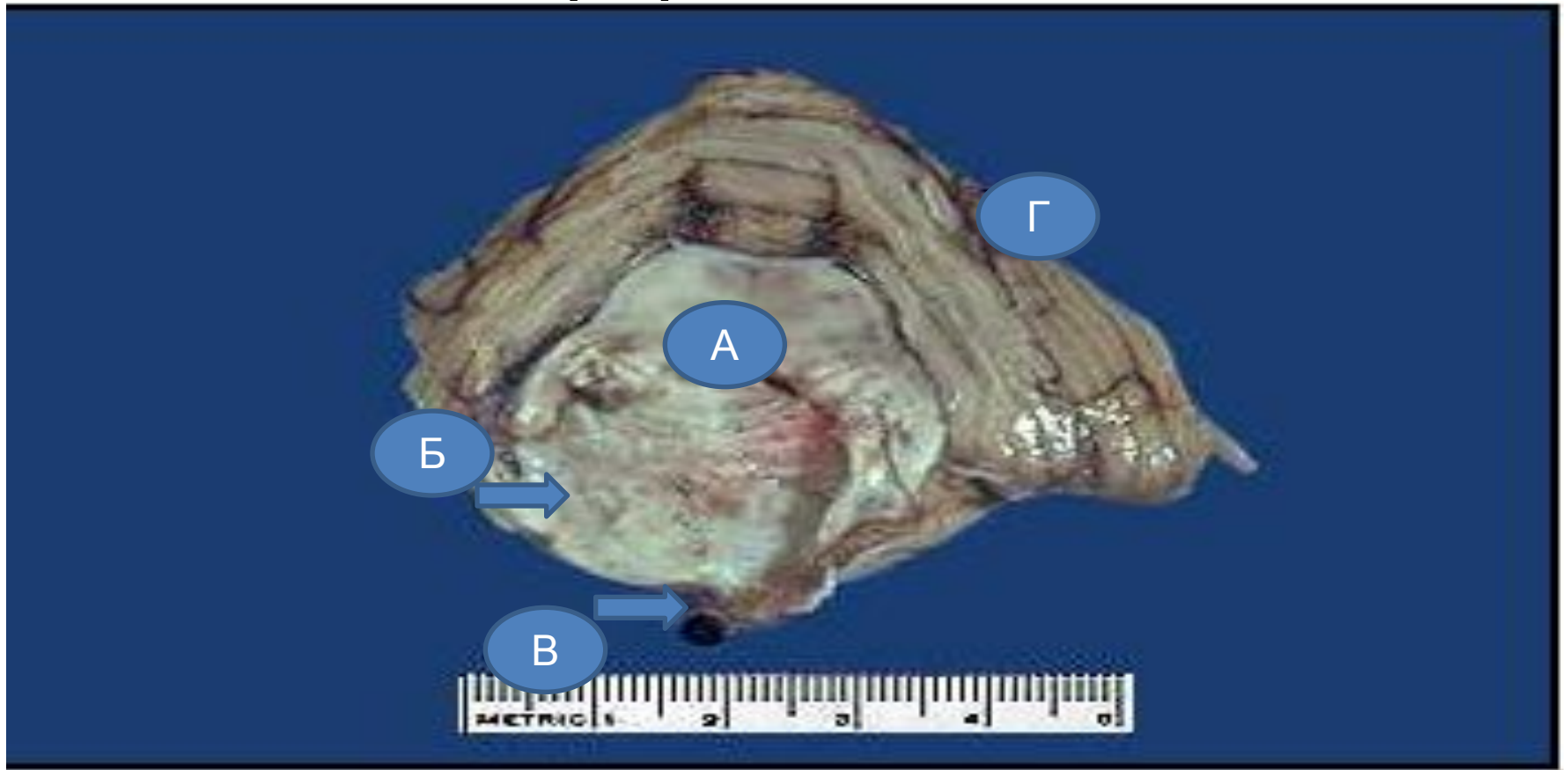
А. мальформация аймағы

Ишемиялық инфаркт



А. ишемиялық инфаркт аймағы

Бас миының көпір аймағындағы инфаркт аймағы



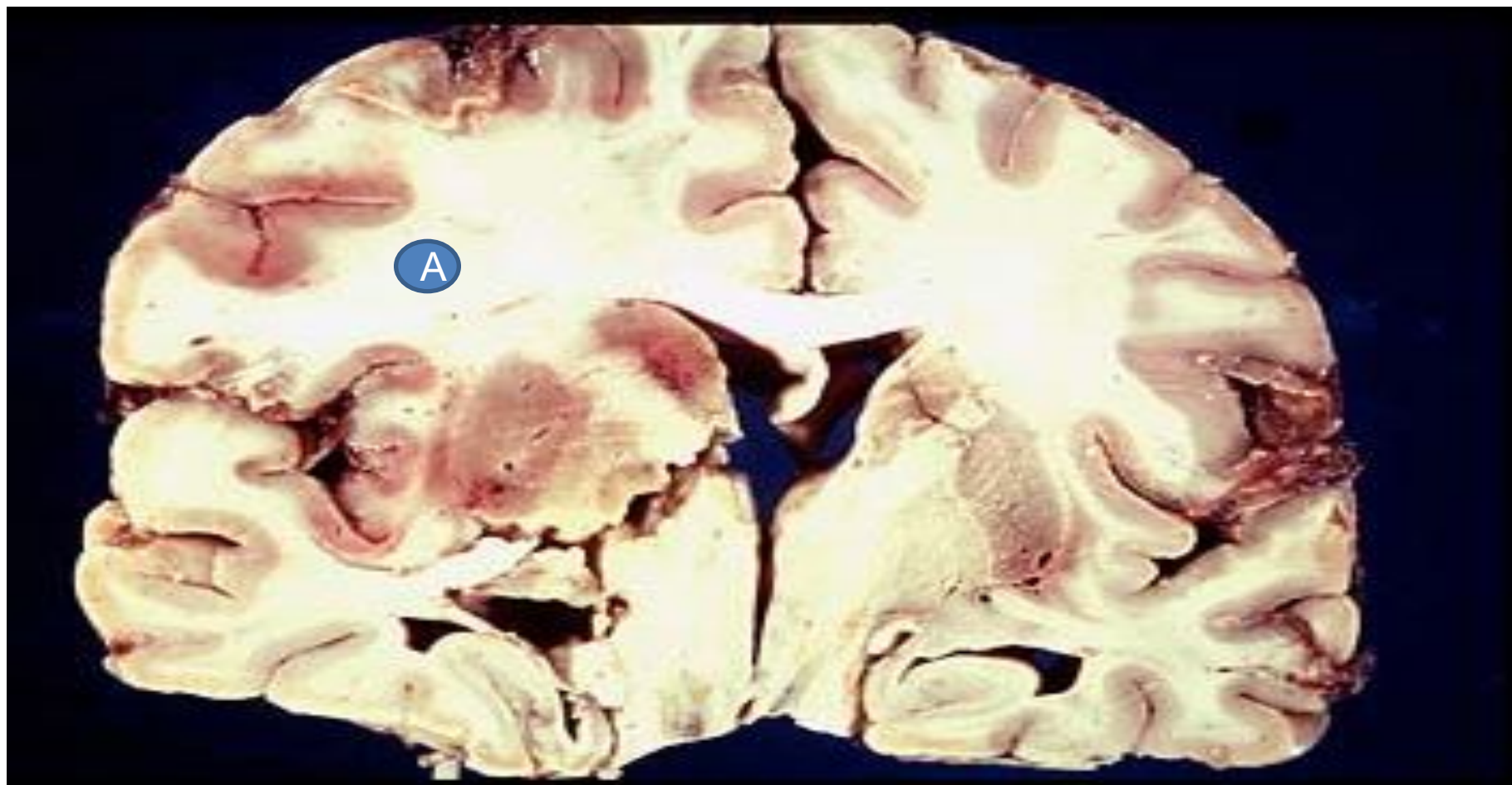
А.көпір

Б.инфаркт аймағы

В.базиллярлы артерия тромбозы

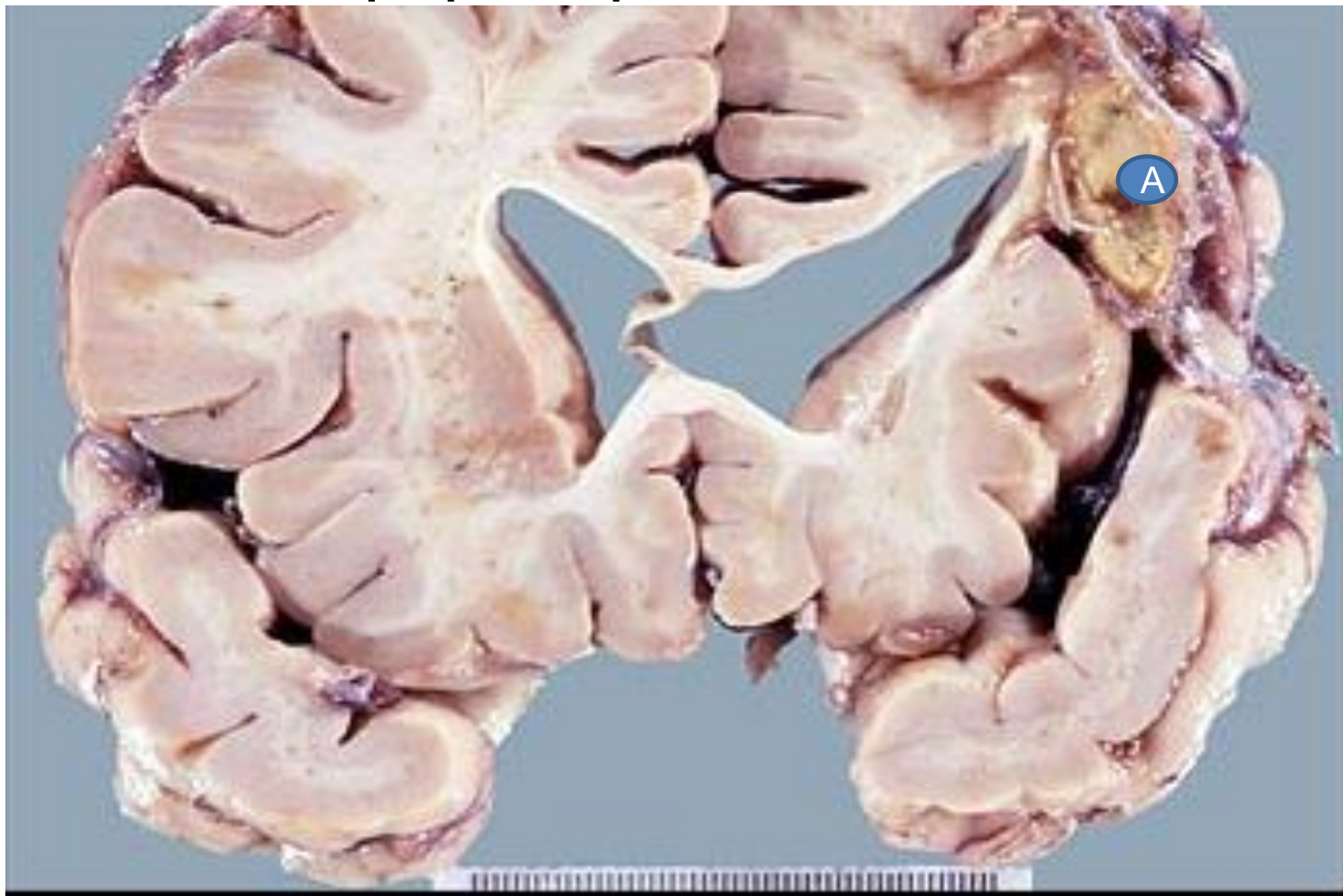
Г.мишық

Ортаңғы ми артериясы бассейніндегі бас миының инфаркты



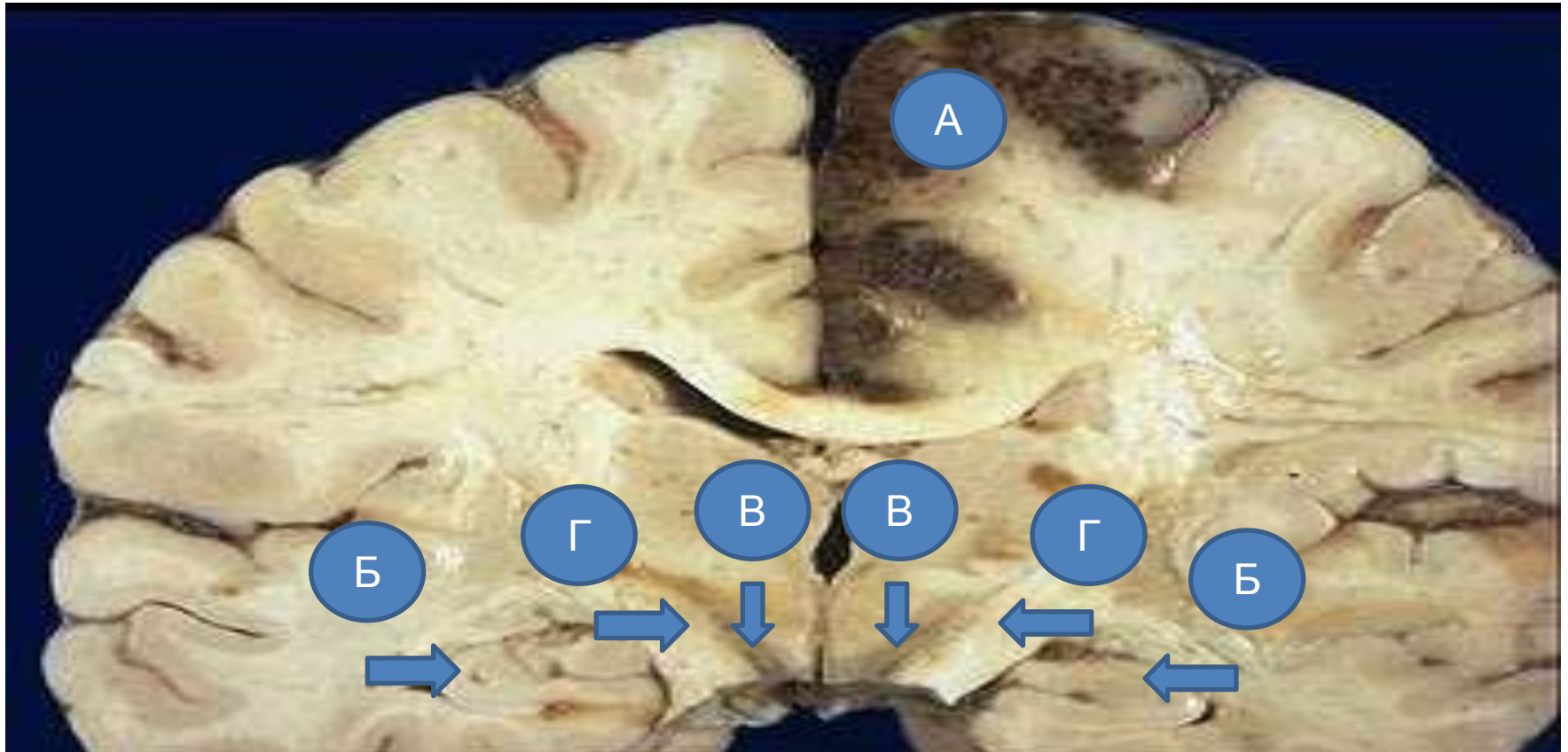
А. жаңа инфаркт аймағы

Инфаркт организациясы



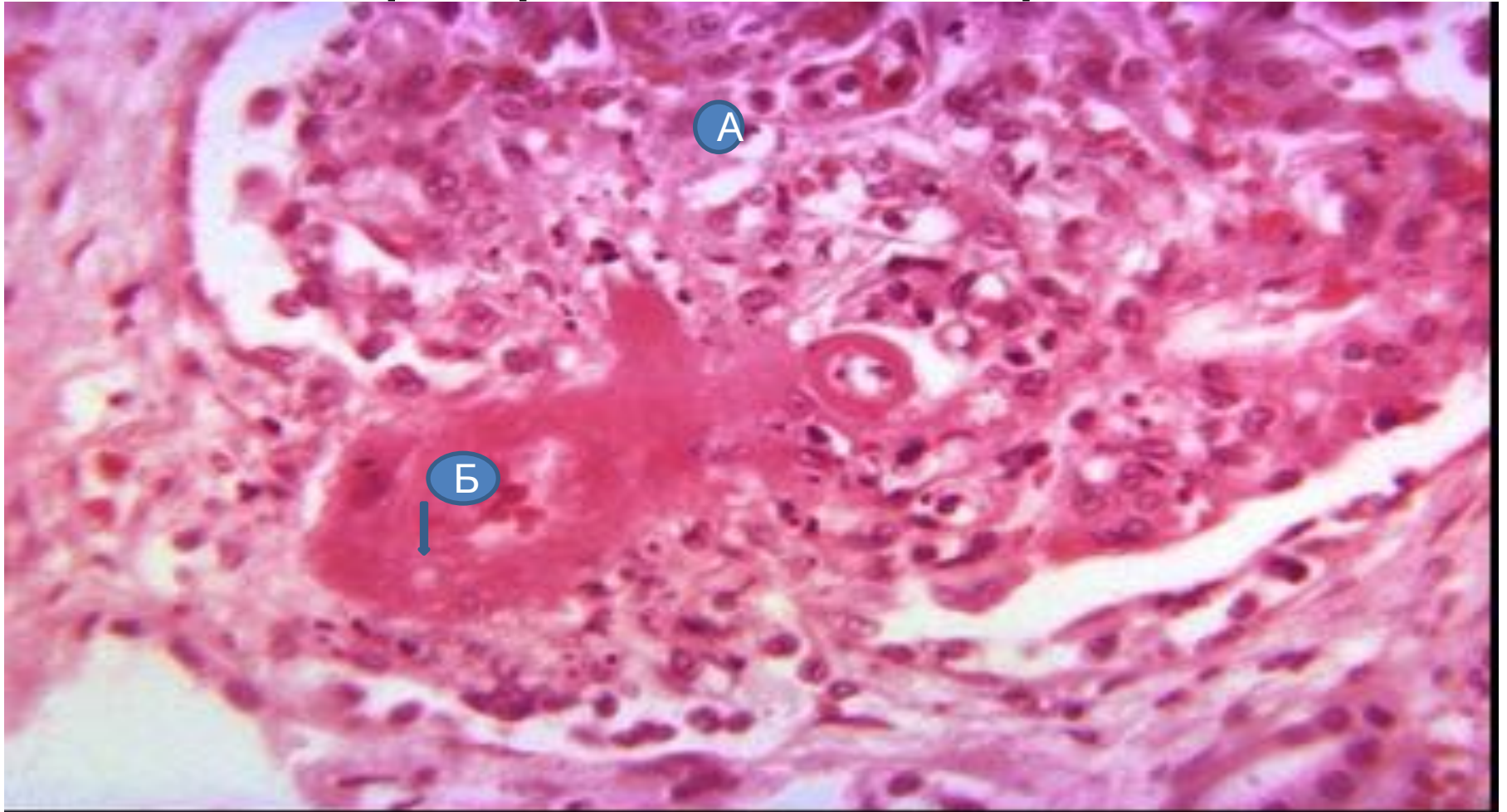
А. инфаркт организациясы аймағы

Бас миының геморрагиялық инфаркты



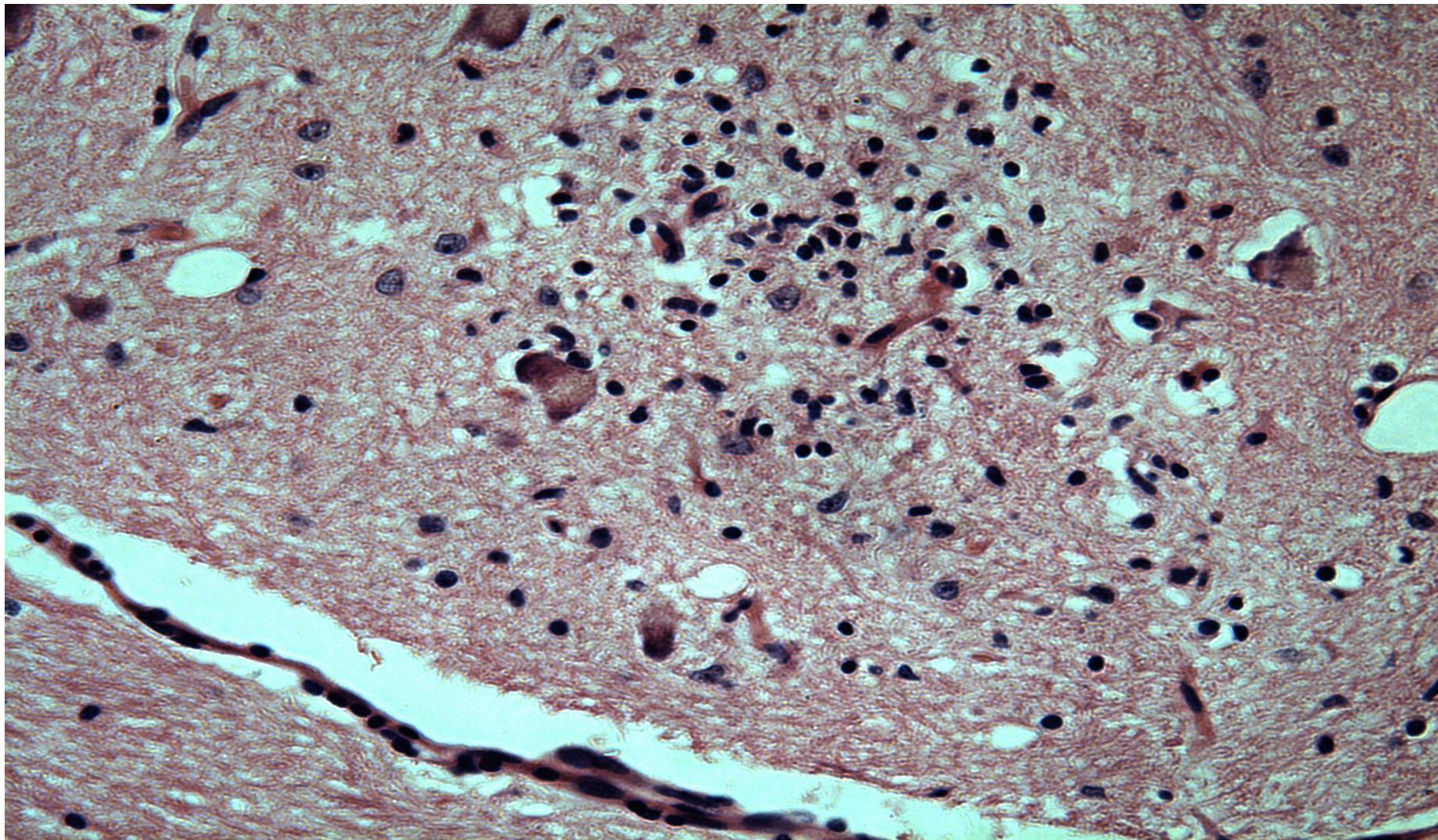
- А. Геморрагиялық инфаркт
- Б. Гиппокамп
- В. Қара субстанция
- Г. Аяқшалар

Қатерлі гипертензиядағы фибриноидты некроз

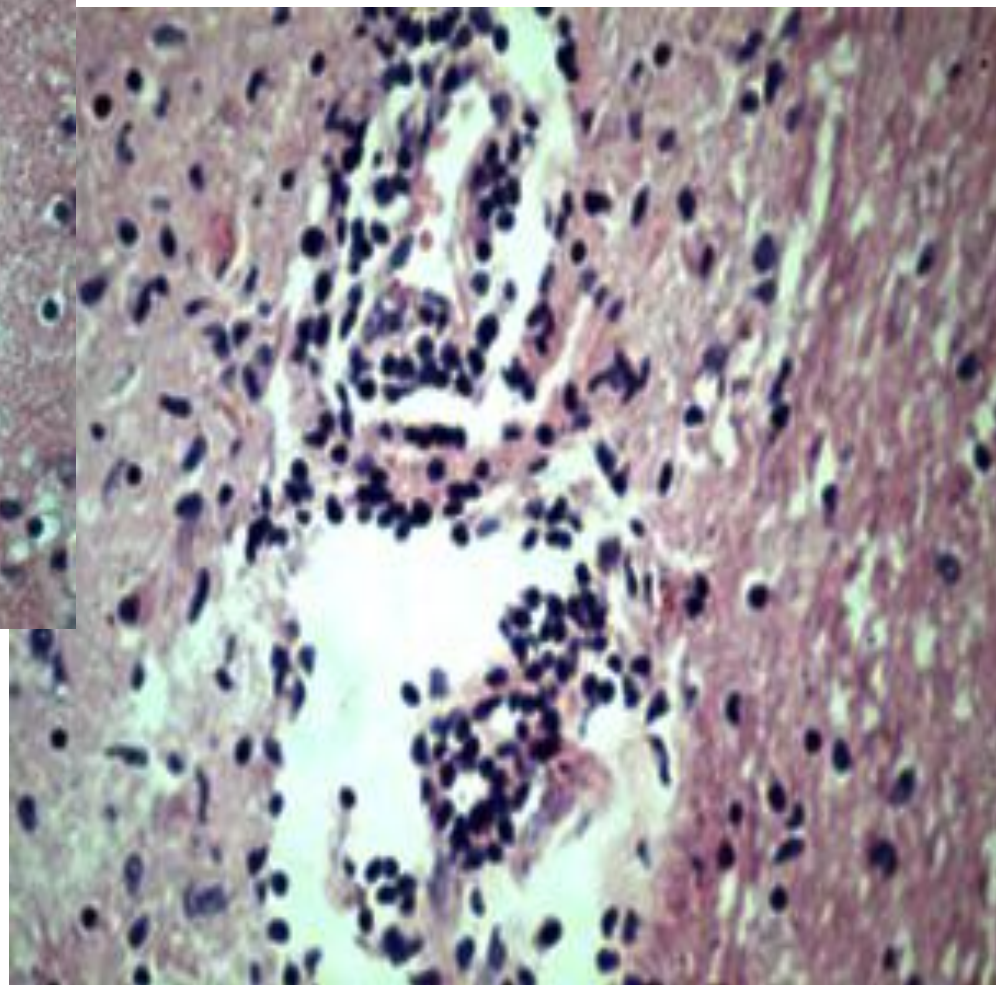
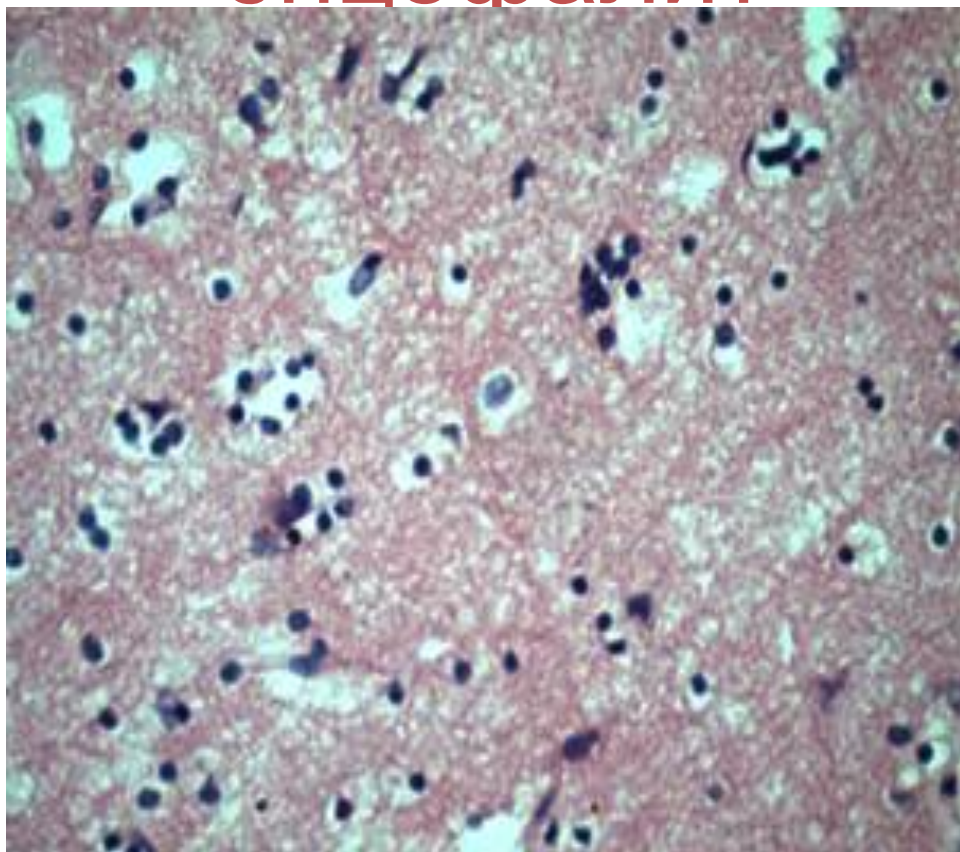


- А. Шумақша ілмектері
- Б. Фибриноидты некроз

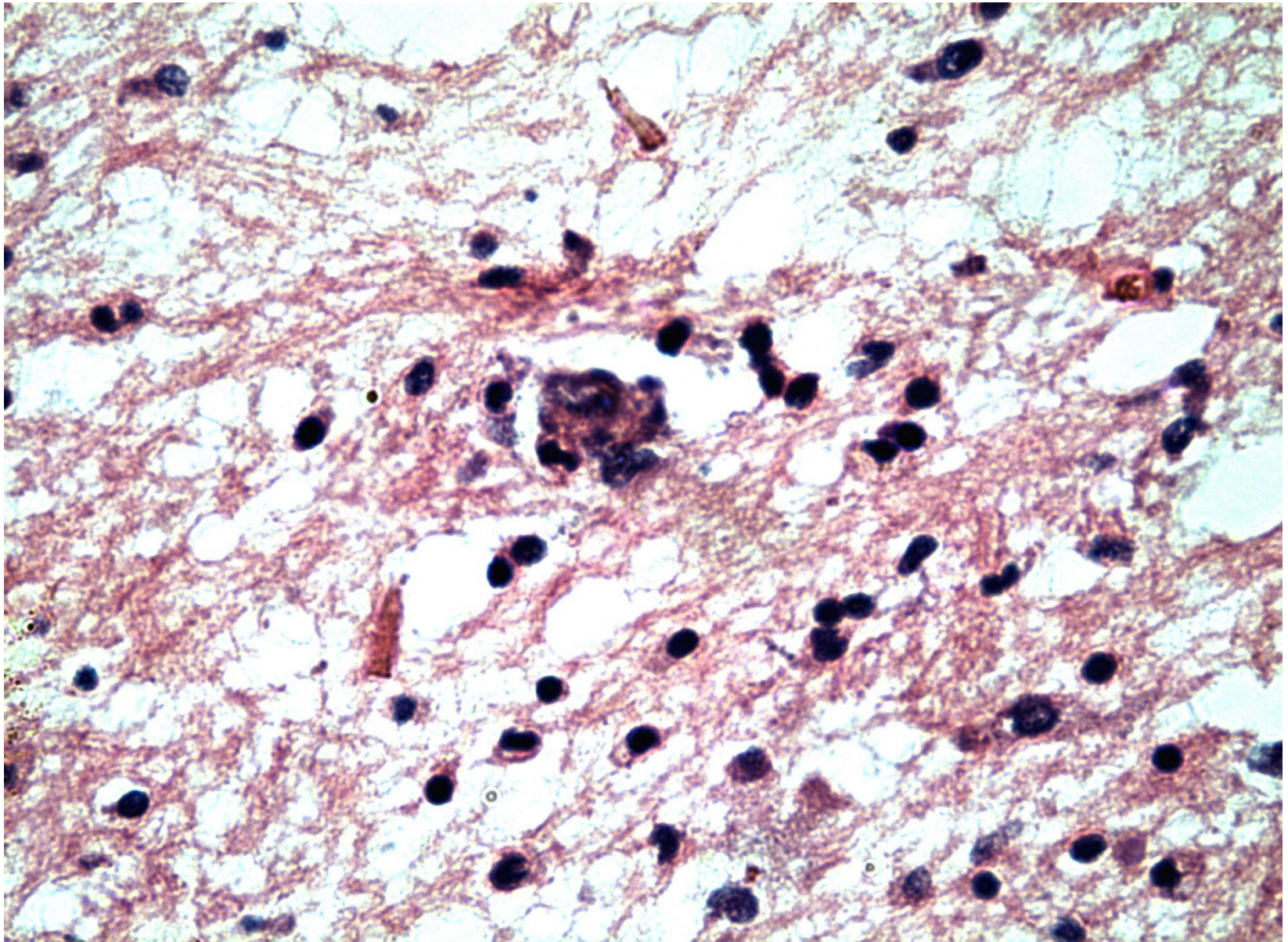
Жіті кенелік энцефалит



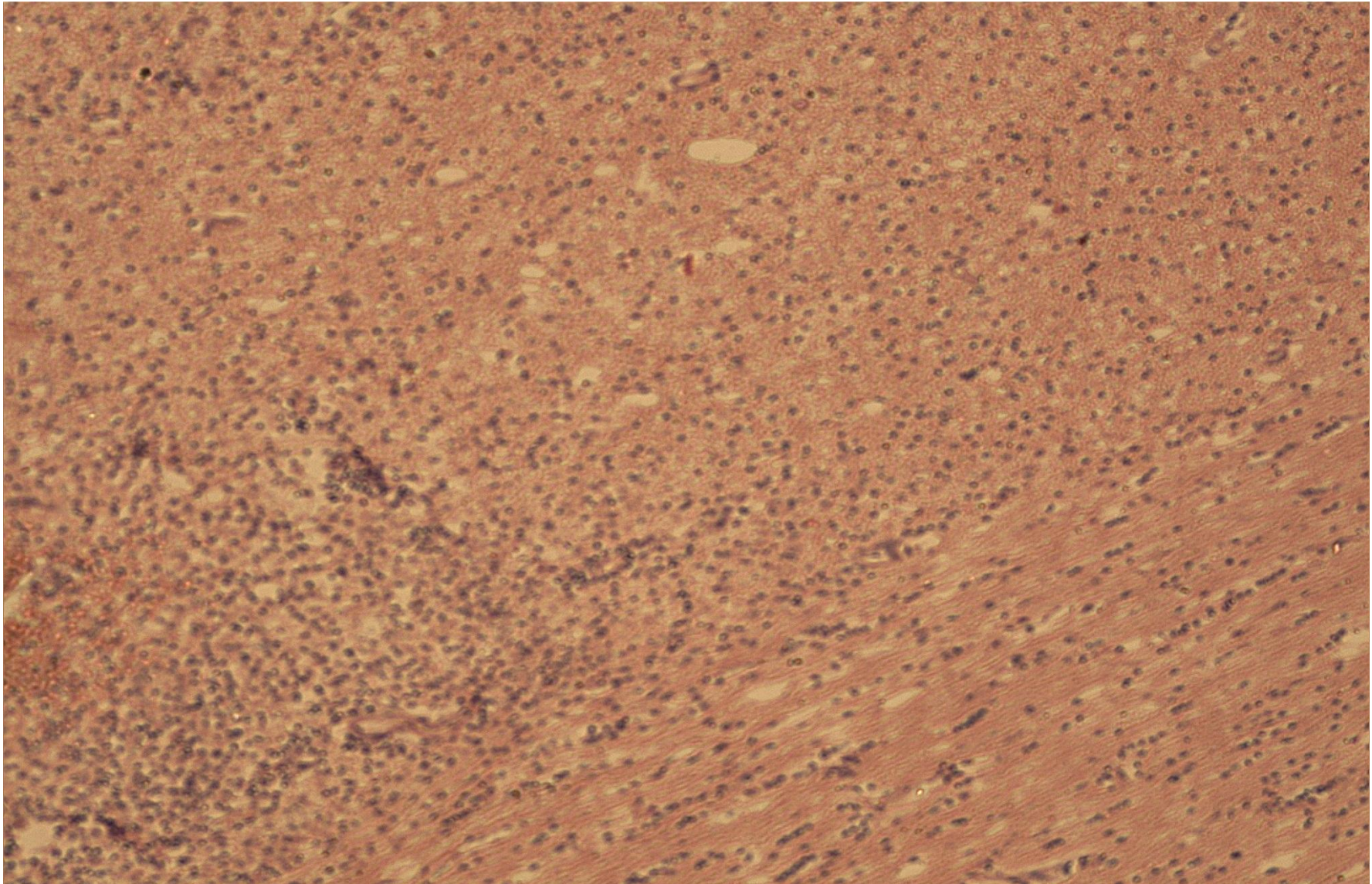
Коксаки энцефалит



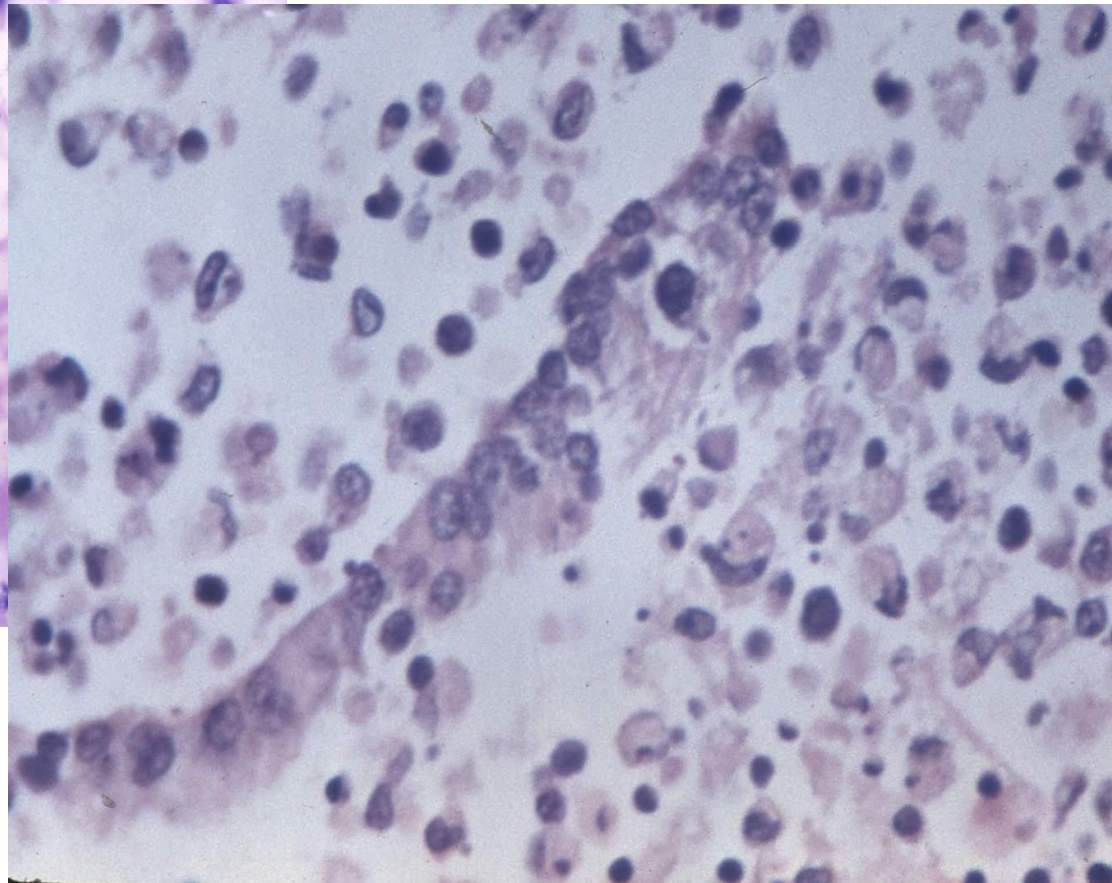
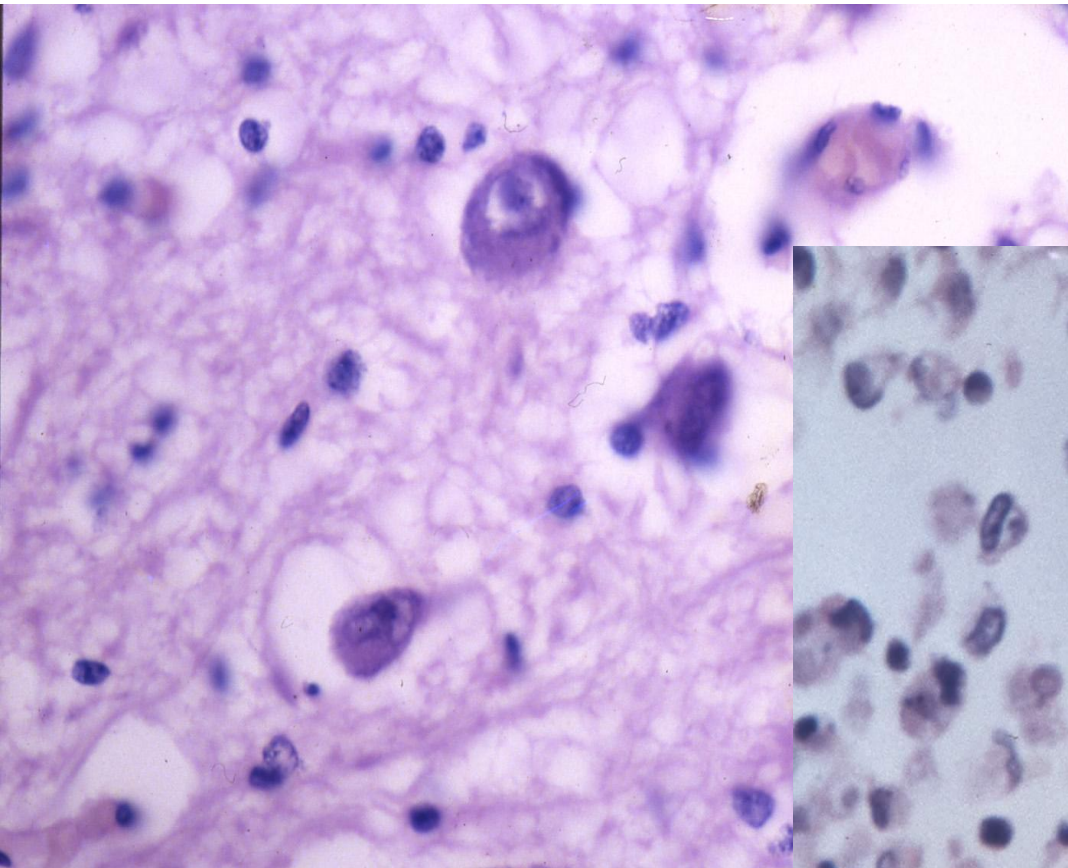
Жіті кенелік энцефалит



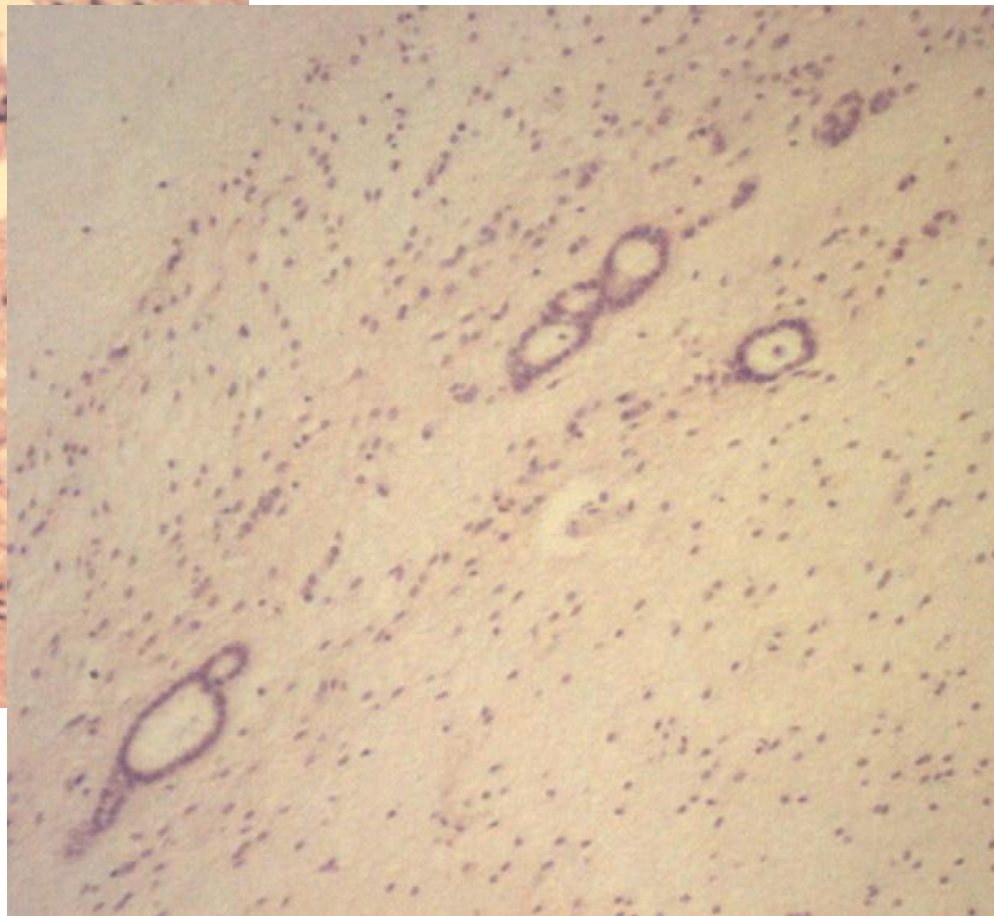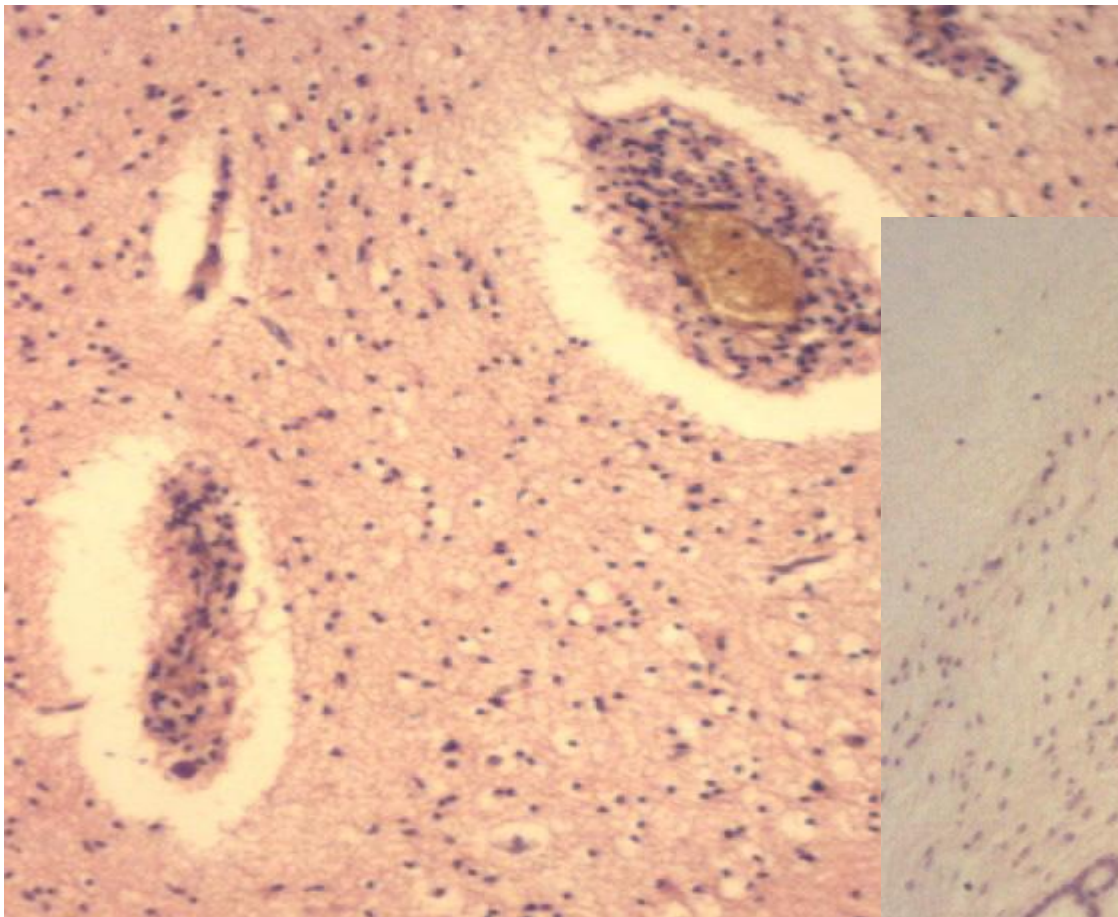
Некротикалық герпестік энцефалит



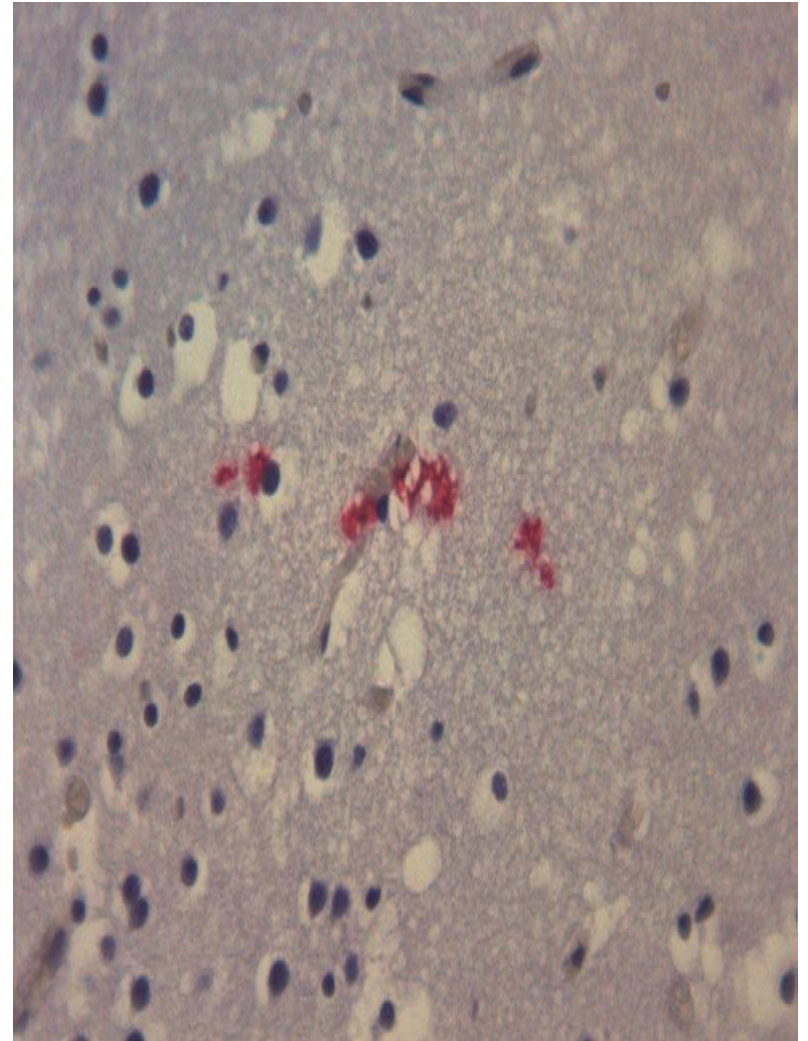
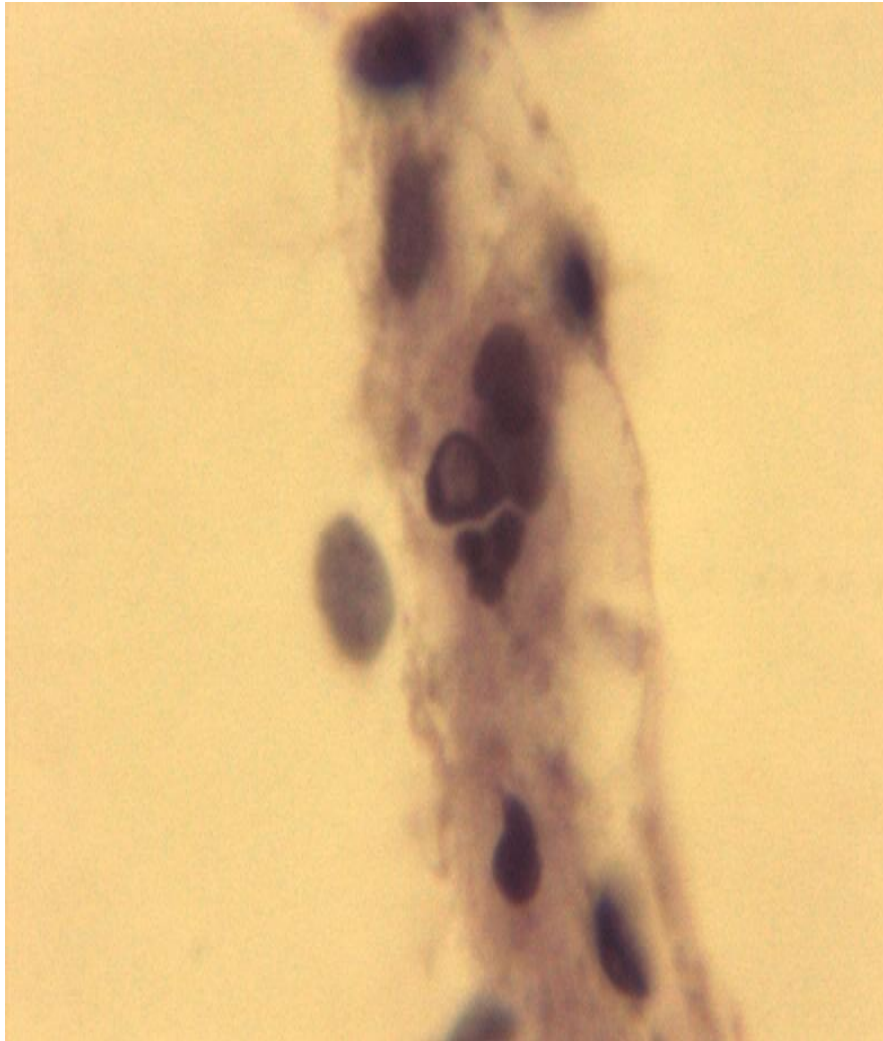
Некротикалық герпестік энцефалит

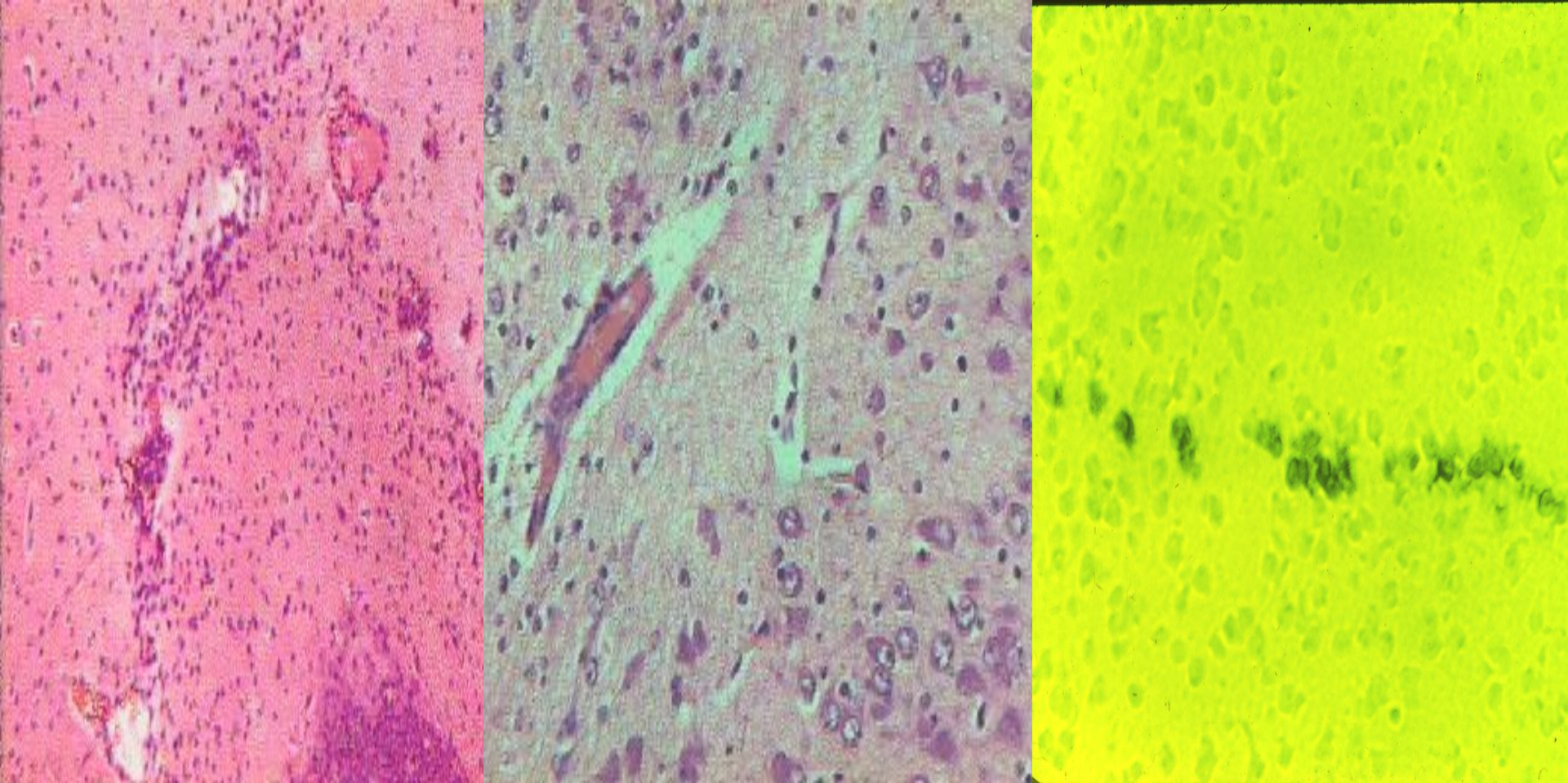


Герпестік энцефалиттің СОЗЫЛМАЛЫ АҒЫМЫ



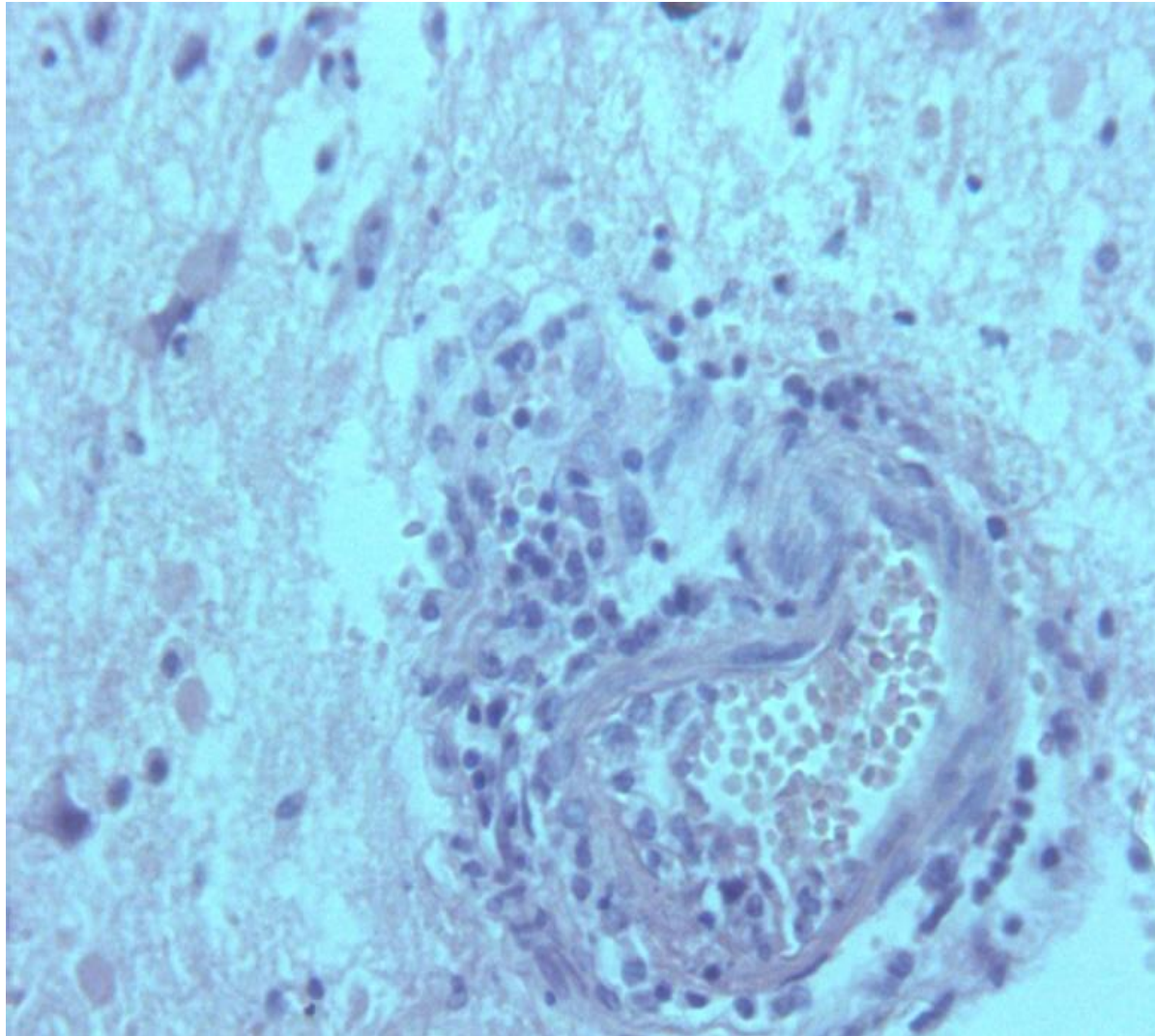
Герпестік энцефалиттің СОЗЫЛМАЛЫ АҒЫМЫ



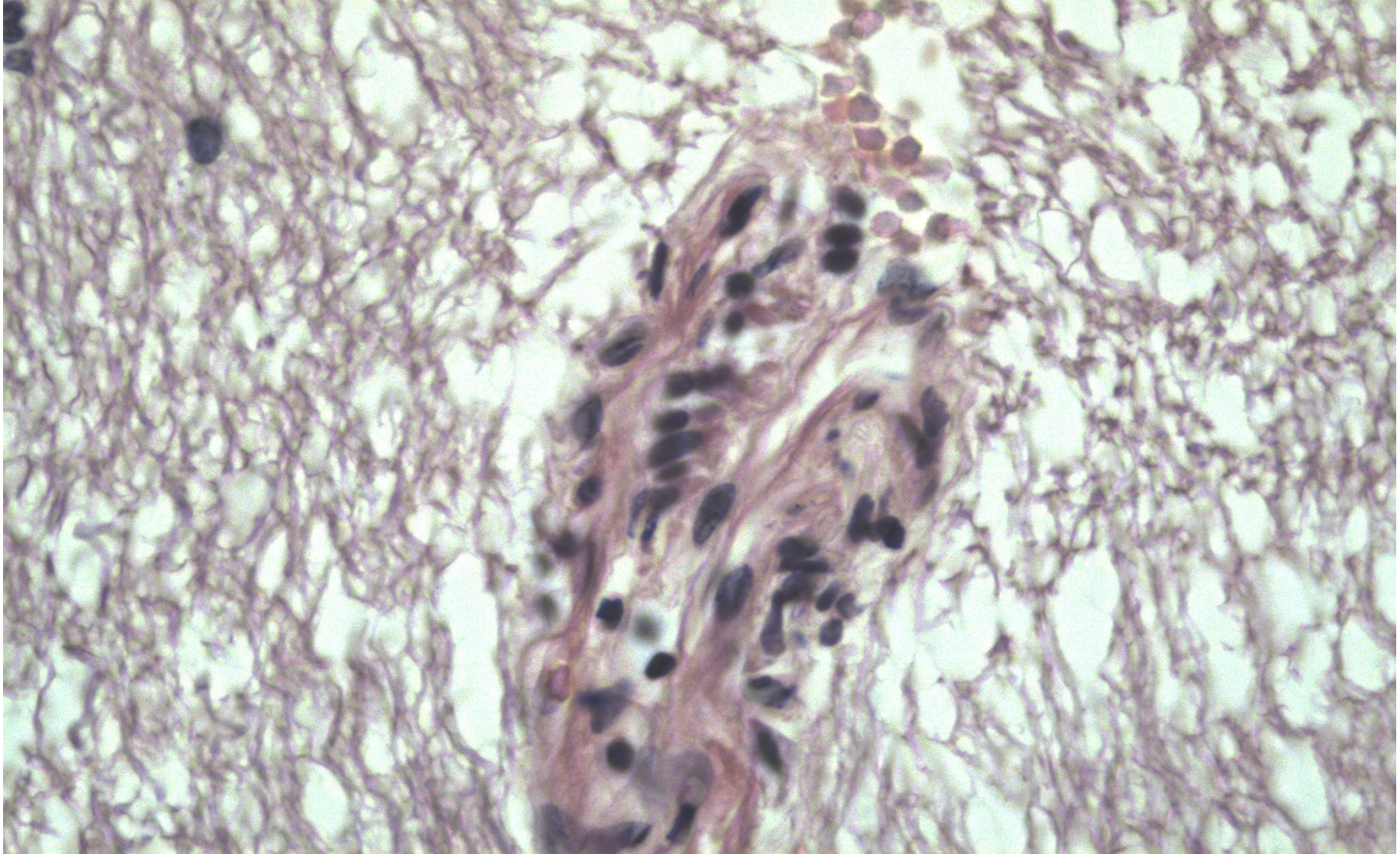


Жаңа туған қояндардың
интраперитонеалды жұқпа кезіндегі
эксперименттік герпестік инфекциясы

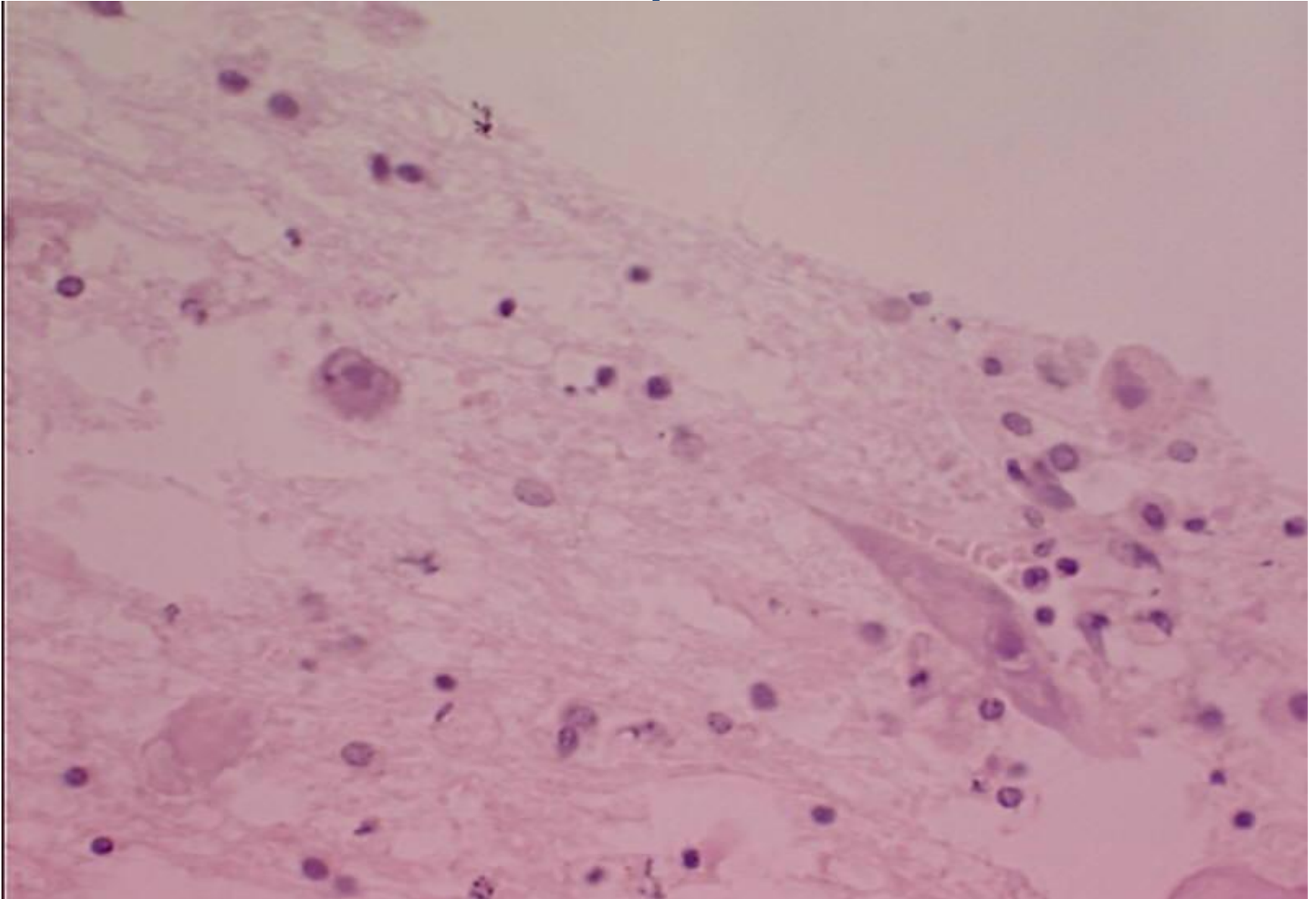
АИВмен шақырылған Энцефалит



АИВмен шақырылған Энцефалит



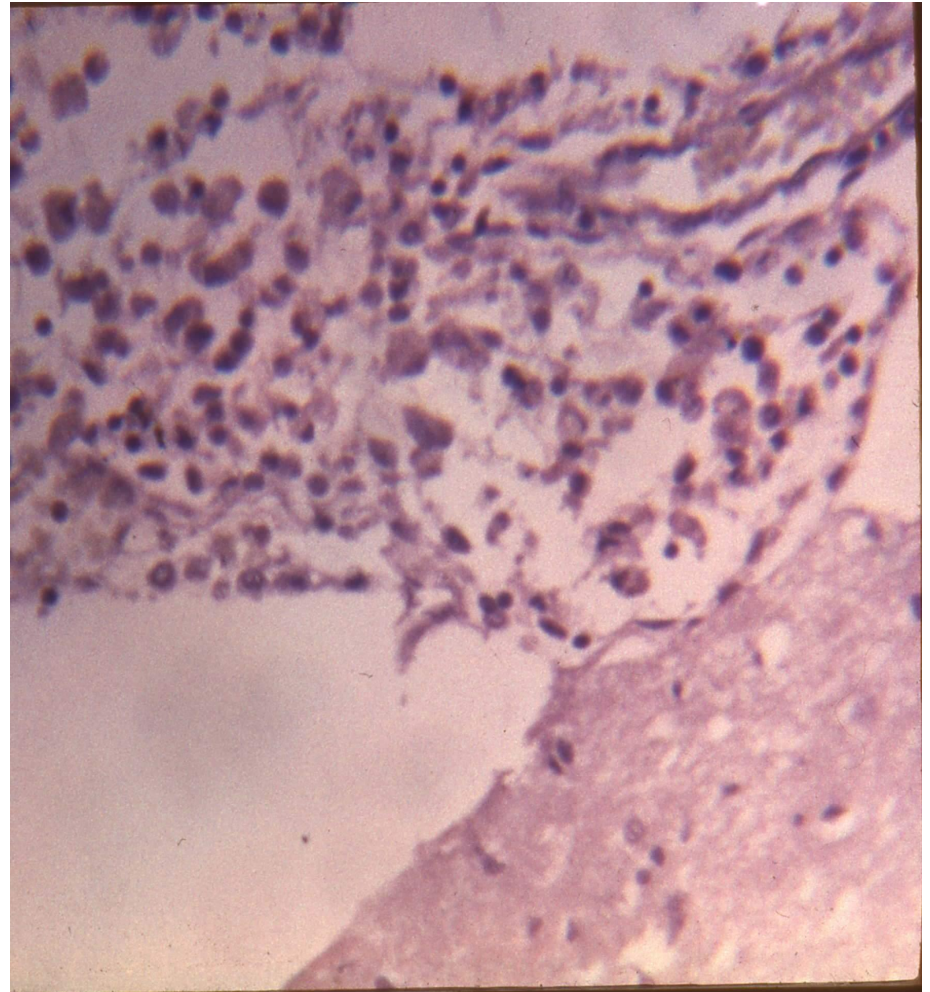
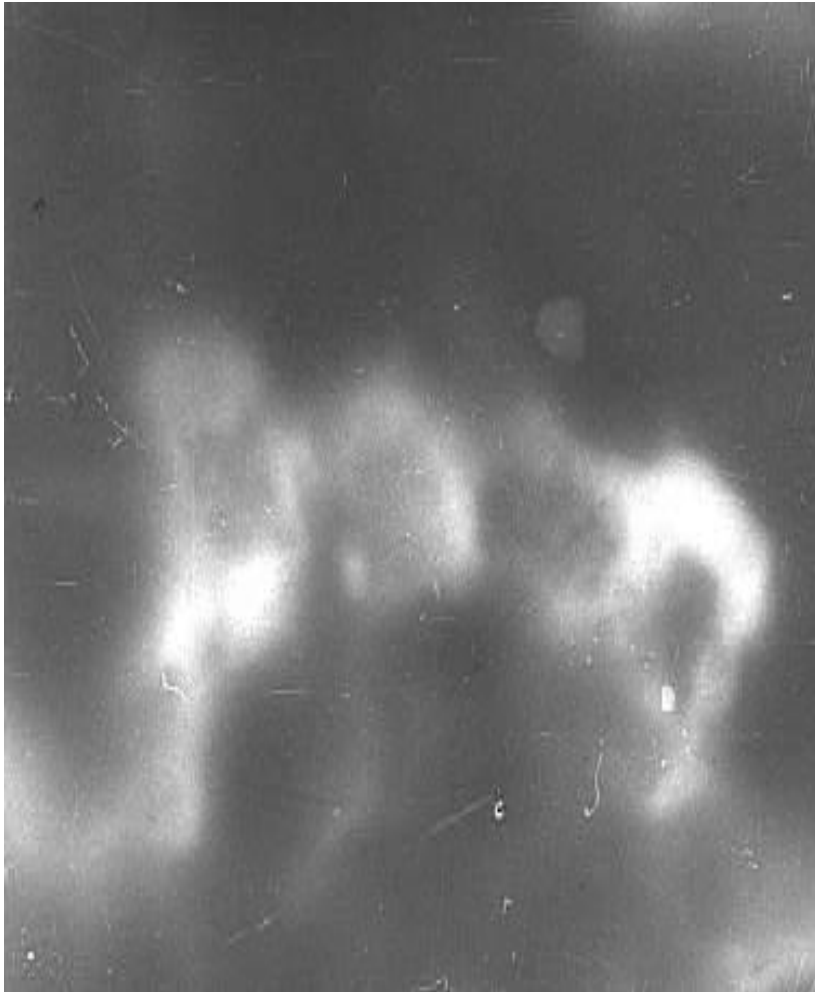
Цитомегаловирусы энцефалит



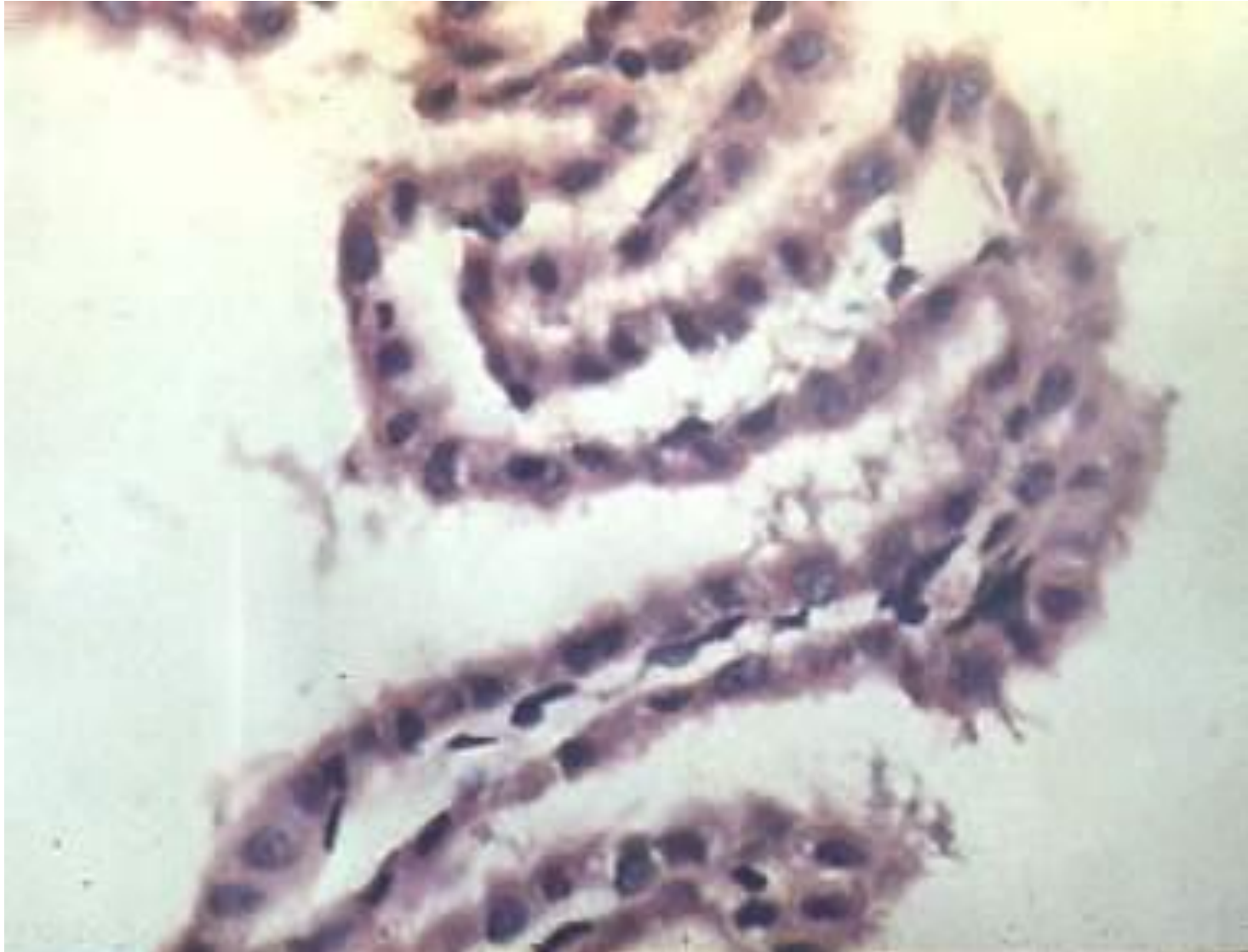Грипп кезіндегі мидың зақымдануы

сол жақ –

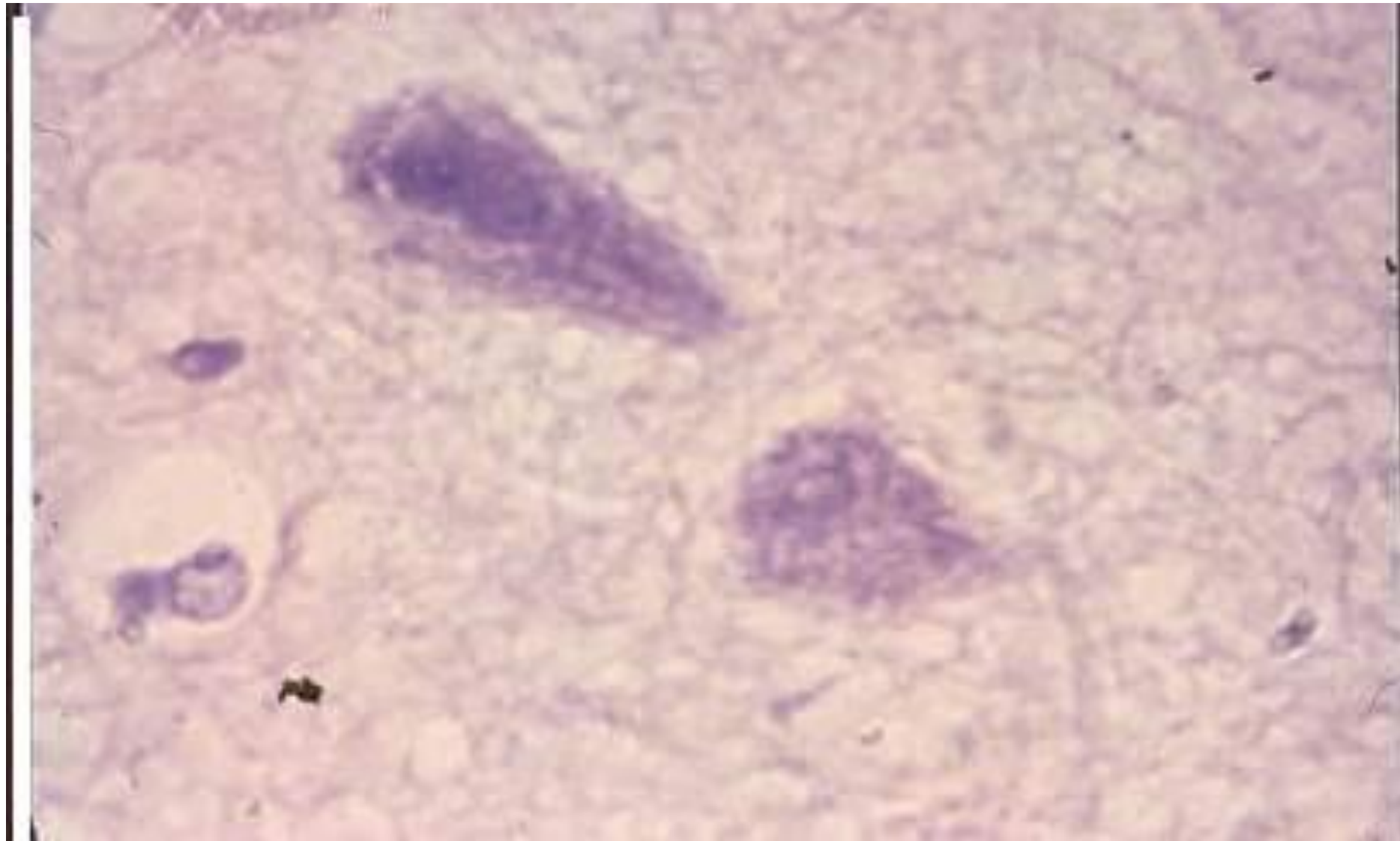
менингококкты инфекциядан қайтыс болған 4 айлық қыздың
хориодалды өріміндегі А0 гриппі вирус антигенінің Иф
Оң- гриппті менингит



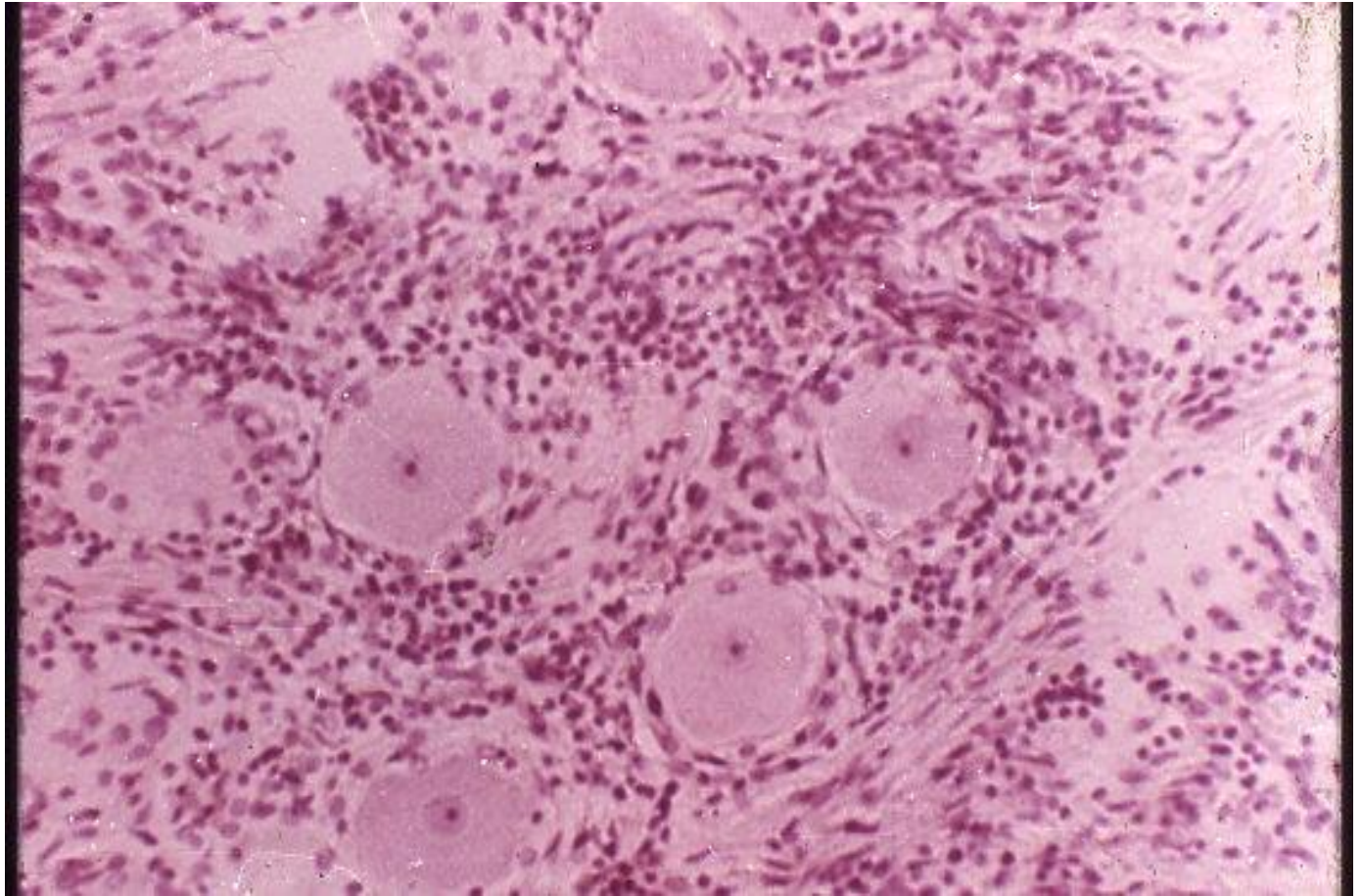
А0 вирусын
жұқтырған тышқанның хориодалды өріміндегі өзгерістер



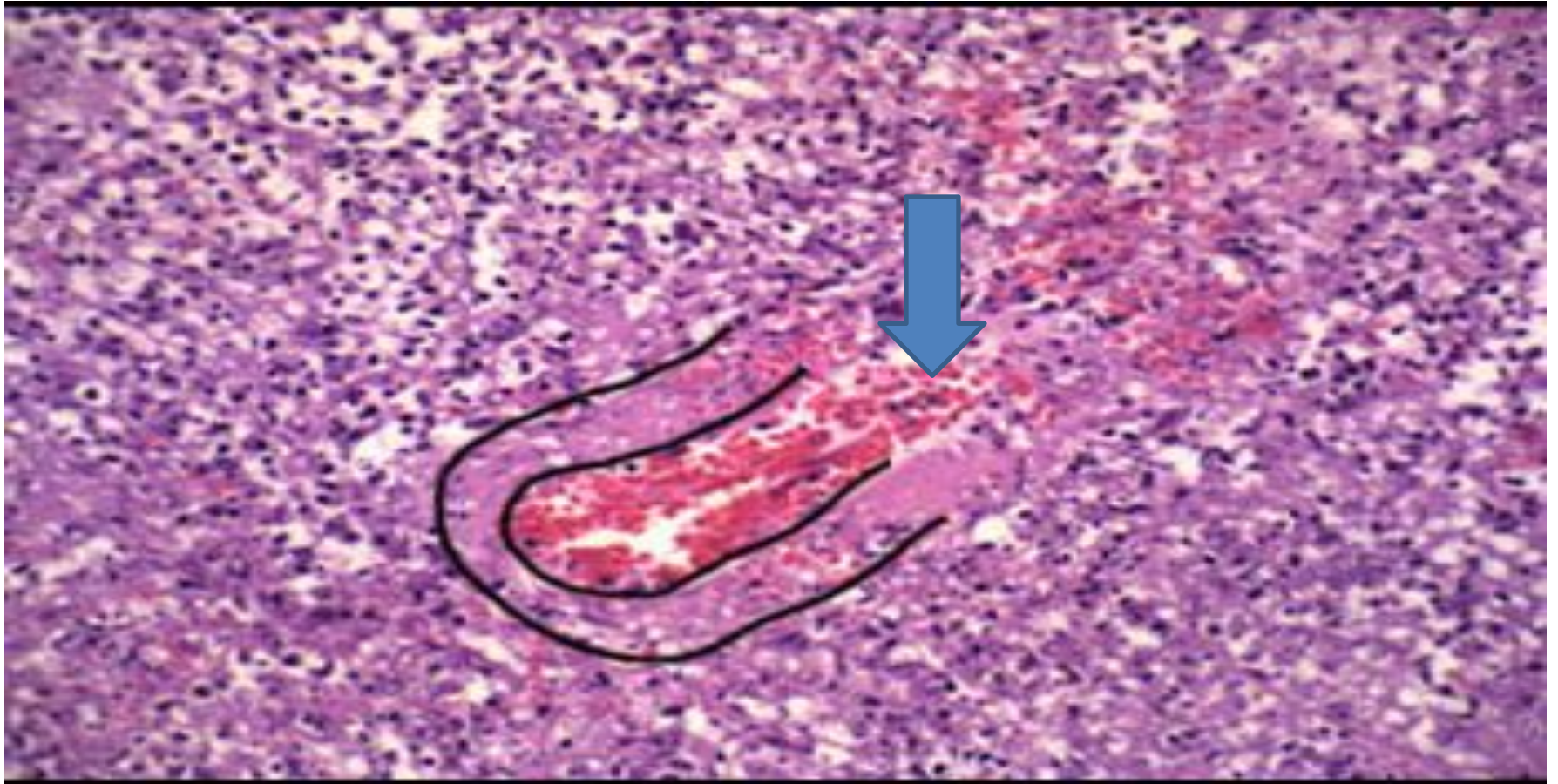
Аденовирусы энцефалит



Құтыру

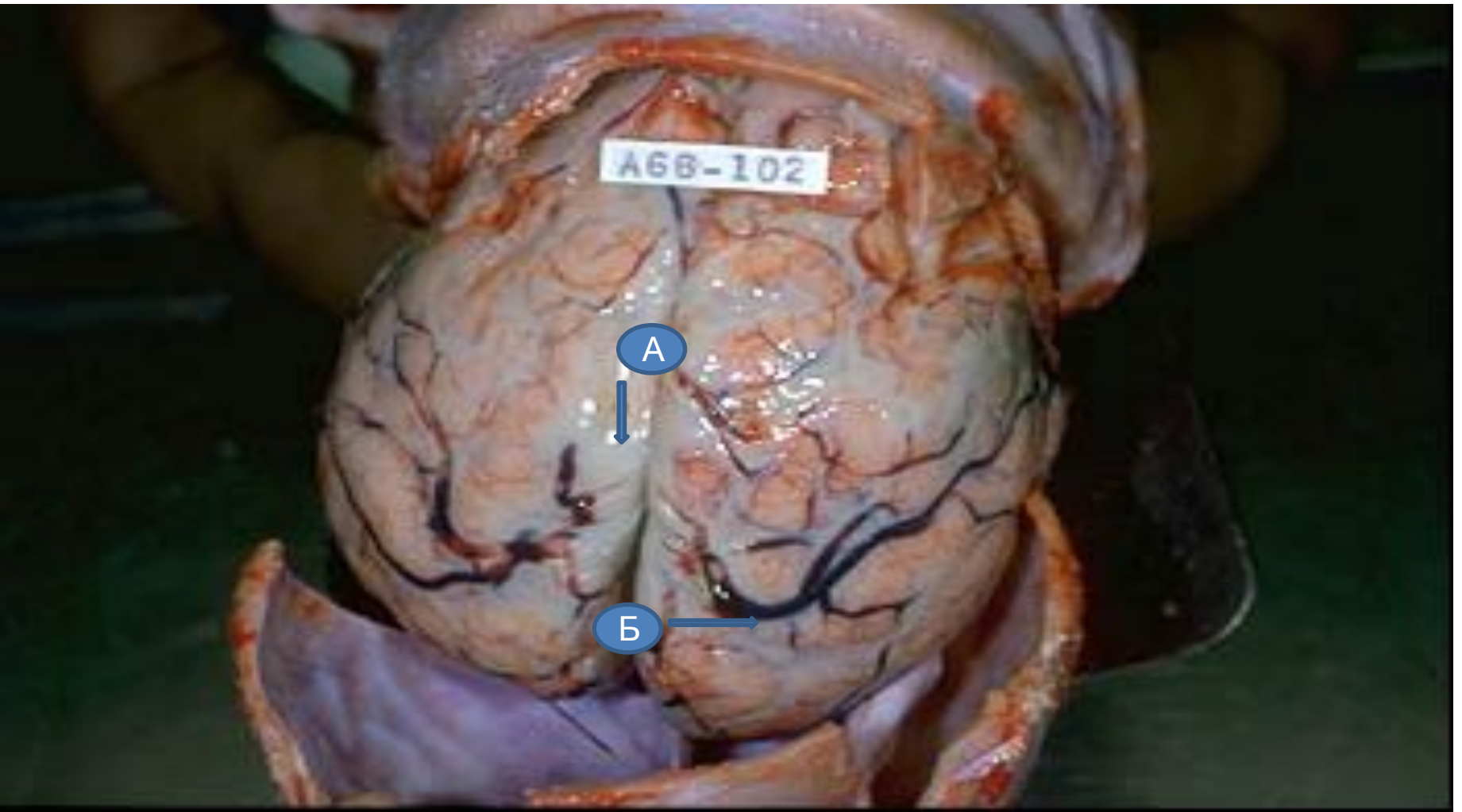


Туберкулезды менингоэнцефалит



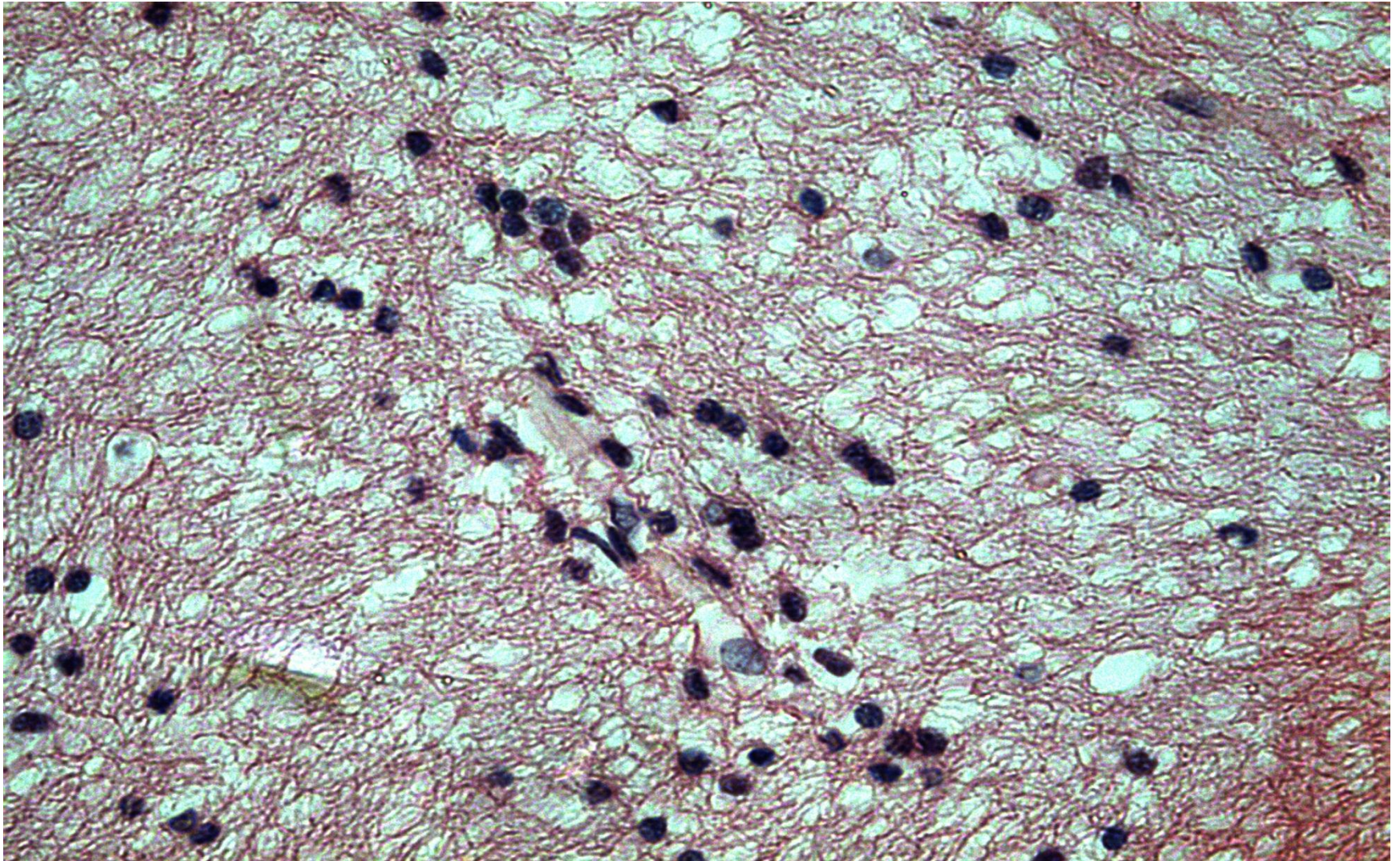
- Қабырғасы некроздалған менингеальды қантамыры

Бактериальды менингит

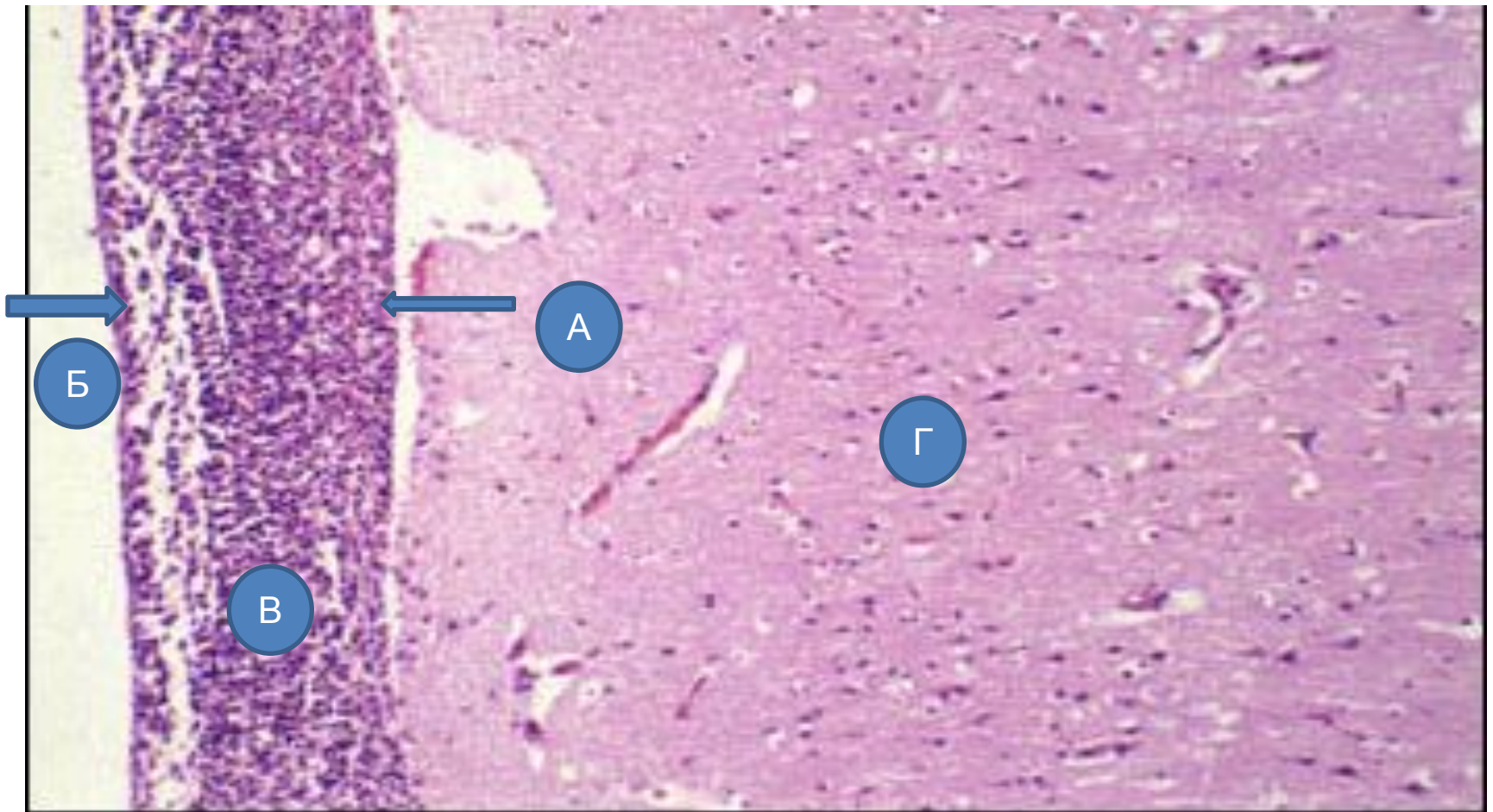


- А. қантолған қантамырлар
- Б. экссудат

Жайылма қызылша кезіндегі мидың зақымдалуы

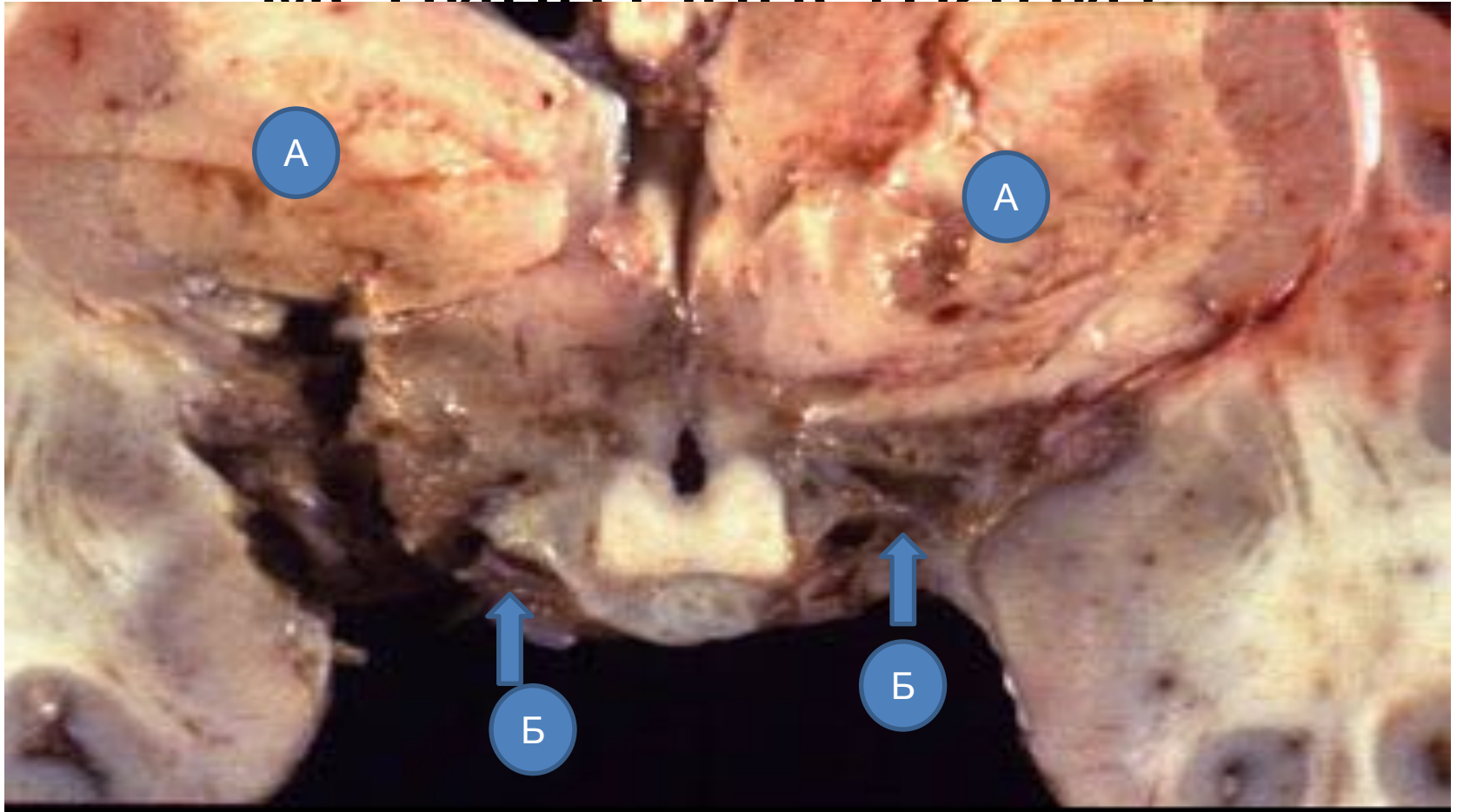


Бактериальды менингит



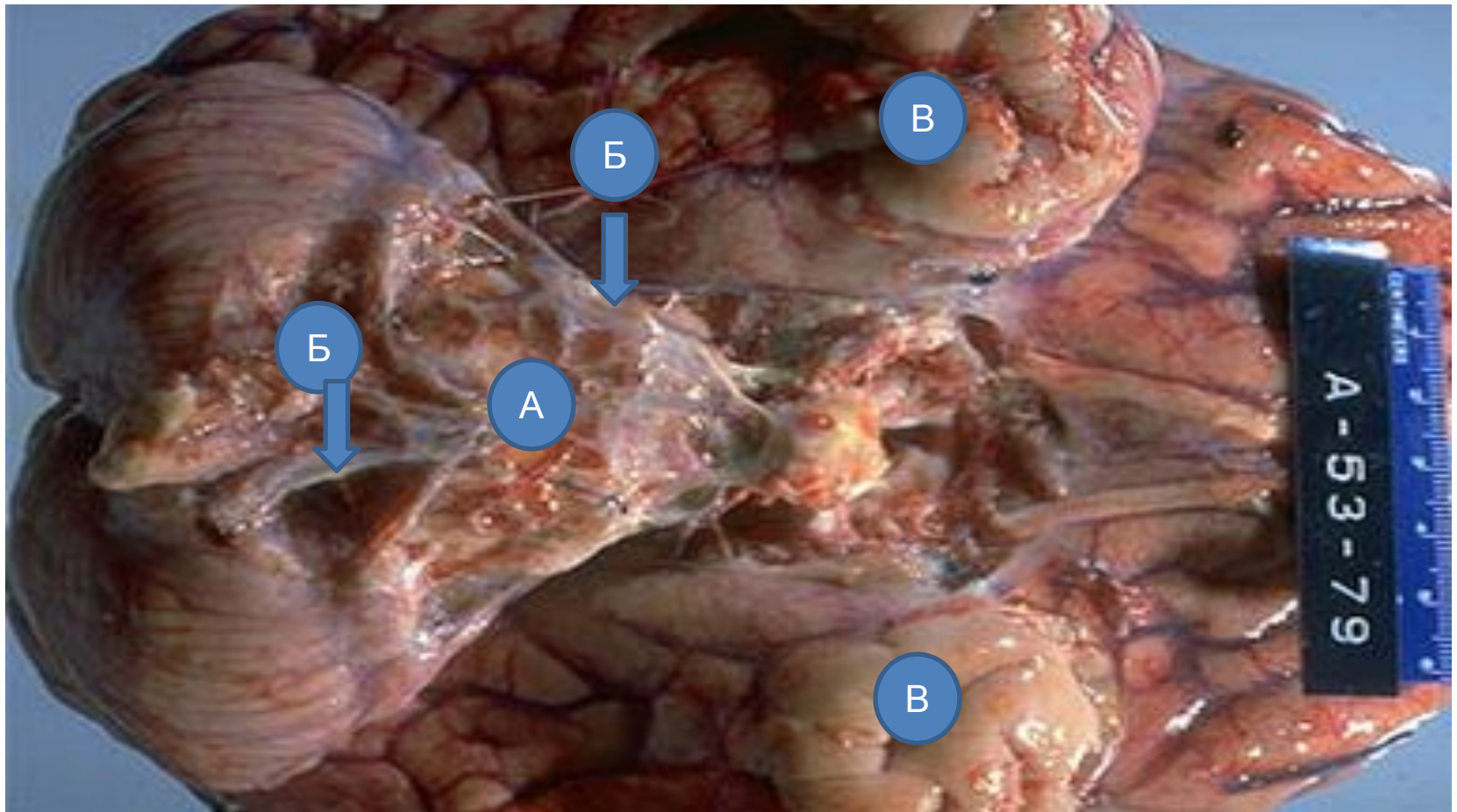
- А. жұмсақ ми қабығы
- Б. өрмекші қабық
- В. қабынған менингальды кеңістік
- Г. ми қыртысы

Туберкулезды менингоэнцефалит



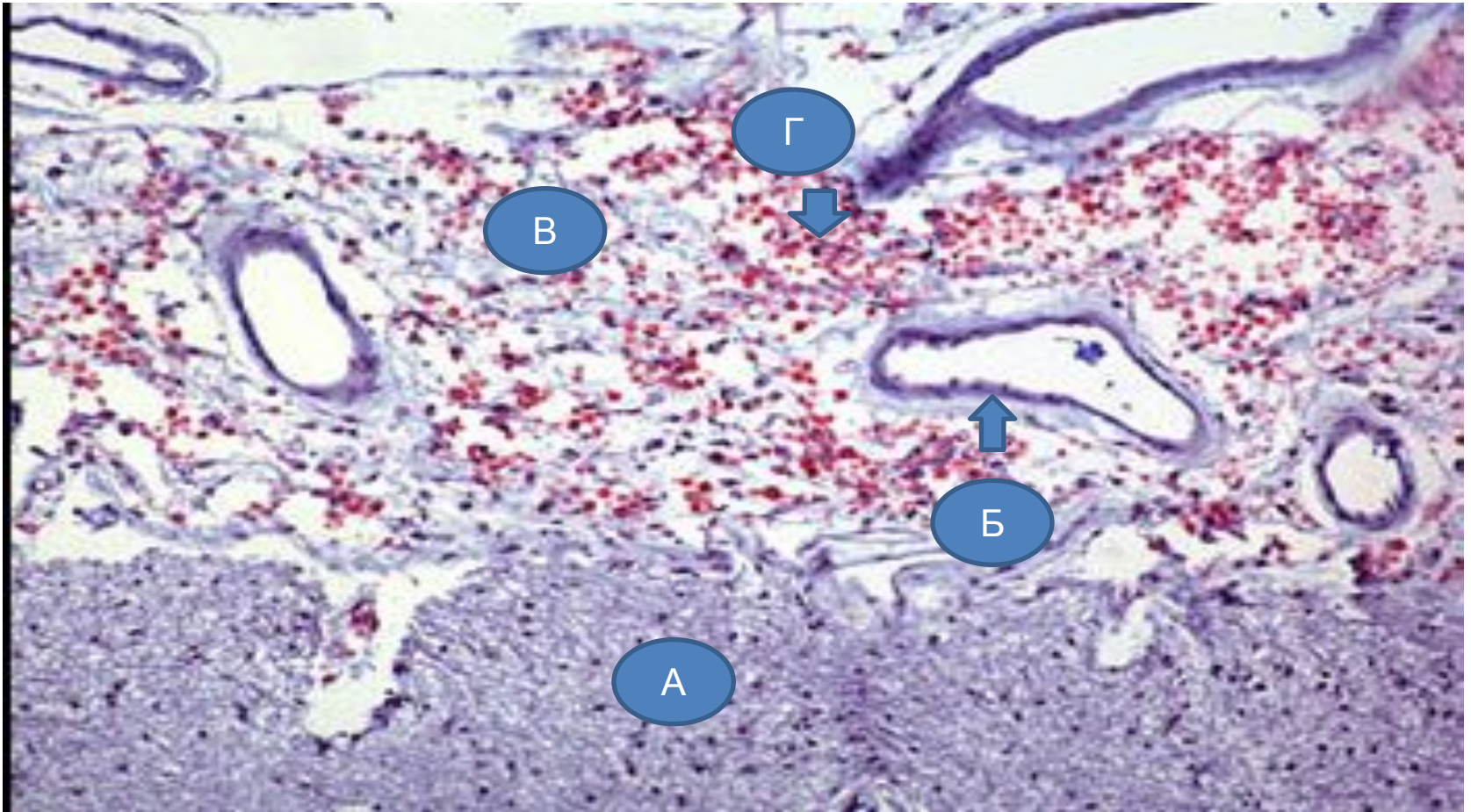
А. базальды ганглидердің некрозы
Б. ми қабықтарының фиброзы

Туберкулезды менингит



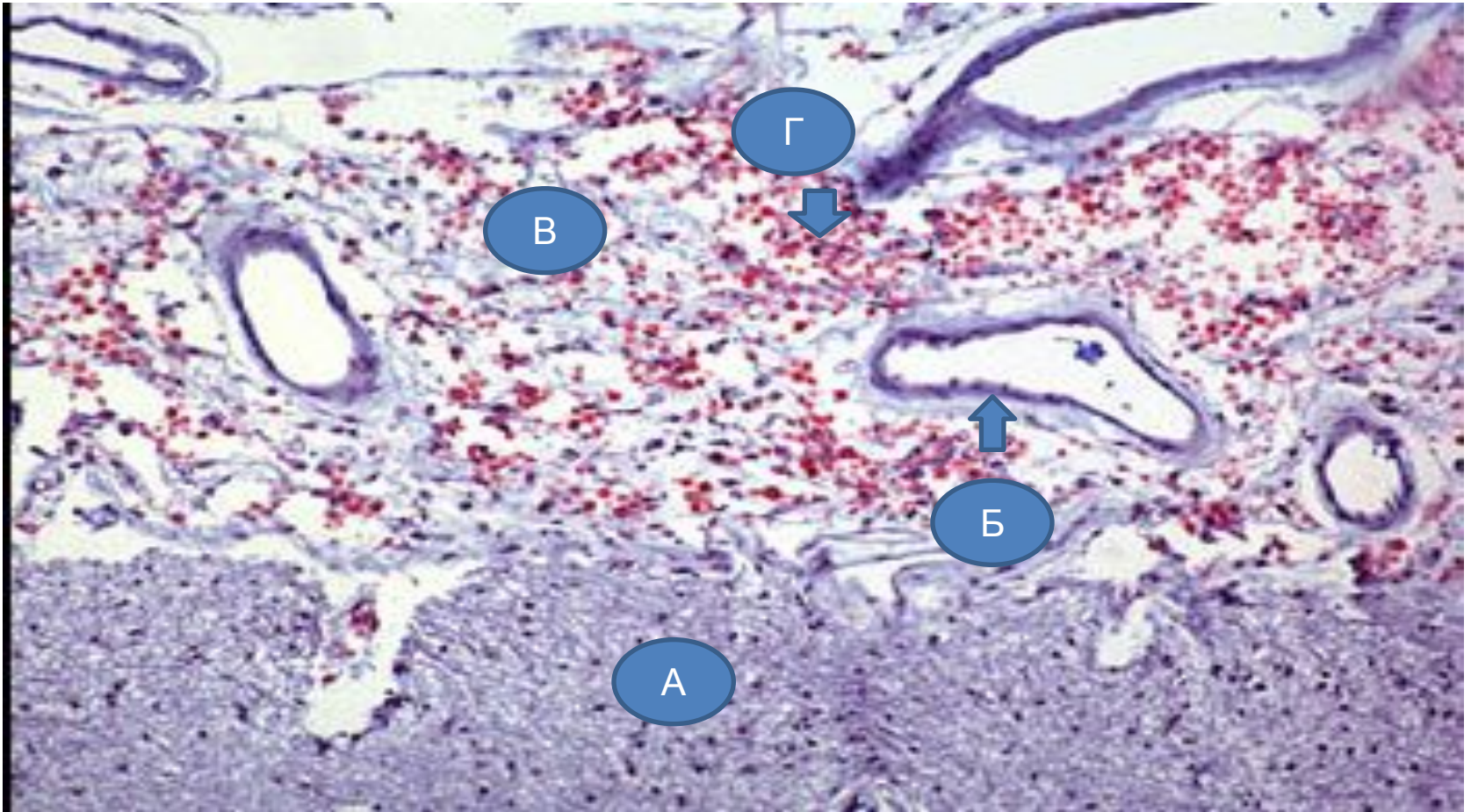
- А. ми бағаны
- Б. экссудат
- В. самай үлестерісочные доли

Криптококты менингит



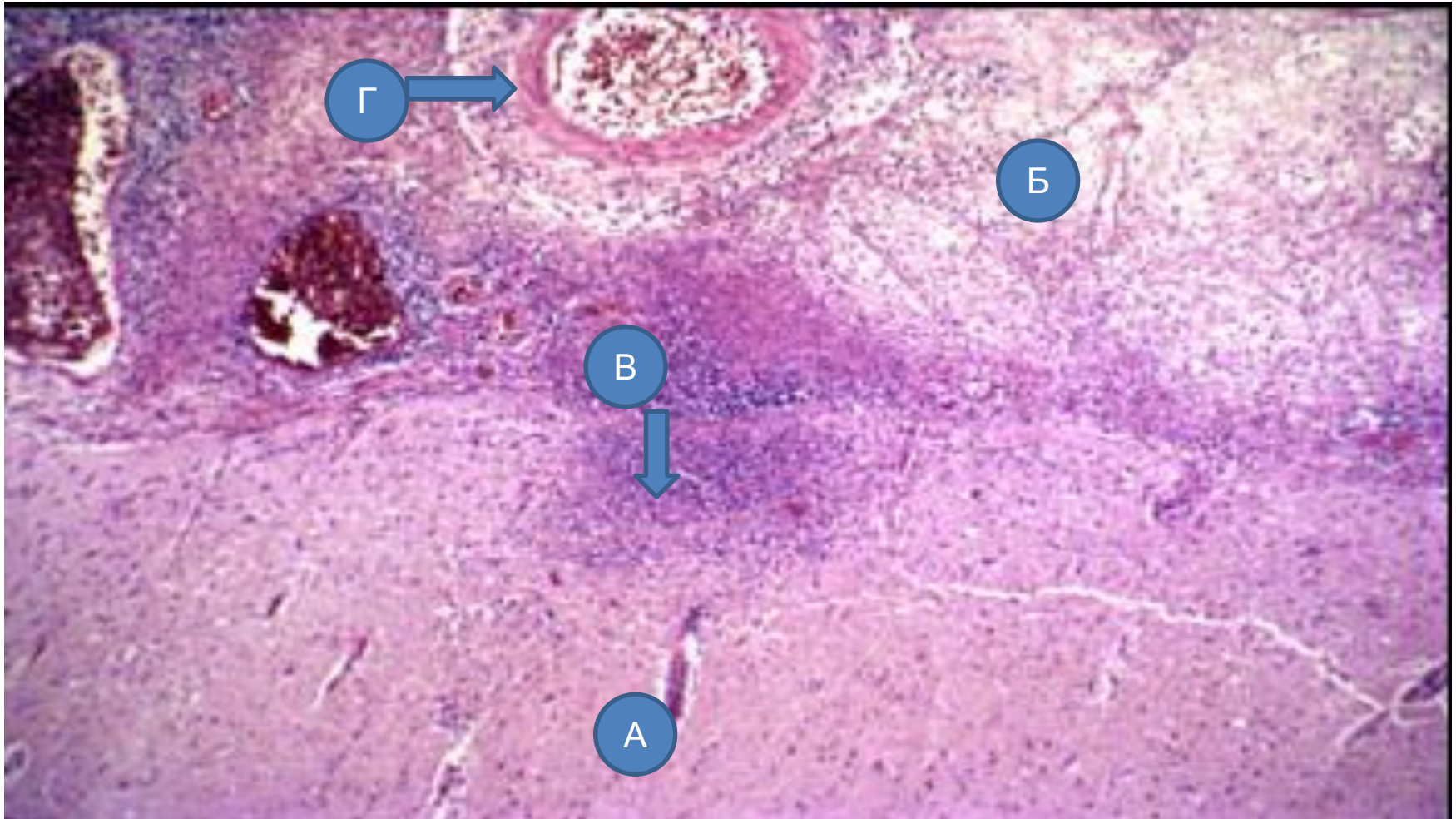
- а. ми тіні
- б. қантамыр
- в. менингеальды кеңістік
- с. криптококктар

Криптококты менингит



- а. ми тіні
- б. қантамыр
- в. менингеальды кеңістік
- с. криптококктар

Туберкулезды менингоэнцефалит



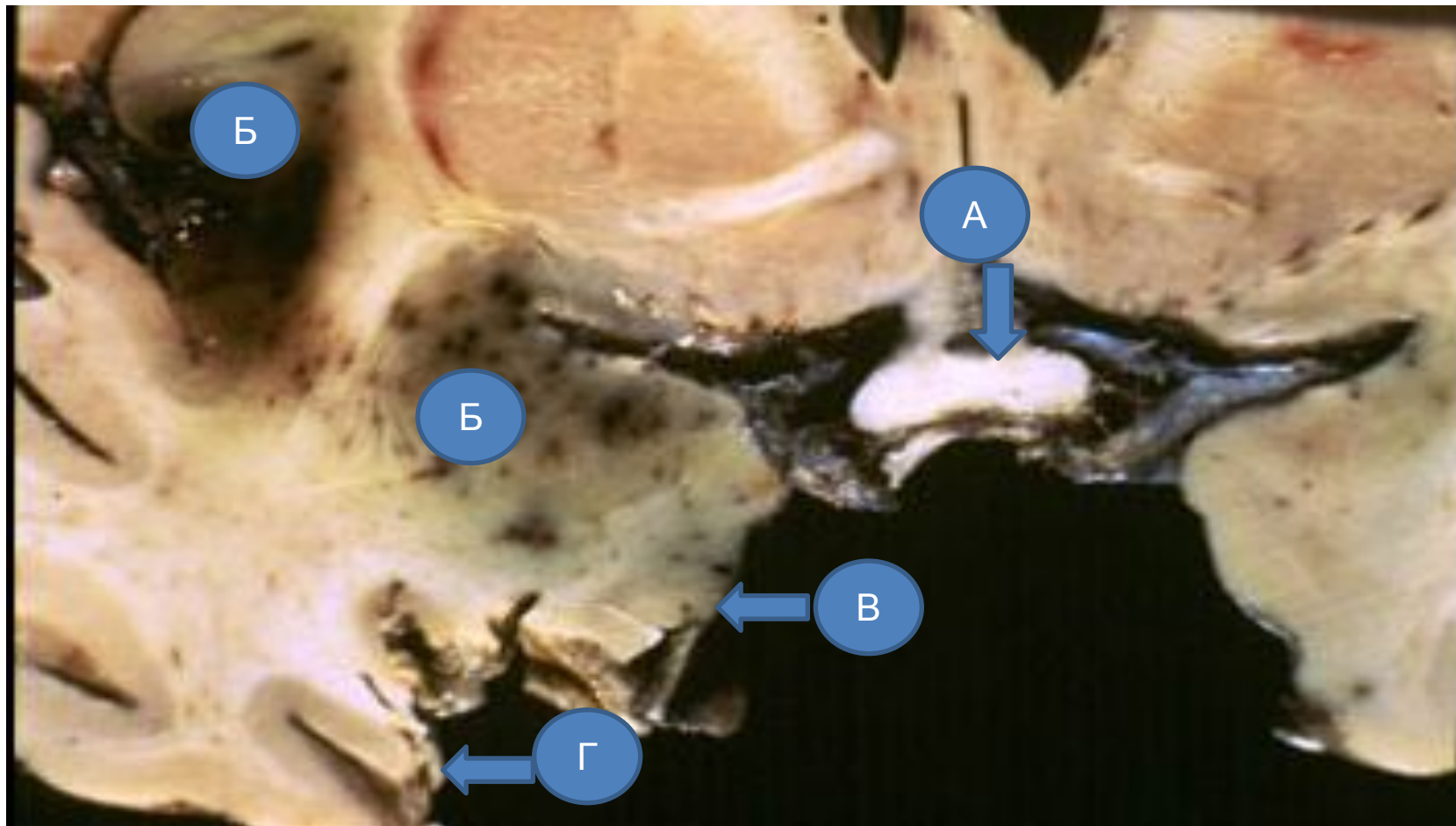
А. ми қыртысы

Б. менингеальды қабық

В. ми тінінің қабынуы

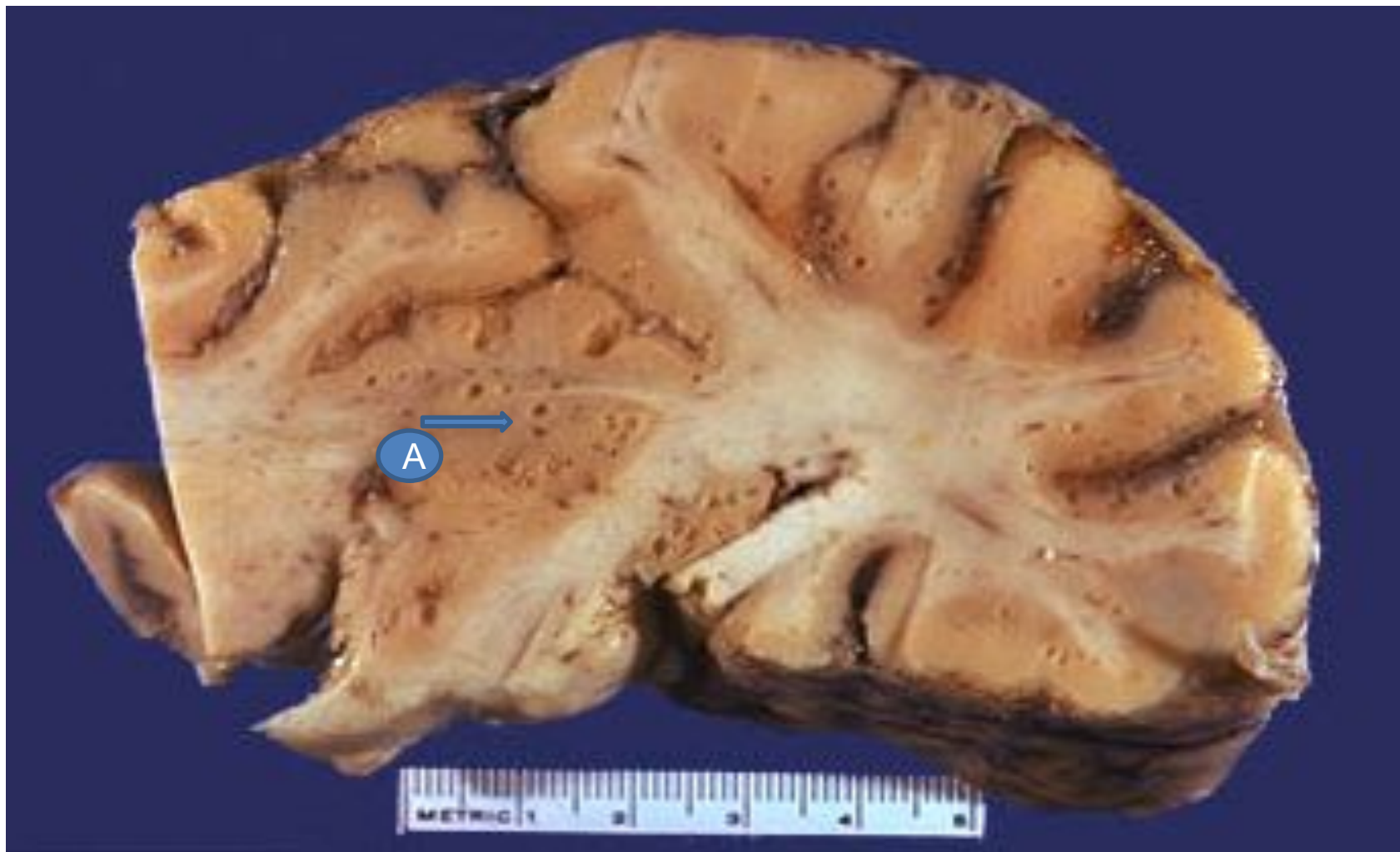Г. Қабырғасы некроздалған менингеальды қантамыр

Вирусты энцефалит



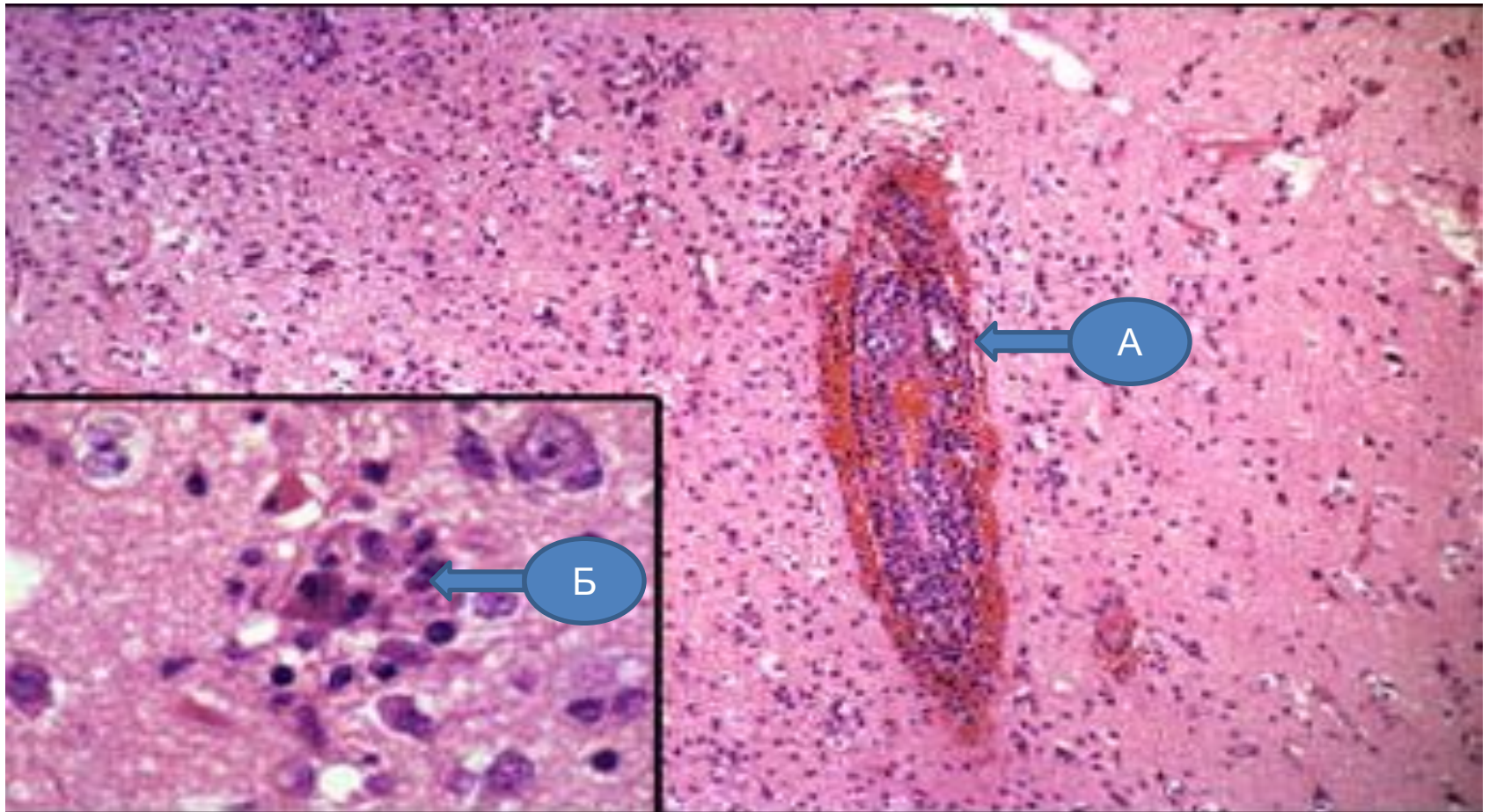
- А. көру қиылысу
- Б. некроз
- В. медиальды самай үлесі
- Г. төменгі самай үлесі

Саңырауқұлақты менингит



A. зақымдалу зонасы

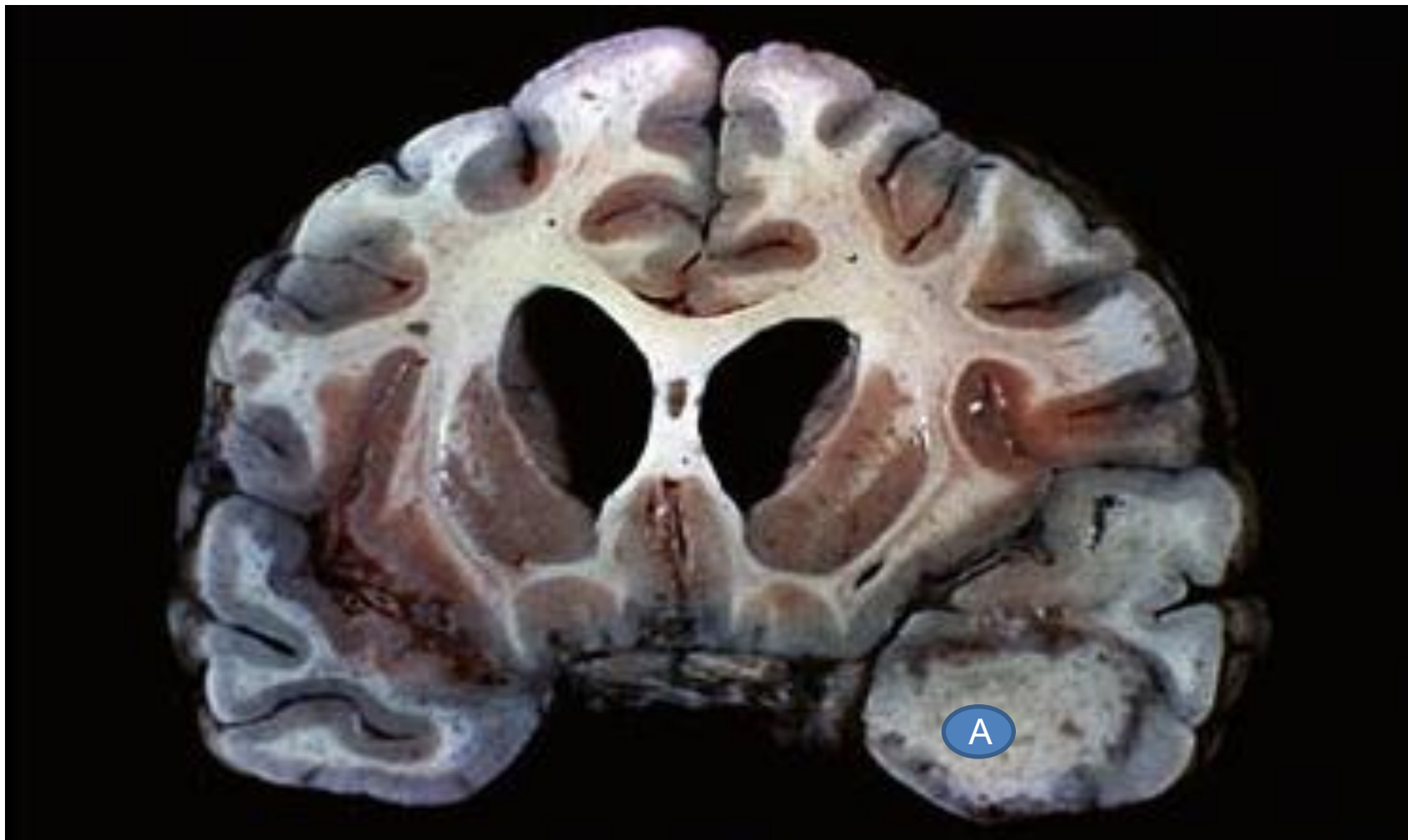Вирусты менингоэнцефалит



А. периваскулярлы лимфоцитарлы
инфильтрат

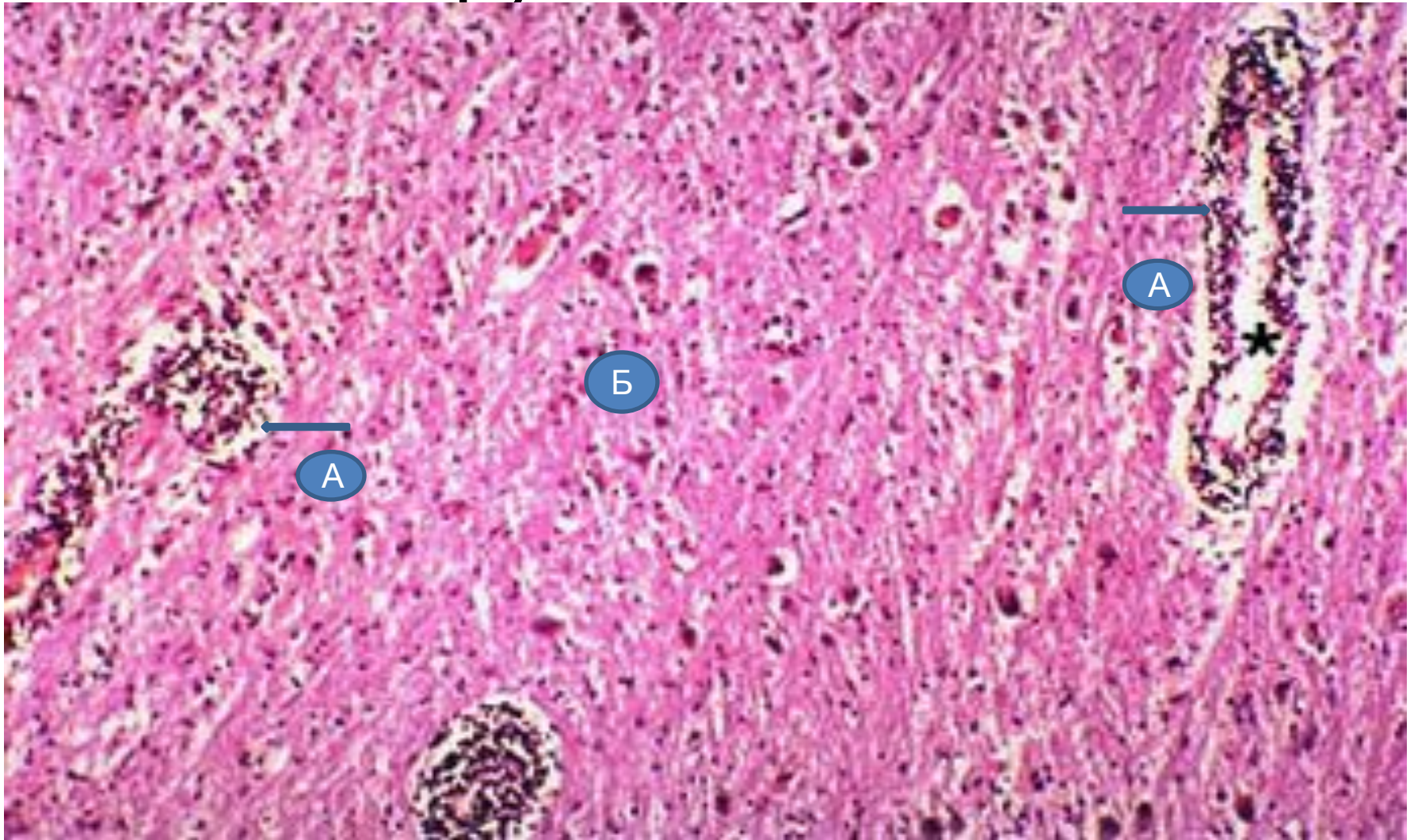
Б. некроз бар микроглиялы дүгүш

Ми туберкуломасы



А. Туберкулома

Вирусты менингит

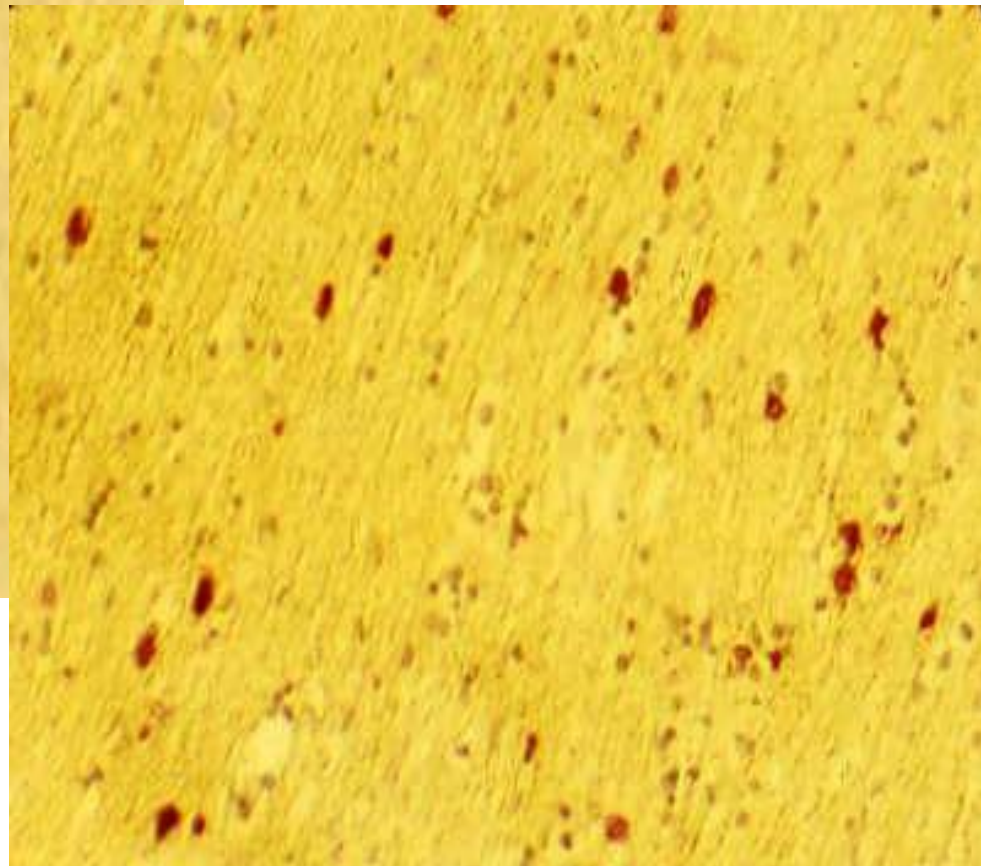
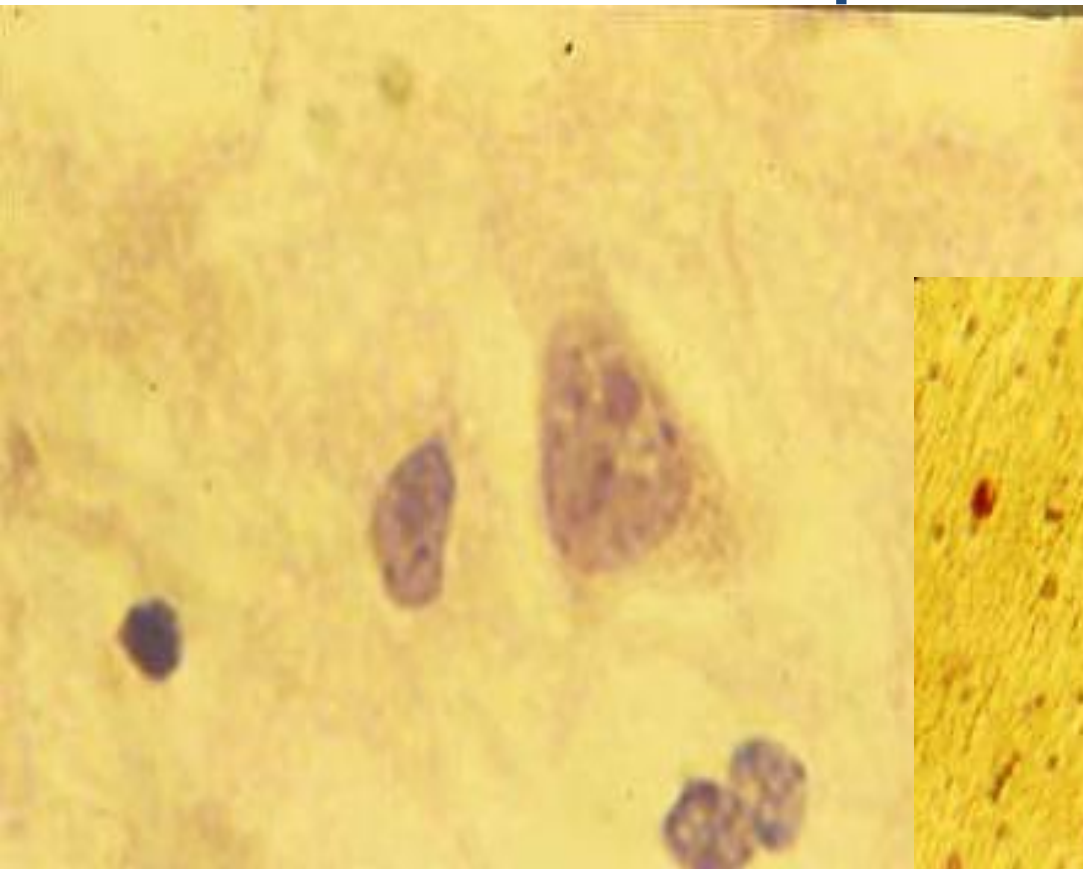


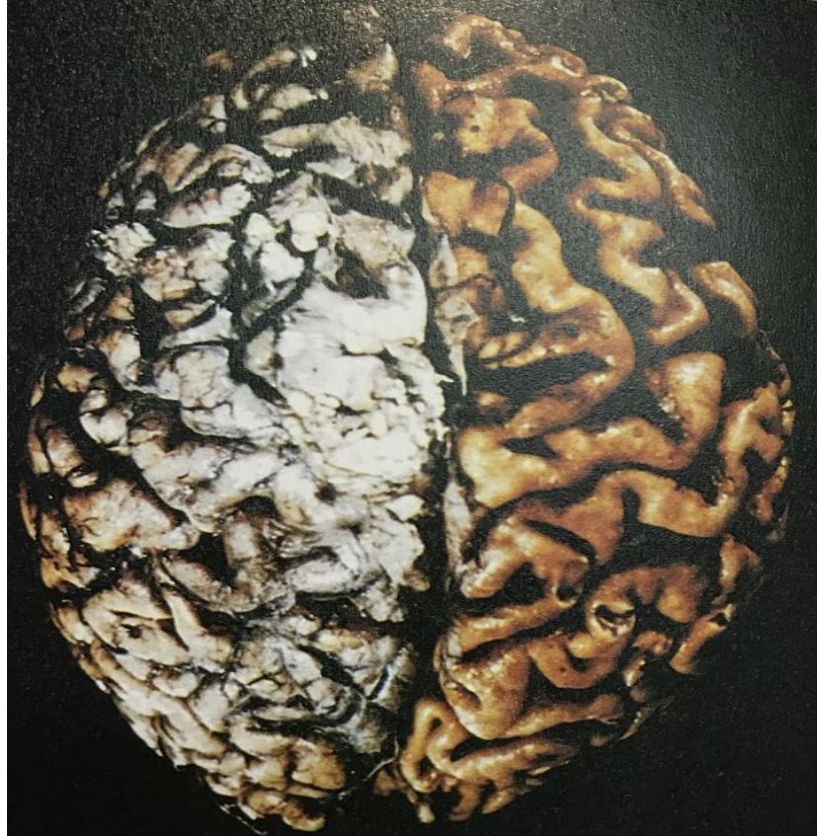
А. периваскулярлы лимфоциттер

Б. ми тінінің лимфолейкоцитарлы


инфильтрациясы

Ошақтық герпестік энцефалит

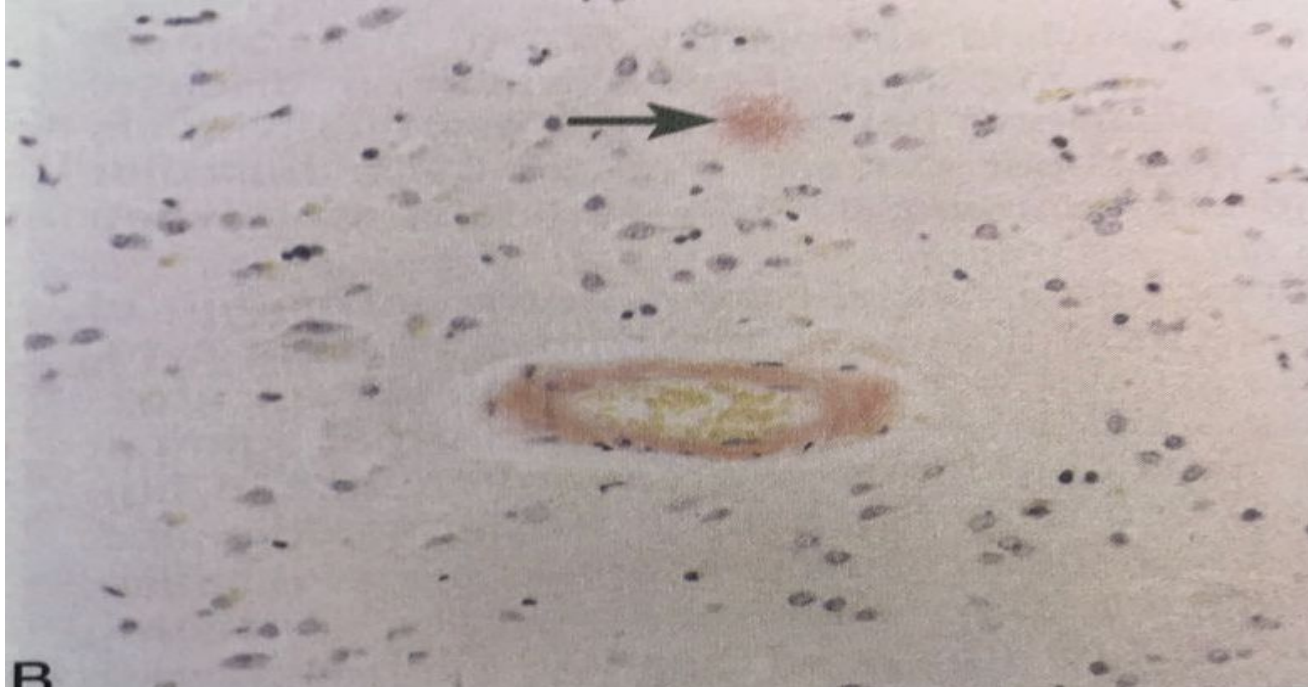




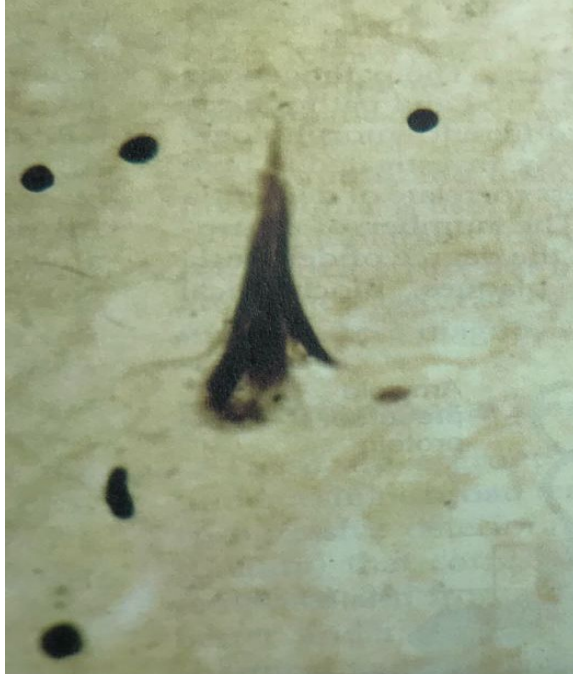Альцгеймер ауруы
оң жақ жарты шардың қыртысты атрофиясы



Альцгеймер ауруы



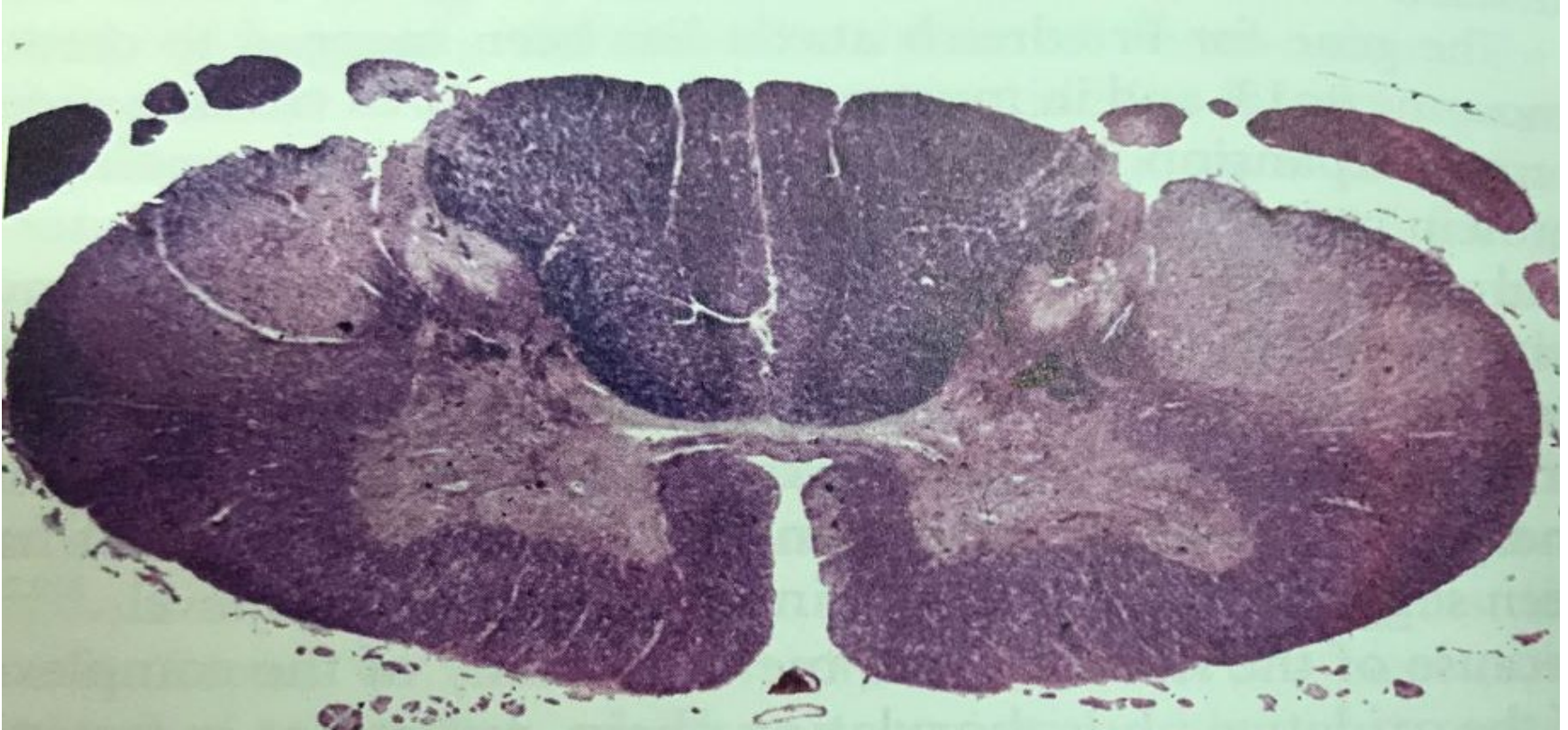
Альцгеймер ауруы



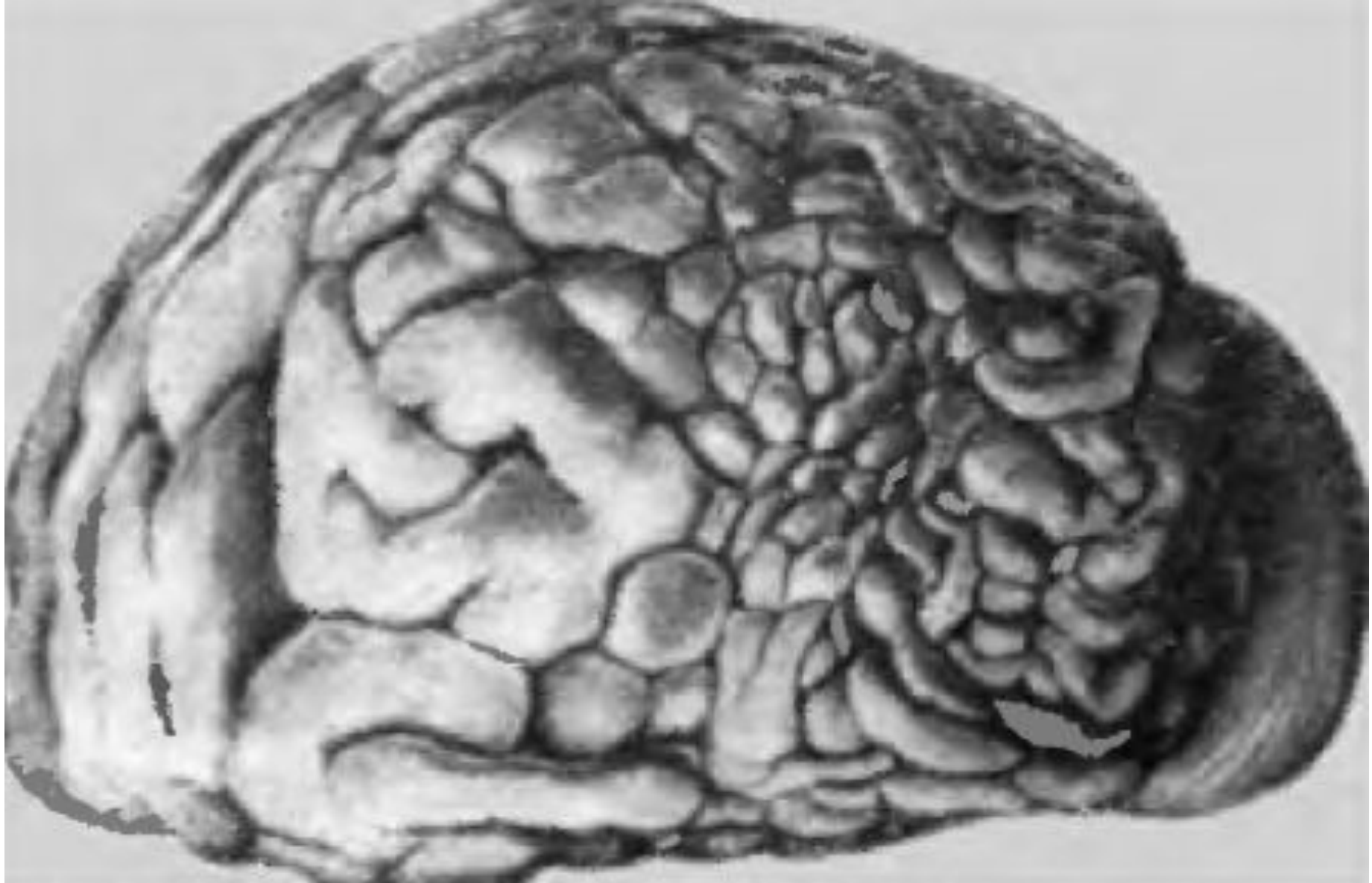Альцгеймер ауруы



Перивентрикулярлы
лейкомаляция



Амиотрофикалық бүйірлік склероз



**Микрогирия
кіші ми иірімдер топтары**

Мидың үлкен жарты шарларының порэнцефалиясы

