

Панариций

---

# Панариций

---

- это гнойное воспаление мягких тканей и костей пальца(реже – пальцев ног) и возникающий на ладонной поверхности пальцев. Гнойные воспаления на тыльной поверхности пальцев к панарициям не относятся, за исключением процессов в области ногтя.



## Причины

---

- Любой панариций вызывается видимой или незамеченной микротравмой: укол, царапина, инородное тело (например, заноза, стекловата, стекло, металлическая стружка и другие), ссадина, ранения при маникюре.
- Через полученные повреждения кожи проникает возбудитель заболевания. Вызывают панариций бактерии, в первую очередь золотистый стафилококк, а также стрептококки и энтерококки. Реже гнойное воспаление развивается при участии кишечной и синегнойной палочки, протей.
- Предрасполагающими факторами развития панариция выступают сахарный диабет, нарушение кровоснабжения кисти, авитаминоз и иммунодефицит. В таких случаях гнойный процесс развивается быстрее, протекает тяжелее и трудно поддается лечению.

# Классификация панариций

---

С учетом месторасположения и характера пораженных тканей выделяют следующие виды панариция:

- Кожный панариций. Самая легкая форма. Гнойник формируется в толще кожи.
- Околоногтевой панариций (паронихия). Воспаление локализуется в области околоногтевого валика.
- Подногтевой панариций. Развивается под ногтевой пластинкой.
- Подкожный панариций. Возникает в подкожной клетчатке ладонной поверхности пальцев.
- Костный панариций. Отличительной особенностью является вовлечение в гнойный процесс кости.
- Суставной панариций. Развивается в межфаланговых или пястно-фаланговых суставах.
- Костно-суставной панариций. Обычно возникает при прогрессировании суставного панариция, когда воспаление переходит на суставные концы костей фаланг.
- Сухожильный панариций. Локализуется в области сухожилия.
- Пандактилит. Гнойное воспаление охватывает всю толщу пальца.



# Формы панариция.

## Формы панариция

Кожный



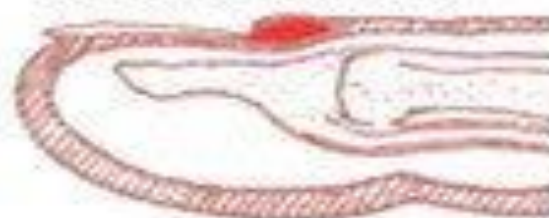Подкожный



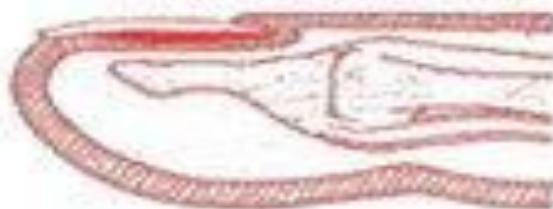
Костный



Околоногтевой



Подногтевой



Сухожильный



# Клиника

---

- Симптомы панариция могут различаться в зависимости от формы заболевания. Тем не менее, при любых формах наблюдается ряд общих симптомов.
- На начальных стадиях панариция отмечается покраснение, незначительный отек и слабые или умеренные болевые ощущения, возможно - жжение. Затем отек увеличивается, боли усиливаются, становятся интенсивными, распирающими, дергающими, лишающими сна.
- В области воспаления формируется гнойный очаг, который хорошо виден при поверхностных формах панариция. Формирование гнояника может сопровождаться слабостью, утомляемостью, головной болью и повышением температуры тела. Симптомы интоксикации ярче выражены при глубоких, тяжелых формах панариция (костном, суставном, сухожильном).
- Кроме того, у каждой формы панариция существуют свои характерные симптомы.



# Кожный панариций.

---

- Возникает в области ногтевой фаланги.
- Кожа краснеет, затем в центре покраснения отслаивается ограниченный участок эпидермиса.
- Образуется пузырь, наполненный мутной, кровянистой или серовато-желтой жидкостью, просвечивающей через кожу. Вначале боли нерезкие, затем они постепенно усиливаются, становятся пульсирующими. Эта форма панариция часто сопровождается стволовым лимфангитом.

# Околоногтевой панариций (паронихия)

---

- Развивается после неудачного маникюра или является осложнением заусенцев и трещин околоногтевого валика у людей физического труда.
- Вначале отмечается локальный отек и покраснение, затем процесс быстро распространяется, охватывая весь ногтевой валик. Достаточно быстро формируется гнойник, просвечивающий через тонкую кожу этой области. В области воспаления возникают сильные боли, нарушающие сон, однако общее состояние почти не страдает.
- Возможно самопроизвольное вскрытие гнойника, однако его неполное опорожнение может стать причиной перехода острой формы панариция в хроническую. При прогрессировании процесса гной может прорваться под основание ногтя, распространиться в подкожную клетчатку ладонной области, на кость и даже дистальный межфаланговый сустав.



# Подногтевой панариций

---

- Является осложнением паронихии, однако, может развиваться и первично – в результате занозы, колотой ранки в области свободного края ногтя либо при нагноении подногтевой гематомы. Поскольку формирующийся гнойник в этой области «придавлен» жесткой и плотной ногтевой пластиной, для подногтевого панариция характерны чрезвычайно интенсивные боли, общее недомогание и значительное повышение температуры. Ногтевая фаланга отечна, под ногтем просвечивает гной.

# Подкожный панариций.

---

- Самый распространенный вид панарициев. Обычно развивается при инфицировании небольших, но глубоких колотых ранок (например, при уколе шипом растения, шилом, рыбьей костью и т. д.). Вначале появляется небольшое покраснение и локальная боль. В течение нескольких часов боль усиливается, становится пульсирующей. Палец отекает. Общее состояние пациента может как оставаться удовлетворительным, так и значительно ухудшаться. При гнойниках, находящихся под большим давлением, отмечаются ознобы и повышение температуры до 38 градусов и выше. При отсутствии лечения, недостаточном или позднем лечении возможно распространение гнойного процесса на глубокие анатомические образования (кости, суставы, сухожилия).



# Костный панариций

- Может развиваться при инфицированном открытом переломе или стать следствием подкожного панариция при распространении инфекции с мягких тканей на кость. Характерно преобладание процессов расплавления кости (остеомиелит) над ее восстановлением. Возможно как частичное, так и полное разрушение фаланги. На ранних стадиях симптомы напоминают подкожный панариций, однако, выражены гораздо более ярко. Пациент страдает от чрезвычайно интенсивных пульсирующих болей, не может спать.
- Пораженная фаланга увеличивается в объеме, из-за чего палец приобретает колбообразный вид. Кожа гладкая, блестящая, красная с цианотичным оттенком. Палец слегка согнут, движения ограничены из-за боли. В отличие от подкожного панариция при костной форме невозможно определить участок максимальной болезненности, поскольку боль носит разлитой характер. Отмечается озноб и лихорадка.

# Суставной панариций.

---

- Может развиваться в результате непосредственного инфицирования (при проникающих ранах или открытых внутрисуставных переломах) или распространения гнойного процесса (при сухожильном, подкожном и костном панариции). Вначале возникает небольшой отек и боль в суставе при движениях.
- Затем боль усиливается, движения становятся невозможными. Отек увеличивается и становится особенно выраженным на тыльной поверхности пальца. При пальпации определяется напряжение капсулы сустава. В последующем на тыле пальца образуется свищ. Первичные панариции могут заканчиваться выздоровлением, при вторичных панарициях (обусловленных распространением нагноения с соседних тканей) исходом обычно становится ампутация или анкилоз.



# Сухожильный панариций

---

- Самое тяжелое и опасное гнойное воспаление пальца (гнойный тендовагинит), как и другие виды панариция, может развиваться как при прямом проникновении инфекции, так и при ее распространении из других отделов пальца. Палец равномерно отечен, слегка согнут, отмечаются интенсивные боли, резко усиливающиеся при попытке пассивных движений. При давлении по ходу сухожилия определяется резкая болезненность. Покраснение может быть не выражено. Отмечается значительное повышение температуры, слабость, отсутствие аппетита. Возможны спутанность сознания и бред.
- Гной быстро распространяется по сухожильным ямкам, переходя на мышцы, кости, мягкие ткани ладони и даже предплечья. При отсутствии лечения сухожилие полностью расплавляется, и палец теряет свою функцию.

# Диагностика панариция

---

- Диагноз ставится на основании жалоб пациента и клинических симптомов болезни. Для определения формы панариция и уточнения локализации гнойника проводится пальпация пуговчатым зондом. Для исключения костного и суставного панариция выполняют рентгенографию. При этом следует учитывать, что, в отличие от костного панариция, при суставной форме заболевания изменения выявляются не сразу и могут быть слабо выраженными. Поэтому для уточнения диагноза следует назначать сравнительные рентгенограммы одноименного здорового пальца на другой руке.



# Лечение панариция

---

- Лечение панарициев занимаются хирурги. При поверхностных формах пациент может находиться на амбулаторном лечении, при глубоких необходима госпитализация. На ранних стадиях пациентам с поверхностным панарицием может быть назначена консервативная терапия: дарсонваль, УВЧ, тепловые процедуры. На поздних стадиях поверхностного панариция, а также на всех стадиях костной и сухожильной формы заболевания показана операция. Гнойник вскрывают и дренируют так, чтобы обеспечить максимально эффективный отток из разделенной на ячейки клетчатки.
- Хирургическая тактика при костном или суставном панариции определяется степенью сохранности пораженных тканей. При частичном разрушении выполняют резекцию поврежденных участков. При тотальной деструкции (возможна при костном и костно-суставном панариции) показана ампутация. Параллельно проводится лекарственная терапия, направленная на борьбу с воспалением (антибиотики), уменьшение болей и устранение явлений общей интоксикации.

# Осложнения панариция.

---

- При запущенном панариции возможен переход воспаления на глубже лежащие ткани с развитием пандактилита. Последний трудно поддается лечению и часто приводит к ампутации пальца. Переход гнойного воспаления на сухожилие и отсутствие своевременного хирургического лечения вызывает некроз сухожилия с потерей активных движений в пальце кисти. По сухожильному влагалищу гнойный процесс быстро распространяется на кисть с развитием флегмоны кисти, для лечения которой требуются обширные хирургические вмешательства.
- Суставной панариций часто приводит к образованию контрактур и тугоподвижности в пораженном суставе.
- Костный панариций нередко приводит к развитию хронического остеомиелита пальца с рецидивирующим течением, сопровождающимся частичной или полной потерей подвижности.
- Поэтому самолечение при панариции опасно и может приводить к трагическим последствиям. Положительный исход при данном заболевании возможен только при раннем обращении за медицинской помощью. Заботьтесь о своем здоровье. Лучше переоценить серьезность ваших симптомов, чем поздно обратиться за медицинской помощью.



# Профилактика

---

- Любое повреждение на коже руки нужно тут же обрабатывать антисептическими средствами (например, йодом, спиртом, водкой и т.д.).
- Руки следует держать в чистоте, регулярно мыть их с мылом. Однако, переусердствовать тоже не стоит: слишком активное использование мыла (особенно с антибактериальным эффектом) приводит к сухости кожи рук. На пересушенной коже сами по себе появляются мелкие трещинки, через которые беспрепятственно проникают микробы. Использование увлажняющего крема для рук тоже является профилактикой панариция.
- Внимательно относитесь к использованию колюще-режущих предметов – инструментов для работы в саду, либо кухонных принадлежностей. Если вы чистите овощи на кухне, то их лучше перед чисткой тщательно отмыть от земли. Кстати, очень много случаев заболевания происходит из-за неаккуратной чистки рыбы – именно уколы рыбьими костями воспаляются чаще всего.
- Так что будьте внимательны. Что касается маникюра в салоне, то обратите внимание насколько тщательно мастер дезинфицирует инструменты, которыми работает с клиентами. А еще лучше иметь свой индивидуальный маникюрный набор и приносить его в салон с собой.