

Врожденные пороки сердца у детей

ВПС – группа аномалий положения, морфологии структур сердца и/или магистральных сосудов, присутствующий с рождения, возникающий в результате нарушенного или незавершенного их развития в период внутриутробного развития

Большие пороки нарушают ток крови внутри сердца или по большому и/или малому кругам кровообращения. Пороки сердца являются наиболее частыми врождёнными дефектами и являются основной причиной детской смертности от пороков развития.

По МКБ-10 пункты от Q20 до Q25 (вкл .)

Эпидемиология

Частота ВПС среди новорождённых в мире составляет около 8 ‰ (8 на 100 новорождённых) - 3 место после врождённых пороков нервной системы и опорно-двигательного аппарата.

У кардиологов Санкт-Петербурга до 50% диспансерной группы составляют больные с врожденными пороками сердца

В настоящее время описано более 100 различных ВПС
При большом количестве разнообразных ВПС из них встречаются наиболее часто:

- ДМЖП – до 50% всех врождённых пороков сердца
- ДМПП, ОАП, коарктация аорты, стеноз аорты, клапанный стеноз легочной артерии (до 15%).

Причины ВПС

1. Хромосомные нарушения -5%;
2. Мутация одного гена - 2-3%;
3. Воздействие неблагоприятных факторы среды, особенно в критический период формирования сердечно-сосудистой системы: алкоголизм матери, прием лекарственных препаратов, рентгеновское излучение.
4. Полигенно-мультифакторное наследование – 90%
5. Заболевания матери: Инфекционные заболевания (в частности – врожденная краснуха);
Метаболические нарушения – сахарный диабет, фенилкетонурия; Системные болезни соединительной ткани – системная красная волчанка

Для некоторых факторов можно отметить развитие характерных пороков:

Воздействие алкоголя - При алкоголизме матери у плода развивается эмбриофетальный алкогольный синдром в 30%. Пороки сердца возникают в 25-30% случаев, чаще формируются ДМЖП, ДМПП и открытый артериальный проток

Инфицирование матери вирусом краснухи в I триместре беременности в 50-60% случаев приводит к развитию врождённой краснухи у плода (во II триместре в 10-20%) и формированию характерной триады Грегга — ВПС, катаракта, глухота. Чаще всего выявляются ДМЖП, ДМПП и открытый артериальный проток, стеноз аорты или легочной артерии, транспозиция магистральных сосудов.

Из лекарственных препаратов тератогенным эффектом обладают в частности противосудорожные препараты, содержащие **гидантоин** (развитие стеноза легочной артерии, коарктации аорты, персистирующего артериального протока) и **триметадоин** (способствует формированию транспозиции магистральных сосудов, тетрады Фалло, гипоплазии левого сердца,

препараты лития имеют избирательное действие на трикуспидальный клапан (аномалия Эбштейна, атрезия трикуспидального клапана).

К препаратам, прием которых может быть причиной возникновения врожденных пороков сердца, также относятся **амфитамины, прогестагены**, вызывающие формирование сложных врожденных пороков сердца.

Критические периоды воздействия тератогенных факторов для формирования врожденных пороков сердца и сосудов

Для развития прежде всего сердца наиболее критичными являются первые 3 месяца развития эмбриона:

В течение 6-й недели происходит разделение предсердий на правое и левое, и их перемещение вверх и вправо (стадия трехкамерного сердца).

К концу 2-го месяца желудочек делится продольной перегородкой (стадия четырехкамерного сердца). В это же время разделяются легочная артерия и аорта, сохраняется лишь их соединение артериальным (боталловым) протоком.

Критические периоды воздействия тератогенных факторов для формирования врожденных пороков сердца и сосудов

На 3-м месяце внутриутробной жизни происходит наиболее интенсивное развитие сердечной мышцы, в это же время формируются центры, регулирующие деятельность сердца, — атриовентрикулярный и синатриальный узлы. Частота сокращений сердца в этот период составляет около 30 в 1 минуту.

В связи с тем, что в этот период происходит формирование и других органов, ВПС нередко сочетаются с другими пороками развития (при дефекте межжелудочковой перегородки у 25% детей обнаруживают и другие пороки развития).

Еще одним критическим периодом для развития клинических проявлений порока сердца является момент рождения (т.е. переход от внутриутробного типа функционирования к внеутробному)

Патогенез

Неблагоприятные факторы, воздействуя на плод в критические моменты развития, нарушают формирование структур сердца, вызывают диспластические изменения в его каркасе.

Происходит неполное, неправильное или несвоевременное закрытие перегородок между предсердиями и желудочками, дефектное образование клапанов, недостаточный поворот первичной сердечной трубки с образованием аплазированных желудочков и неправильным расположением магистральных сосудов.

После рождения могут сохраняться отверстия, свойственные плодному кровообращению.

Патогенез

- NB – Дети с пороками сердца как правило рождаются с нормальным весом или незначительной гипотрофией. Это связано с тем, что большинство пороков сердца не препятствуют нормальному внутриутробному развитию, т.к. в этот период гемодинамика плода обычно не страдает, а роль в снабжении плода обогащенной кислородом кровью берет на себя плацента. Компенсация может сохраняться и некоторое время после рождения.

Классификация (Л. Бокерия и соавт.)

1. **Пороки со сбросом слева-направо («бледные»):** открытый артериальный проток, дефекты межпредсердной и межжелудочковой перегородок, общее предсердие, аномальный дренаж легочных вен, открытый общий атрио-вентрикулярный канал, дефекты аорто-легочной перегородки
2. **Пороки со сбросом справа-налево («синие»):** тетрада Фалло, варианты транспозиций магистральных сосудов, аномалия Эбштейна, атрезия трехстворчатого клапана, общий артериальный ствол, варианты единственного желудочка, синдром гипоплазии левого сердца, гипоплазия правого желудочка
3. **Пороки с перекрестным сбросом:** те или иные сочетания пороков из первой и второй групп, например, атрио-вентрикулярный канал и тетрада Фалло
4. **Пороки с препятствием кровотоку:** коарктации аорты, стеноз аортального клапана, стеноз клапана легочной артерии, стеноз митрального клапана, стенозы ветвей легочной артерии
5. **Пороки клапанного аппарата:** изолированные нарушения развития атрио-вентрикулярных или полулунных клапанов без сочетания с другими внутрисердечными нарушениями - пролапс (недостаточность) или стеноз митрального и трикуспидального клапанов, недостаточность клапанов аорты и легочной артерии
6. **Пороки венечных артерий сердца:** аномальное отхождение устьев коронарных артерий, коронаро-сердечные фистулы
7. **Кардиомиопатии:** врожденные нарушения мышечного аппарата желудочков сердца
8. **Врожденные нарушения ритма сердца:** Врожденные нарушения ритма сердца, которые не сочетаются ни с какими другими ВПС

Синдромальная классификация ВПС

- 1. ВПС проявляющиеся преимущественно артериальной гипоксемией (хроническая гипоксия, гипоксический приступ, гипоксический статус)
 - А. вследствие шунтирования венозной крови в системное русло
 - Б. вследствие уменьшения легочного кровотока
 - В. Вследствие разобщения малого и большого круга кровообращения
 - Г. Вследствие закрытия ОАП при дуктус-зависимом легочном кровообращении
- 2. ВПС, проявляющиеся преимущественно сердечной недостаточностью (острая СН, ЗСН, кардиогенный шок):
 - А. вследствие объемной перегрузки
 - Б. вследствие нагрузки сопротивлением
 - В. Вследствие поражения миокарда
 - Г. Вследствие закрытия ОАП при дуктус-зависимом системном кровообращении
- 3. ВПС, проявляющиеся преимущественно нарушениями ритма (постоянная тахикардия, полная АВ блокада, пароксизмы тахикардии)

Классификация ВПС (по Мардеру).

<u>Нарушение гемодинамики</u>	<u>Без цианоза</u>	<u>С цианозом</u>
<u>С обогащением малого круга</u>	Открытый артериальный проток (ОАП), деф. межпредсерд. (ДМПП) и межжелуд. (ДМЖП) перегородок, атриовентрикулярная коммуникация (АВК)	Комплекс Эйзенменгера (КЭ), транспозиция магистральных сосудов (ТМС), общий артериальный ствол (ОАС)
<u>С обеднением малого круга</u>	Изолированный стеноз легочной артерии (ИСЛА)	Болезнь Фалло, атрезия трехстворчатого клапана (АТК)
<u>С обеднением большого круга</u>	Изолир. аортальный стеноз (ИАС), коарктация аорты (КА)	-
<u>Без нарушения гемодинамики</u>	Декстрокардия, аномалии положения дуги аорты, небольшой ДМЖП (в мышеч. части)	-

Пороки с переполнением малого круга кровообращения составляют до 80% всех врождённых пороков сердца.

Их объединяют наличие патологического сообщения между большим и малым кругом кровообращения и (первоначально) сброс крови из артериального русла в венозное.

Переполнение правых отделов сердца ведёт к постепенной их гипертрофии, в результате чего направление сброса может измениться на противоположное.

Вследствие этого развиваются тотальное поражение сердца и недостаточность кровообращения. Переполнение малого круга способствует возникновению острой, а затем и хронической патологии органов дыхания.

В основе пороков с **обеднением малого круга кровообращения** чаще всего лежит сужение лёгочной артерии. Недостаточное насыщение венозной крови кислородом приводит к постоянной гипоксемии и цианозу, отставанию в развитии, формированию пальцев в виде «барабанных палочек».

При пороках с **обеднением большого круга кровообращения** выше места сужения развивается гипертензия, распространяющаяся на сосуды головы, плечевого пояса, верхних конечностей. Сосуды нижней половины тела получают мало крови. Развивается хроническая левожелудочковая недостаточность, часто с нарушениями мозгового кровообращения либо с коронарной недостаточностью.

Группы риска (прогноз)

В первую группу входят пороки с относительно благоприятным исходом - это открытый артериальный проток, дефекты межпредсердной и межжелудочковой перегородок, нерезко выраженный стеноз легочной артерии. Детская смертность не превышает в данной группе 8-11%.

Вторая группа врожденных пороков сердца - это болезни миокарда и перикарда, тетрада Фалло. Смертность возрастает в данной группе до 24-30%.

Группы риска (продолжение)

Третью группу врожденных пороков сердца составляют более сложные врожденные пороки сердца: транспозиция магистральных сосудов, коарктация и стеноз аорты, атрезия правого предсердно-желудочкового отверстия, болезнь Эбштейна, общий атриовентрикулярный канал или атриовентрикулярный септальный дефект (в мировой литературе этот порок называют дефектом эндокардиальных подушек), двойное отхождение сосудов от правого желудочка. Гибель новорожденных достигает в третьей группе 36-52%.

Четвертая группа врожденных пороков сердца дает наи-более высокий процент смертности (79-97%), в нее входят: гипоплазия одного из желудочков, атрезия клапанов с интактной межжелудочковой перегородкой, единственный желудочек сердца, преждевременное закрытие овального окна, общий артериальный ствол и т.д.

Классификация тяжести пренатально выявляемых поражений сердца

#

Категория	Морфологические характеристики	Прогностические характеристики
1	Отсутствуют или <u>гипоплазированы</u> камеры сердца, магистральные сосуды или клапаны, имеются общие клапаны	ВПС являются <u>неоперабельными, неполностью корректабельными</u> или подлежащими только паллиативным операциям
2	Имеются 4 камеры сердца и 4 клапана, сформированные с серьезными дефектами, поддающиеся коррекции	ВПС без коррекции <u>приводят к высокой летальности</u> , но могут быть <u>оперированы</u> и при этом сохраняется <u>двухжелудочковое кровообращение</u>
3	Имеются 4 камеры и 4 клапана, сформированные с незначительными дефектами	Относительно простые пороки, не <u>угрожающие жизни</u>
4	Заболевания, возникшие на фоне анатомически нормально сформированного сердца	Патологии, подвергающиеся терапевтическому лечению и/или наблюдению, к операции прибегают только при <u>злокачественном течении заболевания</u>
5	<u>Открытый артериальный проток, межпредсердное сообщение</u>	Физиологические коммуникации во внутриутробном периоде, после рождения расцениваются как <u>патология</u> в сопоставлении с возрастом пациента

□

Фазы развития ВПС

Фаза первичной адаптации – организм ребенка приспособляется к нарушениям кровообращения, вызванным пороком. Характерно увеличение интенсивности функционирования структур миокарда.

При небольших нарушениях клинические проявления болезни могут быть мало выражены.

При значительных нарушениях гемодинамики легко развивается декомпенсация. У детей раннего возраста даже сравнительно простой анатомический порок (открытый артериальный проток, дефект перегородок сердца) может протекать очень тяжело и приводить к смерти.

Фазы развития ВПС

Фаза относительной компенсации – наступает если дети не погибают в первую фазу, обычно это происходит после 2–3 лет болезни. Характерно значительное улучшение в состоянии и развитии ребенка (субъективные жалобы уменьшаются или исчезают, ребенок становится более активным, лучше прибавляет в весе, у него реже возникают простудные заболевания). Морфологически процесс сопровождается гипертрофией и относительно устойчивой гиперфункцией структур сердца, но в то же время постепенно происходит развитие нарушений обмена, приводящее к изменению структуры и регуляции сердца. Длительность этой фазы может быть любой.

Фазы развития ВПС

Терминальная фаза – наступает при исчерпании компенсаторных возможностей, изнашивании миокарда и исчерпании регуляторных механизмов сердца.

Морфологически характеризуется развитием дистрофических и дегенеративных изменений в сердечной мышце и различных органах.

Как правило, третья фаза болезни заканчивается смертью больного

Фазы развития ВПС (морфология)

1. **Фаза первичной адаптации** – приспособление в организме ребенка к нарушенной гемодинамике вследствие ВПС. Характерно увеличение интенсивности функциони-рования структур миокарда.
- 2. **Фаза относительной компенсации** – сопровождается гипертрофией и относительно устойчивой гиперфункцией, но постепенно развиваются нарушения обмена, приводящее к изменению структуры и регуляции сердца.
- 3. **Терминальная фаза** – морфологически и функционально отличается кардиосклерозом, изнашиванием миокарда и регуляторных механизмов сердца.

Общие принципы диагностики ВПС

I. Анамнез (генетические заболевания, ВПС у родственников, течение настоящей беременности (вирусные инфекции, прием матерью медикаментов, заболевания матери и т.д.).

II. Жалобы (плохой аппетит или вялое сосание, цианоз, недостаточная прибавка веса).

III. Физикальное обследование:

1) осмотр (цвет кожных покровов, наличие стигм дисэмбриогенеза, видимых пороков развития);

2) определение пульсации на периферических артериях
измерение АД

3) аускультация сердца (ЧСС, тоны сердца, наличие, характер и локализация шума);

4) аускультация легких (характер и частота дыхания, хрипы);

5) размеры печени, наличие периферических отеков;

7) определение диуреза.

Общие принципы диагностики

ВПС

IV. Рентгенография органов грудной клетки (размеры сердца, состояние легочной гемодинамики, паренхимы легких).

V. ЭКГ (ритм, частота, направление ЭОС, вольтаж зубцов).

VI. Эхокардиография (определение анатомических особенностей строения сердца, нарушения внутрисердечной гемодинамики.)

VII. МРТ, КТ (строение сердца, легких. Органов брюшной полости, их взаимное расположение)

VIII. Катетеризация полостей сердца (окончательная оценка строения сердца – по показаниям, оценка легочного сопротивления, давления в камерах сердца и магистральных сосудах, оценка коронарного кровотока, наличие патологических коммуникаций)

IX. Консультация генетика

Показания для генетического консультирования

- 1) задержка интеллектуального развития;
- 2) множественные врожденные аномалии;
- 3) лицевой дисморфизм;
- 4) при подозрении на генетические заболевания при нормальном кариотипе (в этом случае показано проведение цитогенетического исследования).
- 5) задержкой роста, которая не может быть объяснена наличием ВПС,
- 6) ребенку из семьи, в которой имеются многочисленные выкидыши и/или сибсы с врожденными дефектами;
- 4) в случае пренатальной диагностики порока развития сердца и/или внутренних органов.

Лечение ВПС

- При подавляющем большинстве пороков сердца показано хирургическое лечение.
- Сроки (экстренное, срочное или плановое) и вид оперативного вмешательства (радикальная, вспомогательная или гемодинамическая коррекция) определяются анатомией порока состоянием ребенка.
- Терапевтическое лечение показано при развитии критического состояния (для стабилизации состояния ребенка перед оперативным пособием) и при сердечной недостаточности.
- Терапия острой и хронической сердечной недостаточности не отличается от таковой при других заболеваниях

Критические состояния при ВПС

- Критические состояния при ВПС возникают наиболее часто в период перехода от пренатального к постнатальному типу кровообращения
- Их развитие в периоде новорожденности связано с отсутствием или слабой выраженностью компенсаторных реакций (гипертрофия миокарда, коллатеральное кровообращение и тп).
- Если не проводится экстренная терапия или оперативное вмешательство, ребенок погибает в течении нескольких часов или дней.

Причины развития критических состояний при ВПС

Развитие критических состояний обусловлено:

01. Острым дефицитом сердечного выброса

02. Быстрым прогрессированием сердечной недостаточности, кислородным голоданием тканей с развитием декомпенсированного метаболического ацидоза и нарушением функций жизненно важных органов.

03. Выраженной артериальной гипоксемией (транспозиция магистральных артерий, атрезия легочной артерии)

04. Ишемией или гипоксией миокарда (аномальное отхождение левой коронарной артерии от легочной артерии, транспозиция магистральных сосудов).

Терапия критических состояний ВПС

- 0 Проводится на фоне мониторинга сатурации и контроля гликемии.
- 01) При повторяющихся апноэ, острой сердечной недостаточности, шоке - интубация. Вентиляция проводится воздухом! Возможно добавление небольшого количества кислорода для достижения сатурации 75-85%;
- 02) При цианозе - проведение гипероксического теста: вдыхание 100% кислорода в течение 10 минут. Сохранение низкого уровня сатурации говорит о высокой вероятности ВПС;
- 03) Лечение гипотензии: изотонический раствор натрия хлорида 10 мл/кг, при сохраняющейся гипотензии: допамин 0-20 мкг/кг/мин, при необходимости - эпинефрин 0-0,5 мкг/кг/минуту.
- 04) Для поддержания ОАП при дуктус-зависимых пороках (открытия ОАП) простагландин E2 из расчета 5-10 нг/кг/мин

Пороки сердца протекающие с
цианозом («синие»)

Пороки сердца с преимущественно правым левым сбросом крови («синие»)

Составляют до 15 % всех пороков сердца и 1/3 всех критических ВПС.

1) Пороки с обогащением малого круга кровообращения:

Комплекс Эйзенменгера (КЭ), транспозиция магистральных сосудов (ТМС), общий артериальный ствол (ОАС)

2) Пороки с обеднением малого круга кровообращения:

Болезнь Фалло, атрезия трехстворчатого клапана (АТК)

Пороки сердца с преимущественно право-левым сбросом крови («синие»)

Отличительной характеристикой пороков данного типа является то, что признаки у детей в процессе развертывания клинической картины порока в результате повышения количества редуцированного гемоглобина артериальной крови появляется цианоз.

Цианоз как ведущий признак может наблюдаться с рождения или появиться в раннем детстве и зависит, как правило, от сброса венозной крови в артериальное русло и от недостаточного поступления крови в малый круг кровообращения

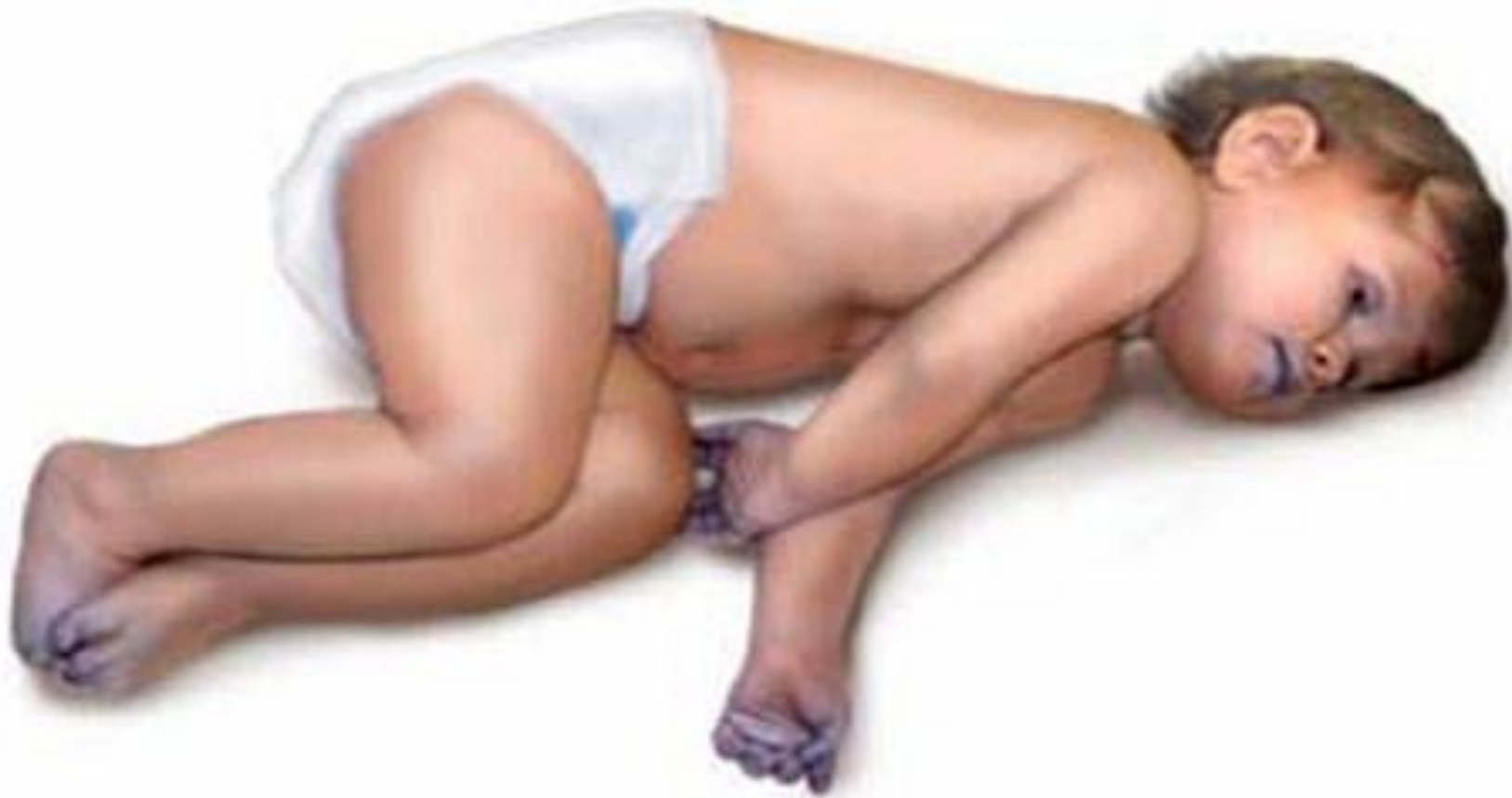Цианоз при ВПС имеет некоторые особенности:

- редко появляется сразу после рождения (исключение – болезнь Фалло, транспозиция магистральных сосудов)
- первые признаки серовато-синей кожи появляются сначала на дистальных отделах конечностей (особенно нижних - цианотический оттенок приобретают прежде всего подошвы ребёнка).

Цианоз (болезнь Фалло)



Цианоз (транспозиция сосудов)



ВПС с обогащением малого круга кровообращения

- Комплекс Эйзенменгера – является особым вариантом ДМЖП
- Общий артериальный ствол
- Транспозиция магистральных сосудов

При его сочетании с другими пороками (компенсирующими коммуникациями) относится к порокам смешанного типа (может происходить как право-левый, так и лево-правый сброс крови)

Симптомокомплекс Эйзенменгера

- **Синдром Эйзенменгера** развивается при высоких ДМЖП, в результате быстрого прогрессирования легочной гипертензии, когда давление в правых отделах сердца и системе легочной артерии превышает системное и возникает уже обратный право-левый сброс крови. Является одним из самых тяжелых осложнений.
- Развитие симптомокомплекса Эйзенменгера свидетельствует о неоперабельности порока

Течение легочной гипертензии

(общие принципы для всех пороков с обогащением малого круга)

О Гиперволемическая фаза – происходит переполнение малого круга кровообращения за счет более низкого давления в правых отделах сердца и легочной артерии по сравнению с левыми. Возникает несоответствие сосудистого русла объему протекающей крови. При значительном сбросе может развиваться ранняя сердечная недостаточность уже в этой фазе

О Смешанная фаза – компенсаторный спазм легочных сосудов с повышением легочного сопротивления и давления в легочной артерии (рефлекс Китаева) для защиты от гиперволемии. В эту фазу сброс крови обычно снижается, начинают развиваться обструктивные изменения легочных сосудов (обычно после 3 лет)

О Склеротическая фаза – характеризуется развитием необратимых изменений в сосудах легких из-за длительного спазма и гиперволемии. Развивается необратимая легочная гипертензия. Может меняться направление сброса крови на право-левое, появляется цианоз. В эту же стадию развивается хроническая сердечная недостаточность.

Симптомокомплекс Эйзенменгера

Клинически самым ранним признаком является цианоз губ, щек, пальцев, вначале малиновый, переходящий в синий, а затем фиолетовый. Появляются изменения дистальных фаланг в виде «барабанных палочек»

Характерно нарастание одышки и ограничение физической активности. Могут отмечаться носовые кровотечения




Аускультативно – усиление акцента II тона на легочной артерии, ослабление шума

При аускультации легких могут выслушиваться застойные мелкопузырчатые хрипы,



Симптомы недостаточности кровообращения II-III степени легко развиваются уже в первой фазе течения порока

Диагностика

Rg:



-  усиление сосудистого рисунка легких
-  тень легочной артерии увеличена, признаки венозного застоя
-  размеры сердца могут быть увеличены за счет обоих желудочков.

ЭКГ:

-  Признаки перегрузки и гипертрофии, обоих желудочков с появлением доминирования правого,
-  Иногда – замедление АВ-проведения по желудочкам

Диагностика

ЭХО-КГ:

-  Увеличение конечного систолического и диастолического объемов приносящего и выводного отдела правого желудочка, уменьшение размеров левого желудочка (пропорционально снижению минутного объема)
-  Пролабирование створок клапана легочной артерии, выраженная трикуспидальную и легочную регургитацию вследствие легочной гипертензии

ТРАНСПОЗИЦИЯ МАГИСТРАЛЬНЫХ СОСУДОВ (ТМС)

ТМС – врожденный порок при котором имеются два полностью разобщенных круга кровообращения, аорта отходит от правого желудочка, а легочная артерия от левого.

Без дополнительных коммуникаций (персистирующий ОАП, ДМПП, ДМЖП) дети не жизнеспособны

Частота 12-20%

Чаще встречается у мальчиков

ТМС (гемодинамика и клинические проявления)

В периоде внутриутробного развития малый круг не принимает участия в кровообращении, поэтому ТМС не влияет на нормальное развитие плода.

Клинические проявления развиваются сразу после рождения. Определяющим фактором является степень смешивания артериальной и венозной крови. При свободном смешивании сброс крови имеет переменное направление, что и обеспечивает возможность газообмена

ТМС (гемодинамика и клинические проявления)

С рождения состояние тяжелое, отмечаются одышка, цианоз

При естественном течении порока отмечается трудности со вскармливанием ребенка и прогрессирующая гипотрофия

Характерны повторные пневмонии

Как правило уже на втором месяце жизни развиваются дистрофические изменения в сердце и сердечная недостаточность с появлением тахикардии, постоянной одышки, гепатомегалии и застоя в легких.

Быстро развивается легочная гипертензия.

ТМС (гемодинамика и клинические проявления)

Перкуторно можно отметить расширение границ сердца в поперечнике и реже вверх

АД снижено

Аускультативная картина не имеет характерных черт, и определяется компенсирующими коммуникациями:

При ОАП или ДМПП шум может отсутствовать

При ДМЖП – характерный шум в III-IV межреберье слева от грудины

При легочной гипертензии – акцент II тона

ТМС (клинические проявления)

При резкой гипоксемии могут развиваться гипоксемические приступы: внезапно появляются беспокойство, возбуждение, нарастают одышка и цианоз, возможна потеря сознания (обморок, судороги, апноэ). Приступы продолжаются от нескольких минут до 10-12 ч. У детей с ТМС они протекают очень тяжело

ТМС (диагностика)

Rg.

усиление сосудистого рисунка (может быть нормальным при небольших размерах коммуникаций и обедненным при сопутствующем стенозе легочной артерии.

увеличение размеров сердца, которое имеет форму «яйца, лежащего на боку»

сосудистый пучок как правило узкий в переднезадней проекции и расширен в боковой

ЭКГ

при полной ТМС - признаки гипертрофии правых отделов сердца, однако они не специфичны часто отклонение ЭОС влево, к характерным признакам относится неполная или полная АВ-блокада, наблюдаемая у 70% больных.

ТМС (диагностика)

Эхокардиография

Диагностика основана на идентификации желудочков и магистральных сосудов, определении их пространственного взаиморасположения и отношения к желудочкам.

Уточняются сопутствующие пороки сердца. На современном этапе данное исследование является одним из наиболее информативных

Зондирование полостей сердца с ангиопульмонографией

Точный, но инвазивный метод. Позволяет подтвердить или уточнить диагноз, а при операбельности ребенка еще и предварительно определить объем предстоящего хирургического лечения.

Спиральная компьютерная томография

позволяет создать с помощью компьютерных программ трехмерную реконструкцию сердца и магистральных сосудов

ТМС (лечение)

ТМС – абсолютное показание к оперативному лечению!
По возможности оно должно проводиться как можно раньше. При сочетании с ДМЖП в первые 1-2 мес. жизни (без ДМЖП на первой неделе жизни)

Паллиативные операции:

- Катетеризация сердца у новорожденных, особенно находящегося в критическом состоянии, для проведения «закрытой» баллонной атриосептостомии по Рашкинду
- Открытая атриосептостомия

Радикальная коррекция направленная на исправление нарушенной гемодинамики и устранение сопутствующих пороков сердца (тип операции зависит от вариантов порока)

ТМС (Прогноз)

Прогноз неблагоприятный

- При естественном течении порока 89,3% детей погибает в течение первых 3 – 6 месяцев
- В первые недели – до 30% больных
- В первые 3 месяца – 70%
- В течение 6 месяцев – 75%
- К 1 году – 90%

Общий артериальный ствол (ОАС)

ОАС – порок, при котором от основания сердца отходит один крупный сосуд с полулунными клапанами, под клапанами располагается крупный дефект межжелудочковой перегородки.

Является редким пороком. Частота около 5%

Гемодинамически характерно развитие гиперволемии малого круга с быстрым развитием и прогрессированием легочной гипертензии

Течение легочной гипертензии

(общие принципы для всех пороков с обогащением малого круга)

- О Гиперволемическая фаза** – происходит переполнение малого круга кровообращения за счет более низкого давления в правых отделах сердца и легочной артерии по сравнению с левыми. Возникает несоответствие сосудистого русла объему протекающей крови. При значительном сбросе может развиваться ранняя сердечная недостаточность уже в этой фазе
- О Смешанная фаза** – компенсаторный спазм легочных сосудов с повышением легочного сопротивления и давления в легочной артерии (рефлекс Китаева) для защиты от гиперволемии. В эту фазу сброс крови обычно снижается, начинают развиваться обструктивные изменения легочных сосудов (обычно после 3 лет)
- О Склеротическая фаза** – характеризуется развитием необратимых изменений в сосудах легких из-за длительного спазма и гиперволемии. Развивается необратимая легочная гипертензия. Может меняться направление сброса крови на право-левое, появляется цианоз. В эту же стадию развивается хроническая сердечная недостаточность.

ОАС (клинические проявления)

В грудном возрасте – затруднения при грудном вскармливании, одышка, кашель, частые простудные заболевания, переходящие в пневмонию, прогрессирующая гипотрофия (чаще по типу гипостатуры), вялость, слабость, утомляемость

С раннего возраста в связи со смешиванием артериальной и венозной крови наблюдается цианоз

Характерно быстрое развитие сердечной недостаточности (дополнительно присоединяются тахикардия, застойные явления в большом и малом круге кровообращения)

ОАС (клинические проявления)

Пальпация:

верхушечный толчок – разлитой, усиленный, приподнимающий, смещен влево и книзу.

○ при перегрузке правого желудочка – эпигастральная пульсация

○ Снижение систолического артериального давления, диастолическое – в пределах нормы.

○Перкуторно

○ Границы сердца расширены в обе стороны

○При аускультации





○ II тон на ЛА усилен но не расщеплен

○ систолический продолжительный грубый шум над всей сердечной областью, проводящийся на спину

○ При аускультации легких могут выслушиваться застойные мелкопузырчатые хрипы

ОАС (диагностика)

Rg:

-  Значительное усиление сосудистого рисунка легких
-  Тень сердца расширена за счет обоих желудочков
-  Тень сосудистого пучка или узкая или значительно расширена
-  Часто - праворасположенная дуга аорты

ЭКГ:

Положение ЭОС нормальное. Признаки перегрузки правого предсердия и правого желудочка, или обоих желудочков

ОАС (диагностика)

ОЭХО-КТ: В настоящее время - основной метод диагностики

Определяется широкий магистральный сосуд, пересекающий («верхом сидящий») межжелудочковую перегородку с высоким ДМЖП. Не визуализируются выводной отдел правого желудочка и клапан легочной артерии, можно уточнить место отхождения ветвей легочной артерии

Дифференциальный диагноз:

Дефект межжелудочковой перегородки

Транспозиция магистральных сосудов

ОАС (Прогноз)

Прогноз заболевания без лечения неблагоприятный:

65% детей с общим артериальным стволом погибают в течение первых 6 месяцев жизни, 75% на первом году жизни.

Оперативное лечение truncus arteriosus зависит от анатомических особенностей, его необходимо провести максимально быстро после выявления порока (в течение нескольких дней

Больных, даже достигших всего лишь двух-трехлетнего возраста, оперировать, как правило, уже поздно, хотя они и могут дожить до 10-15 лет.

ВПС С ОБЕДНЕНИЕМ МАЛОГО КРУГА КРОВООБРАЩЕНИЯ

БОЛЕЗНЬ ФАЛЛО (триада, тетрада, пентада).

Триада Фалло – клапанный стеноз легочной артерии, ДМПП, гипертрофия правого желудочка

Тетрада Фалло – инфундибулярный *стеноз легочной артерии, высокий ДМЖП, транспозиция аорты вправо («верхом сидящая аорта»), гипертрофия правого желудочка.*

Пентада ФАЛЛО – инфундибулярный стеноз легочной артерии, ДМПП, высокий ДМЖП, транспозиция аорты вправо, гипертрофия правого желудочка.

Атрезия трехстворчатого клапана

Болезнь Эбштейна

Болезнь Фалло

Это один из самых частых пороков, протекающих с цианозом.

Наиболее распространенной формой является тетрада Фалло

- *стеноз легочной артерии,
- *высокий ДМЖП,
- *транспозиция аорты вправо,
- *гипертрофия правого желудочка.

Частота составляет 11-13% среди всех ВПС и 4% среди критических ВПС

ТЕТРАДА ФАЛЛО

МОРФОЛОГИЯ

Четыре морфологических признака:

1. Дефект межжелудочковой перегородки (нерестриктивный).

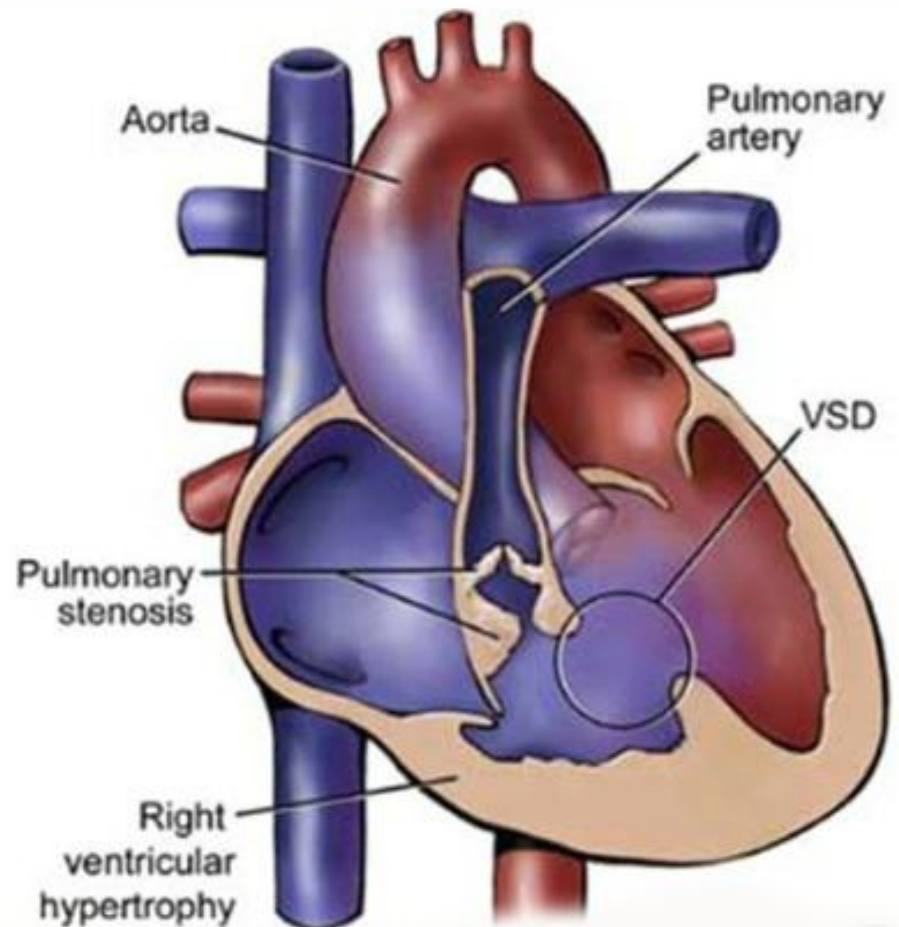
2. Обструкция выходного тракта правого желудочка:

- а - Подклапанная
- б - Клапанная
- в - Надклапанная

3. Декстрапозиция аорты.

4. Гипертрофия правого желудочка.

Изменения коррелируют между степенью обструкции ВОПЖ и размером/анатомией ЛА



Гемодинамика при тетраде Фалло.

Нарушения гемодинамики детерминированы степенью стеноза легочной артерии или инфундибулярного отдела правого желудочка.

При умеренном стенозе легочной артерии возможен ток крови из левого желудочка в правый («бледная» или ацианотичная тетрада Фалло)

При выраженном стенозе легочной артерии и большом ДМЖП значительная часть венозной крови из правого желудочка через ДМЖП и смещенную вправо аорту попадает в большой круг кровообращения.

Тетрада Фалло (клиника)

Жалобы и анамнез

Дети как правило рождаются доношенными, без признаков ЗВУР

После рождения клинические проявления развиваются тем раньше, чем более выражены стеноз клапана легочной артерии и транспозиция аорты.

Характерны одышка, цианоз со 2-3 месяца жизни, затруднения при вскармливании (из-за одышки), прогрессируют признаки гипотрофии

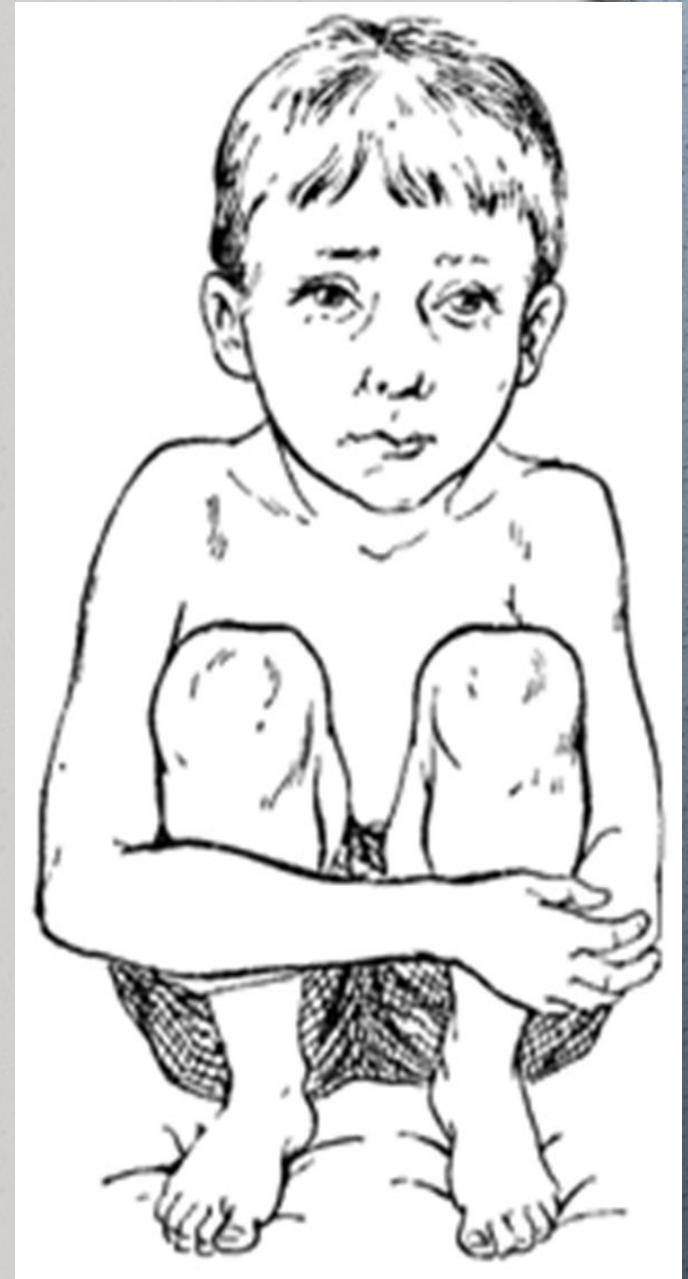Осмотр

Деформации грудной клетки не характерны

Отмечаются изменения дистальных фаланг пальцев («барабанные палочки»)

Тетрада Фалло (клиника)

К особенностям «синих» пороков, сочетающихся с сужением лёгочной артерии (прежде всего тетрады Фалло), кроме тотального цианоза относят излюбленную позу отдыха на корточках и одышечно-цианотические (гипоксемические) приступы, связанные со спастическим сужением выносящего тракта правого желудочка и острой гипоксией головного мозга.



Тетрада Фалло (клиника)

0 Характерно пониженное АД и пульсовое давление

0 Может выявляться сердечный толчок на основании сердца

0 При перкуссии:

0 Границы сердца в пределах нормы или несколько расширены влево

0 Аускультация:

☞ Слева от грудины во 2 - 3 межреберье грубый систолический шум.

☞ При атрезии легочной артерии шума может не быть.

☞ II тон над легочной артерией ослаблен.

Болезнь ФАЛЛО (диагностика)

Рентгенография грудной клетки.

- ♥ Размеры сердца нормальные.
- ♥ Верхушка приподнята, имеется западение дуги ЛА, что придает сердцу вид деревянного башмачка.
- ♥ Легочный сосудистый рисунок обеднен в соответствии с тяжестью обструкции выходного тракта правого желудочка.
- ♥ В 25-30% случаев дуга аорты изгибается вправо

ЭКГ

Отклонение ЭОС вправо

Признаки перегрузки и гипертрофии правых отделов сердца

Болезнь ФАЛЛО (диагностика)

ЭХО-КГ

непосредственно определяются все анатомические компоненты тетрады Фалло: степень легочного стеноза, величина смещения аорты, размер ДМЖП и выраженность гипертрофии правого желудочка.

Зондирование полостей сердца

Высокое давление в правом желудочке, снижение насыщения артериальной крови кислородом, прохождение катетера из правого желудочка в аорту.

При необходимости выполняются аортография левая вентрикулография, селективная коронарография, МСКТ и МРТ сердца.

Болезнь ФАЛЛО (дифференциальная диагностика)

Варианты болезни Фалло

- Транспозиция магистральных сосудов
- Двойное отхождением аорты и легочной артерии от правого желудочка
- Общий артериальный ствол
- Атрезия трикуспидального клапана
- Единственный желудочек сердца

Болезнь ФАЛЛО (Прогноз)

При естественном течении средняя продолжительность жизни 12 – 15 лет.

Абсолютно показано оперативное лечение!

При крайних формах – оперативное лечение в 2 этапа:

Шунтирующая коррекция по показаниям в периоде новорожденности,

Радикальная – оптимально в 4-6 месяцев, возможной на более поздних этапах, но не позже чем в 6 – 7 лет.

ТЕТРАДА ФАЛЛО

ЛЕЧЕНИЕ

Только хирургическое

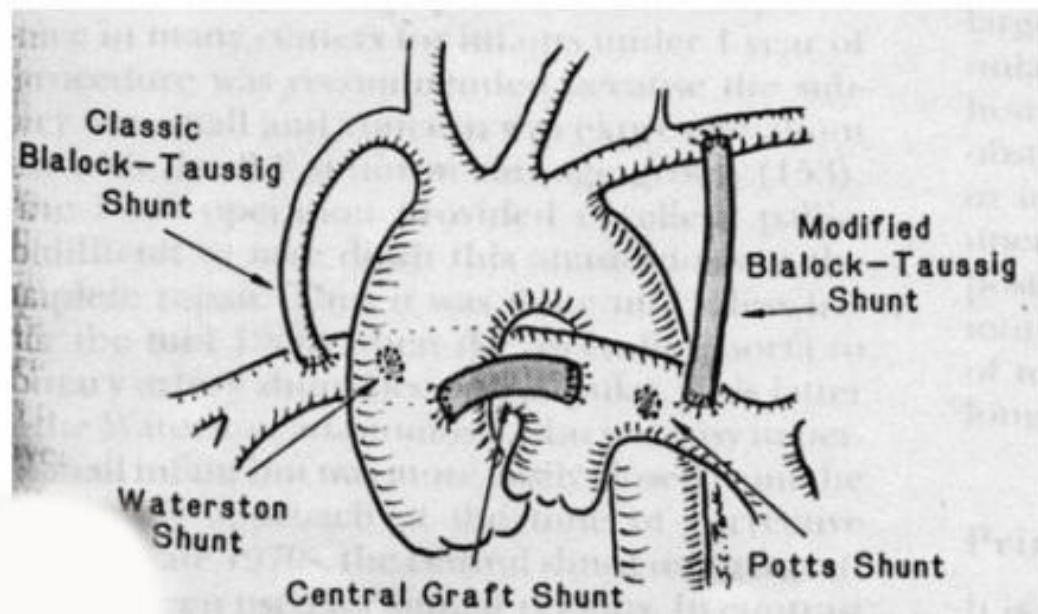
Паллиативная хирургия

Направлена на возврат крови из большого круга в легочную циркуляцию и, таким образом, увеличение легочного кровотока и оксигенации крови.

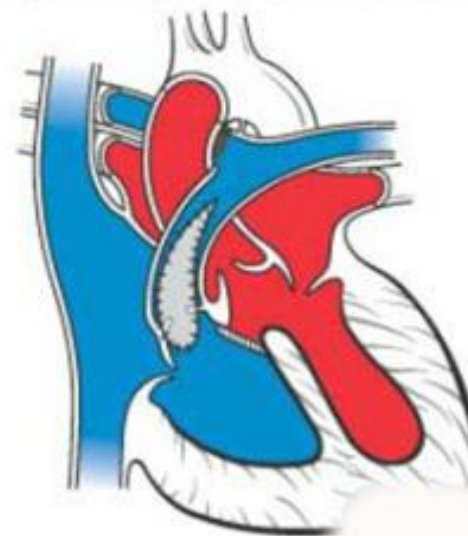
Стандартной операцией является модифицированная операция BLALOCK-TAUSSIG или другие системно-легочные анастомозы (WATERSTON-COOLEY).

Радикальная коррекция

Направлена на устранение обструкции ВОПЖ, разобщение ПЖ и ЛЖ путем ушивания ДМЖП.



Tetralogy of Fallot - Repair of small PV Tet



Атрезия трехстворчатого клапана (АТК)

Атрезия трехстворчатого клапана - характеризуется отсутствием сообщения между правым предсердием и желудочком, правый желудочек уменьшен в размерах.

Без компенсирующих коммуникаций (ОАП, ДМЖП, ДМПП-присутствует всегда) циркуляция крови невозможна

Частота - 1% всех врожденных пороков сердца в возрасте до 1 года.

АТК (гемодинамика)

Трикуспидальное отверстие отсутствует, правое предсердие не сообщается с правым желудочком, и весь системный венозный возврат осуществляется в левое предсердие через межпредсердное сообщение, представленное широким открытым овальным окном.

В левом предсердии кровь из легочных вен и вен большого круга полностью смешивается, поэтому степень гипоксемии зависит от величины легочного кровотока.

Из левого желудочка кровь поступает в аорту, а также, через дефект межжелудочковой перегородки (через правый желудочек) или открытый артериальный проток, в сосуды легких.

АТК (гемодинамика)

При небольшом дефекте межжелудочковой перегородки и недоразвитом правом желудочке с обструкцией выносящего тракта легочный кровоток очень мал.

Реже дефект межжелудочковой перегородки отсутствует вовсе, имеется атрезия клапана легочной артерии и выраженная гипоплазия правого желудочка; в этом случае кровь в сосуды легких поступает только из аорты через открытый артериальный проток или другие аортолегочные коллатерали.

Повышенный легочный кровоток для атрезии трехстворчатого клапана не характерен

АТК (клиника)

При отсутствии коррекции:

На 3—6-й неделе жизни развивается сердечная недостаточность с тахипноэ, потливостью, гепатомегалией и влажными хрипами в легких. Клинические признаки в этом случае такие же, как при большом сбросе слева направо: выраженная пульсация в области сердца, грубый пансистолический шум вдоль левого края грудины и рокочущий мезодиастолический шум на верхушке.

АТК (диагностика)

Рентгенография грудной клетки

обеднение легочного сосудистого рисунка

маленькая сердечная тень характерной круглой или яблоковидной формы, что обусловлено гипоплазией правого желудочка и легочных артерий (сердечная тень может быть увеличена за счет левого желудочка)

ЭКГ

Электрическая ось сердца отклонена влево

признаки гипертрофии левого желудочка.

часто признаки гипертрофии правого предсердия, укороченный интервал PQ.

ЭхоКГ

отсутствует правое АВ-отверстие и трехстворчатый клапан.

левый желудочек увеличен, а выносящий тракт правого обычно недоразвит.

АТК (прогноз)

Прогноз неблагоприятный. Без хирургического лечения больные редко доживают до 6 месяцев.

Абсолютно показана хирургическая коррекция. Как правило коррекция проводится в 3 этапа:

На первом этапе паллиативная операция для улучшения легочного кровотока в течение 1 месяца жизни

2 этап в 4-6 месяцев – реконструктивная операция для улучшения кровоснабжения верхних отделов туловища

3 этап в возрасте 2-5 лет – реконструктивная операция для улучшения кровоснабжения верхних отделов туловища

Реконструкция по сути так же является паллиативной т. к. пациенты фактически живут с единственным левым желудочком

Аномалия Эбштейна

Аномалия Эбштейна относится к редким врожденным порокам сердца. Частота - 1% от всех врожденных пороков развития сердца.

При этом пороке створки правого атриовентрикулярного клапана смещаются в полость правого желудочка.

Правый желудочек из-за этого имеет уменьшенный размер, что приводит к уменьшению количества выбрасываемой им крови и к обеднению кровотока в легких. Характерна гипоплазия легочной артерии. Всегда сочетается с ДМПП.

Аномалия Эбштейна (гемодинамика)

Отмечается снижение кровотока в легких, что приводит к снижению оксигенации крови (которое усугубляется при поступлении венозной крови через отверстие в межпредсердной перегородке в левое предсердие). Результатом является гипоксия тканей.

Из-за сниженного объема правого желудочка происходит перегрузка правого предсердия объемом и его последующая дилатация

Аномалия Эбштейна (клиника)

В первую очередь предъявляют **жалобы** на одышку и быструю утомляемость при небольшой физической нагрузке

При осмотре наблюдается цианоз, сроки появления которого могут быть различными (в зависимости от сброса крови из правых отделов в левые на уровне предсердий).

У таких больных отмечается изменение концевых фаланг пальцев кистей в виде «барабанных палочек» и ногтей в виде «часовых стекол», что говорит о тканевой гипоксии.

У половины больных определяется «сердечный горб», появление которого обусловлено огромными размерами правого предсердия.

Аномалия Эбштейна (клиника)

Перкуторно границы сердечной тупости значительно расширены влево и вправо.

Аускультативно выявляются глухие, ослабленные тоны.

Часто выслушивается ритм «галопа» (трех- или четырехчленный ритм), обусловленный раздвоением I и II тонов сердца или наличием дополнительных III и IV тонов.

Аномалия Эбштейна (диагностика)

При рентгенологическом исследовании

В переднезадней проекции - выраженная кардиомегалия с характерной шаровидной конфигурацией сердца, увеличение правого предсердия, левые отделы сердца обычно не увеличены.

сосудистый пучок узкий.

легочный рисунок нормальный или обеднен

Аномалия Эбштейна (диагностика)

На ЭКГ - ряд характерных признаков:

высокие пикообразные зубцы Р, которые указывают на гипертрофию и дилатацию правого предсердия

часто блокада правой ножки пучка Гиса при отсутствии признаков гипертрофии правого желудочка
склонность к нарушениям сердечного ритма (мерцание и трепетание предсердий, пароксизмальные тахикардии) и расстройствам предсердно-желудочковой проводимости

характерным для аномалии Эбштейна следует считать синдром Вольфа — Паркинсона—Уайта.

Аномалия Эбштейна (диагностика)

Эхокардиография

деформация эхосигнала от створок и объемное увеличение размеров правого предсердия

может выявляться ДМПП,

Катетеризация сердца.

У всех больных выявляется повышенное давление в правом предсердии. Величины систолического давления в правом желудочке и легочной артерии, как правило, нормальные или несколько снижены. Сократительная функция выходного отдела правого желудочка понижена

Аномалия Эбштейна (лечение)

Радикальный способ лечения – операция с устранением недостаточности или стеноза трехстворчатого клапана с помощью увеличения полезной полости правого желудочка и устранения сопутствующих пороков. Проводится во 2м полугодии жизни (при отсутствии цианоза – в 10-20 лет)

Показанием к операции служат:

наличие цианоза, признаков недостаточности кровообращения и тяжелых нарушений ритма сердца.

В настоящее время при аномалии Эбштейна применяются два типа радикальных операций:

пластическая реконструкция трехстворчатого клапана;
протезирование клапана.

