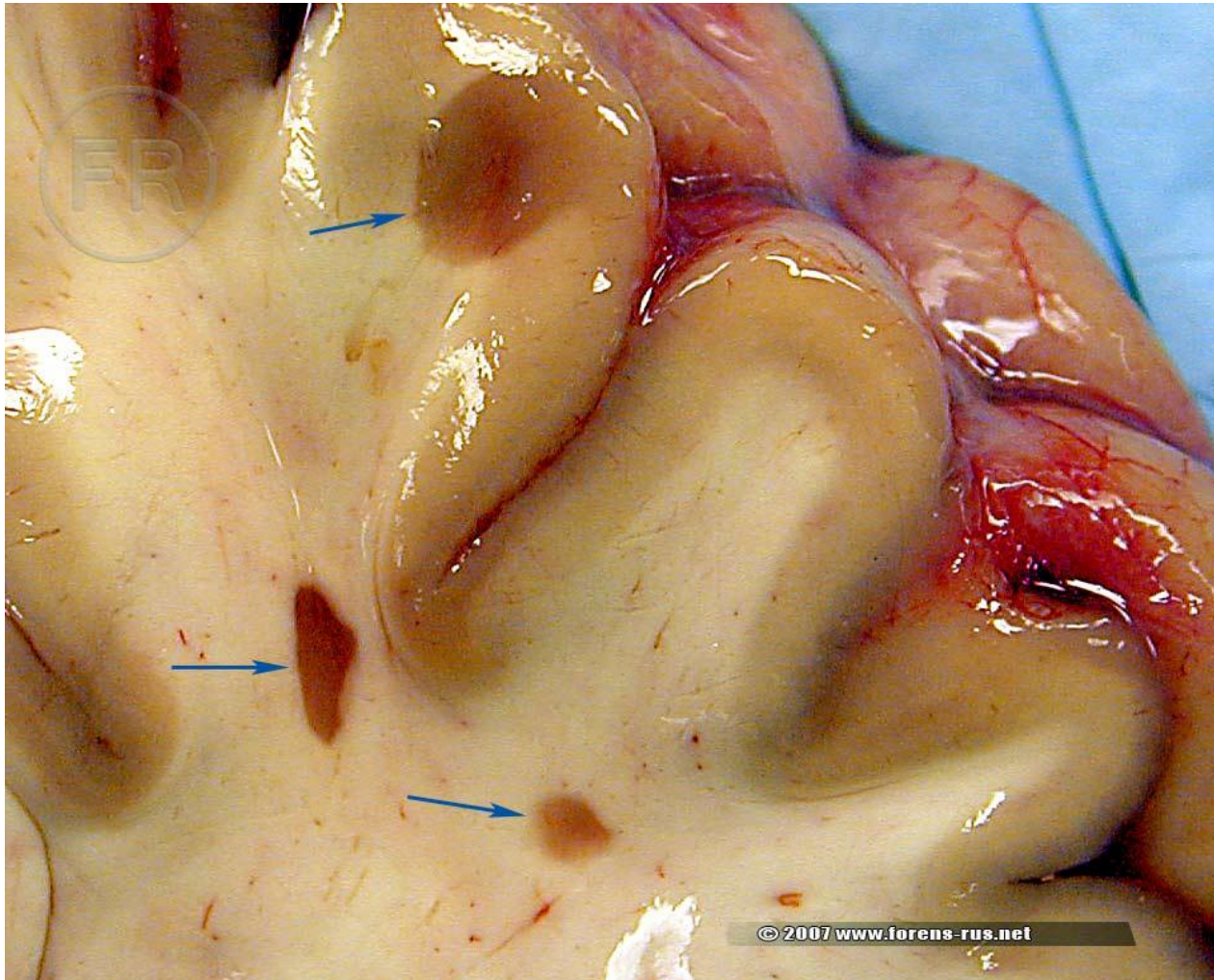
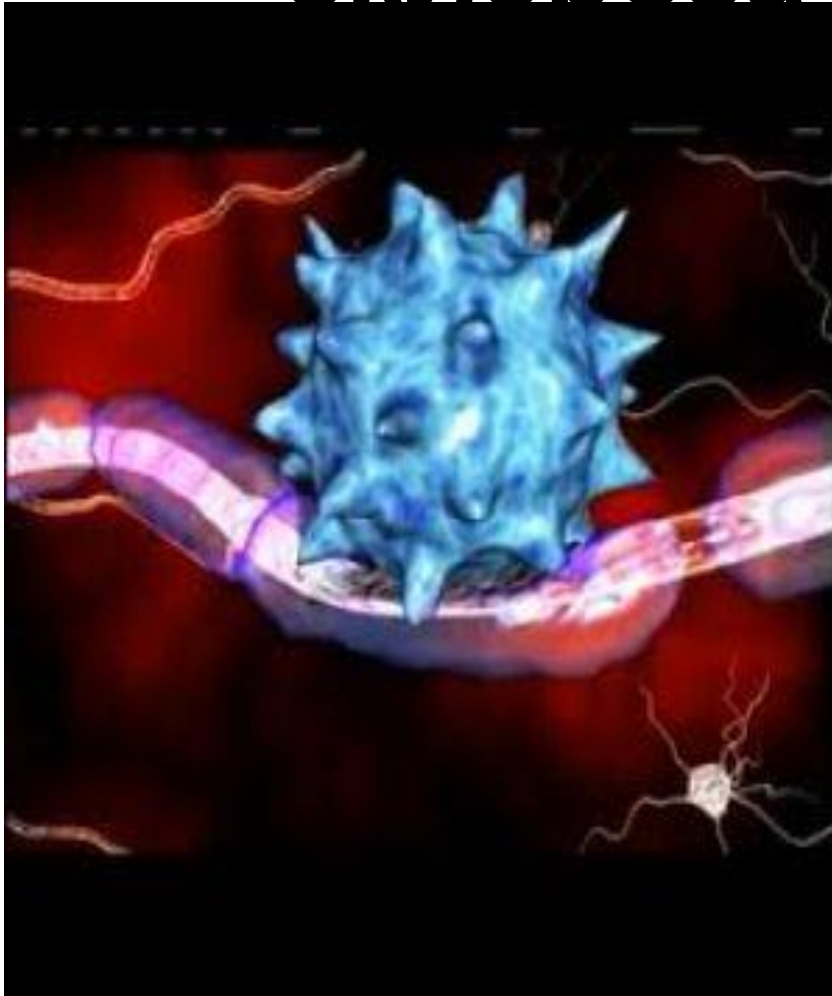


# Рассеянный склероз

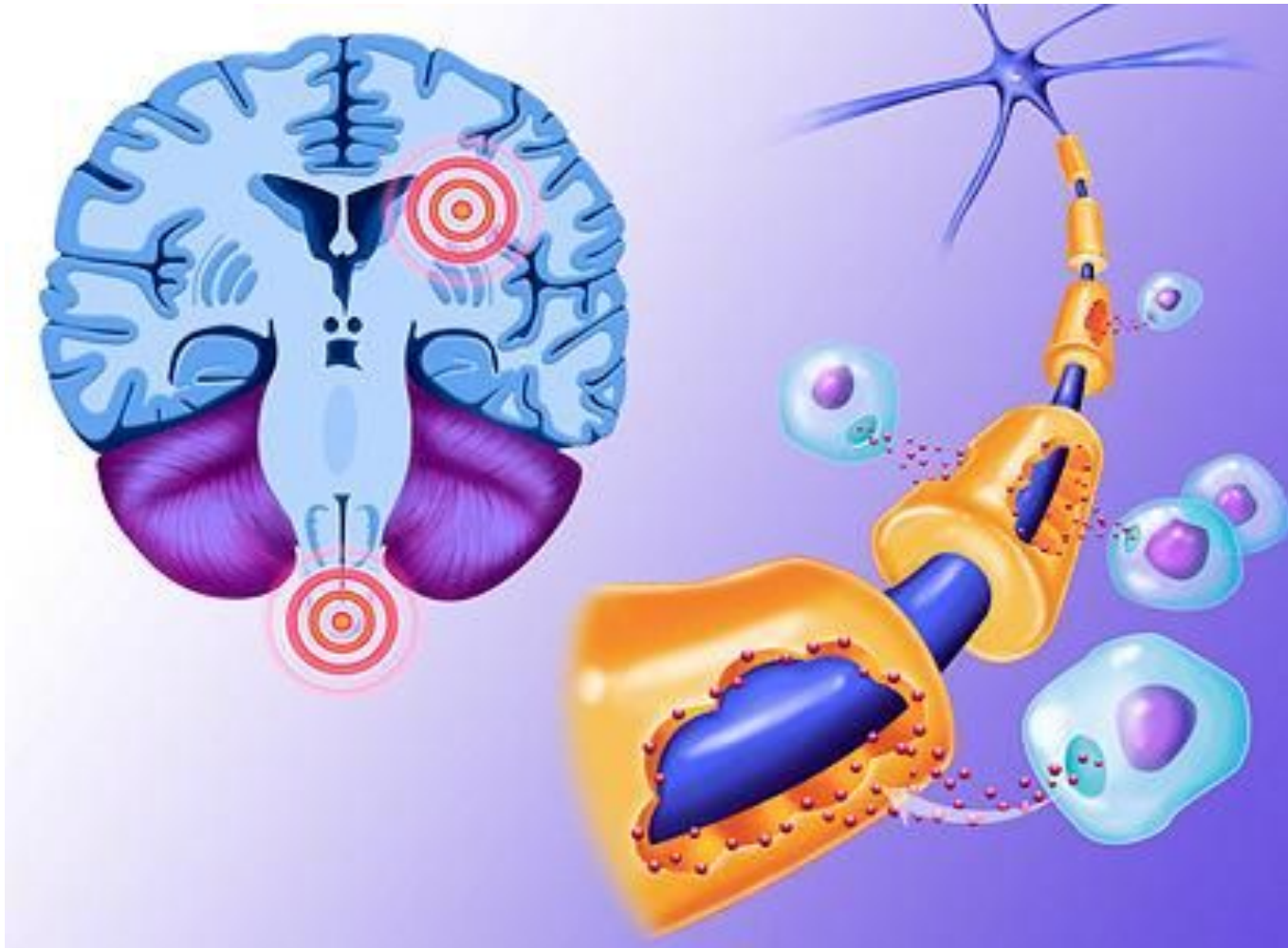
# РАССЕЯННЫЙ СКЛЕРОЗ



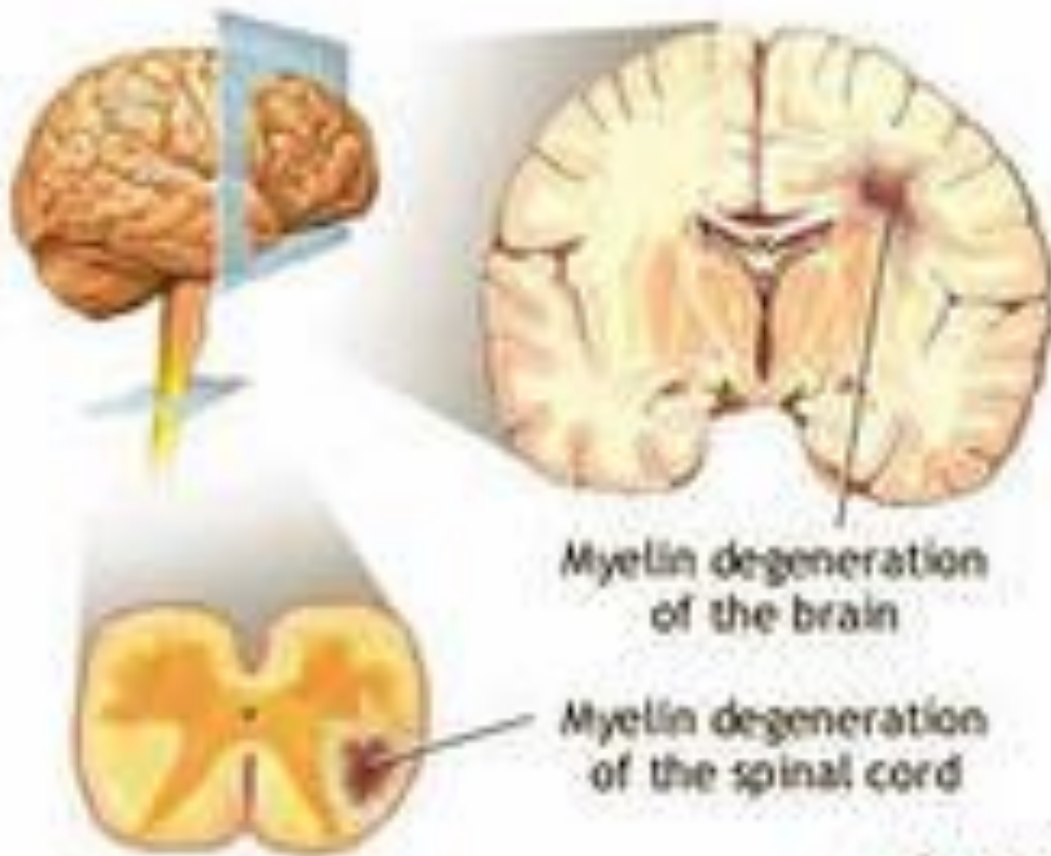
# Вирусная концепция природы рассеянного склероза



# Очаги демиелинизации при рассеянном склерозе



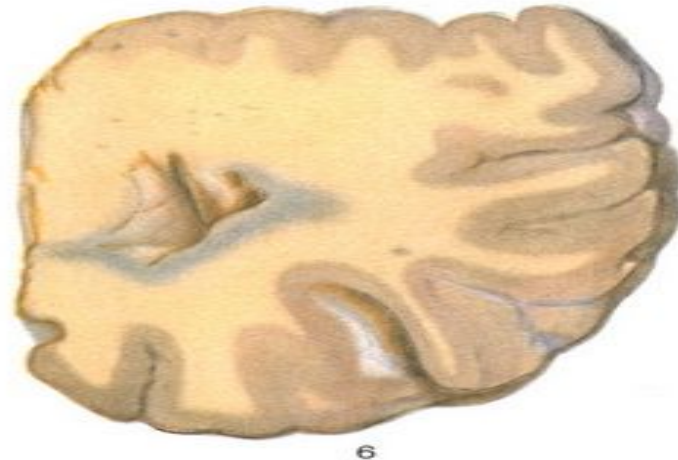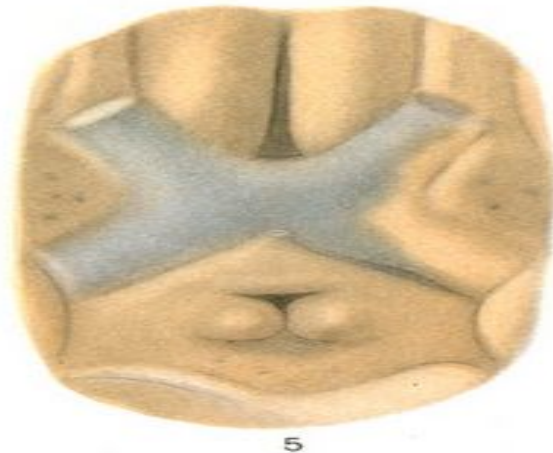
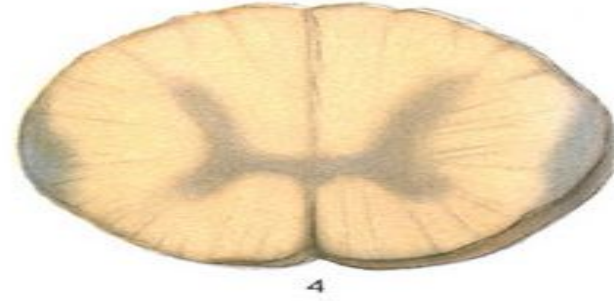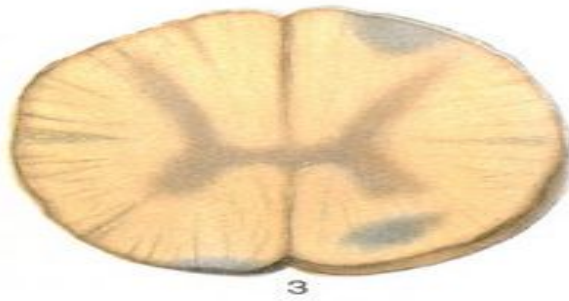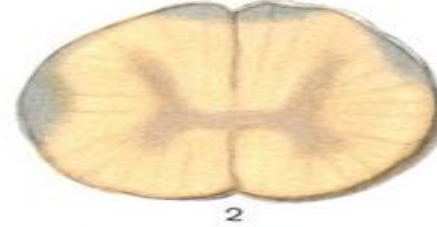
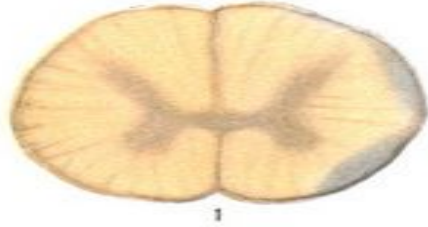
# Рассеянный склероз



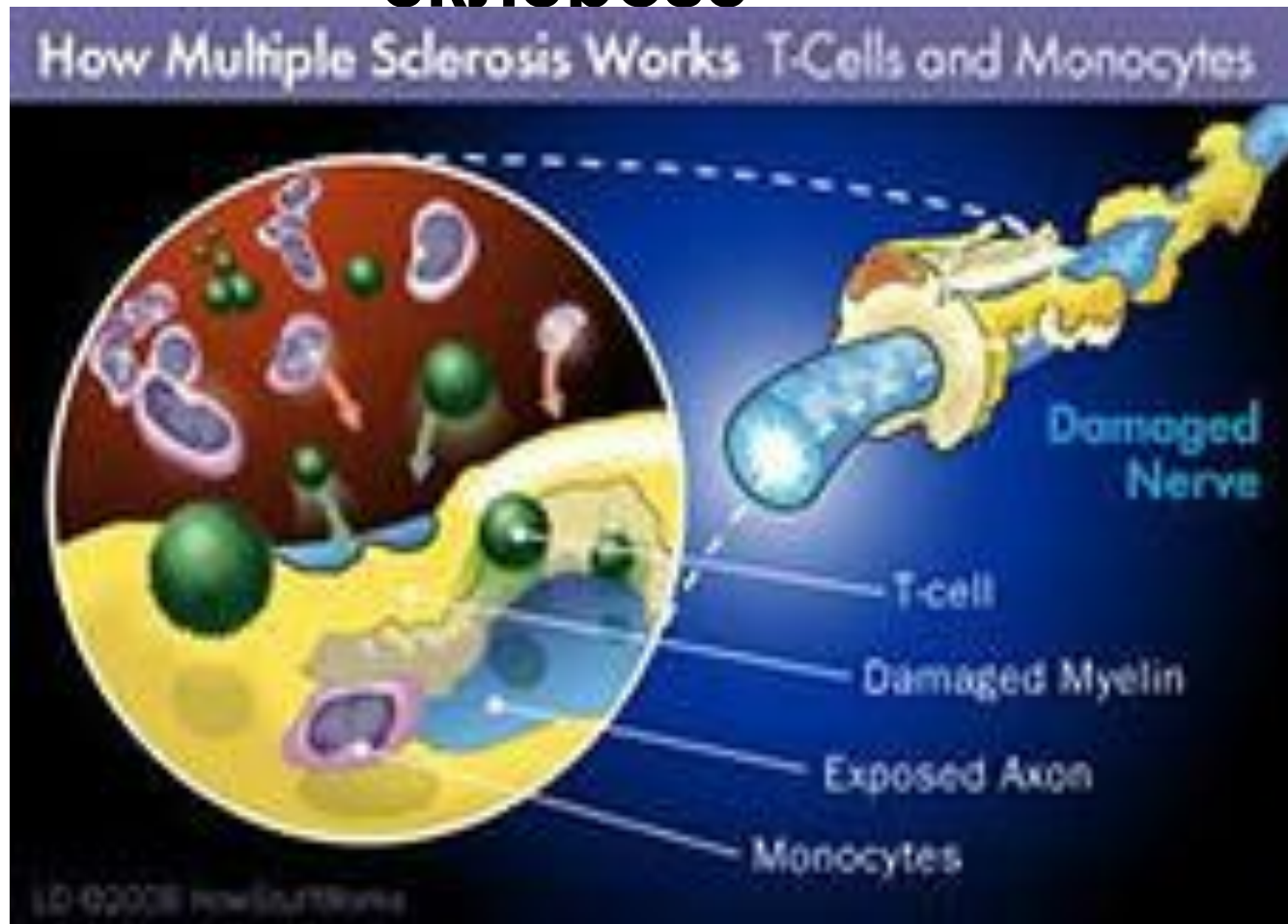
Myelin degeneration  
of the brain

Myelin degeneration  
of the spinal cord

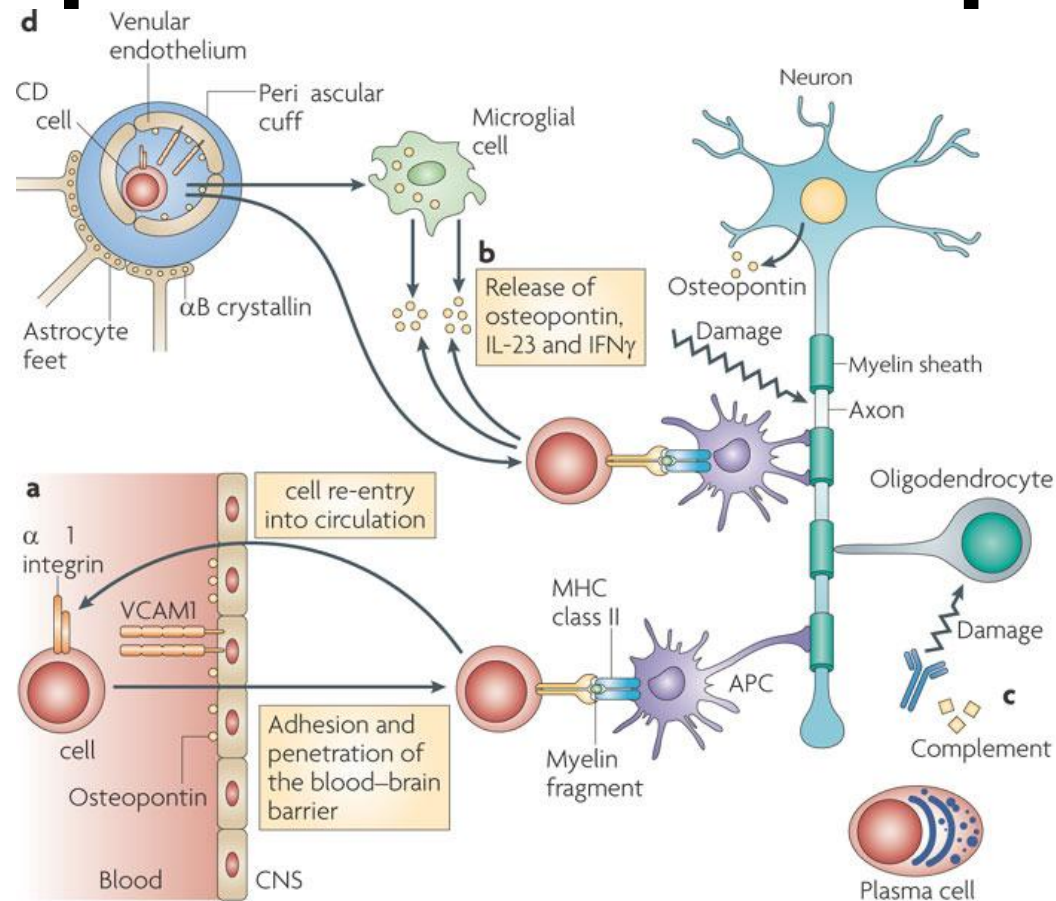
# Очаги демиелинизации при рассеянном склерозе



# Аутоиммунный процесс демиелинизации при рассеянном склерозе

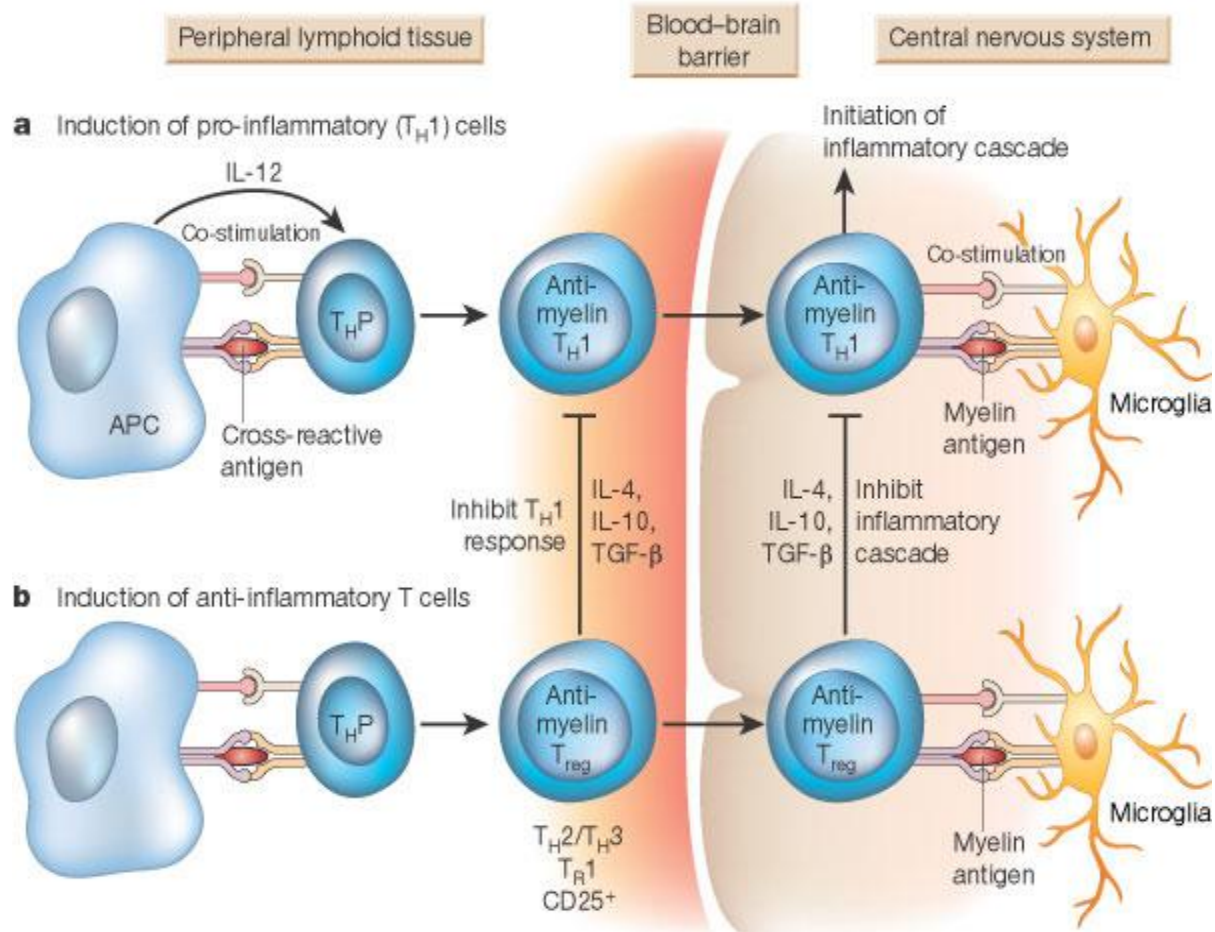


# Патогенетические механизмы при рассеянном склерозе

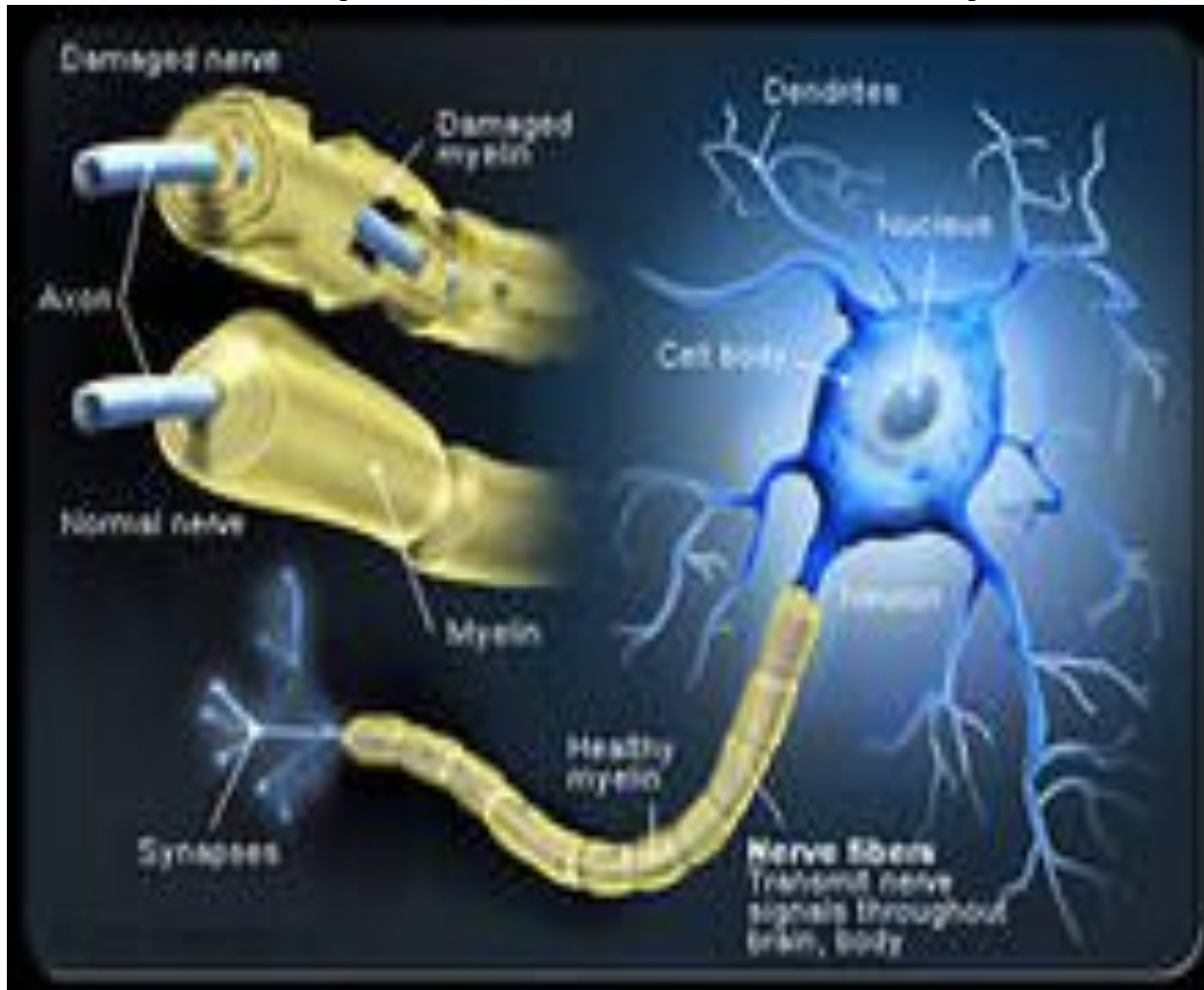




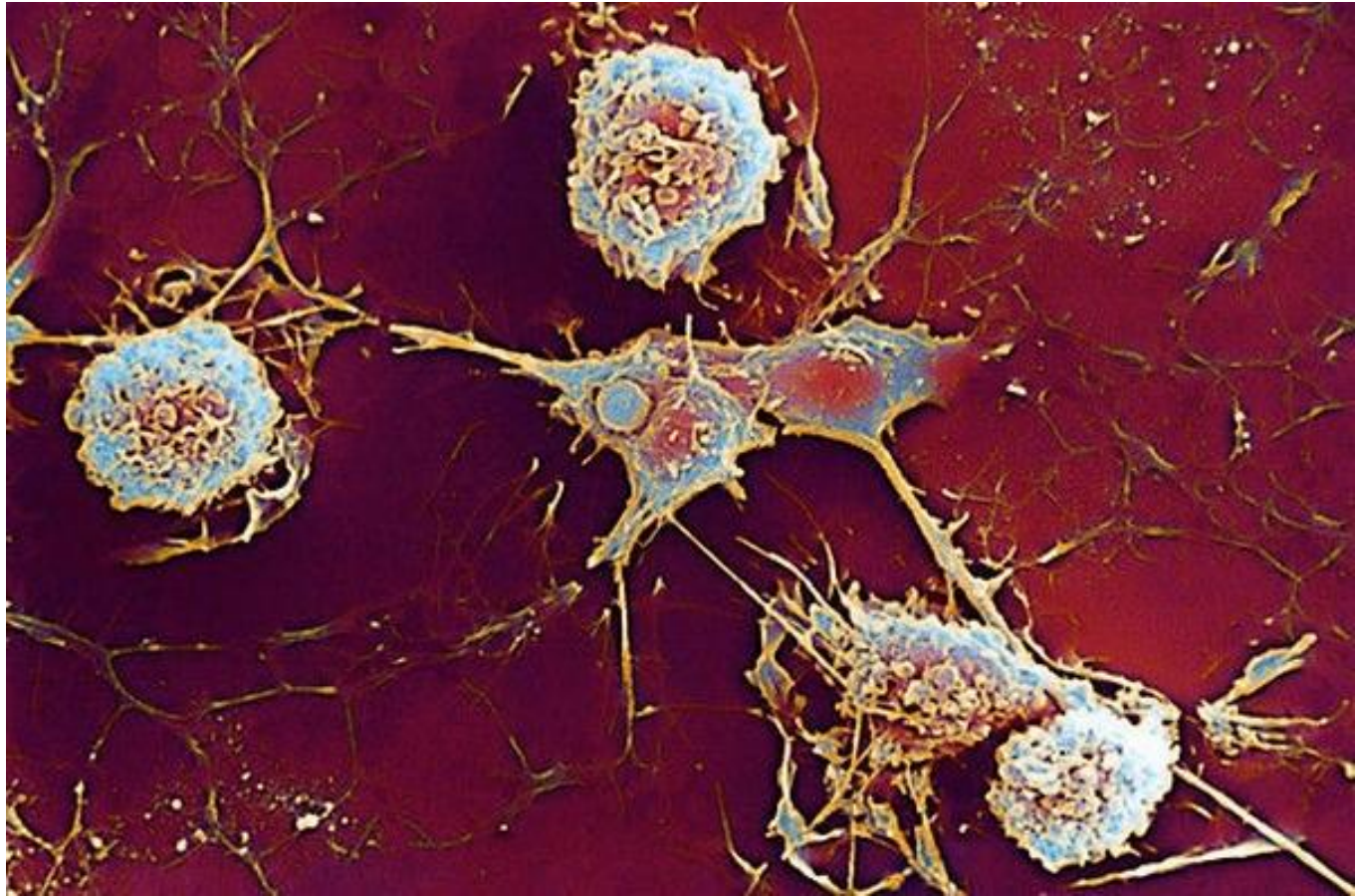
# Патогенетические механизмы при рассеянном склерозе



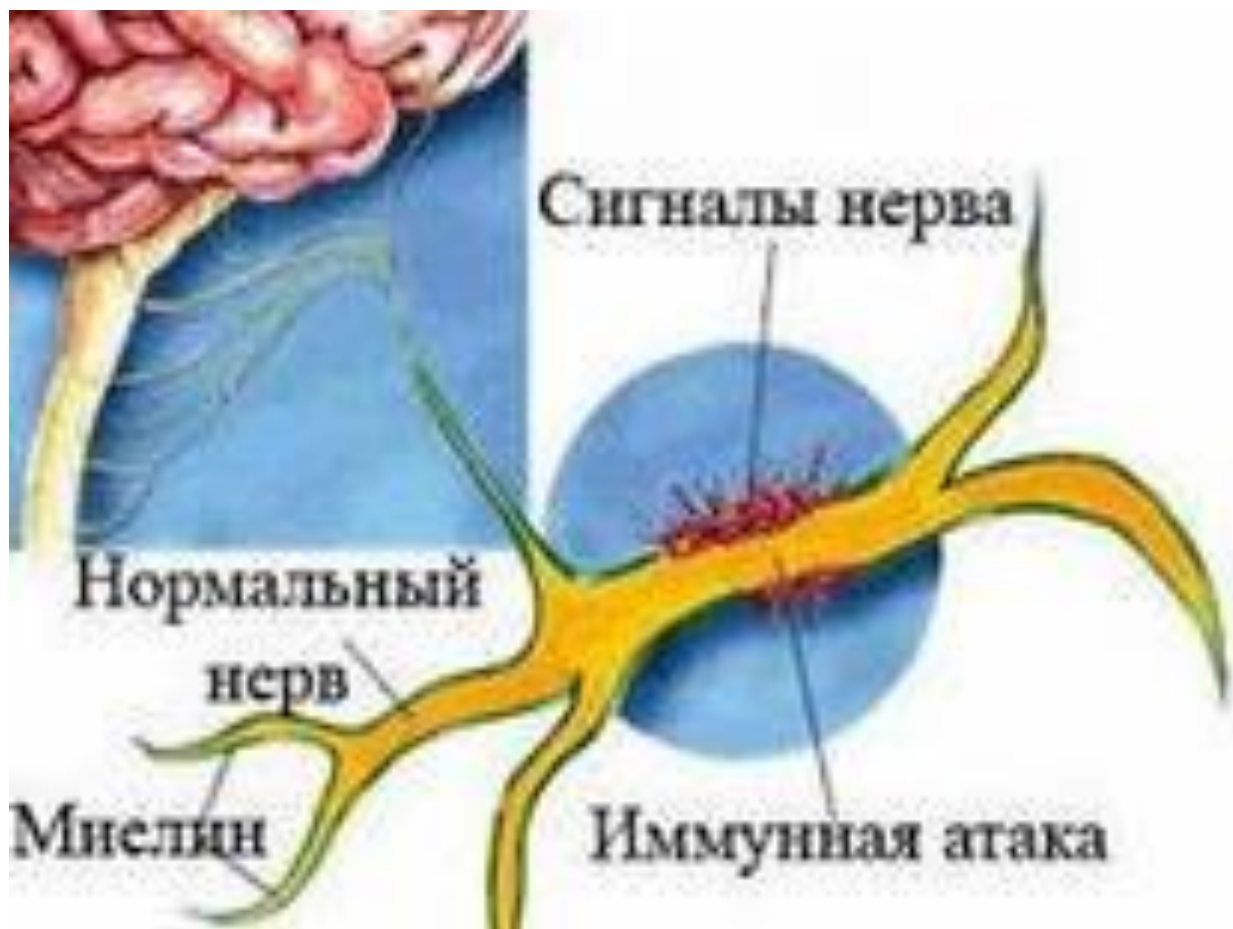# Миелиновая оболочка аксона нейрона в норме и при рассеянном склерозе (демиелинизация)



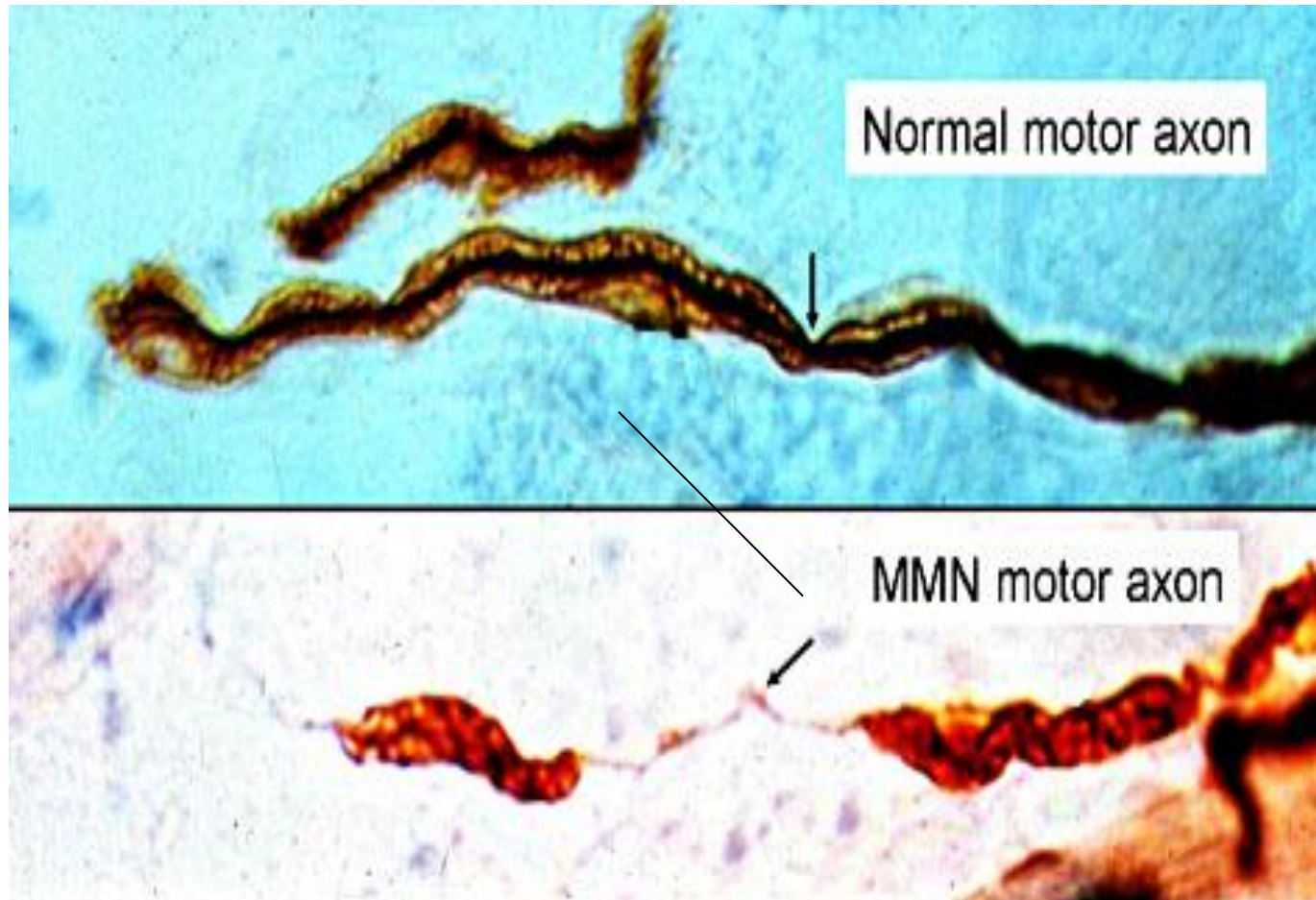
# Рассеянный склероз, демиелинизация аксонов



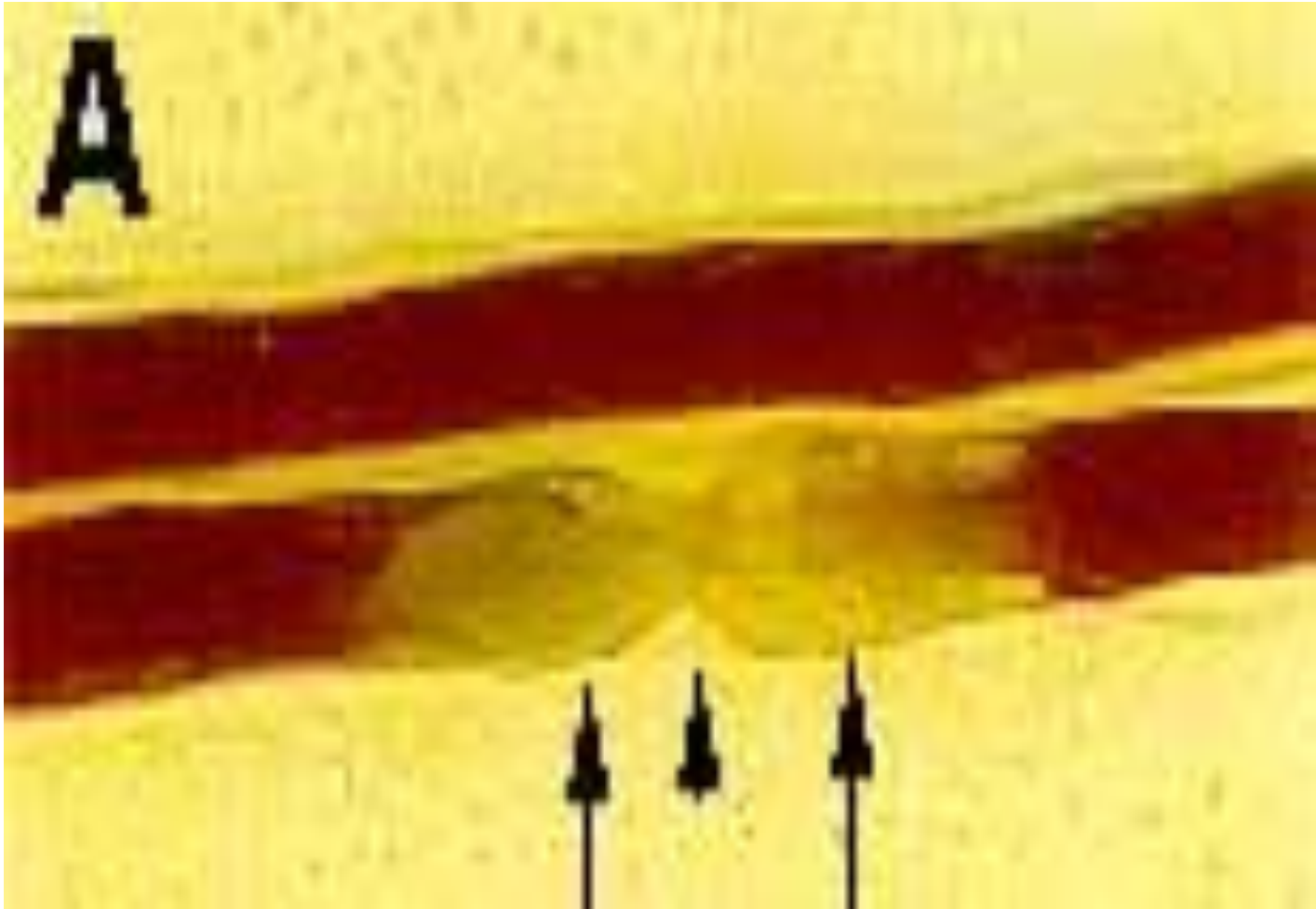
# Демиелинизирующий процесс при рассеянном склерозе



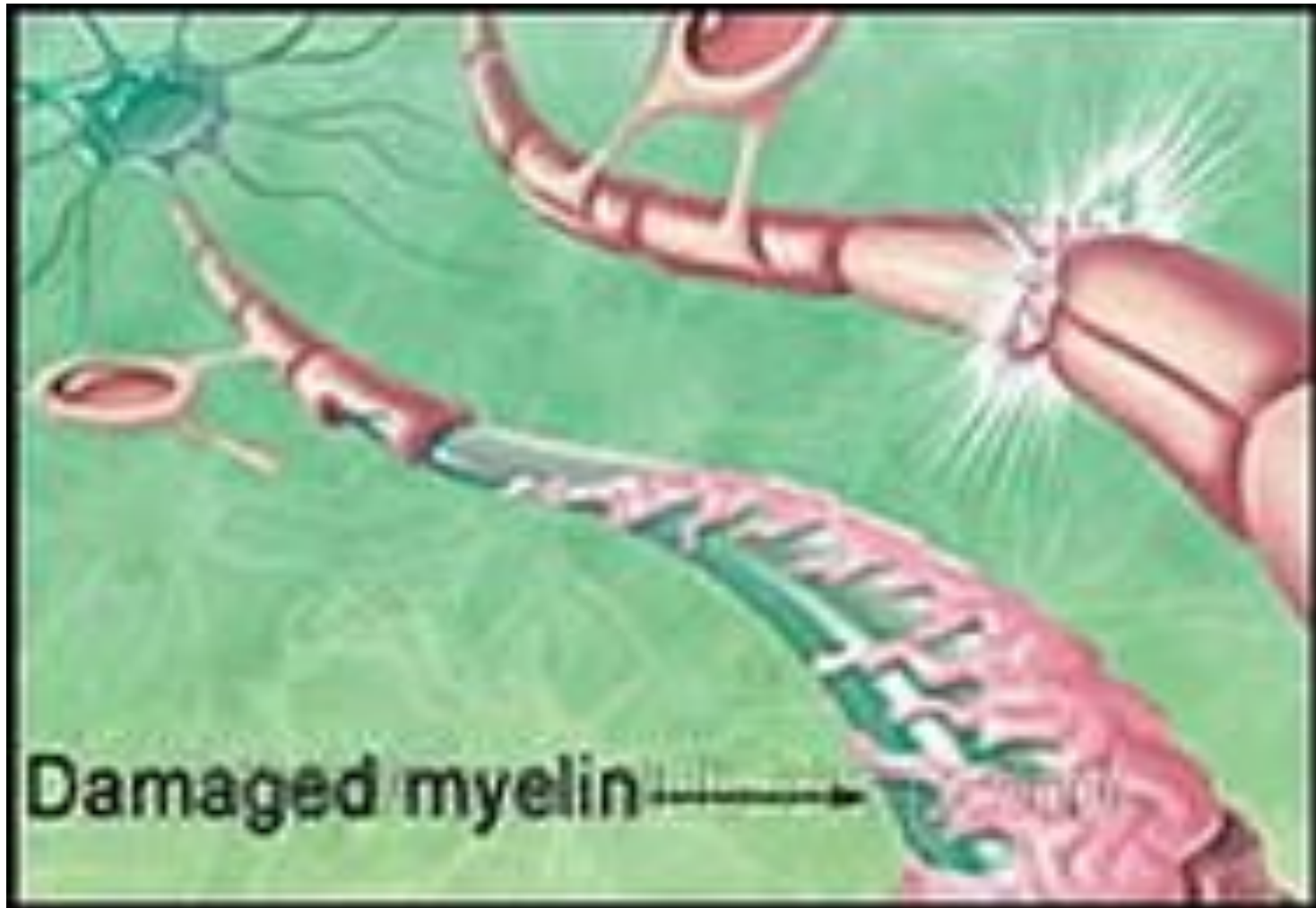# Аксон в норме и при рассеянном склерозе



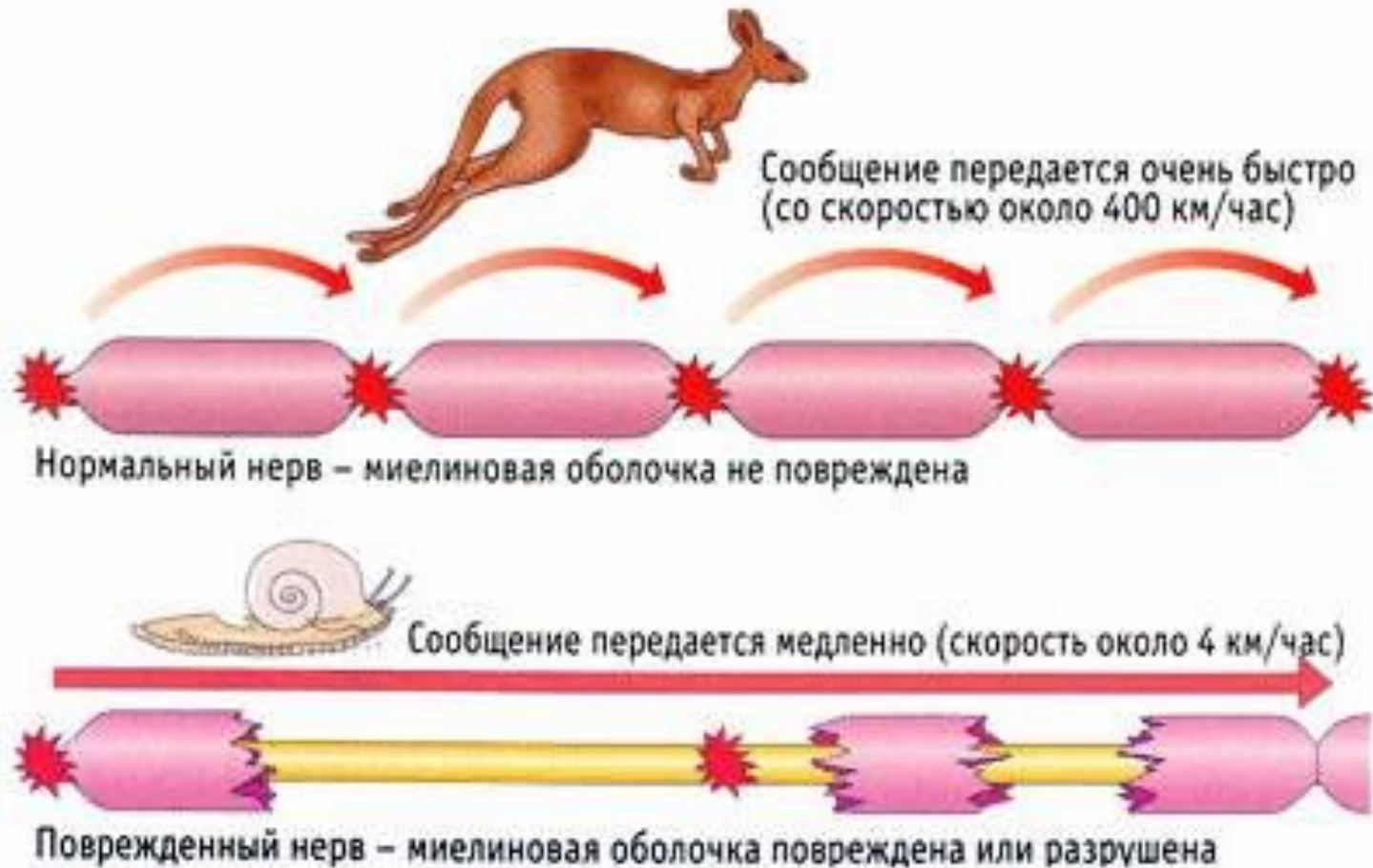
# РАССЕЯННЫЙ СКЛЕРОЗ, процесс демиелинизации



# Рассеянный склероз, демиелинизация аксонов

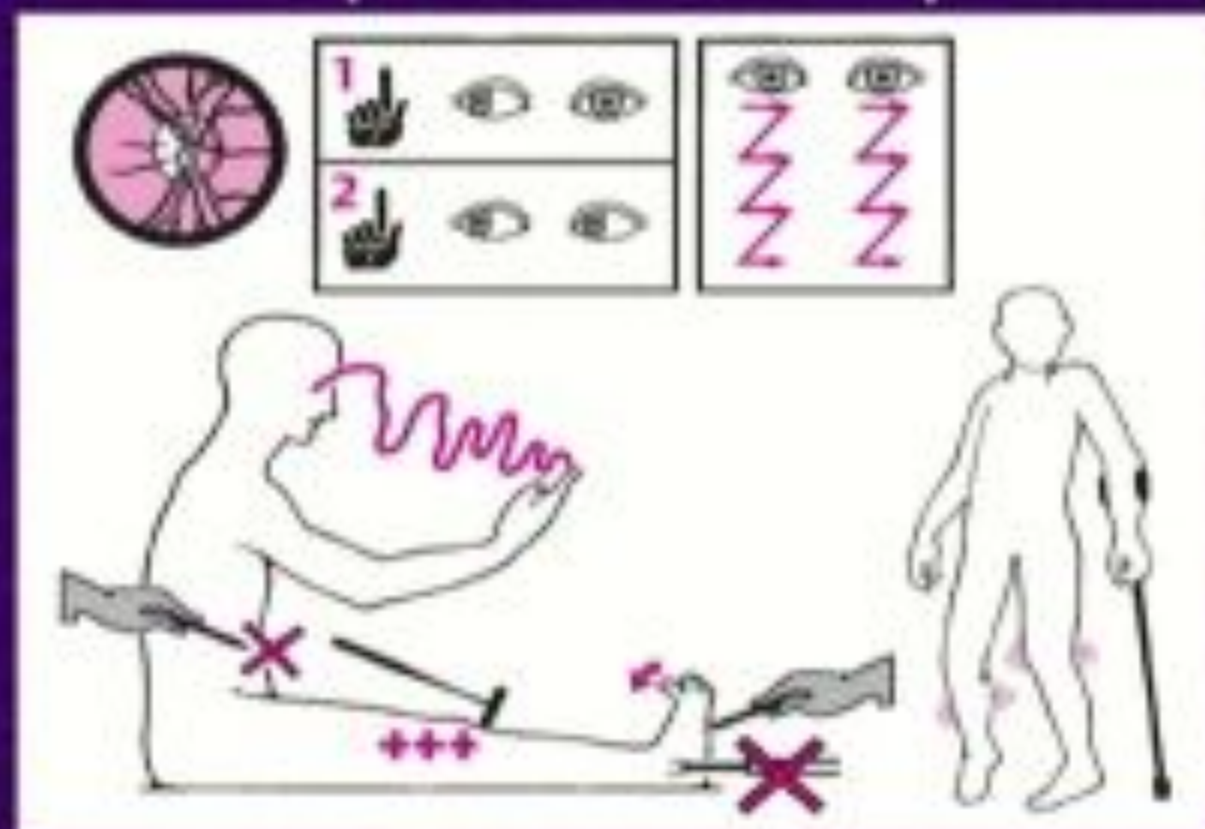


# Замедление скорости проведения нервного импульса по аксону при демиелинизации



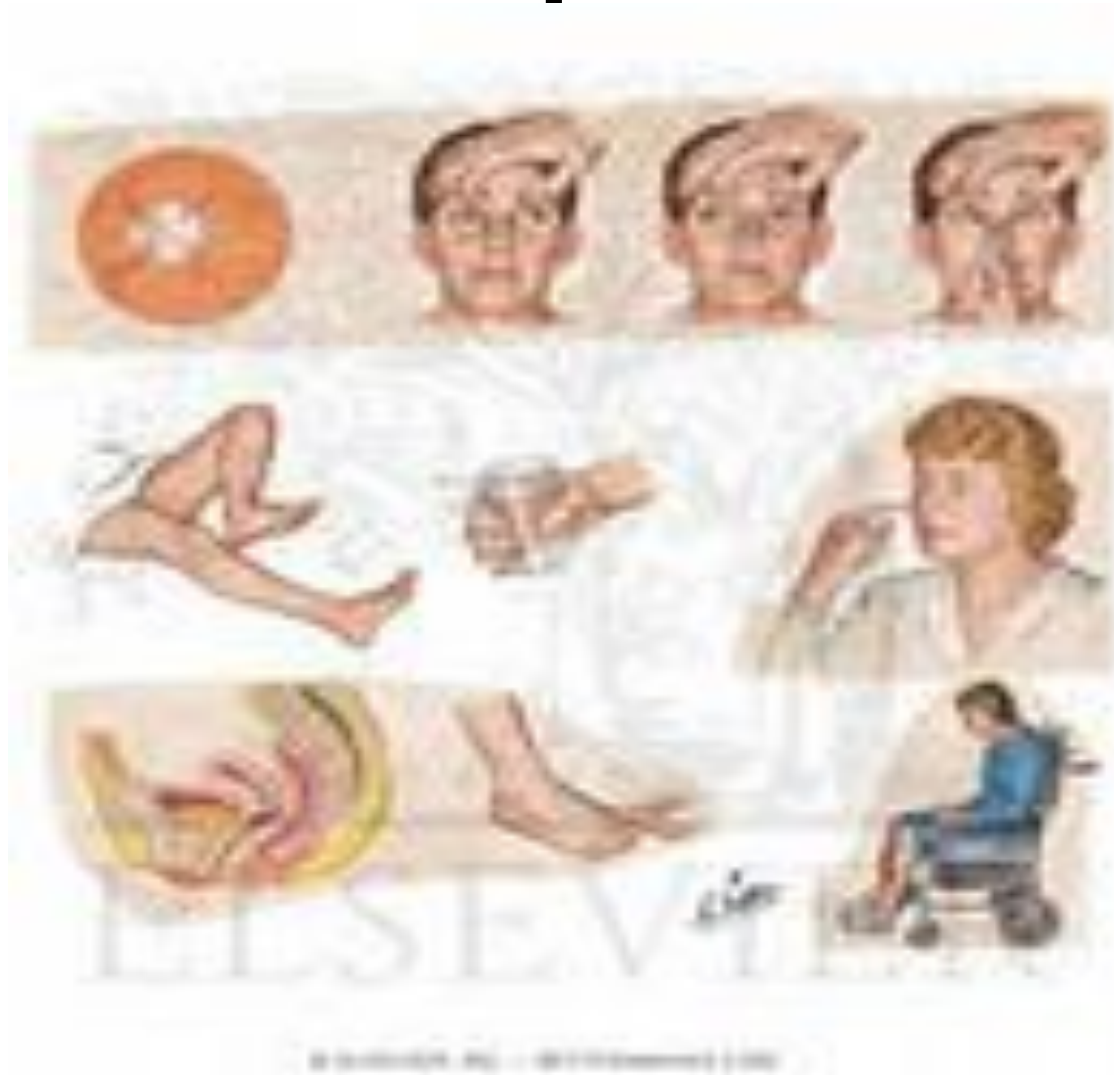


## Типичные неврологические проявления РС



по M. Mumenthaler, H Mattle, 2002


# Клиника рассеянного склероза



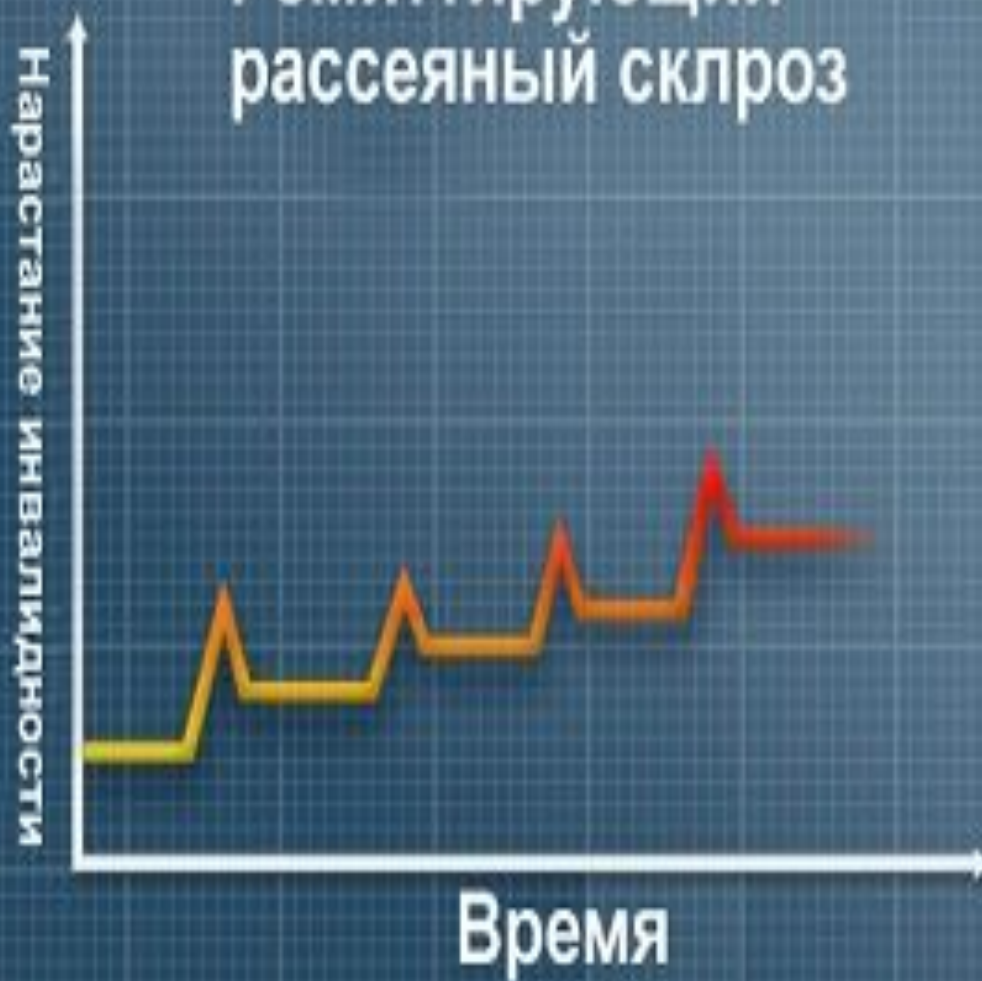
# Клиника рассеянного склероза



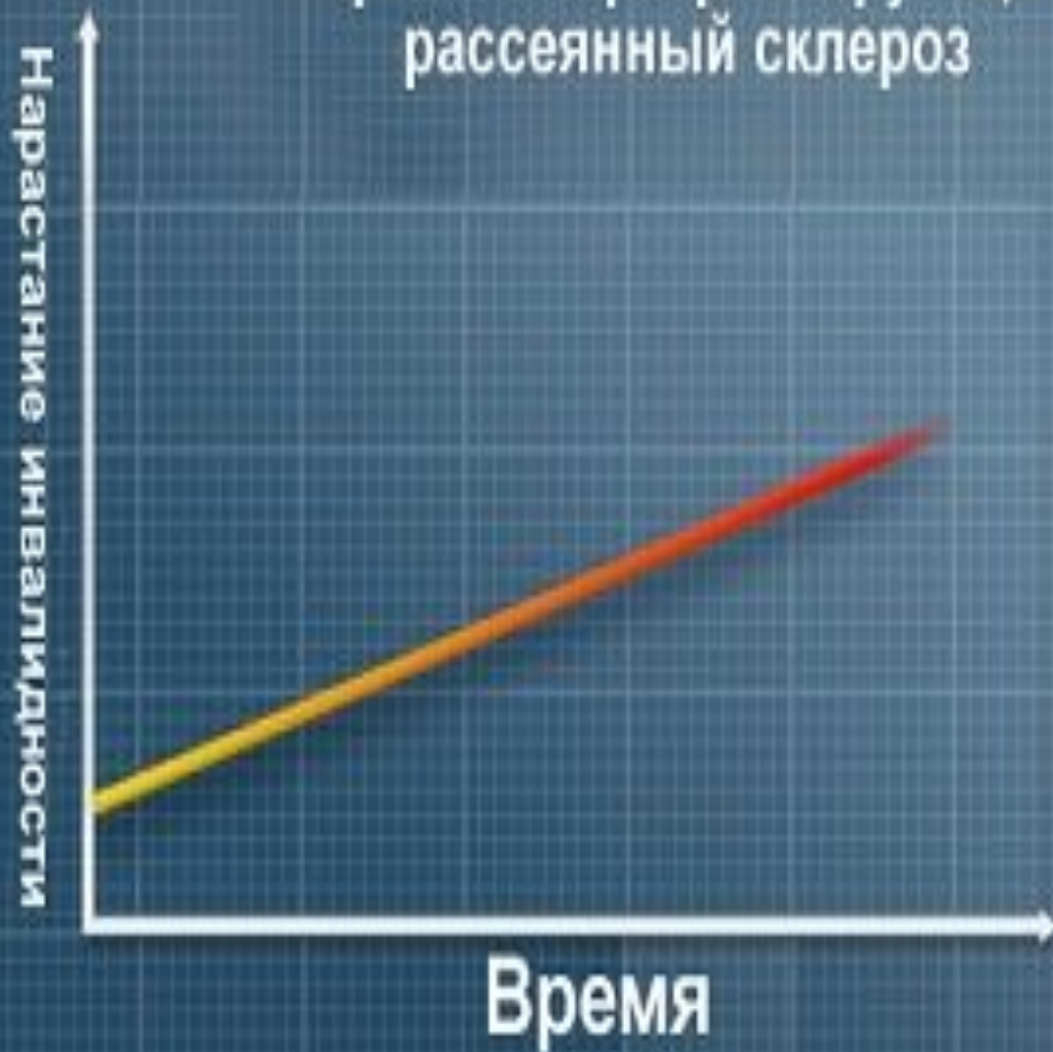
# Почерк больной с рассеянным склерозом



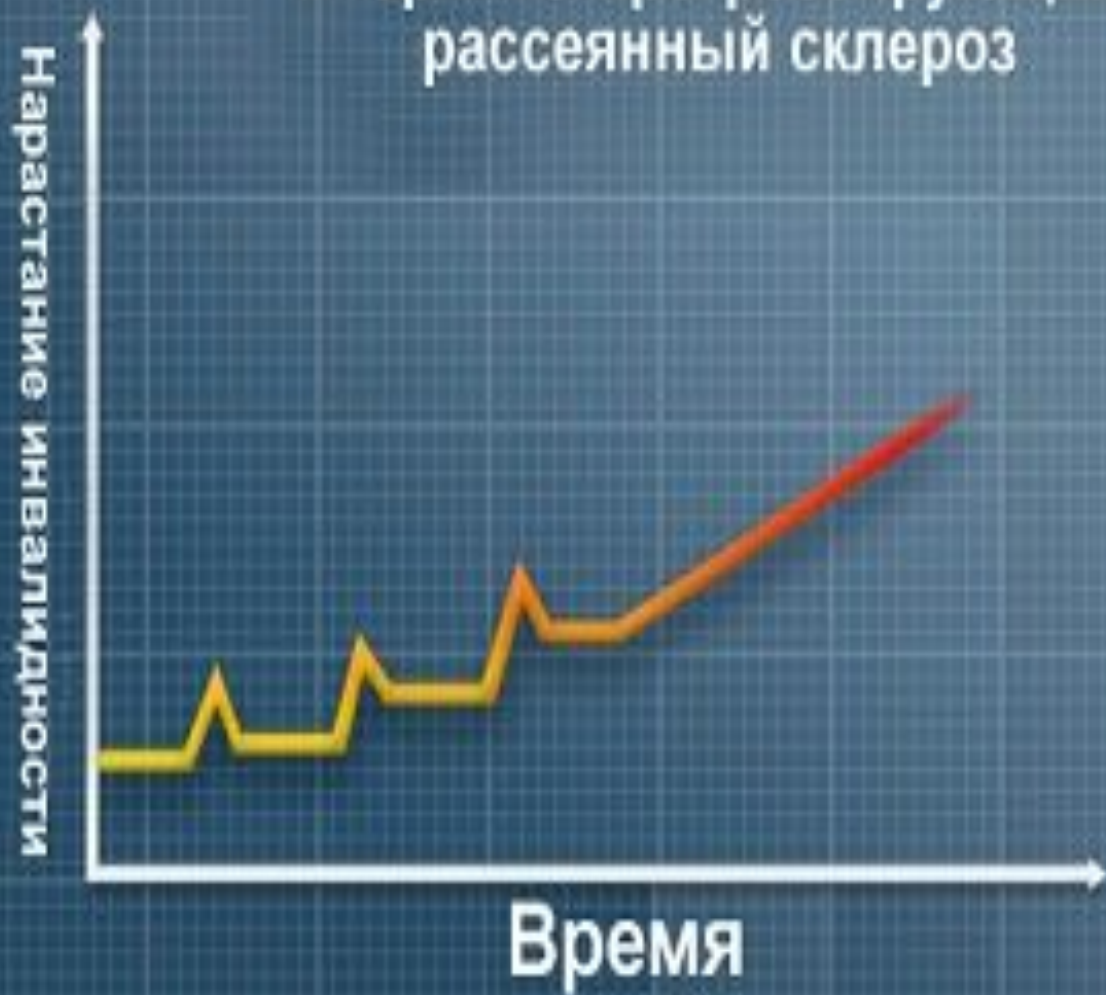# Ремиттирующий рассеянный склероз



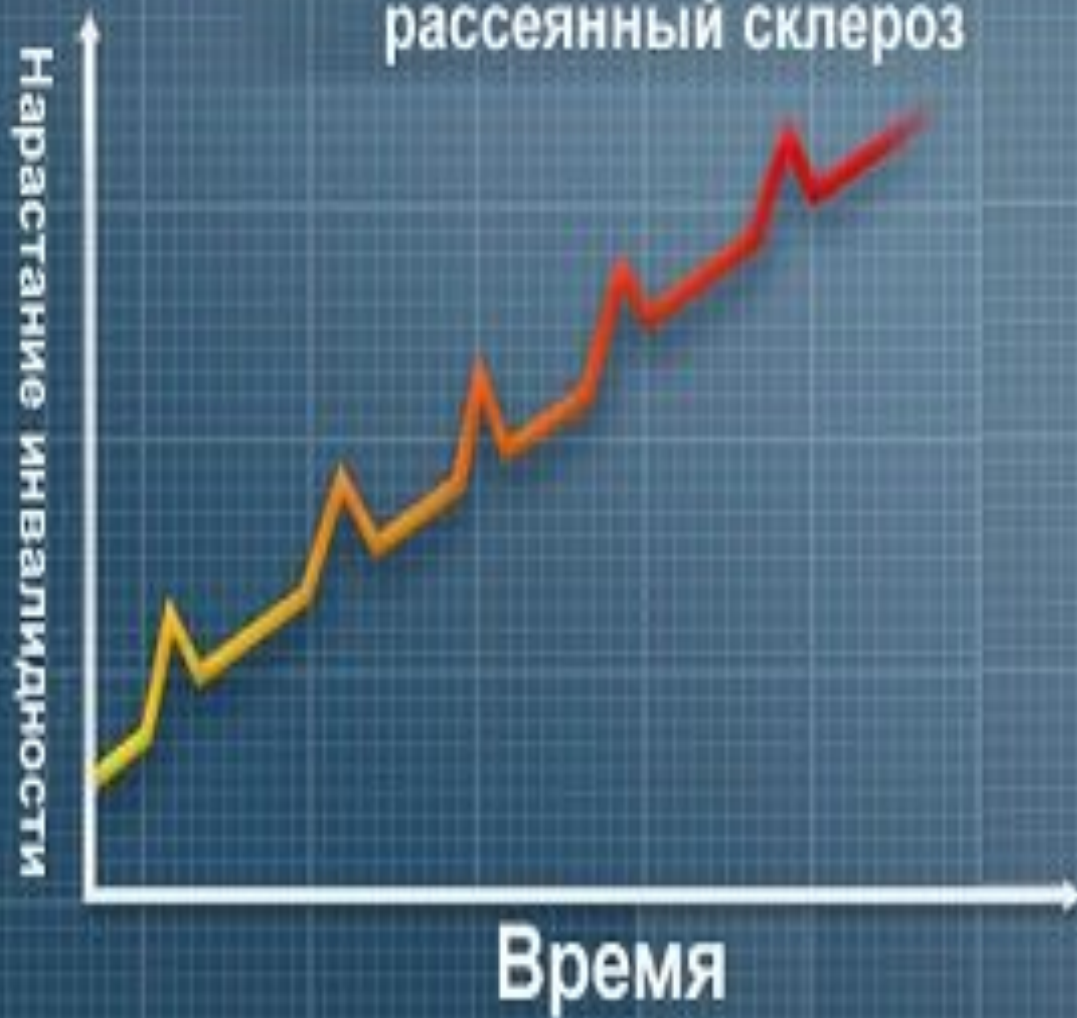# Первично-прогрессирующий рассеянный склероз



## Вторично-прогрессирующий рассеянный склероз



# Прогрессивно-рецидивирующий рассеянный склероз





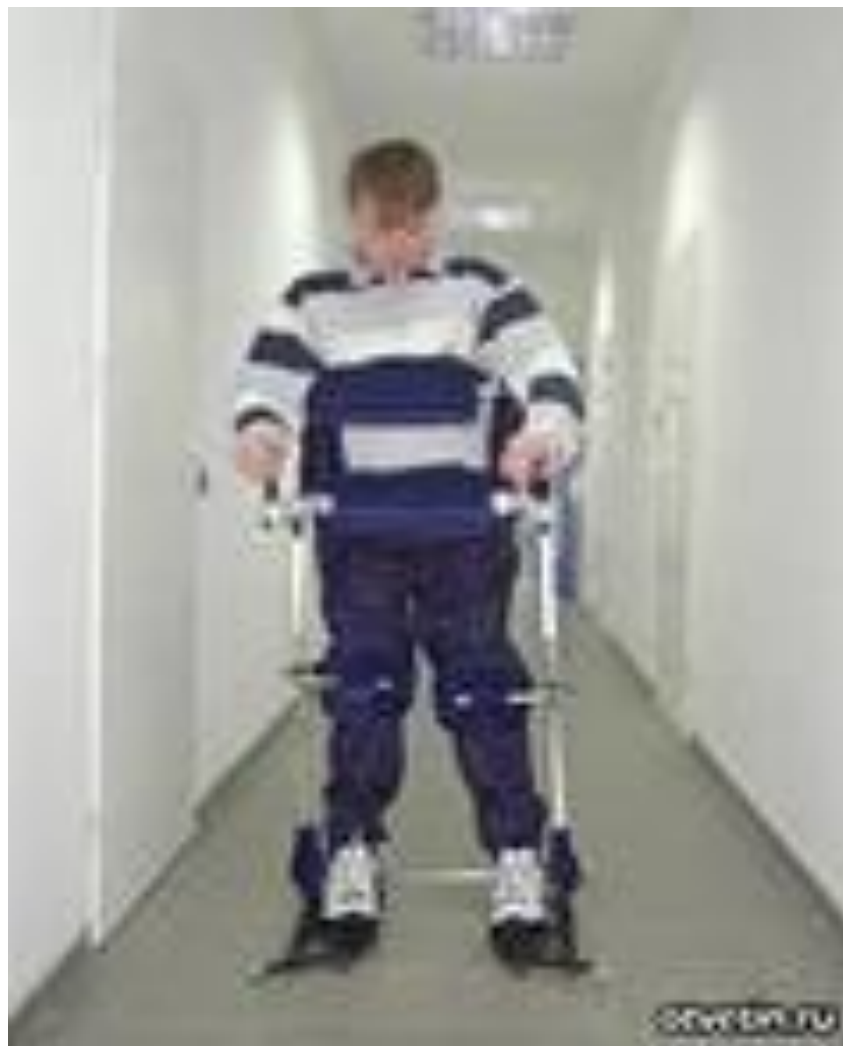# Рассеянный склероз



# Рассеянный склероз



# Рассеянный склероз



# Рассеянный склероз



# Рассеянный склероз



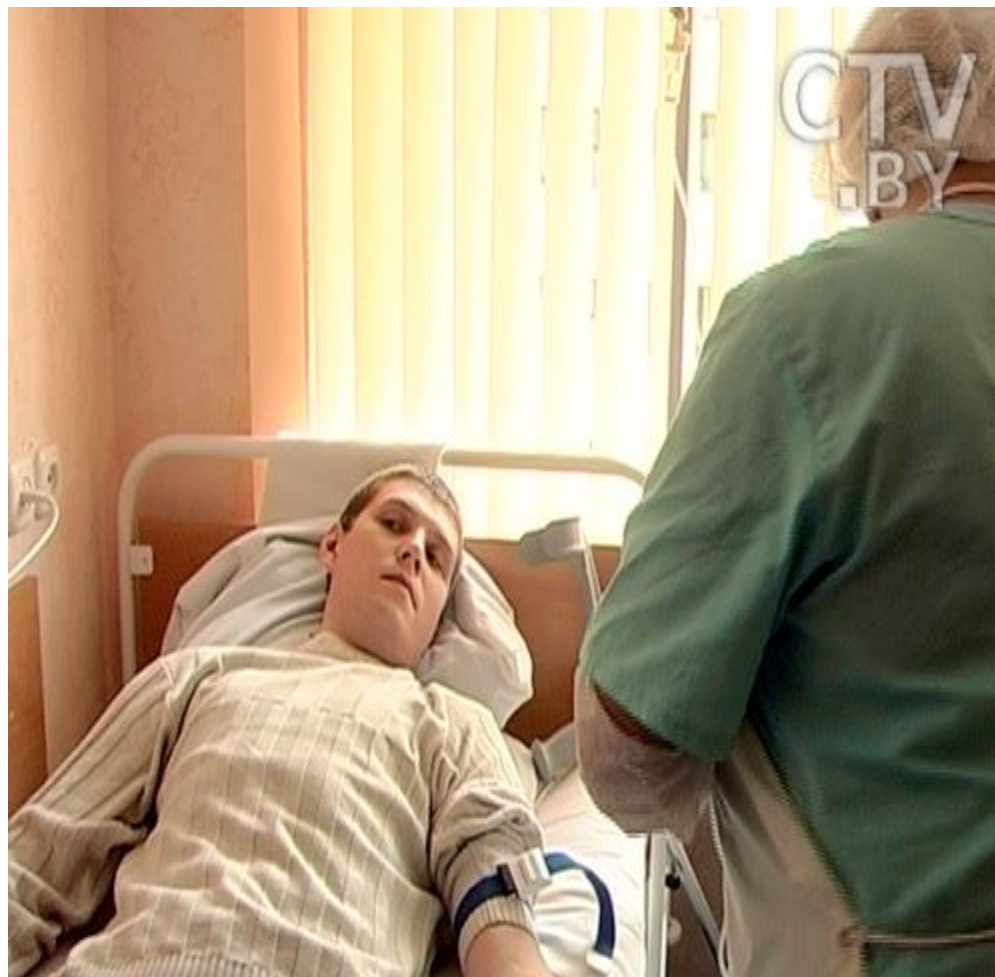# Рассеянный склероз



# Рассеянный склероз



# Рассеянный склероз





# Рассеянный склероз



# Рассеянный склероз



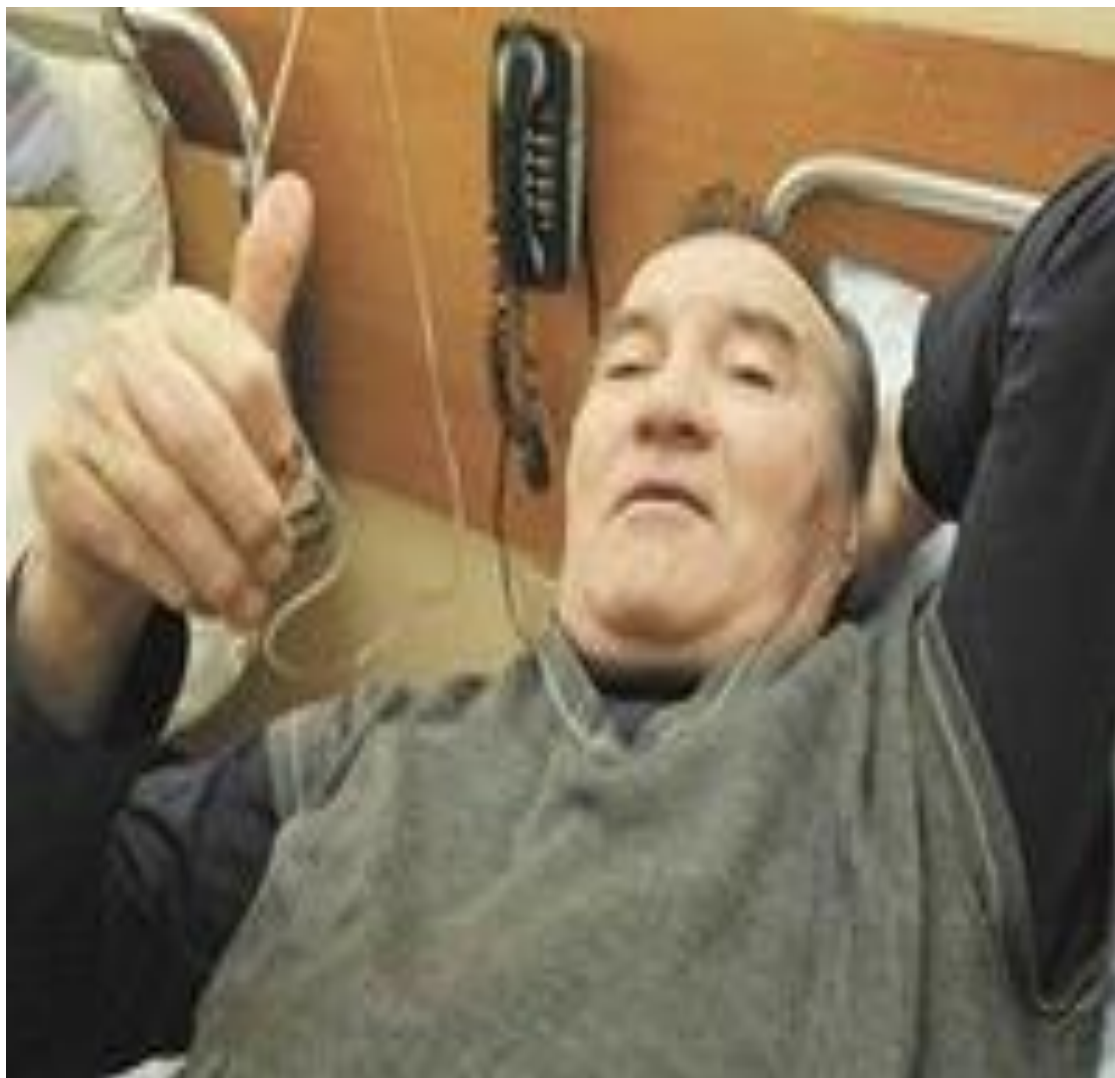# Рассеянный склероз



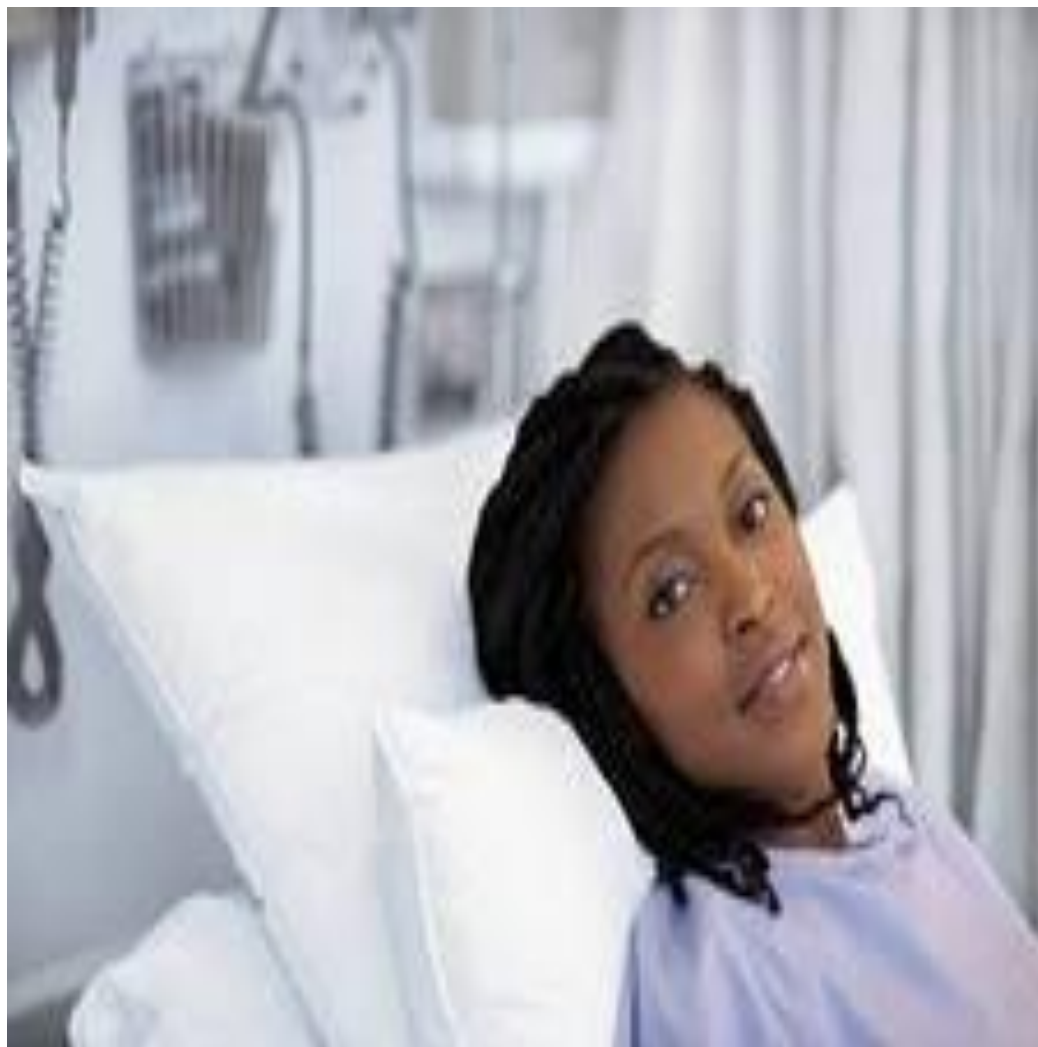# Рассеянный склероз



# Рассеянный склероз



# Рассеянный склероз



# Рассеянный склероз



# Рассеянный склероз





# Невралгия тройничного нерва при рассеянном склерозе



# Рассеянный склероз



# Рассеянный склероз



# Рассеянный склероз



# Рассеянный склероз



# Рассеянный склероз



# Рассеянный склероз



# Пациент с рассеянным склерозом

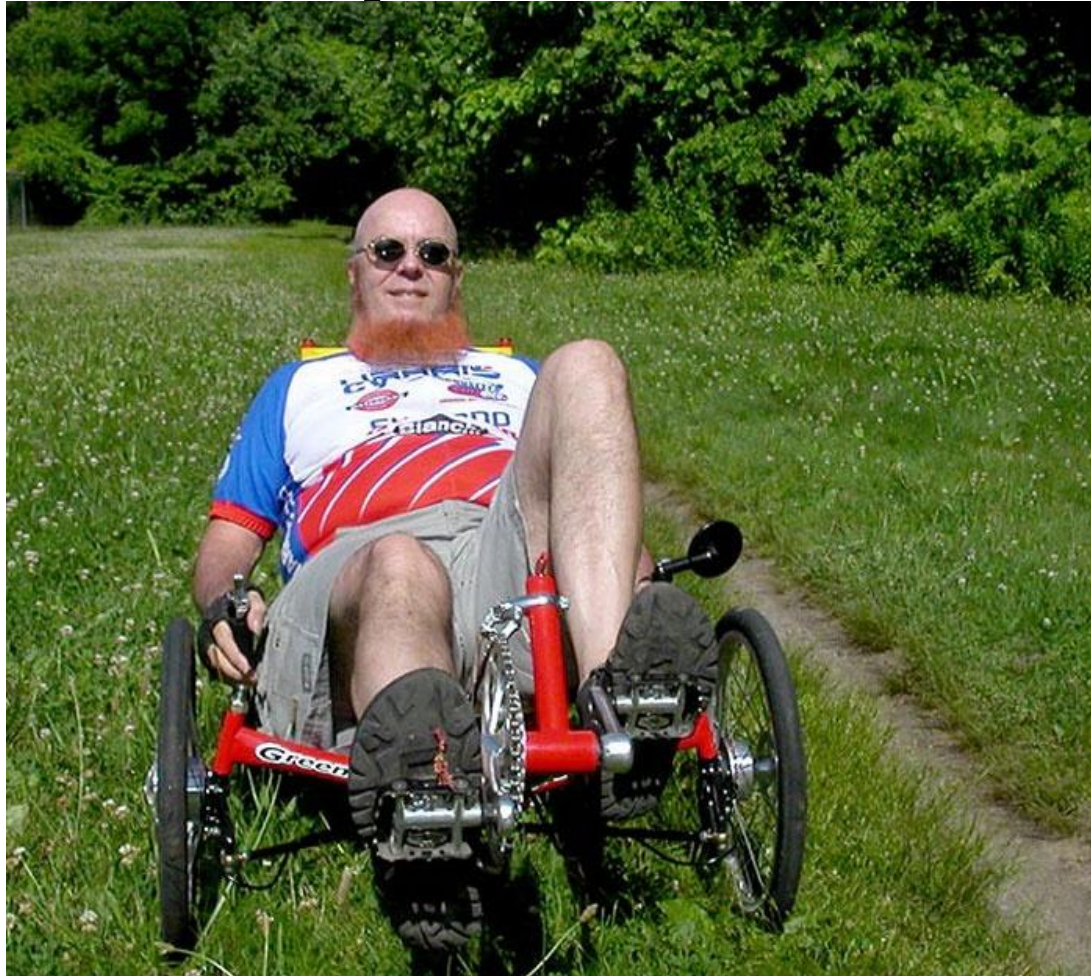



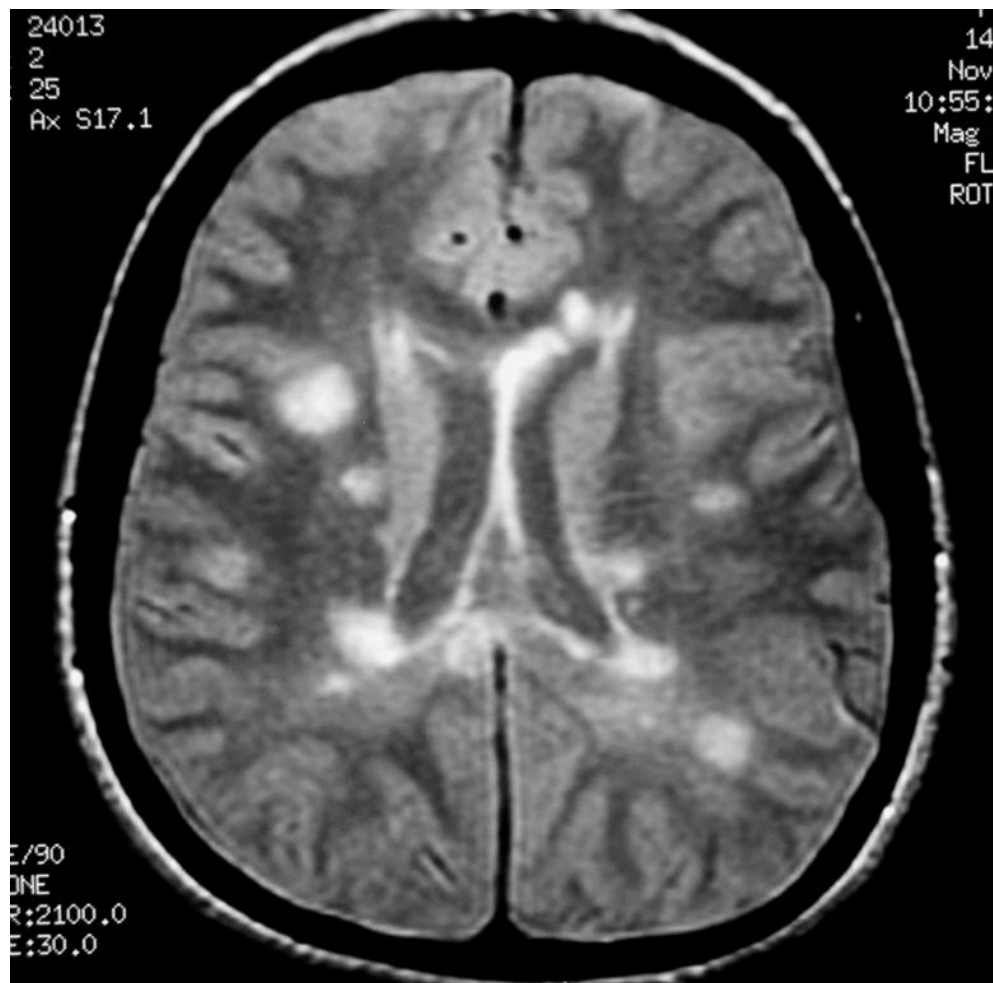# Пациентки с рассеянным склерозом



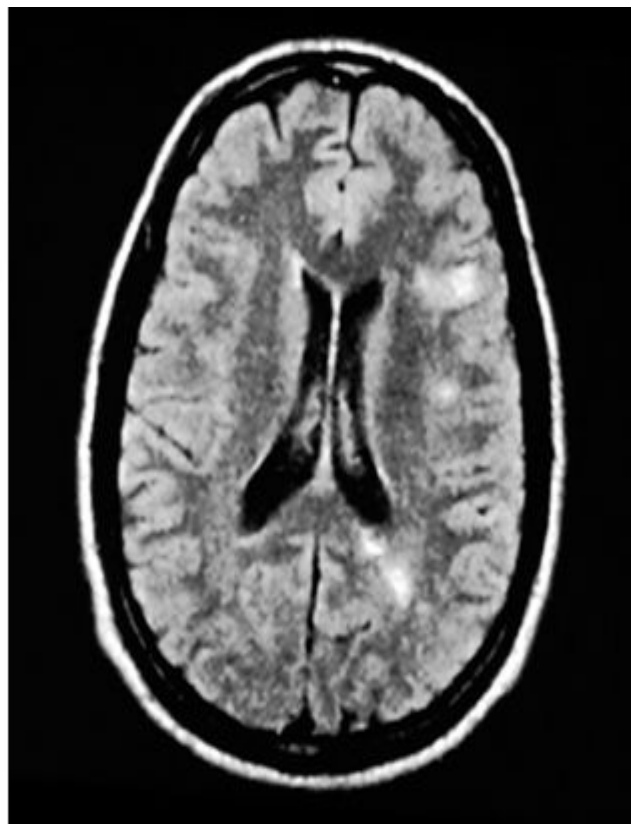# Рассеянный энцефаломиелит



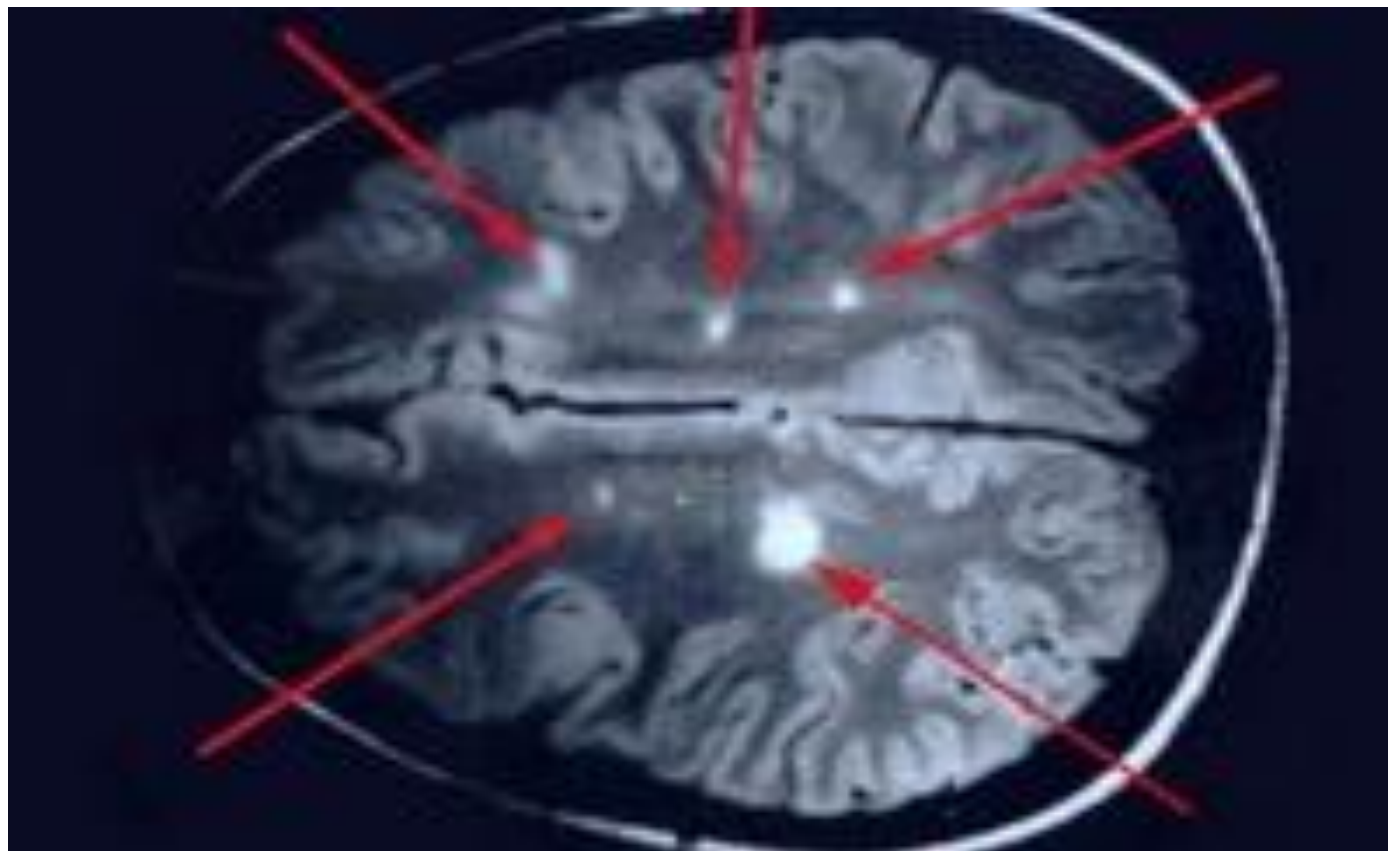
# МРТ при РАССЕЯННОМ СКЛЕРОЗЕ



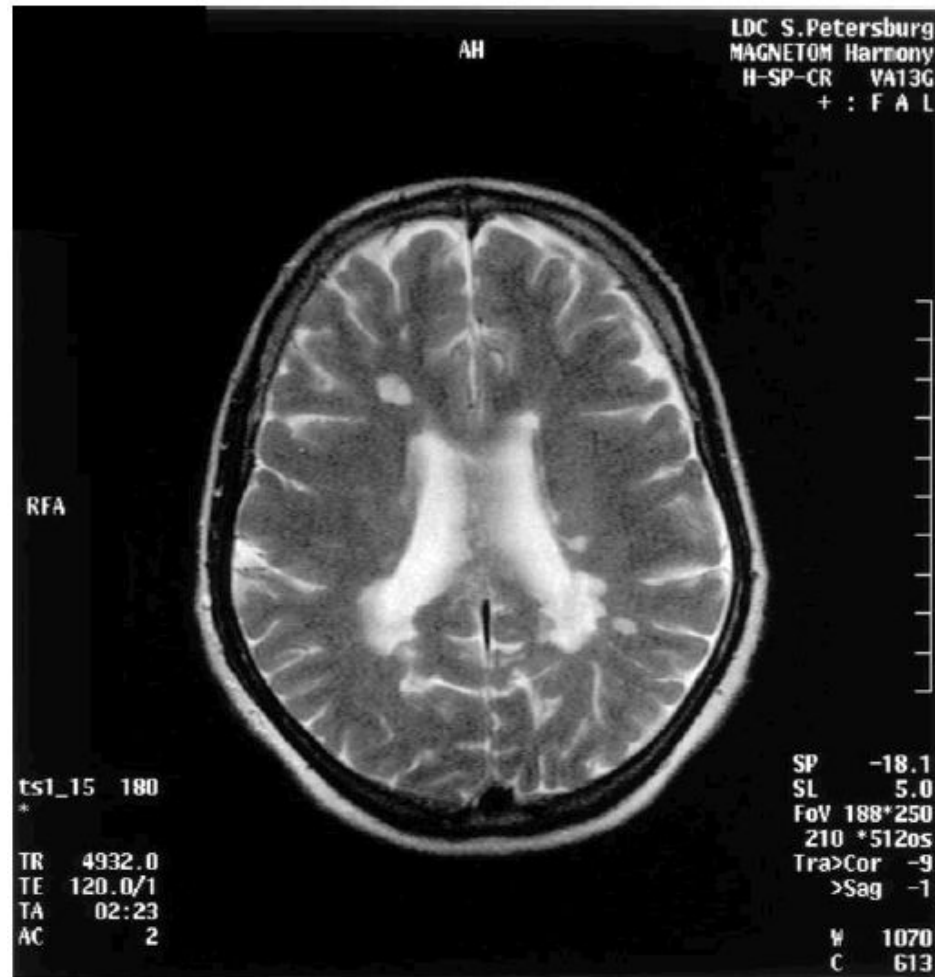
# МРТ при РАССЕЯННОМ СКЛЕРОЗЕ



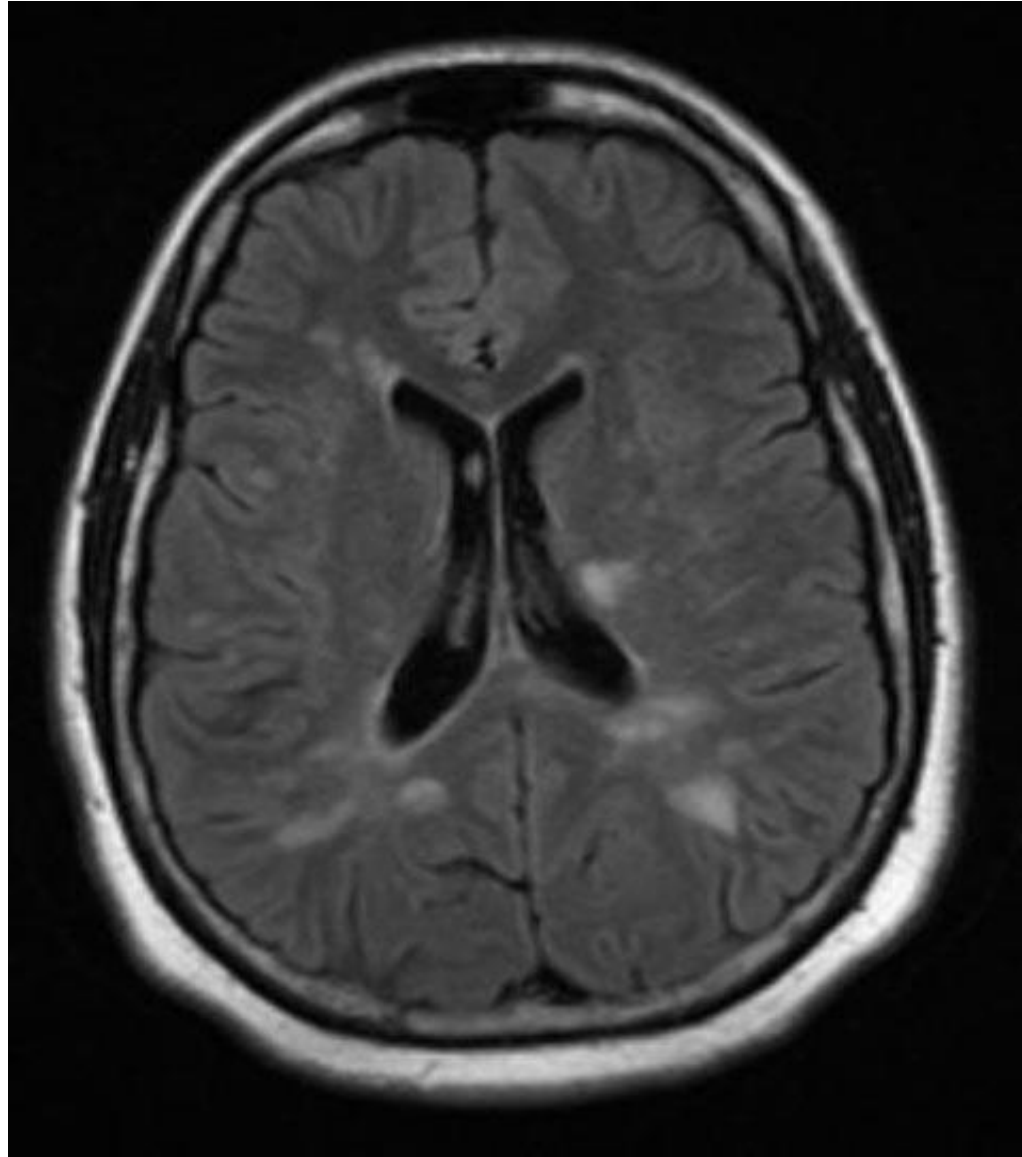
# МРТ при РАССЕЯННОМ СКЛЕРОЗЕ



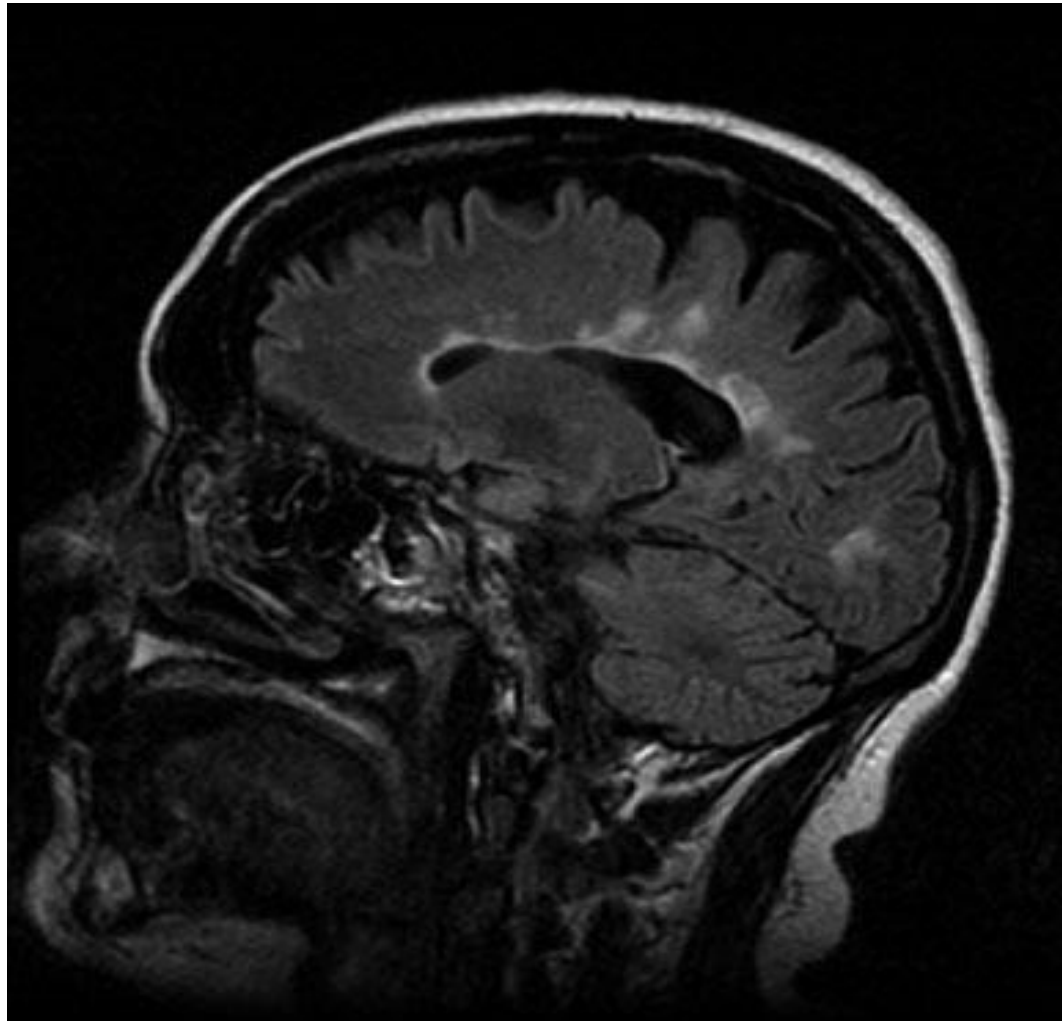
# МРТ головного мозга пациентки с рассеянным склерозом и ДОНОШНОЙ



# РАССЕЯННЫЙ СКЛЕРОЗ

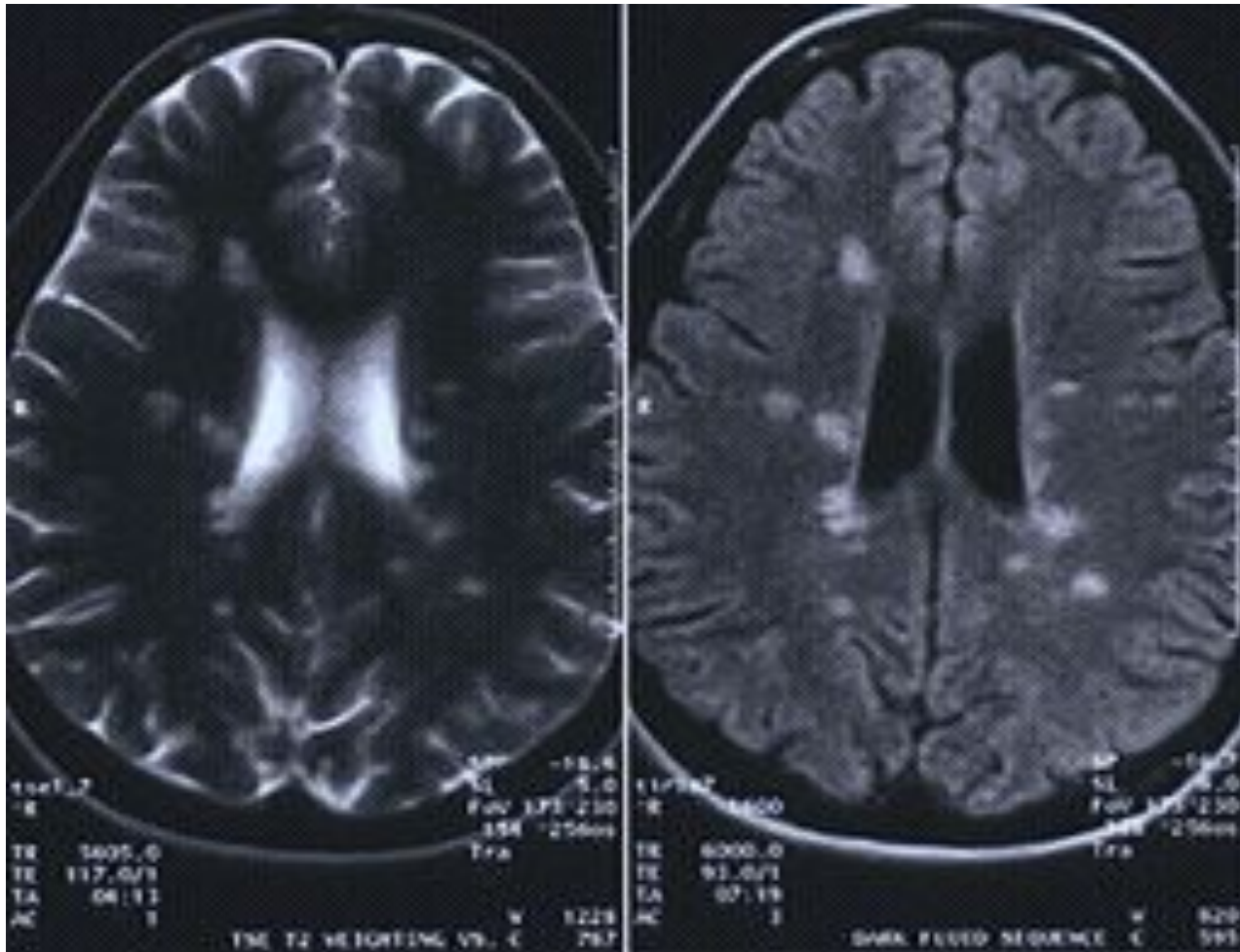


# РАССЕЯННЫЙ СКЛЕРОЗ

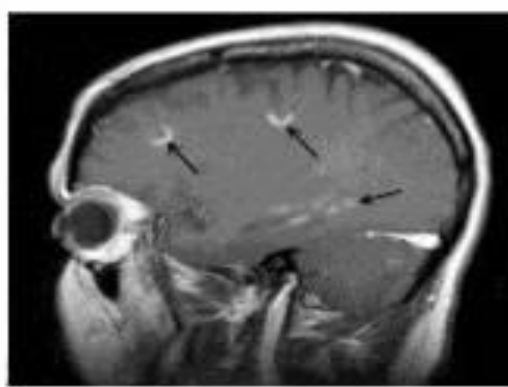
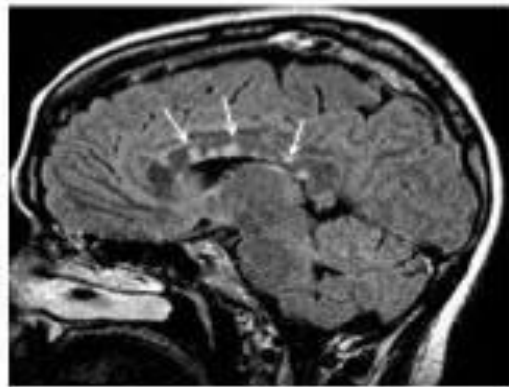
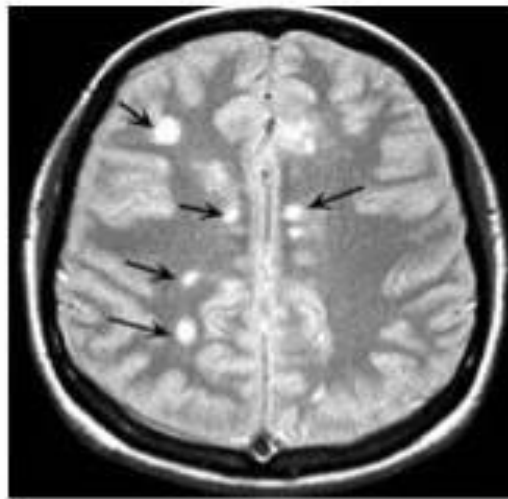
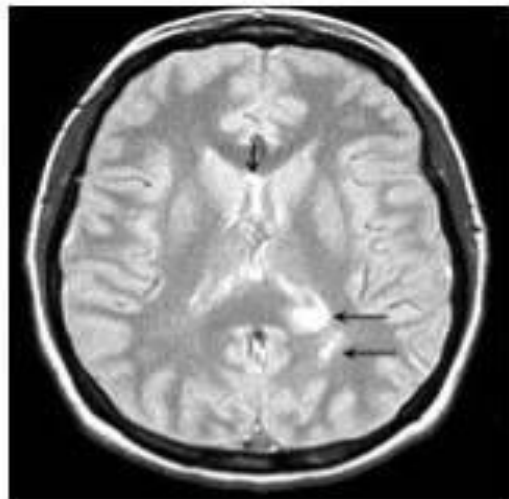




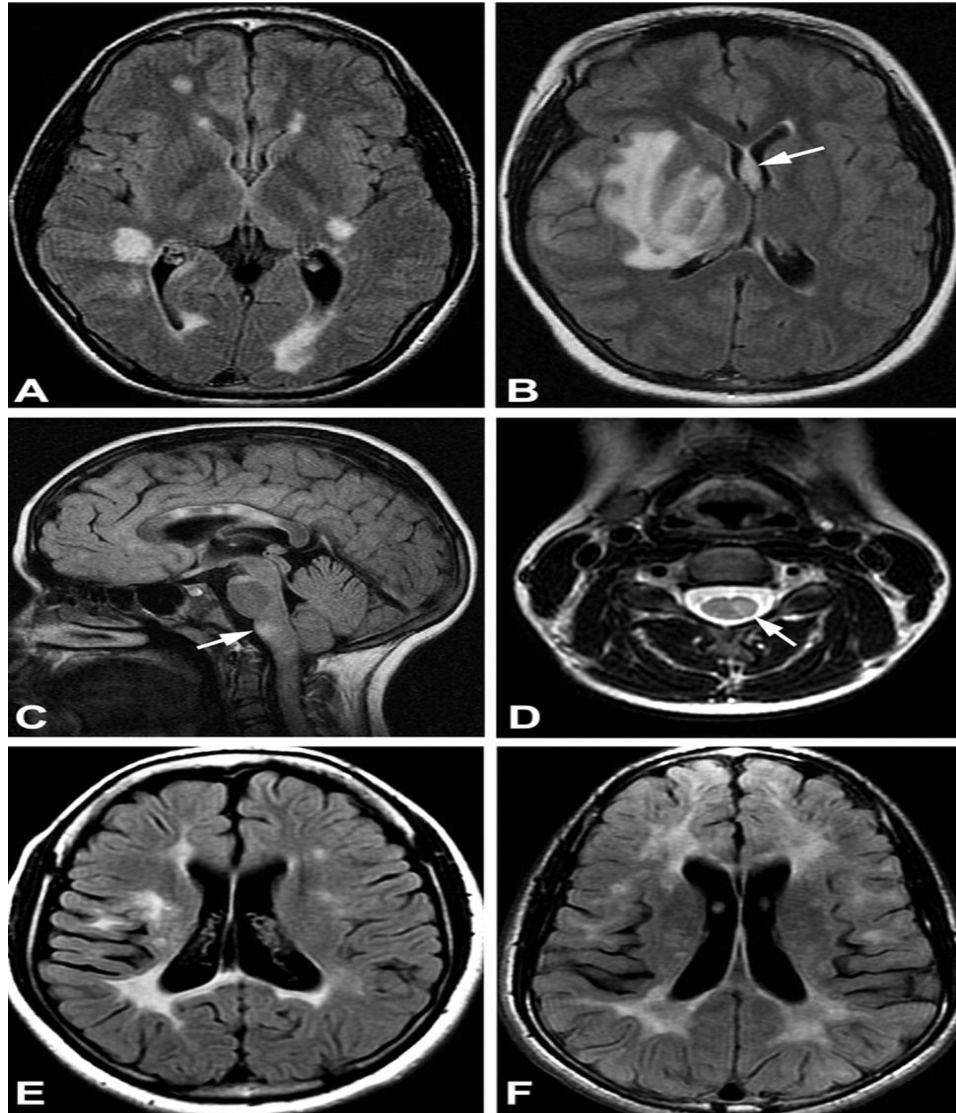
# РАССЕЯННЫЙ СКЛЕРОЗ



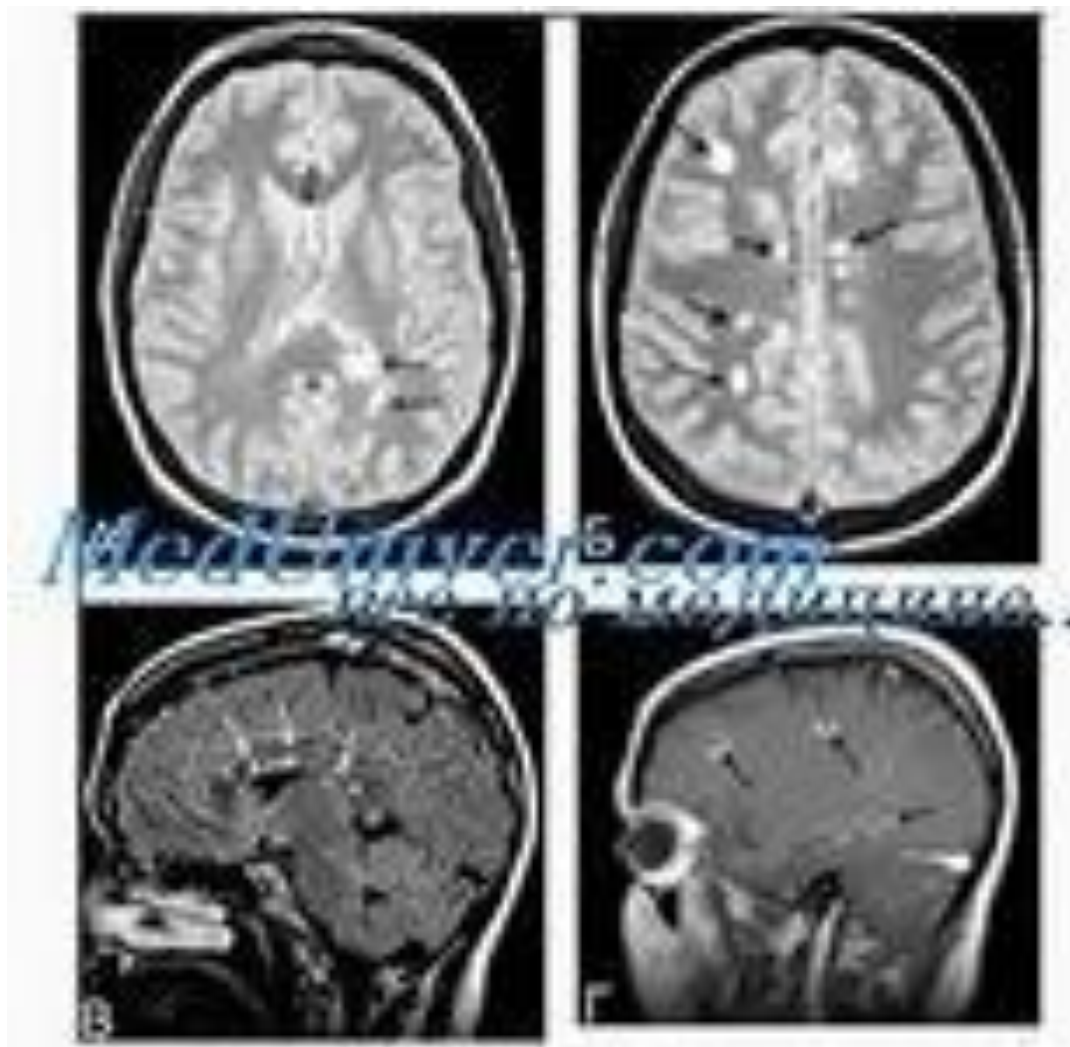
# МРТ при РАССЕЯННОМ СКЛЕРОЗЕ



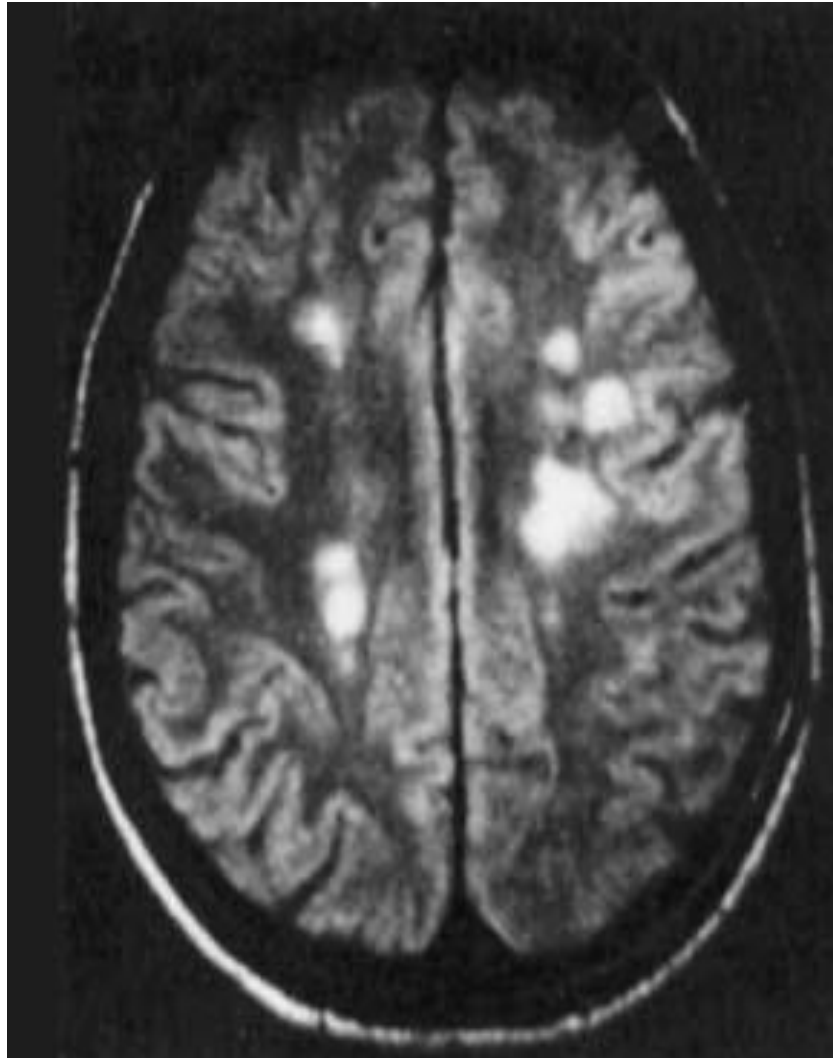
# МРТ при РАССЕЯННОМ СКЛЕРОЗЕ



# МРТ при РАССЕЯННОМ СКЛЕРОЗЕ



# МРТ при РАССЕЯННОМ СКЛЕРОЗЕ



# МРТ спинного мозга при рассеянном склерозе

