Врожденные пороки развития гортани и трахеи

I.Пороки развития гортани

- Аномалии развития гортани – структурные, морфологические, биохимические и другие патологии гортани, формирующиеся вследствие нарушения внутриутробной закладки органа. Проявляются затрудненным дыханием, стридором и аспирацией частиц пищи при наличии сообщения с пищеводом. Аномалии развития гортани диагностируются клинически, с помощью ларингоскопии и рентгенографии с контрастированием.

Ларингоптоз

- Этот порок характеризуется низким расположением гортани, при котором нижний край перстневидного хряща находится на уровне рукоятки грудины. Описаны случаи, когда гортань целиком располагалась за грудиной, и верхний край щитовидного хряща находился на уровне рукоятки грудины. Функциональные нарушения при врожденном ларингоптозе проявляются лишь необычным тембром голоса, который оценивают как индивидуальную особенность человека. При ларингоскопии внутренние анатомические изменения гортани не выявляются. Приобретенные формы ларингоптоза обусловливают атипичные изменения голосовой функции, нередко сопровождающиеся нарушением дыхания.

Пороки развития надгортанника

- Из всех пороков развития встречаются наиболее часто. Они включают пороки формы, объема и положения. Самым частым пороком является расщепление надгортанника, которое может или занимать свободную его часть, или распространяться до его основания. Среди пороков развития надгортанника чаще встречаются изменения его формы. Благодаря структуре эластического хряща надгортанник у грудного и ребенка первых лет жизни более гибкий и мягкий, чем у взрослых, в силу чего он может приобретать самые разные формы, например с загнутым передним краем, которые встречаются иногда у взрослых. Чаще всего наблюдается надгортанник в виде желоба с загнутыми кверху боковыми краями, сближающимися по средней линии и суживающими надгортанное пространство. В других случаях наблюдаются подкововидные или Q-видные надгортанники, сплющенные в переднезаднем направлении.

Врожденные пороки развития надгортанника (по V.Eicken): 1- расщепление надгортанника; 2- подковообразный надгортанник

Пороки развития внутригортанных образований

- Пороки развития внутригортанных образований развиваются в результате нарушения резорбции зародышевой мезенхимальной ткани, выполняющей просвет гортани в первые два месяца эмбрионального развития плода. При задержке или отсутствии резорбции этой ткани могут возникать частичные или тотальные атрезии гортани, циркулярные цилиндрические стенозы и наиболее часто полные или частичные, располагающиеся между голосовыми складками, гортанные диафрагмы.

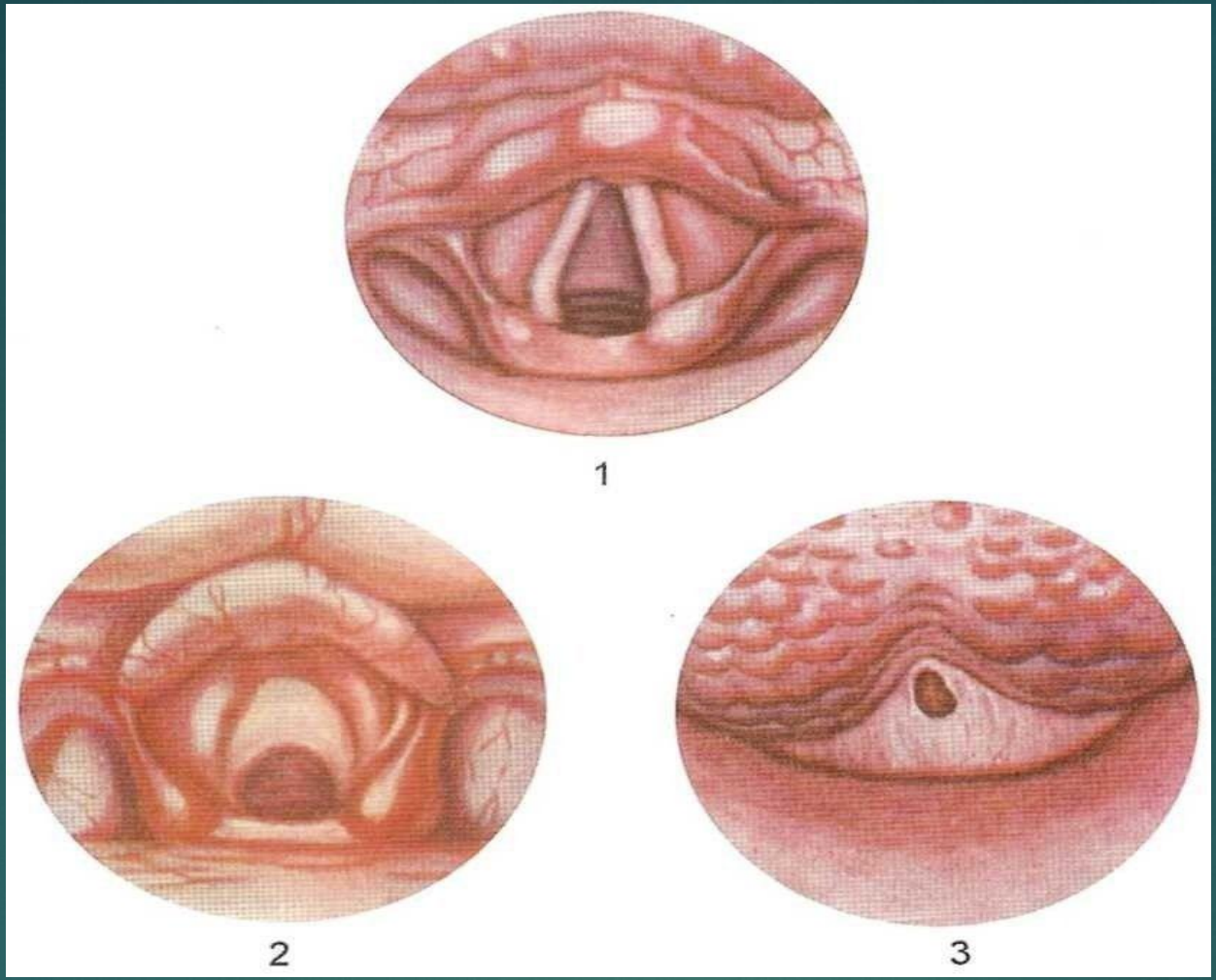

Врожденная диафрагма гортани(поV.Eicken): 1-серповидная; 2-языкоглоточная; 3-субтотальная

Гортанный врожденный стридор

- Гортанный врожденный стридор — синдром, возникающий у новорожденного непосредственно после рождения или в первые недели жизни, характеризующийся выраженным нарушением дыхательной функции гортани, сопровождающимся стридорозным звуком. Этиология. Причины: 1) сдавление трахеи гипертрофированной вил очковой или щитовидной железой либо бронха стволом аорты или легочными артериями; 2) пороки развития надгортанника, тканей преддверия гортани, щитовидного хряща или колец трахеи, а также наличие кисты и диафрагмы гортани, макроглоссии, микрогнатии с дислокацией языка в сторону входа в гортань; 3) врожденный папилломатоз гортани; 4) паралич возвратных нервов и анкилоз перстнечерпаловидных суставов, возникающие в результате интранатальной травмы; 5) ларингомаляция, при которой хрящи гортани представляют собой весьма мягкие и эластичные образования, что вызывает их втягивание в просвет гортани во время вдоха; 6) спазмофилия.

II.Пороки развития трахеи

- Виды врождённых пороков в трахее встречаются те же, что и в гортани, однако в ней чаще встречаются смешанные формы органных и тканевых пороков.
- агенезия (аплазия) и атрезия;
- врождённые стенозы трахеи при дисгенезии (дисплазии);
- гипогенезия (гипоплазия);
- остеопластическая трахеопатия [дисхрония (ускоренное развитие)];
- трахеомаляция [дисхрония (замедленное развитие)];
- дилатация трахеи при гипергенезии (трахеомегалия);
- дивертикул трахеи, трахеоцеле, свищи (при дисгенезии и дисплазии);
- врождённые опухоли и гамартомы;
- вторичная трахеомаляция (вызванная внешними аномалиями, сдавлением средостения врождёнными опухолями).

Агенезия(аплазия) трахеи

- Агенезия (аплазия) трахеи — это полное отсутствие трахеи в результате нарушения её закладки или развития. Она встречается значительно реже, чем агенезия пищевода, и её пытаются объяснить влиянием тех факторов, которые нарушают рост эмбриона на 4-й неделе и тормозят образование бронхиального дерева.
- При агенезии отсутствует средняя часть трахеи, гортань заканчивается слепым мешком в подголосовом отделе. Дистально находится культя, от которой отходят два главных бронха. Культя трахеи может иметь сообщение с пищеводом, и оно обеспечивает поступление небольшого количества воздуха в лёгкие при вдохе, однако этого количества воздуха оказывается явно недостаточно, поэтому смерть ребёнка неизбежна.

Дивертикулы,трахеоцеле и свищи

- Дивертикулы, трахеоцеле и свищи трахеи встречаются редко. Дивертикулы выявляются у 2% новорождённых. Дивертикулы возникают в основном в задней или заднебоковой и очень редко — в передней стенке. Они бывают многодольчатыми, круглыми или мешотчатыми, глубиной 0,3-0,5 см, выстланы дыхательным эпителием, продуцирующим слизь. В тех случаях, когда дивертикул не соединяется с просветом трахеи, он носит название трахеоцеле. Трахеоцеле имеет тенденцию к росту и может вызывать спастический кашель за счёт сдавления трахеи. В этих случаях появляется прогрессирующее диспноэ. Иногда трахеоцеле также сдавливает пищевод, вызывая дисфагию и усиливая диспноэ во время глотания. Трахеальные свищи встречаются реже, чем дивертикулы.

Трахеомаляция

- Трахеомаляция — это аномалия развития, характеризующаяся недоразвитием хрящевого скелета и мышечной системы трахеи. Трахеомаляция бывает связана с отсутствием или деформацией хрящей трахеи и охватывает всю трахею или отдельные её сегменты. У некоторых больных отсутствуют все поддерживающие хрящи трахеи и бронхов (в этих случаях говорят о трахеобронхомаляции). Трахеомаляция может возникать как при диффузном или очаговом недоразвитии хрящей трахеи и бронхов, так и при некоторых врождённых болезнях в результате сдавления опухолью, аномально расположенными кровеносными сосудами.

Спасибо за внимание!