

Тема лекции:
*Заболевания век,
слезных органов,
орбиты*

Лектор: доцент кафедры
офтальмологии ИГМА
Марков Евгений
Николаевич

СТРОЕНИЕ ВЕК

C. ORBICULARIS
(S. ORBITALIS)

C. LEVATOR
PALPEBRAE SUP.

ТАСЦИА
ОСО-ОРИТАЛИС

C. TARSALIS
SUPER.

А. АРТЕРИОС.
ТАРСИ СУП.

ЭНД. МУКОСАЕ

БОМИФВЫ
КЕПЕЗЫ.

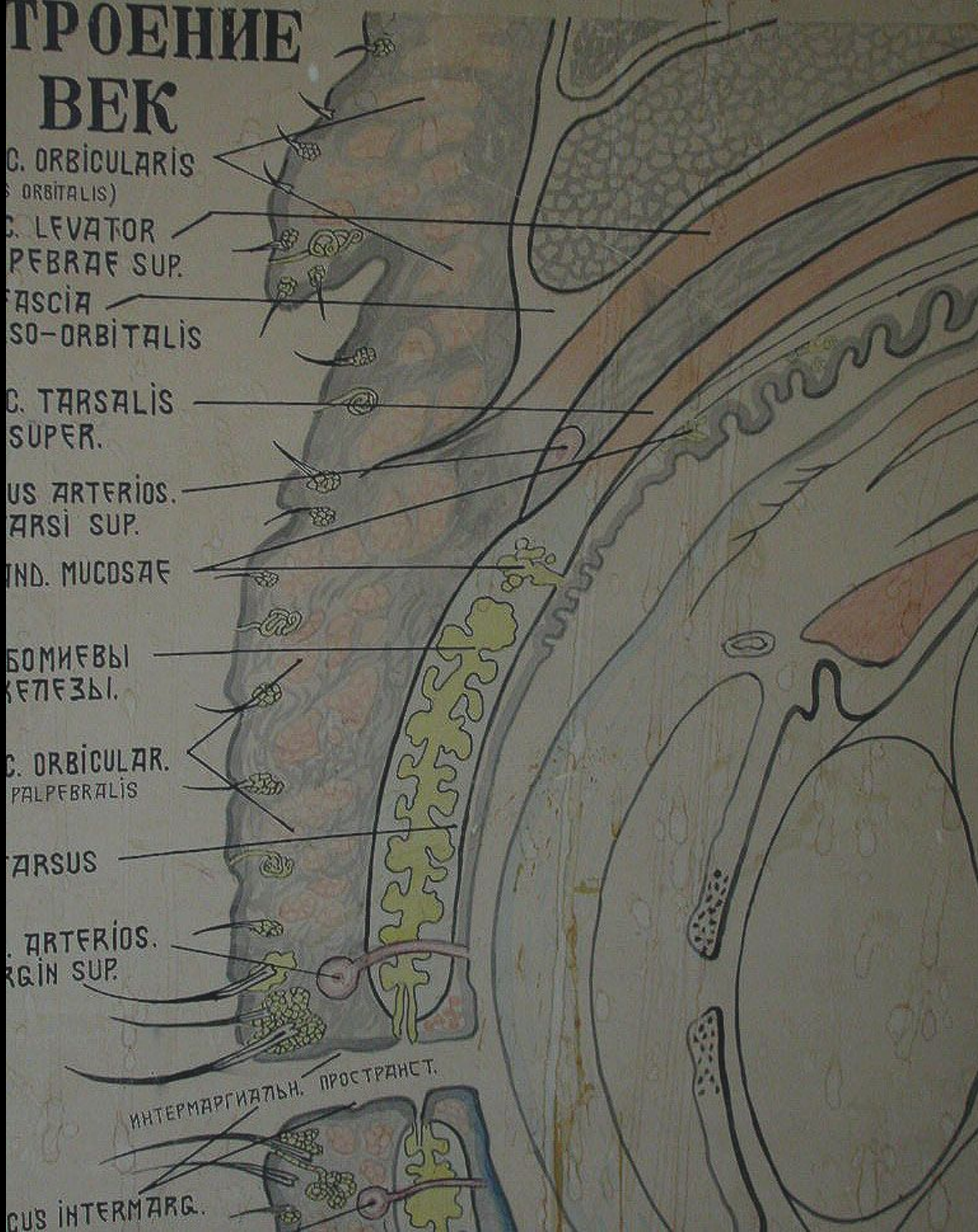
C. ORBICULAR.
PALPEBRALIS

ТАРСУС

А. АРТЕРИОС.
ТАРГИН СУП.

ИНТЕРМАРГИАЛЬН. ПРОСТРАНСТ.

А. АРТЕРИОС.
ТАРГИН СУП.



Классификация основных заболеваний век

А. По этиологии:

1. Врожденные аномалии век
2. Воспалительные заболевания век
3. Аллергические болезни
4. Травмы век

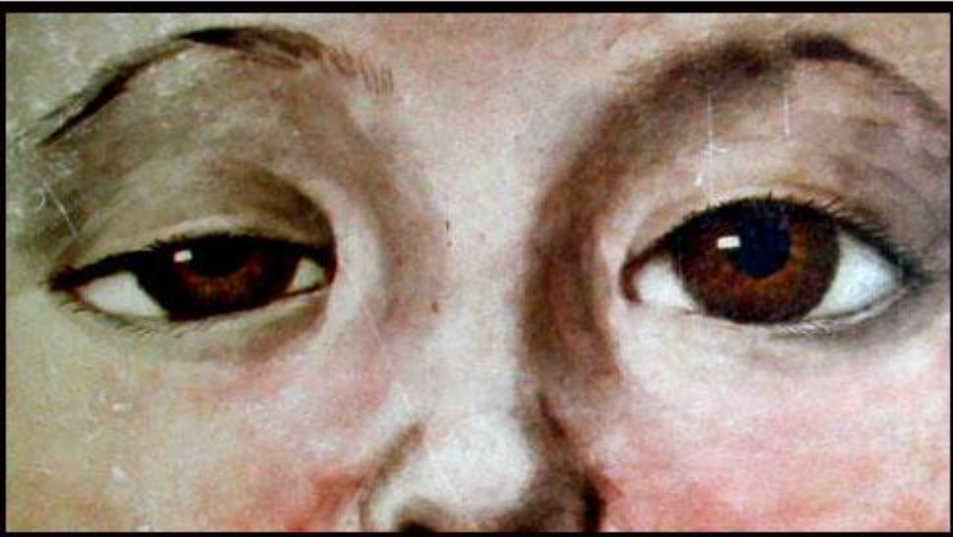Б. По локализации:

1. Болезни краев век (блефариты, ячмень)
2. Воспаление мейбомиевых желез (мейбомит – внутренний ячмень, халязион, инфаркт)
3. Болезни мышц век (птоз, блефароспазм, лагофтальм)

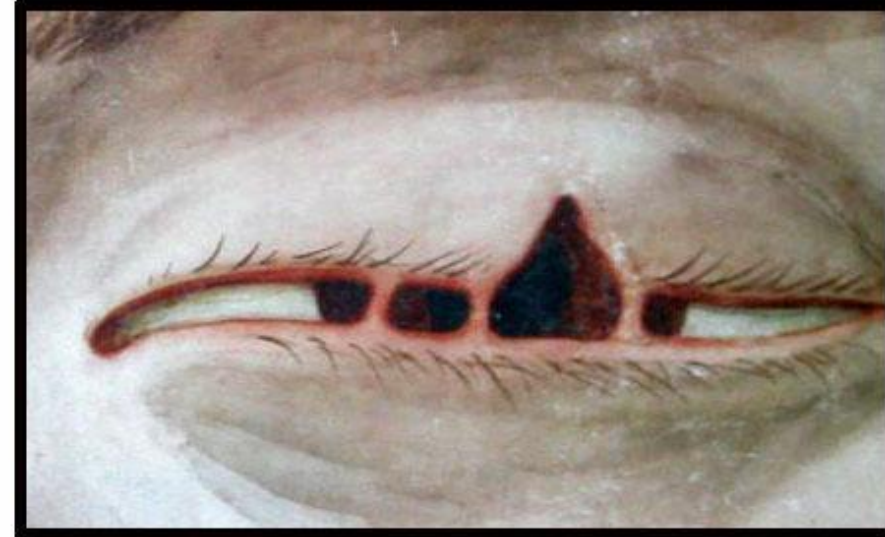
В. Новообразования век.



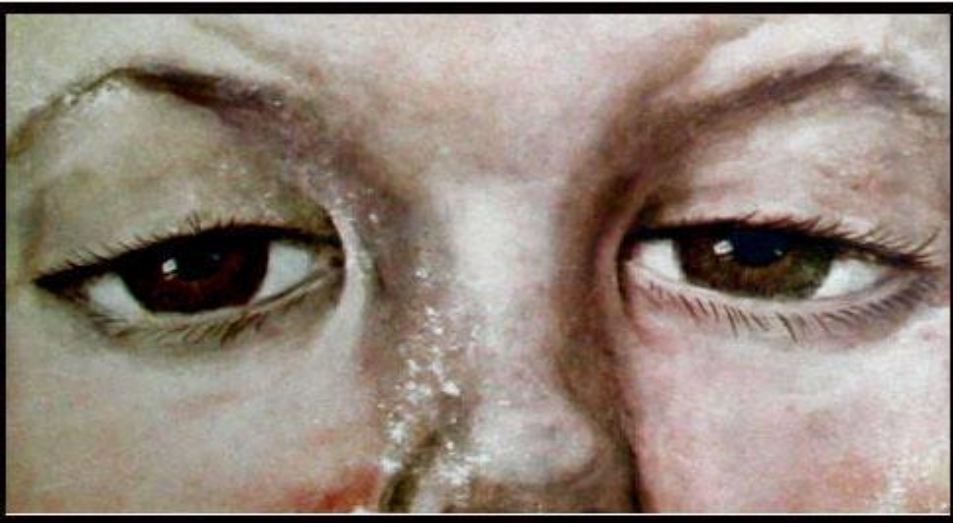ВРОЖДЕННЫЕ АНОМАЛИИ ВЕК, ТРЕБУЮЩИЕ ХИРУРГИЧЕСКОЙ КОРРЕКЦИИ



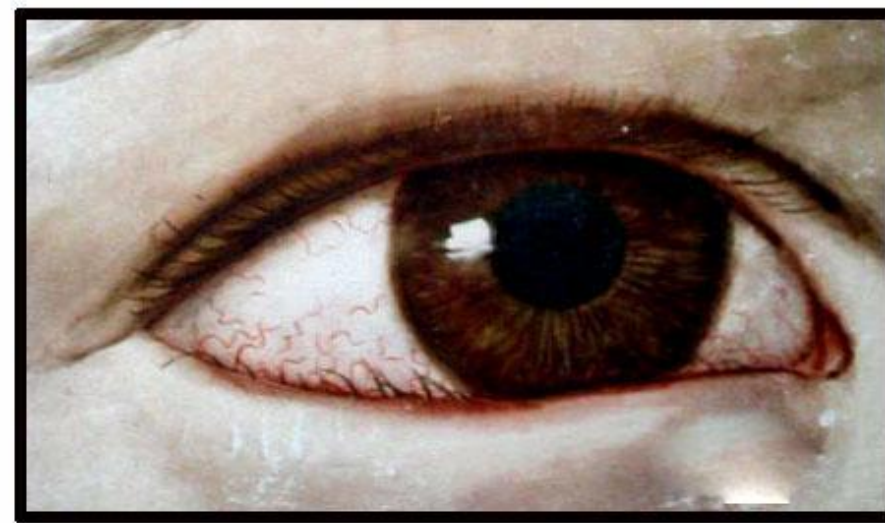ВРОЖДЕННЫЙ ПРАВОСТОРОННИЙ
ПТОЗ



АНКИЛОБЛЕФАРОН. КОЛОБОМА
ВЕРХНЕГО ВЕКА

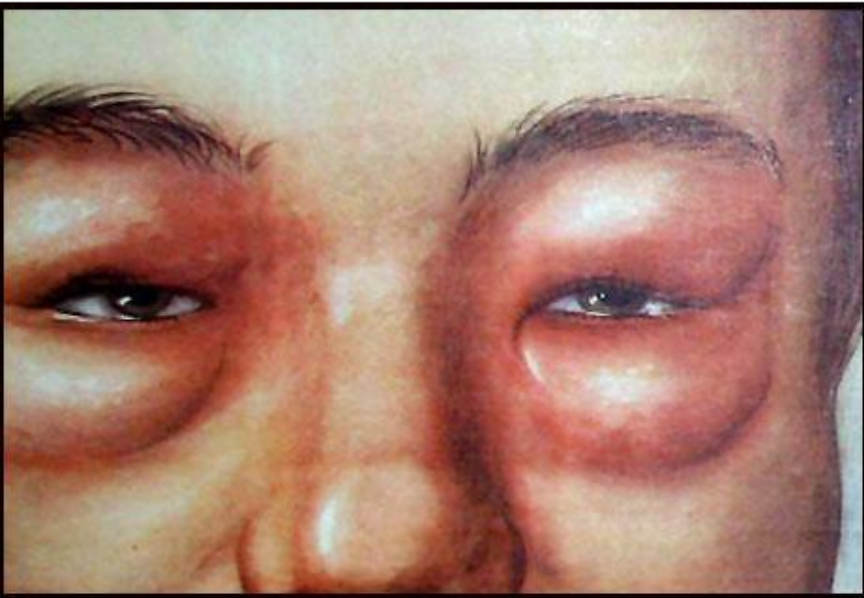

ВРОЖДЕННЫЙ ДВУСТОРОННИЙ ПТОЗ, ЭПИКАНТУС

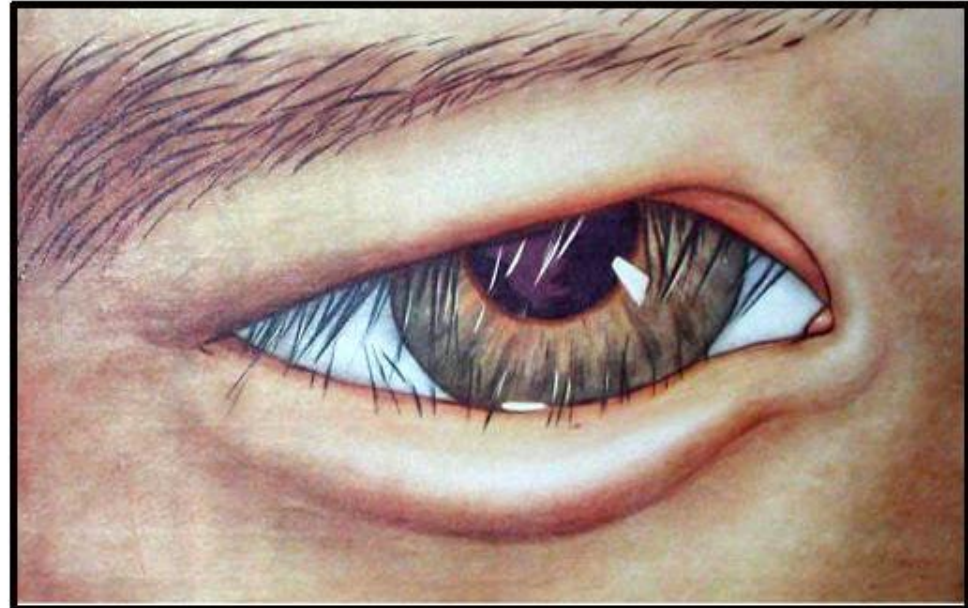

ВРОЖДЕННЫЙ ЗАВОРОТ НИЖНЕГО ВЕКА

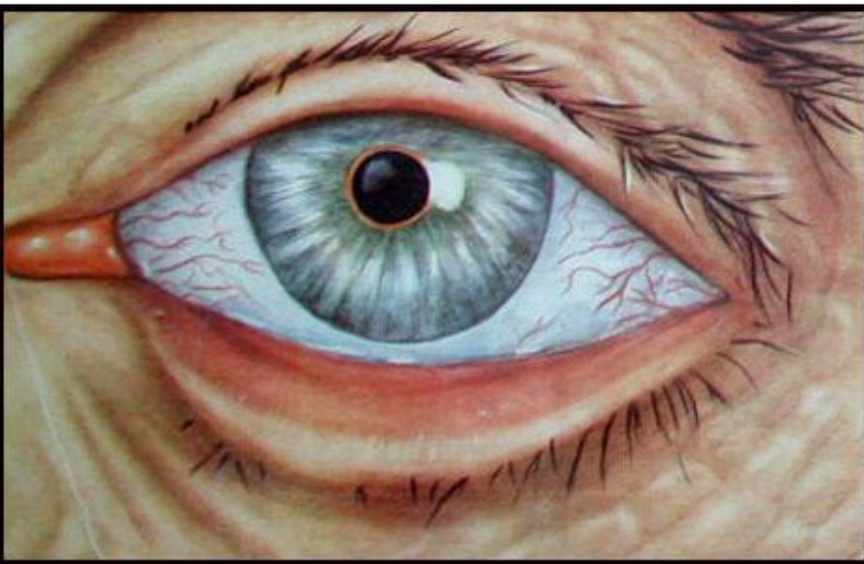
Заболевания век



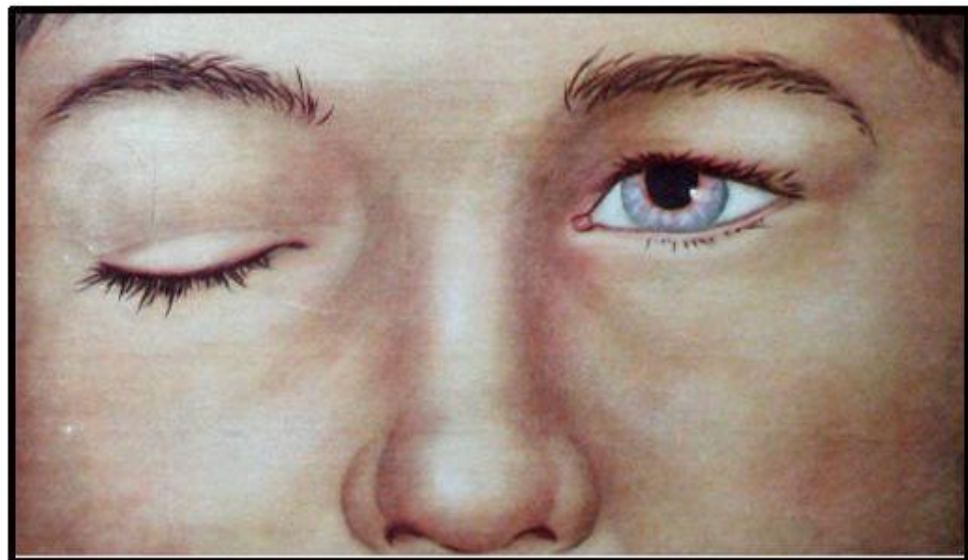
аллергический отек век



врожденный заворот нижнего века

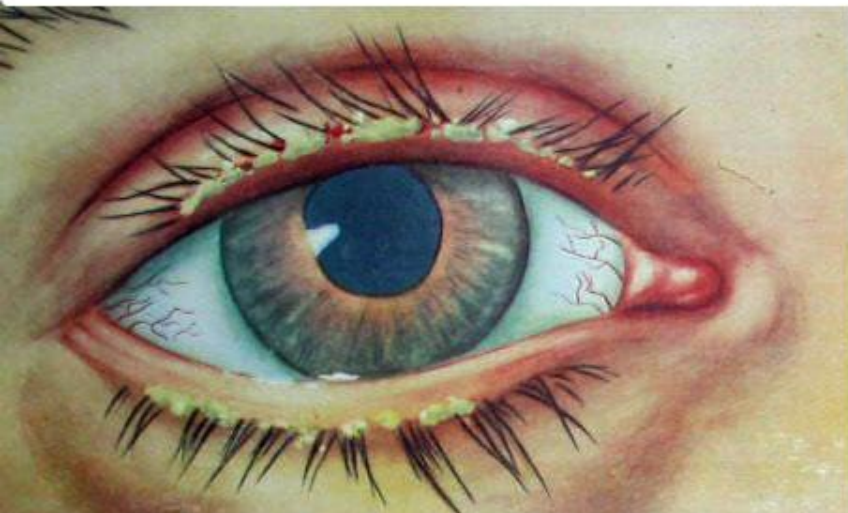


старческий выворот нижнего века

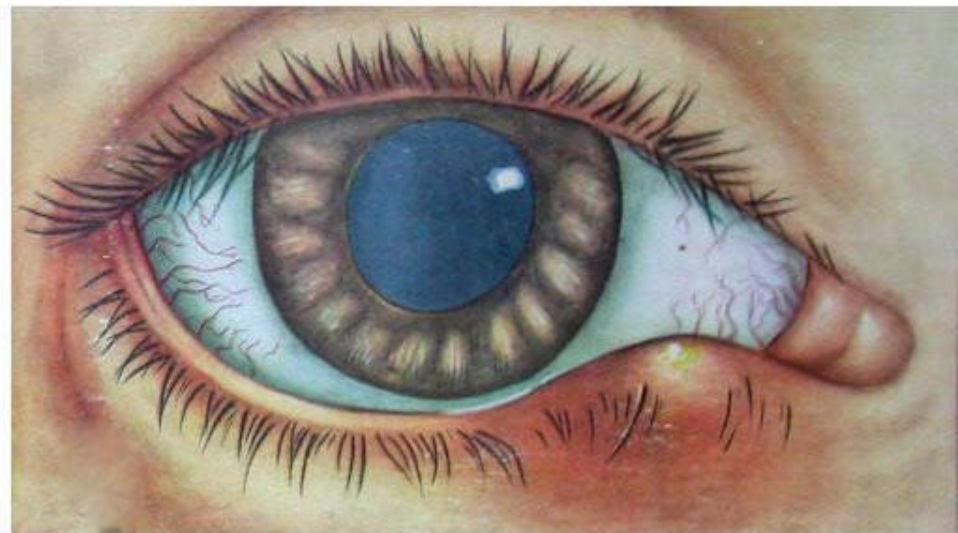


правосторонний врожденный птоз

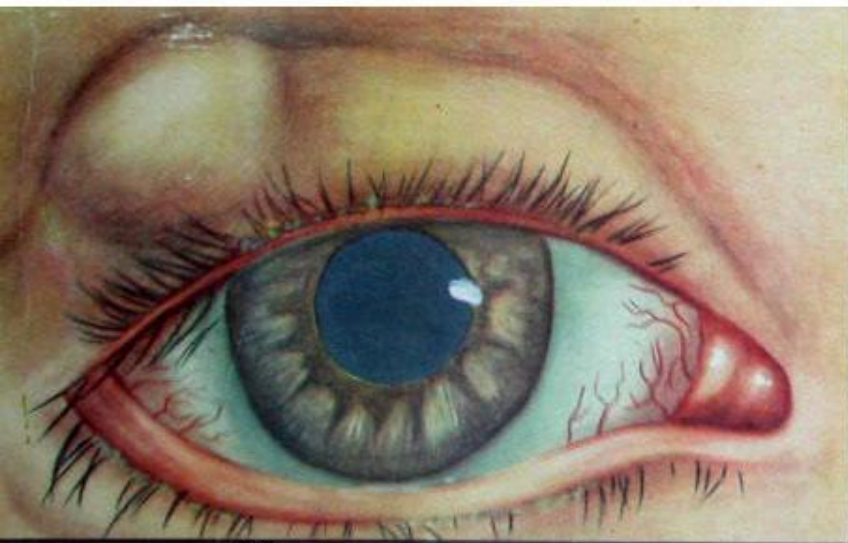
Воспалительные заболевания век



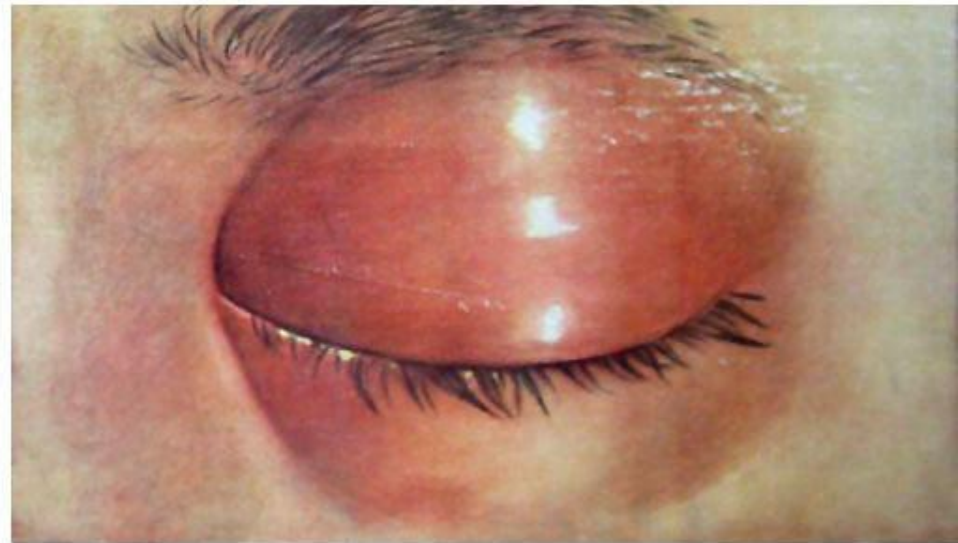Блефарит



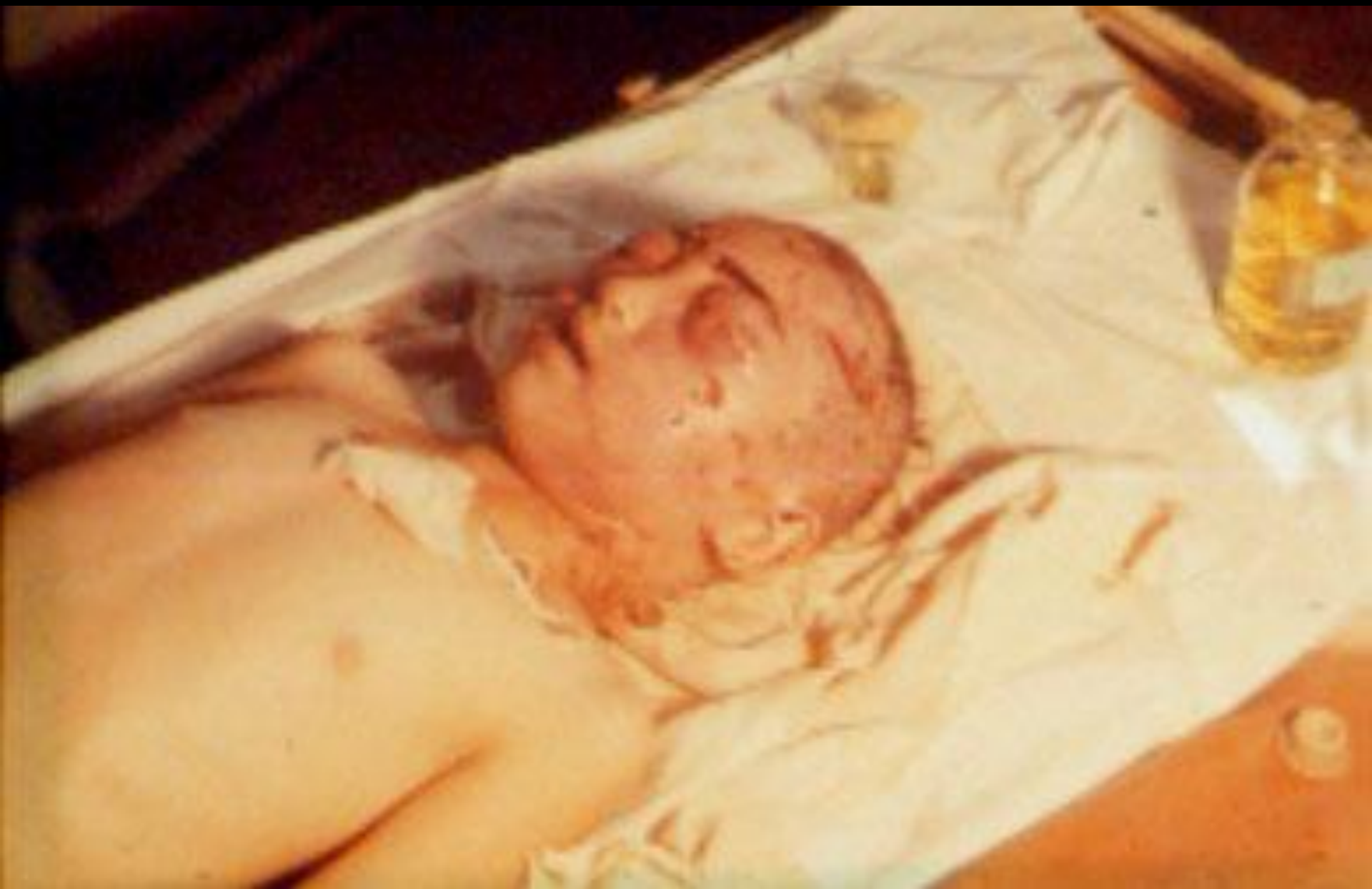Ячмень

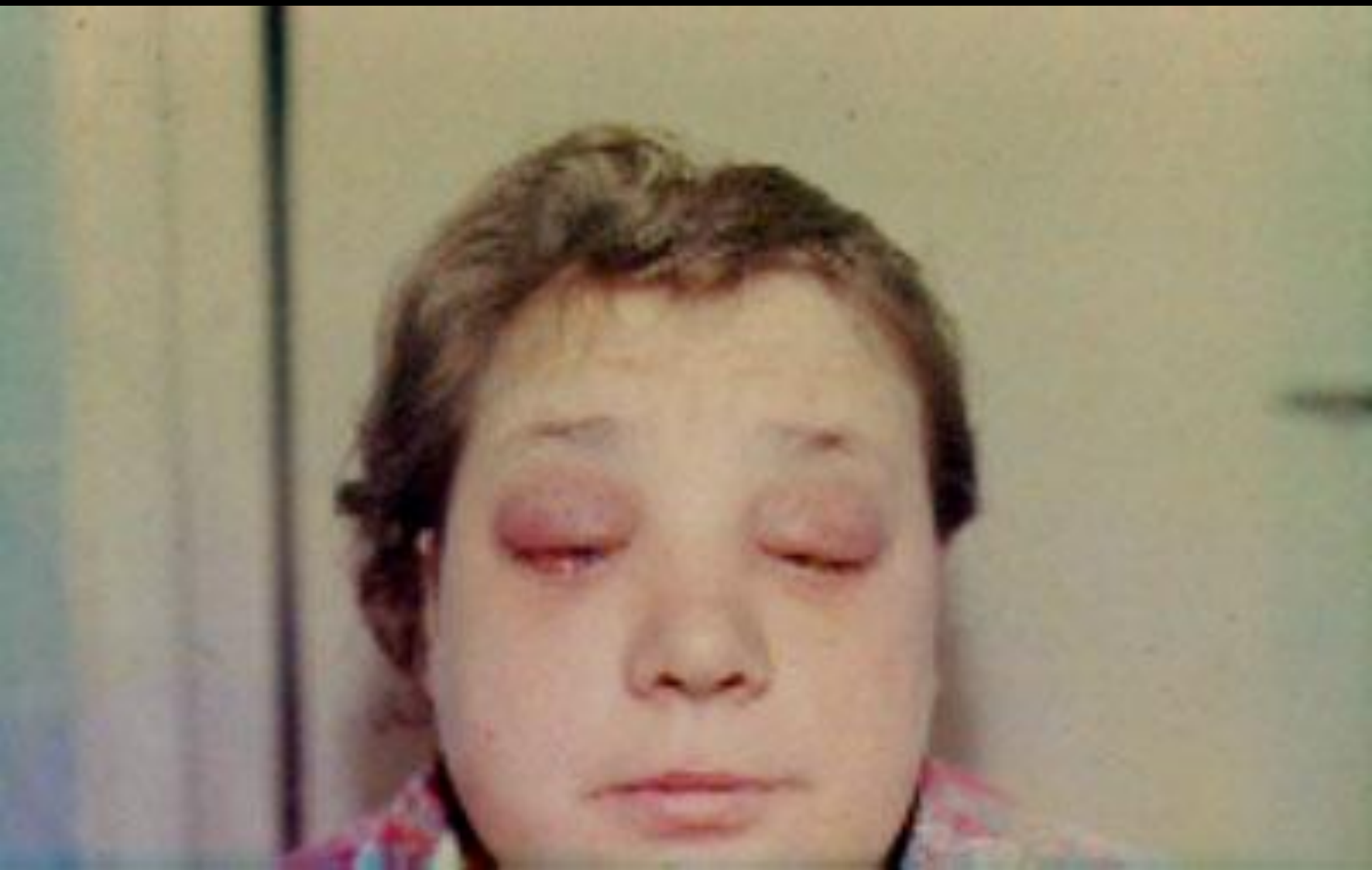

Халазион

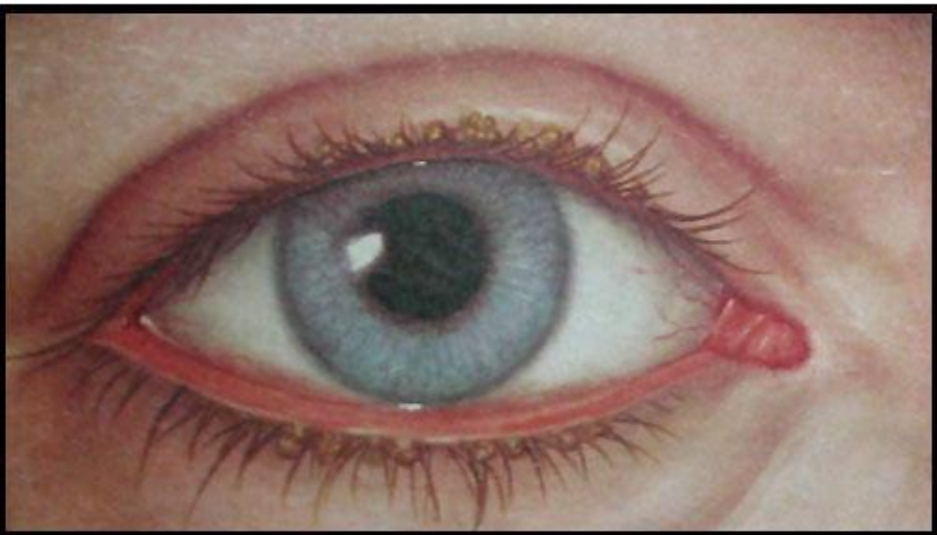


Абсцесс век

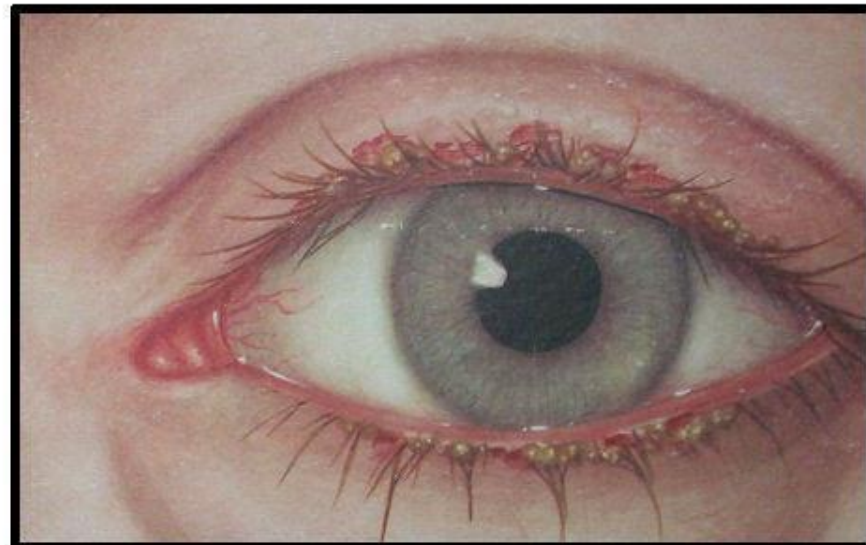




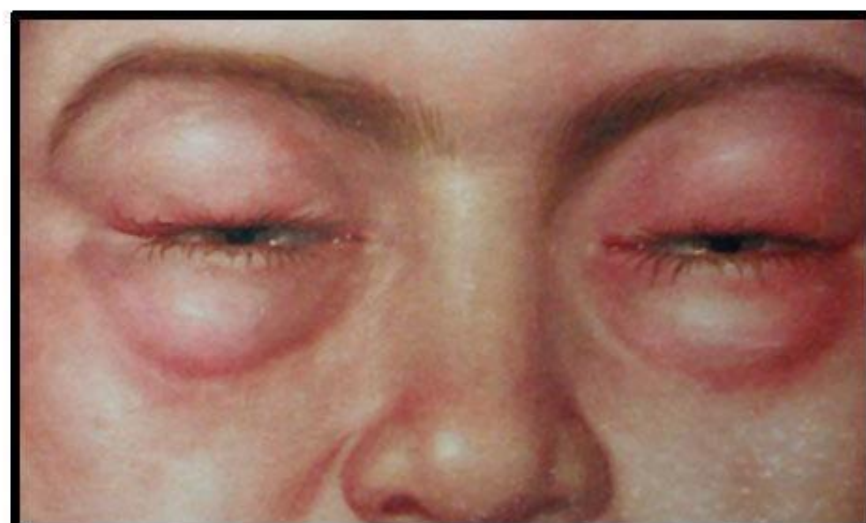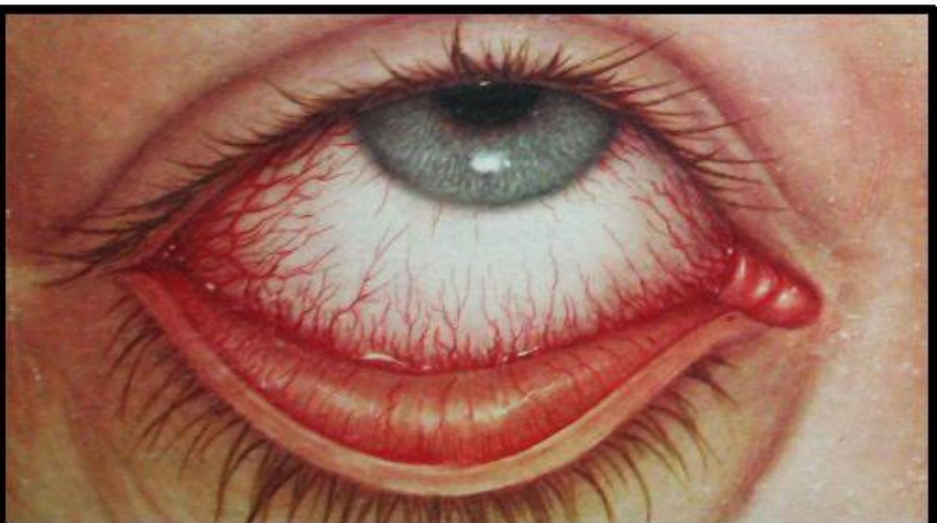ПАТОЛОГИЯ ВЕК И КОНЬЮНКТИВЫ



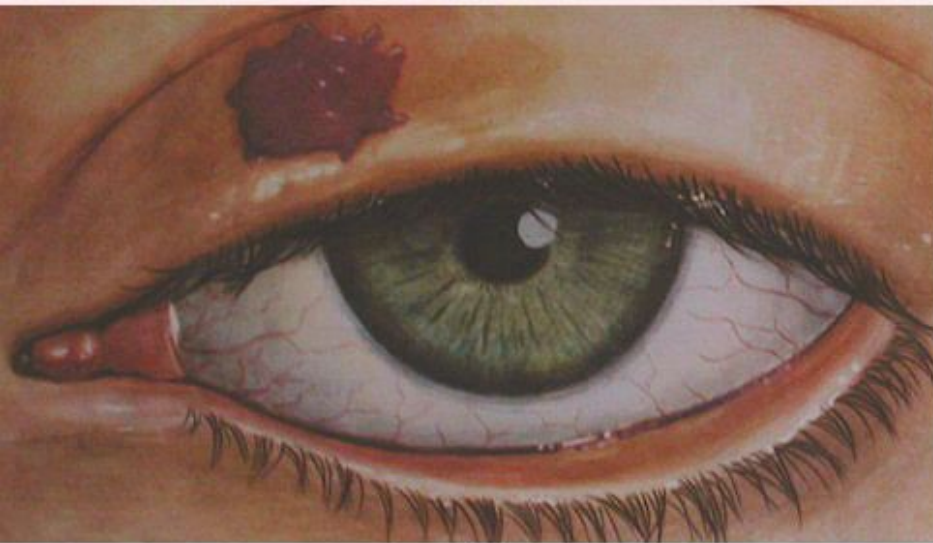
простой блефарит



язвенный блефарит



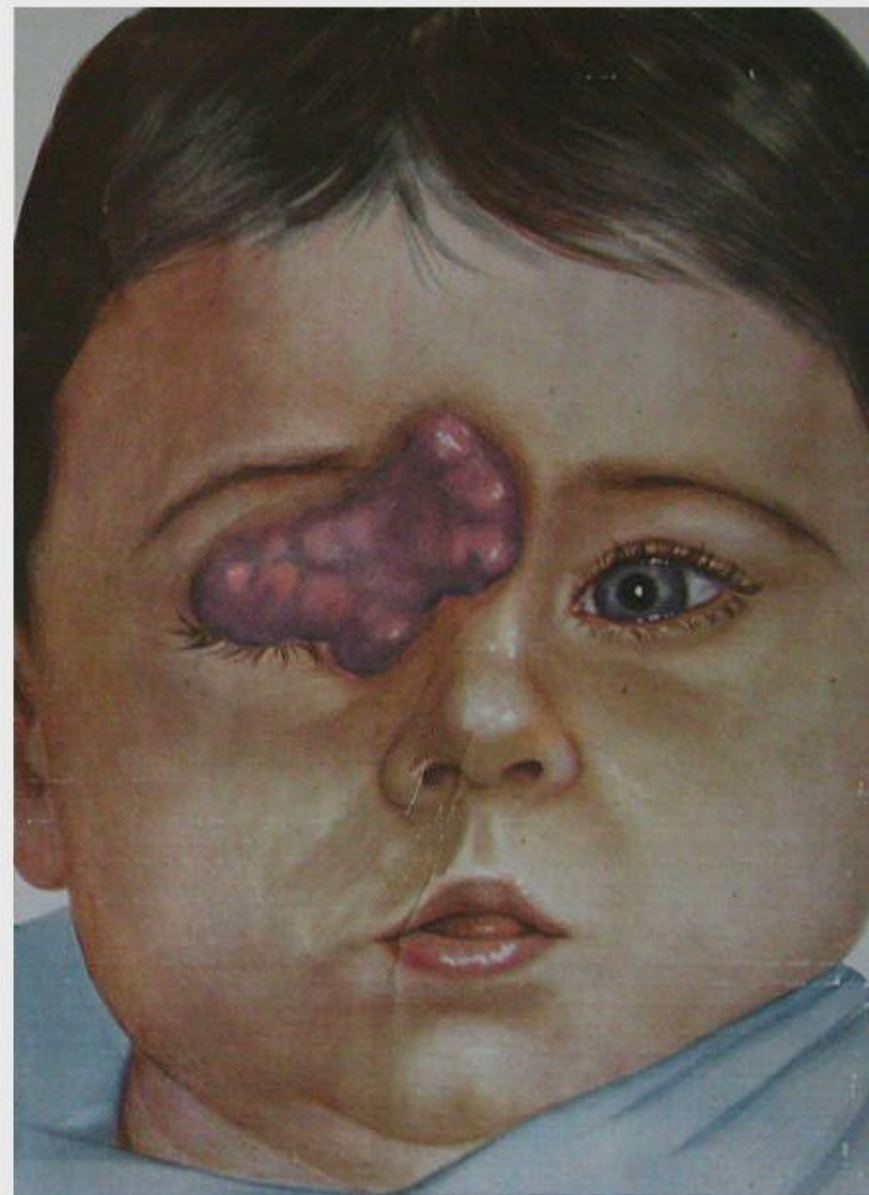АНГИОМА



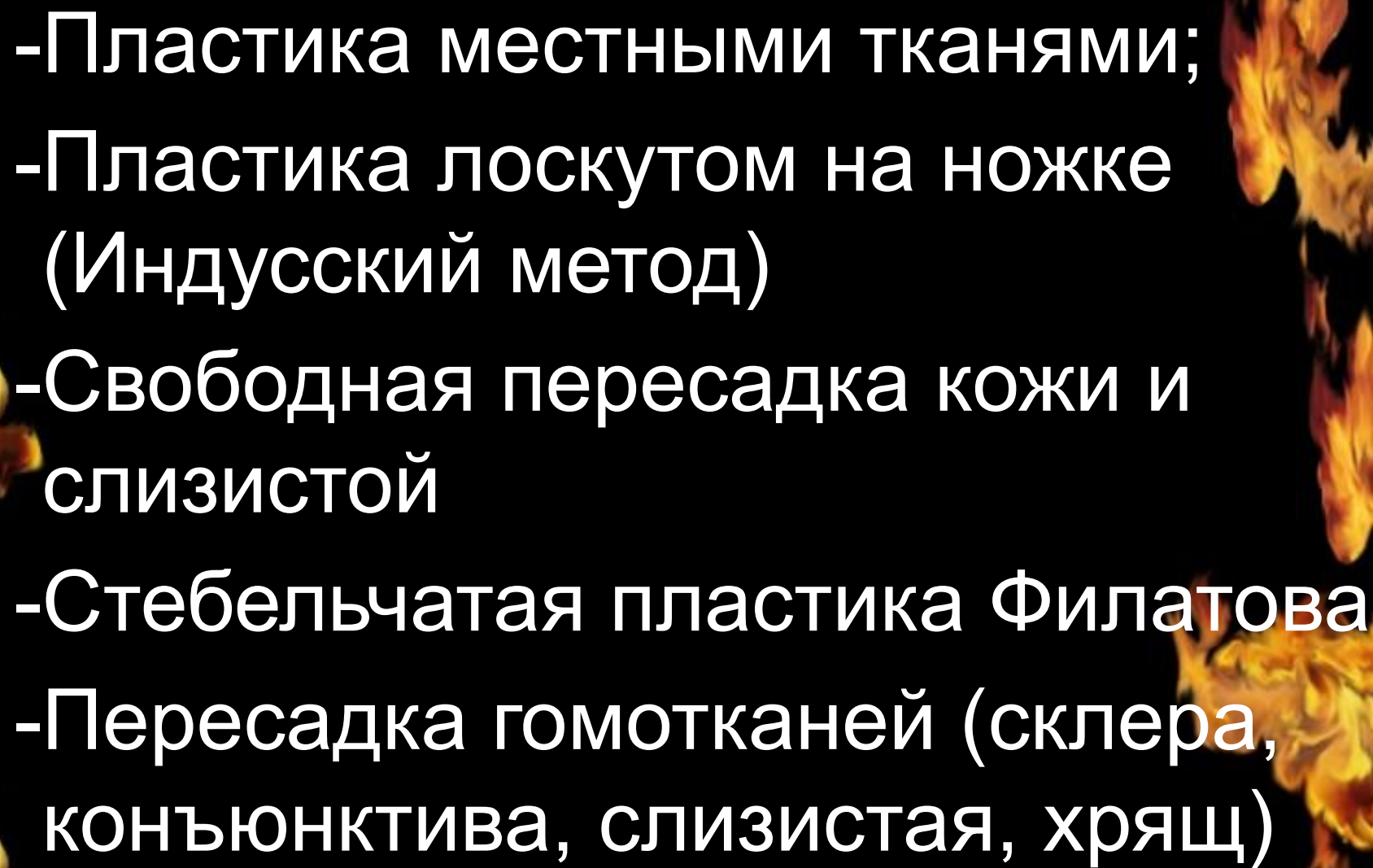
капиллярная ангиома верхнего века

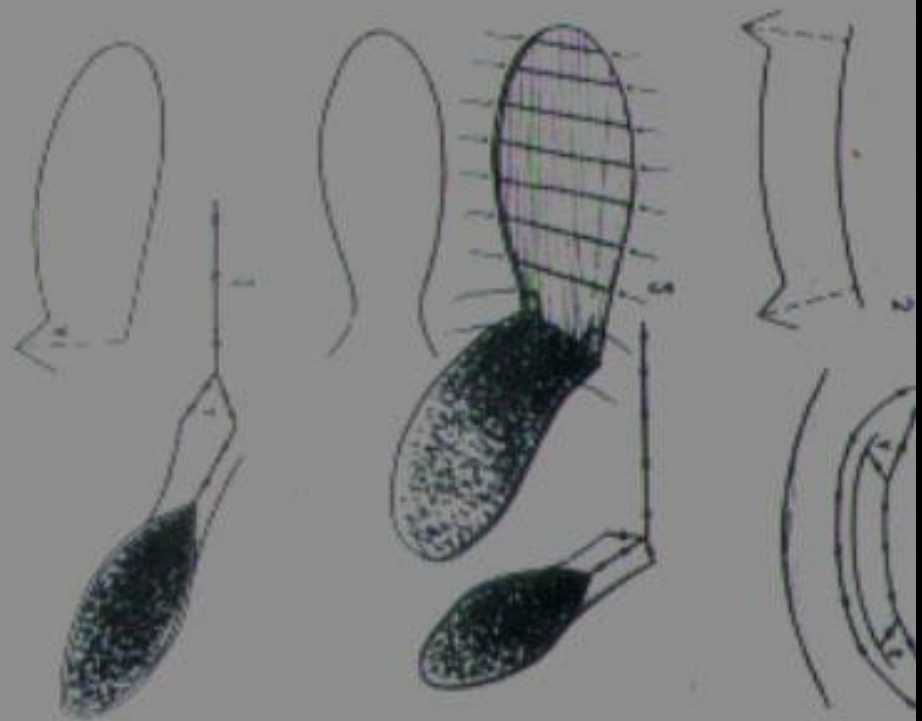


кавернозная ангиома верхнего века



гроздевидная ангиома век и лица

- 
- Пластика местными тканями;
 - Пластика лоскутом на ножке (Индусский метод)
 - Свободная пересадка кожи и слизистой
 - Стебельчатая пластика Филатова
 - Пересадка гомотканей (склера, конъюнктивы, слизистая, хрящ)

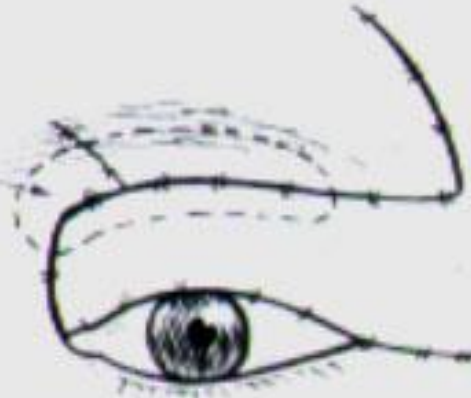


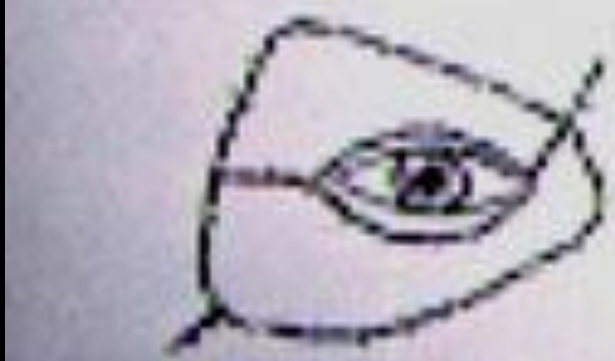
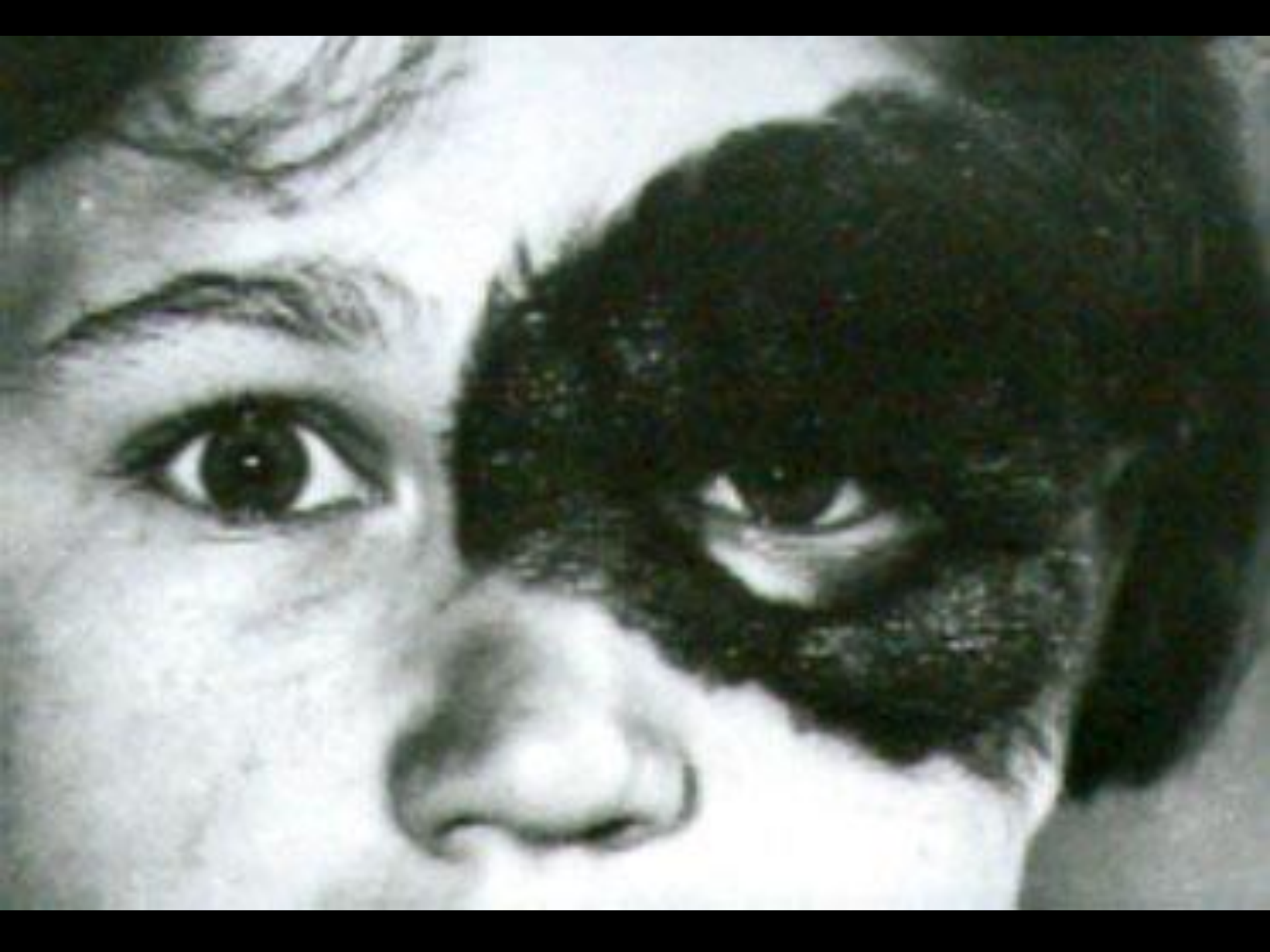RTONENJOO7 YF



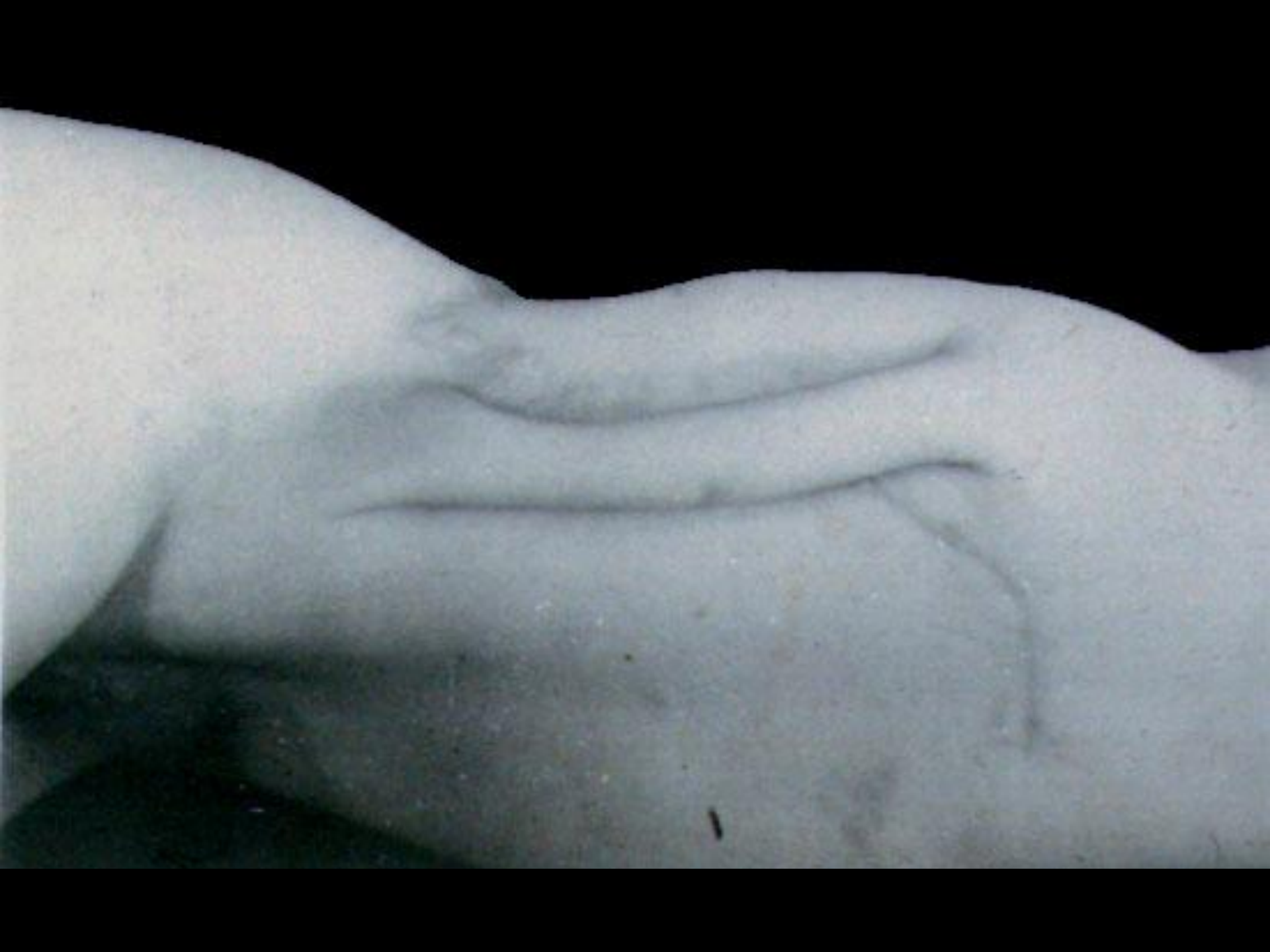JURKONNA

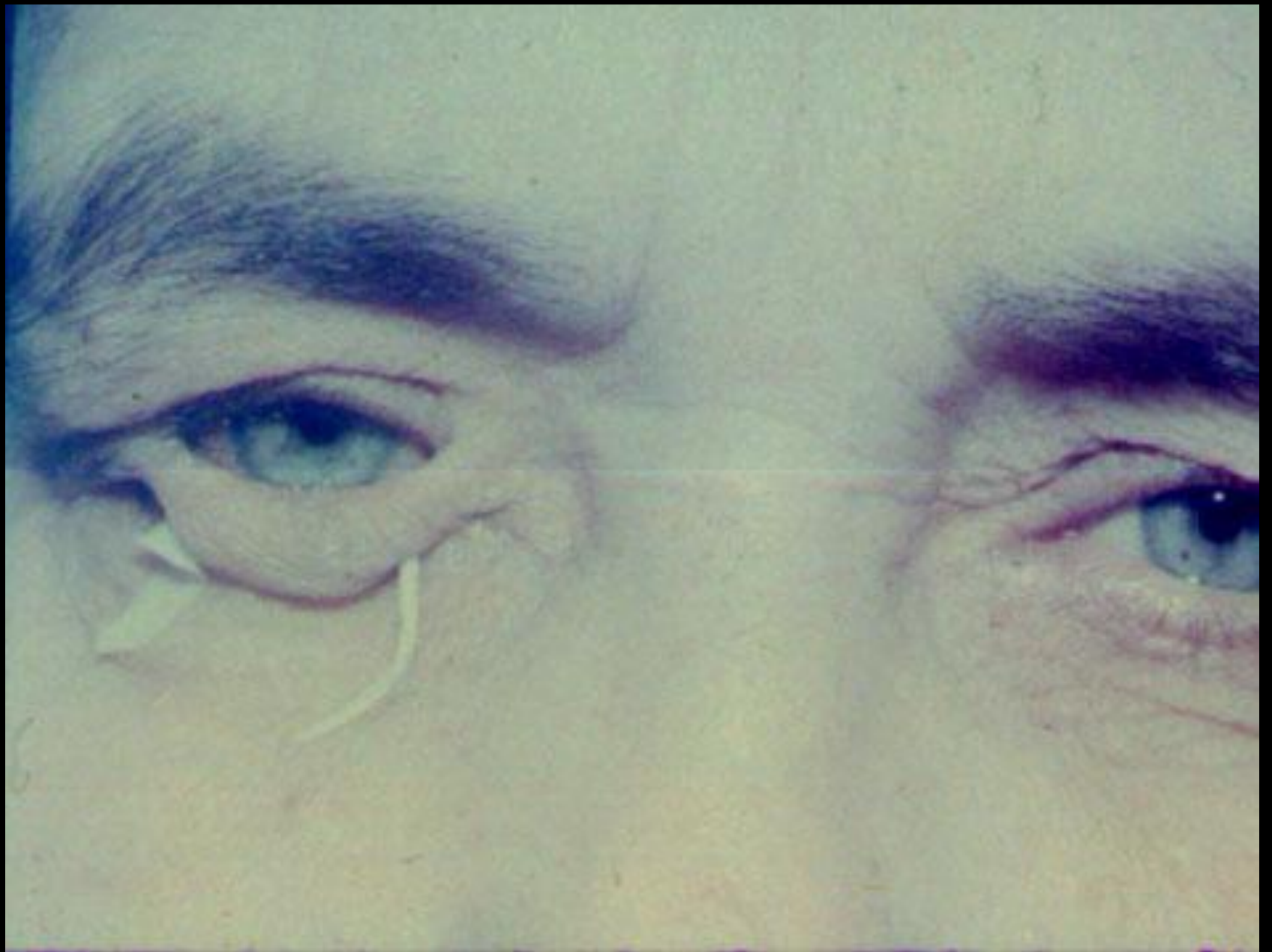


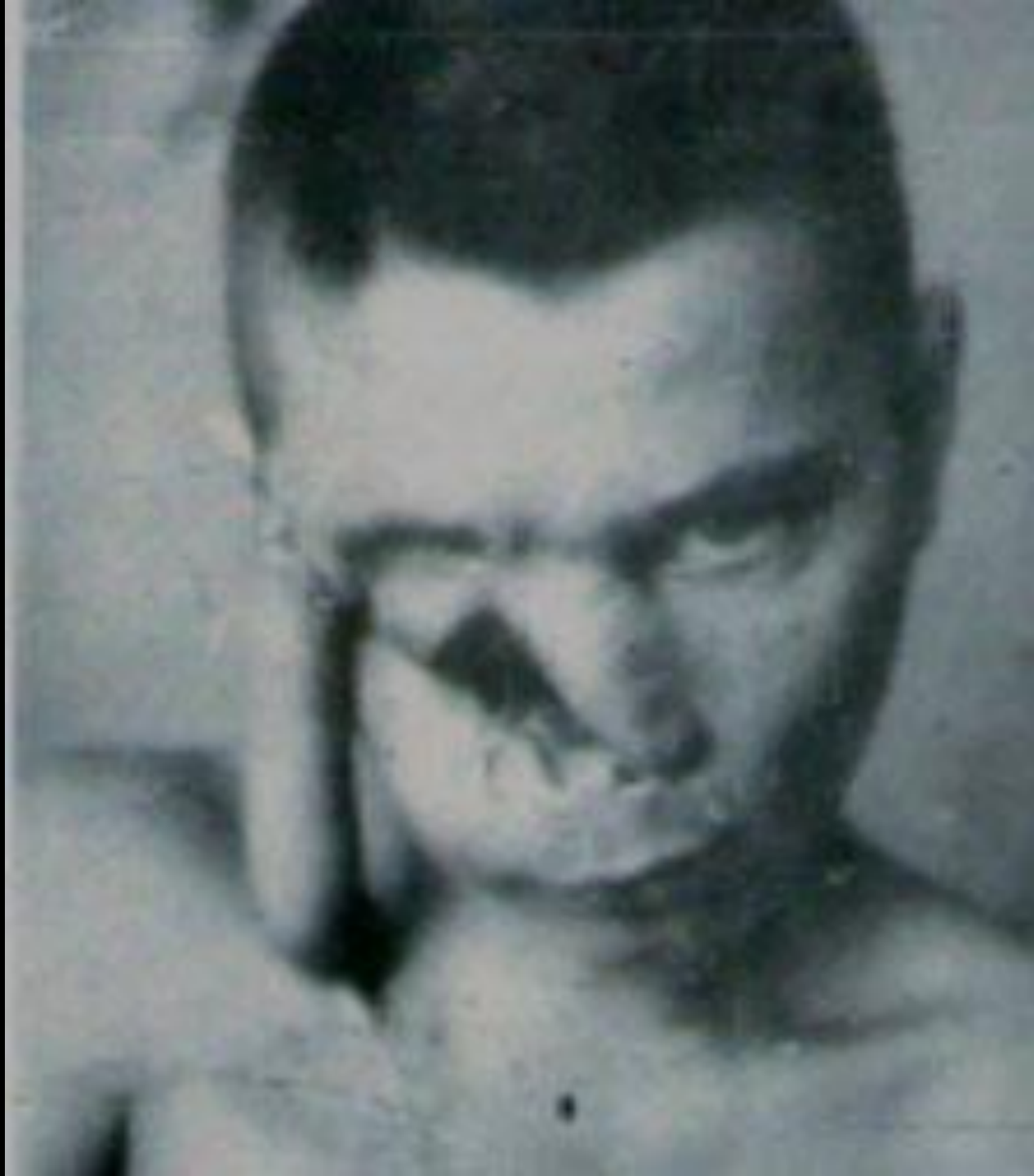


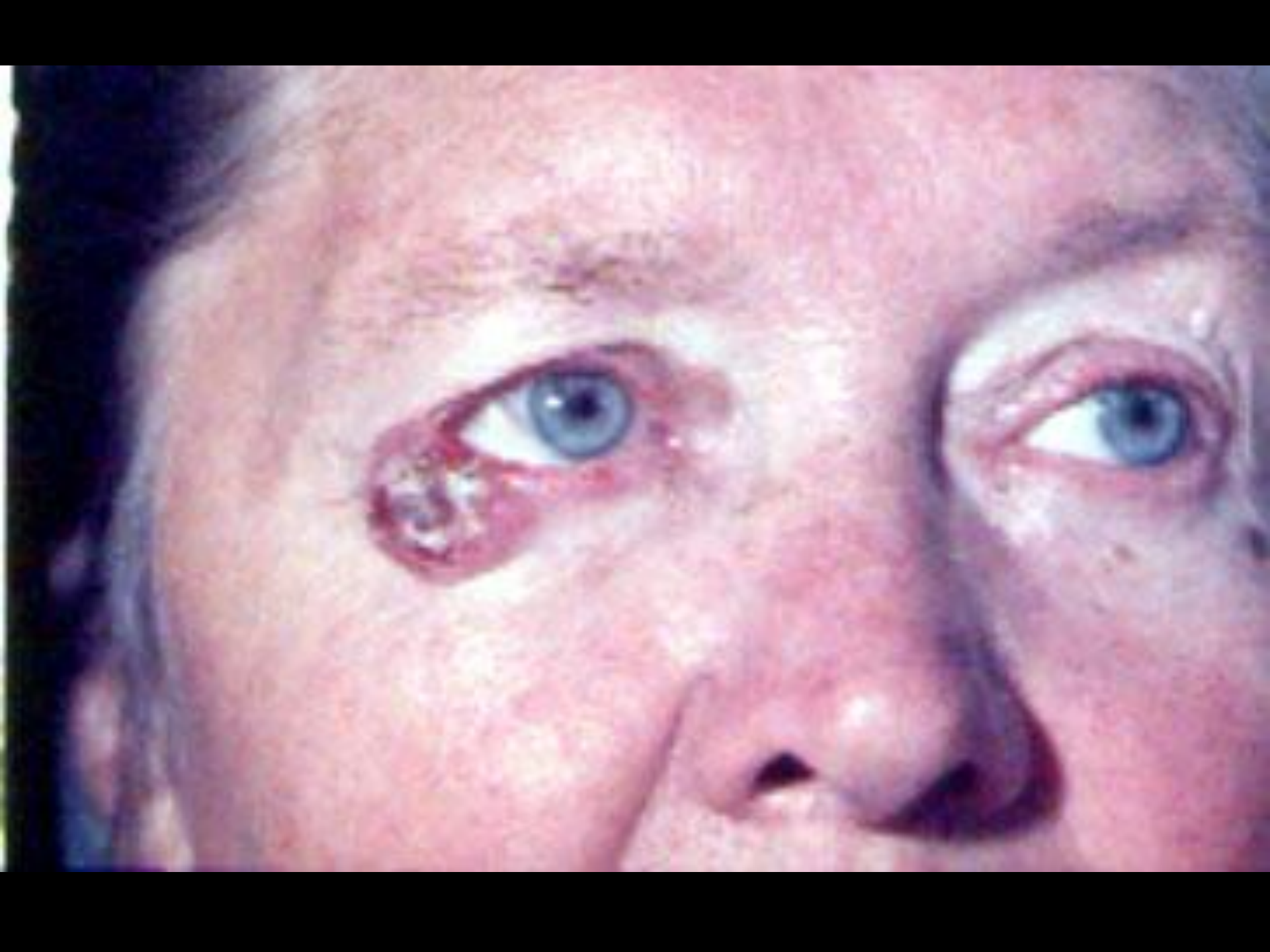

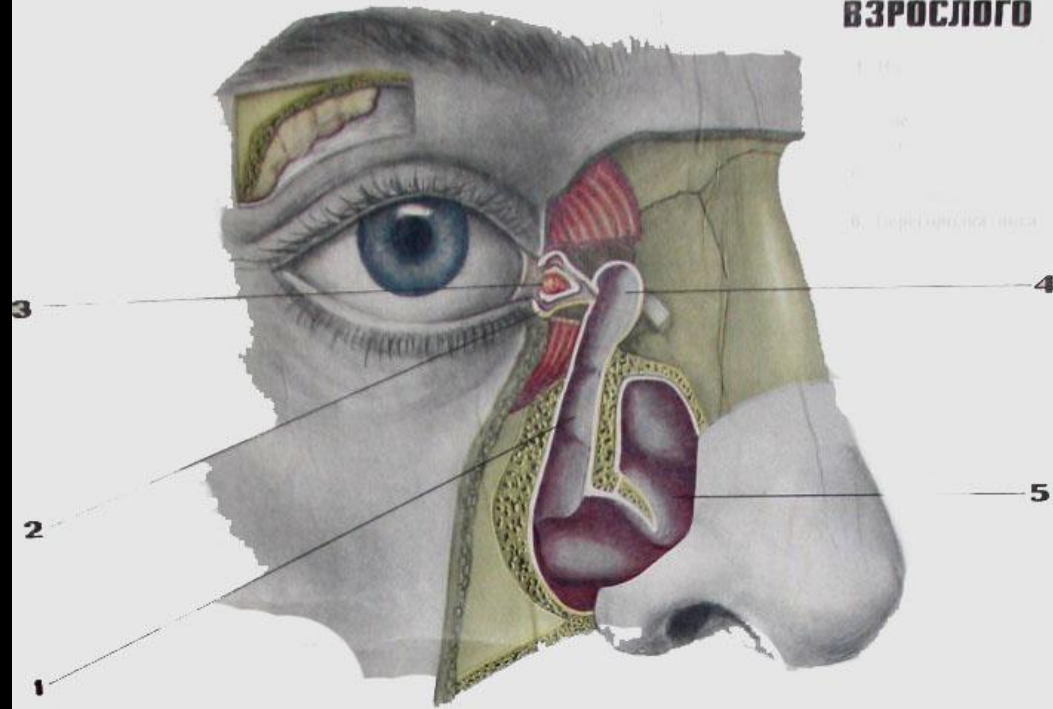




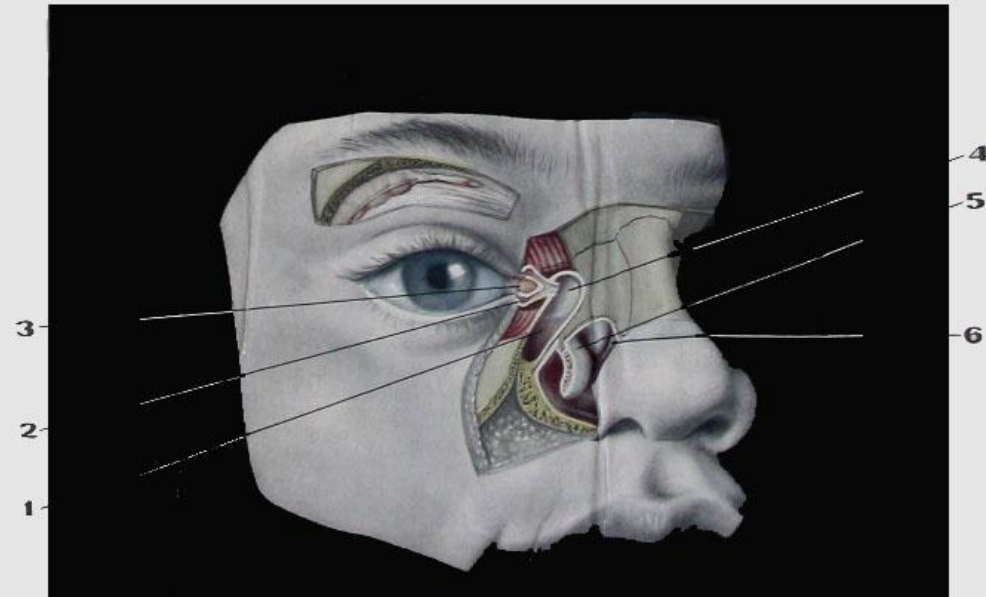




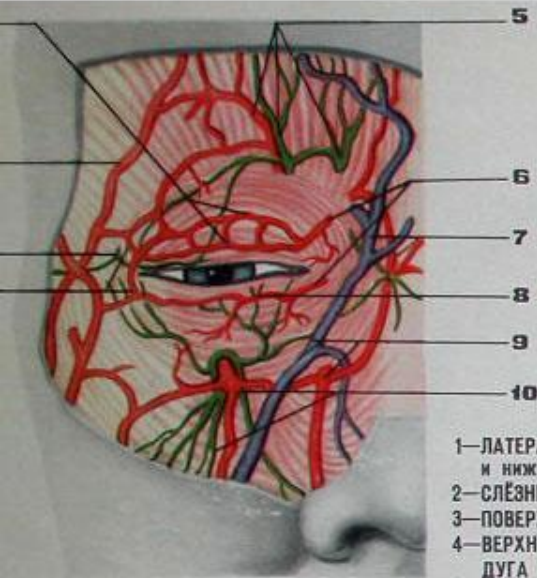
ВЗРОСЛОГО



НОВОРОЖДЕННОГО

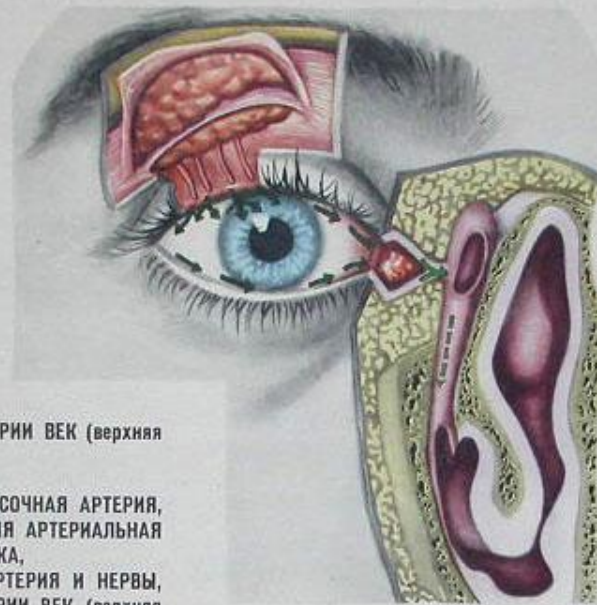


СТРОЕНИЕ ВЕК, КОНЬЮНКТИВЫ СЛЕЗНЫХ ОРГАНОВ

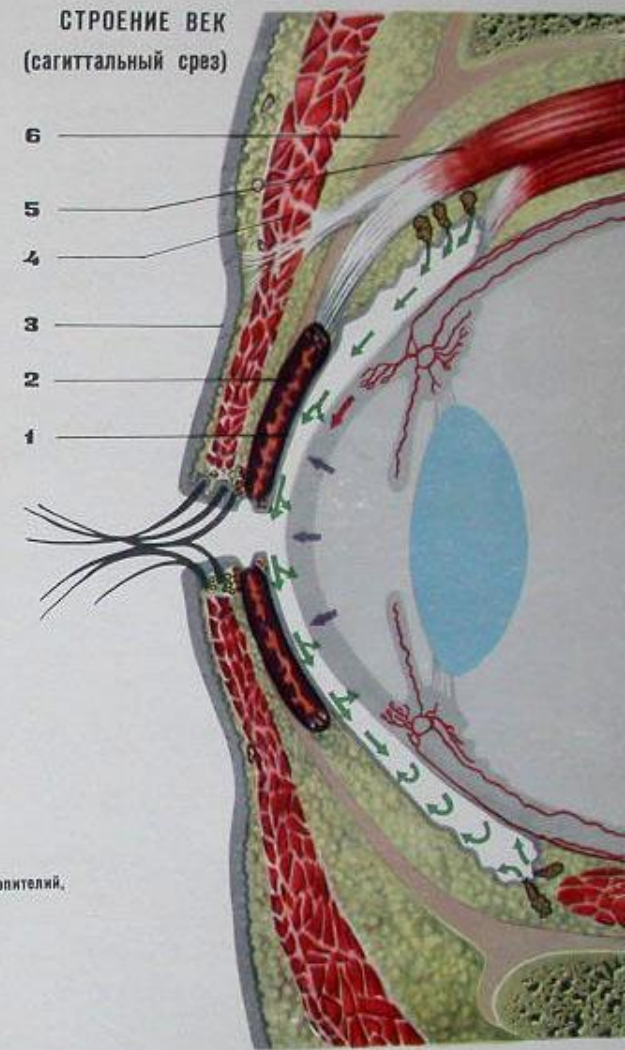


- 1—ЛАТЕРАЛЬНЫЕ АРТЕРИИ ВЕК (верхняя и нижняя),
 2—СЛЕЗНЫЙ НЕРВ,
 3—ПОВЕРХНОСТНАЯ ВИСОЧНАЯ АРТЕРИЯ,
 4—ВЕРХНЯЯ И НИЖНЯЯ АРТЕРИАЛЬНАЯ ДУГА ВЕРХНЕГО ВЕКА,
 5—НАДГЛАЗНИЧНАЯ АРТЕРИЯ И НЕРВЫ,
 6—МЕДИАЛЬНЫЕ АРТЕРИИ ВЕК (верхняя и нижняя),
 7—УГЛОВАЯ АРТЕРИЯ И ВЕНА,
 8—ВЕРХНЯЯ АРТЕРИАЛЬНАЯ ДУГА НИЖНЕГО ВЕКА,
 9—ЛИЦЕВАЯ АРТЕРИЯ И ВЕНА,
 10—ПОДГЛАЗНИЧНАЯ АРТЕРИЯ И НЕРВ

КРОВосНАБЖЕНИЕ И ИННЕРВАЦИЯ ВЕК:



СТРОЕНИЕ СЛЕЗНЫХ ОРГАНОВ

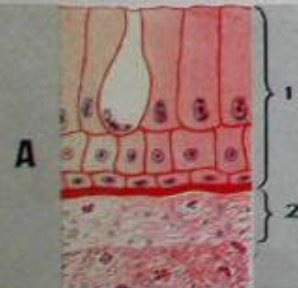


СТРОЕНИЕ ВЕК (сагиттальный срез)

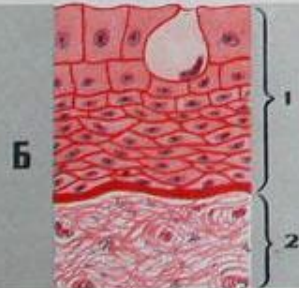1—эПИТЕЛИЙ,

2—субэПИТЕЛИАЛЬНАЯ ТКАНЬ

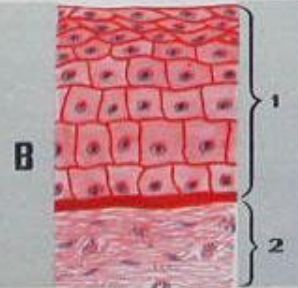
- 1—КОНЬЮНКТИВА ВЕКА,
 2—„ХРЯЦ” ВЕКА И МЕЙБОМИЕВА ЖЕЛЕЗА
 3—КОЖА ВЕКА С ПУШКОВЫМИ ВОЛОСАМИ
 4—КРУГОВАЯ МЫШЦА ВЕКА,
 5—МЫШЦА, ПОДНИМАЮЩАЯ ВЕРХНЕЕ ВЕКО
 6—ОРИТАЛЬНАЯ ПЕРЕГОРОДКА




СТРОЕНИЕ КОНЬЮНКТИВЫ ВЕКА



СТРОЕНИЕ КОНЬЮНКТИВЫ СВОДА

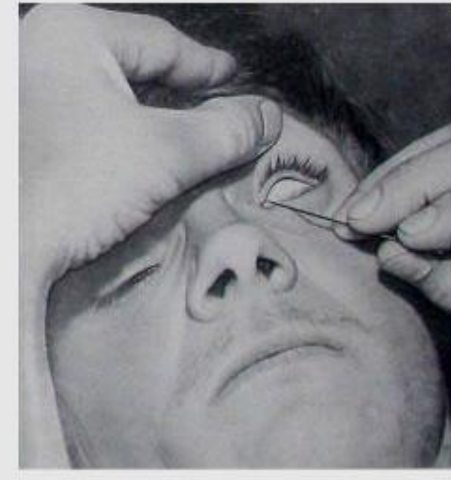
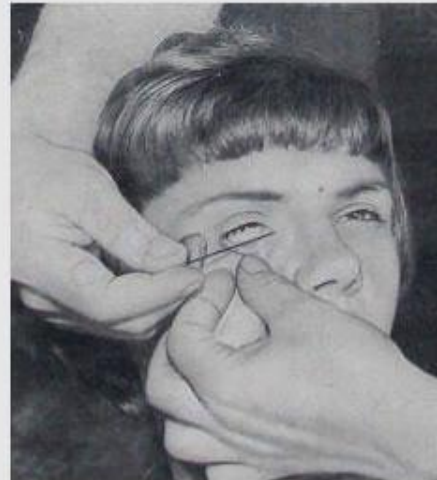
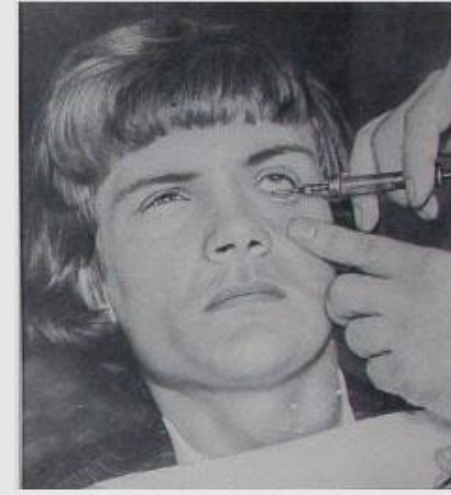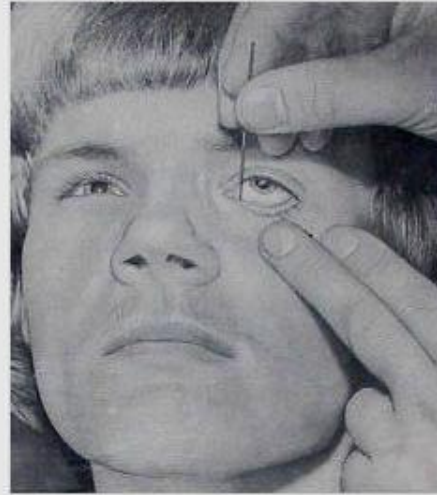СТРОЕНИЕ КОНЬЮНКТИВЫ ГЛАЗНОГО ЯБЛОКА



Исследование слезных органов

зондирование нижнего слезного канальца (а,б,в)



Классификация основных заболеваний слезных органов

По этиологии:

. Воспалительные

. Врожденные

. Травматические

. Новообразования

По локализации:

. Дакриоденит (воспаления слезной железы): Острый, Хронический

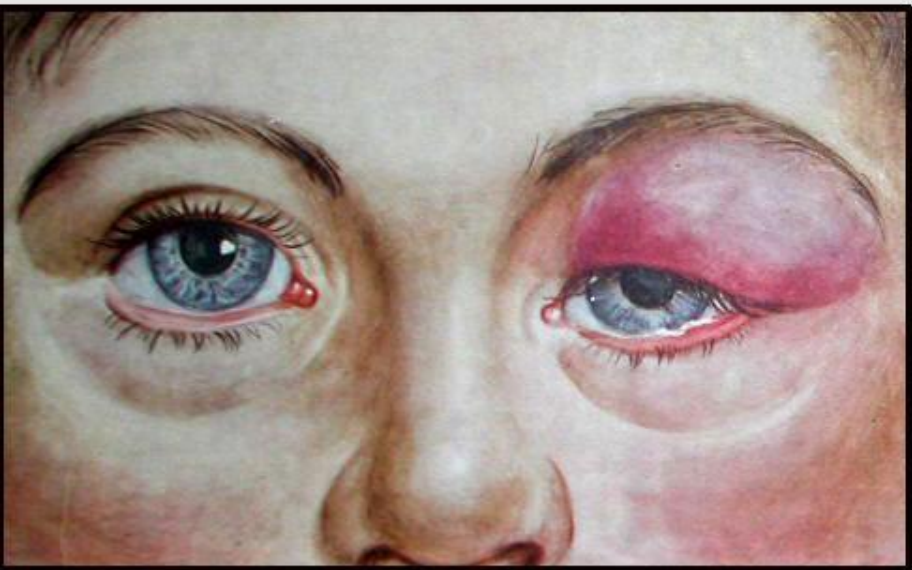
. Заболевание слезной точки: Артезия (отсутствие), сужение, Атония (расширение). Дислокация, выворот, закупорка инородным телом

. Заболевание слезного канальца: каналикулит (воспаление слезного канальца), Сужение его или заращение

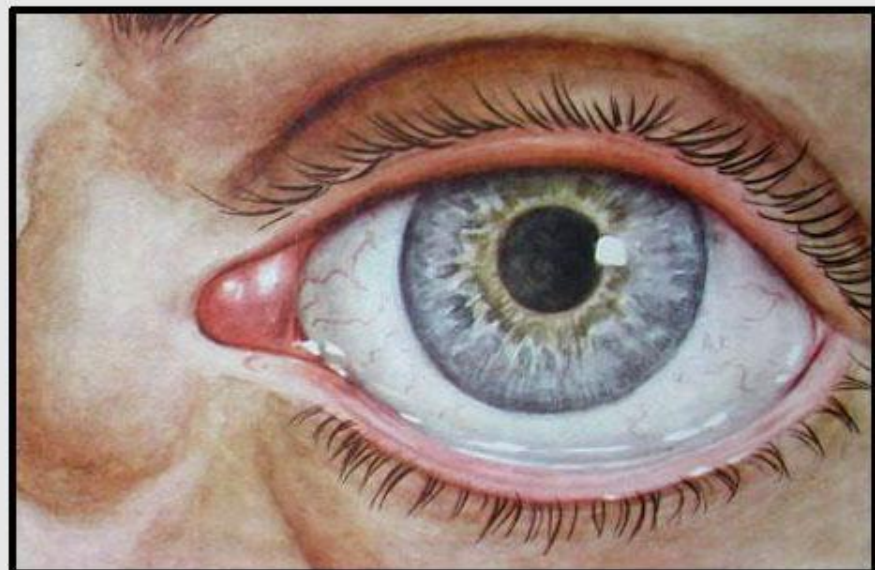
. Дакриоцистит (воспаление слезного мешка): Острый флегмонозный, хронический, травматический, новорожденных.

. Сужение слезного носового канала.

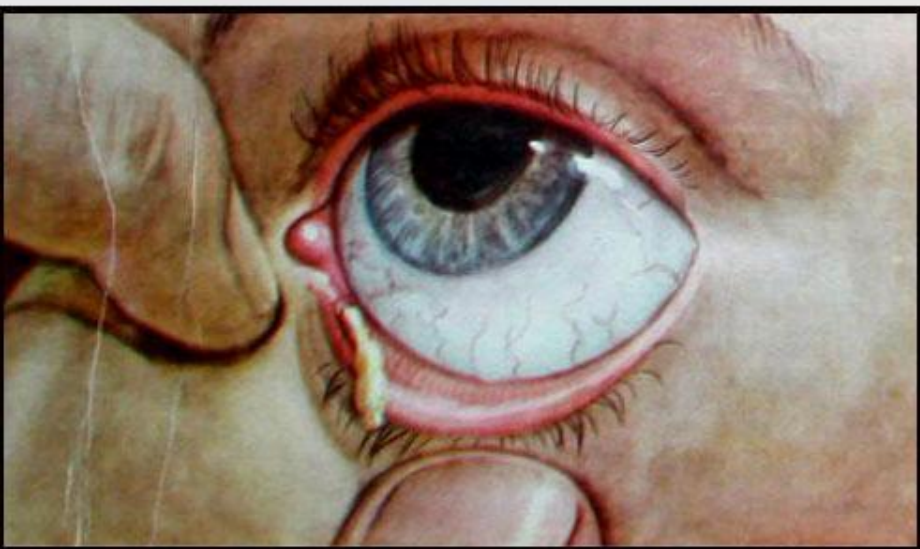
Заболевания слезных органов



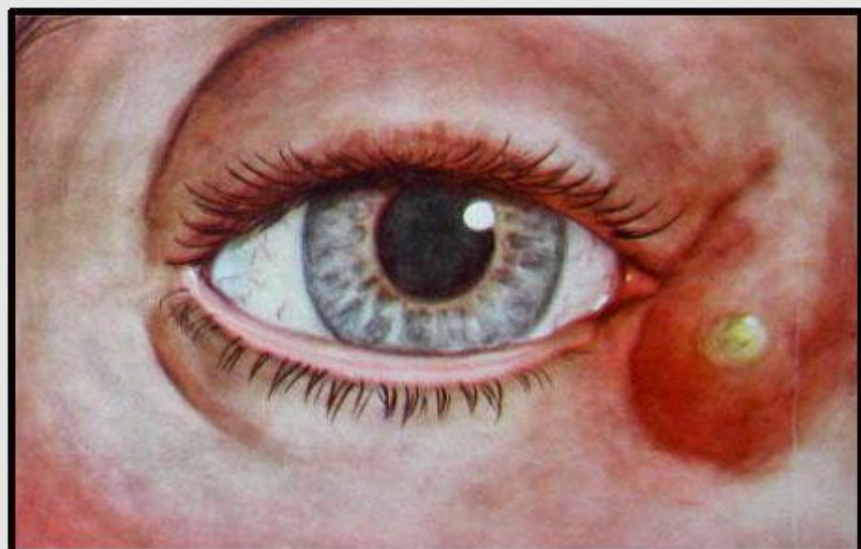
острый дакриоденит



Эктозия слезного мешка, слезотечение

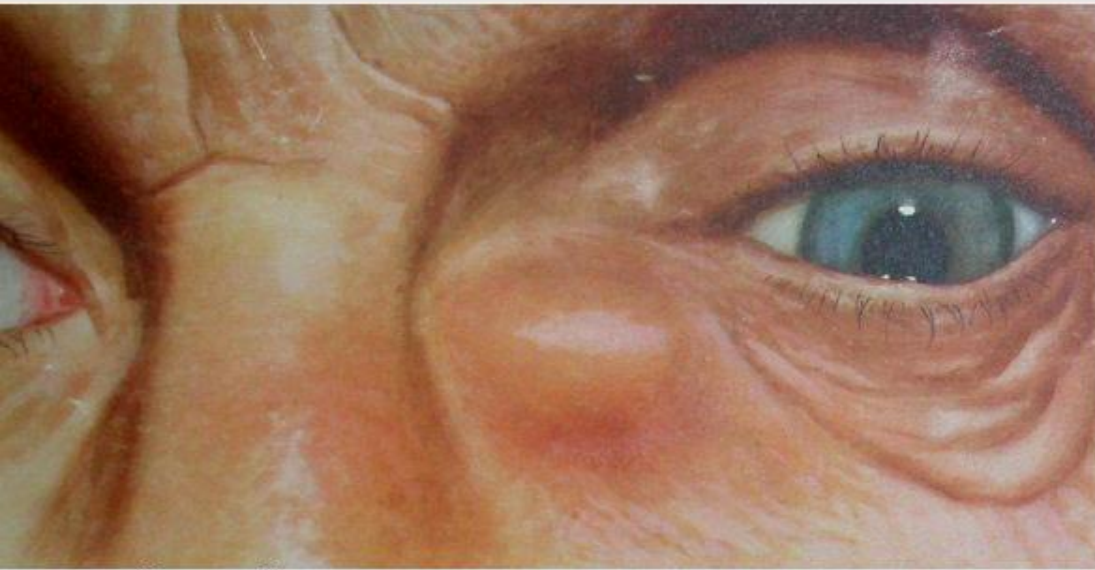

хронический дакриоцистит, выдавливание содержимого слезного мешка

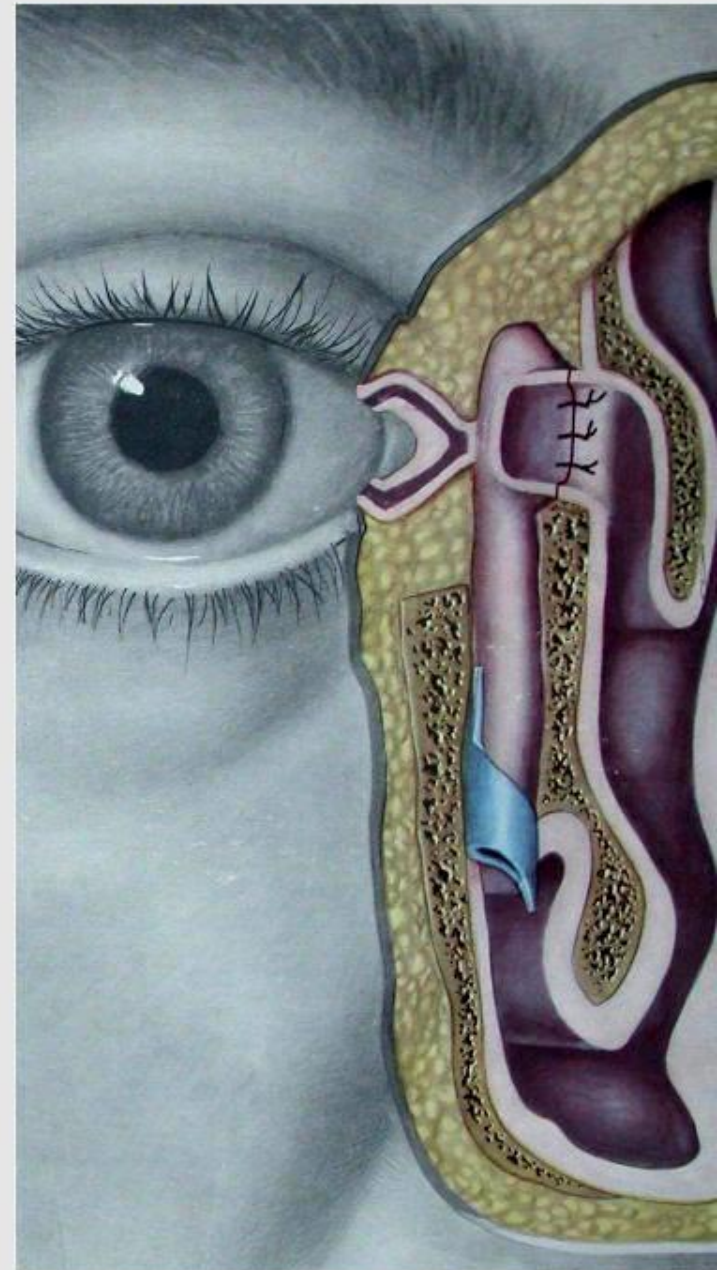
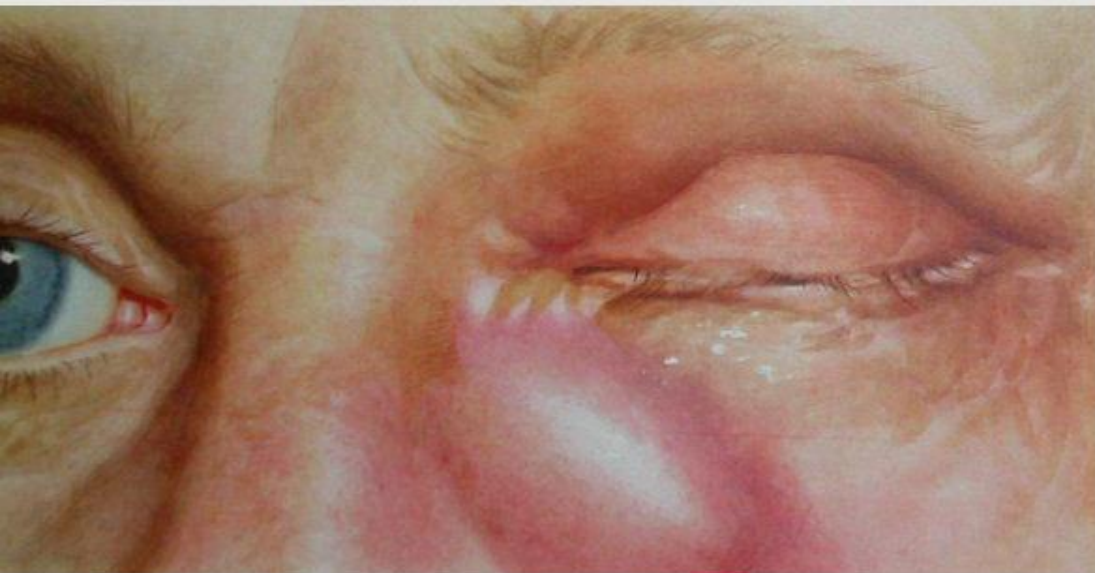
флегмона слезного мешка

ДАКРИОЦИСТИТ И ЕГО ЛИЧЕНИЕ

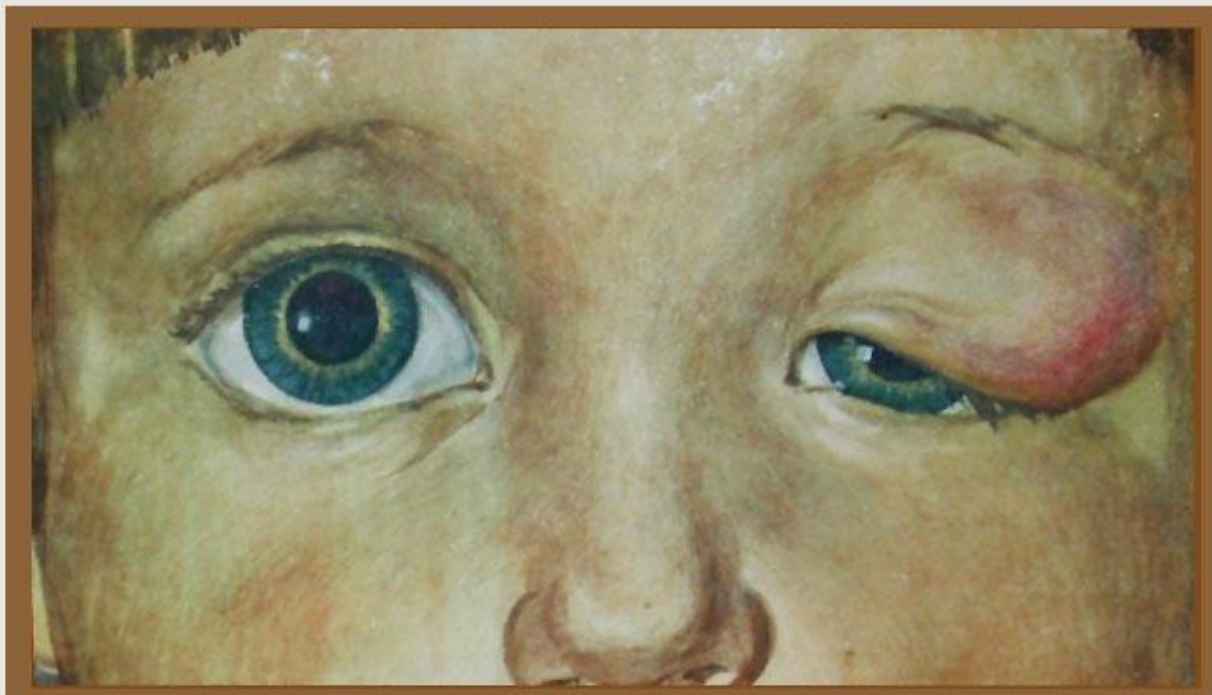

гнойный дакриоцистит

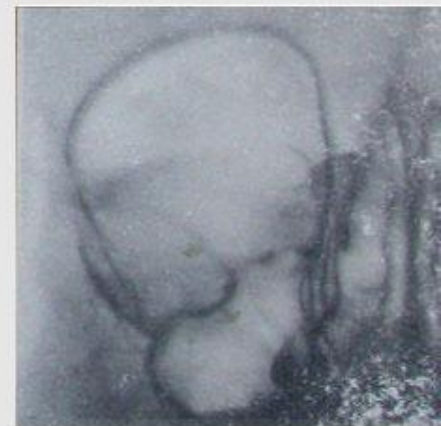
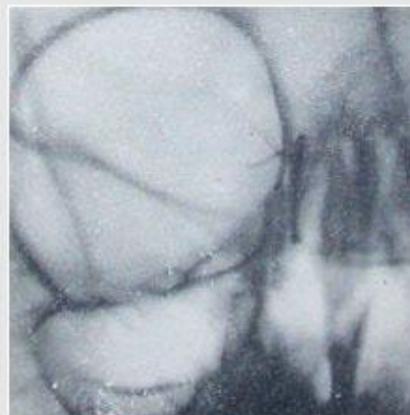
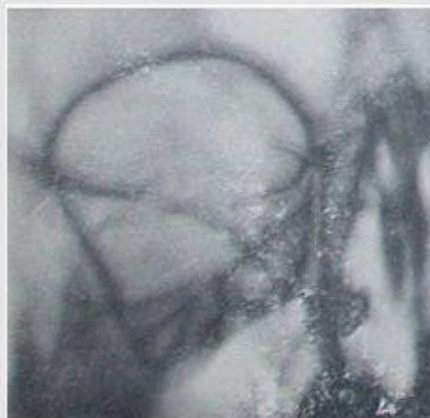Наружный и внутренний дакриоцистит

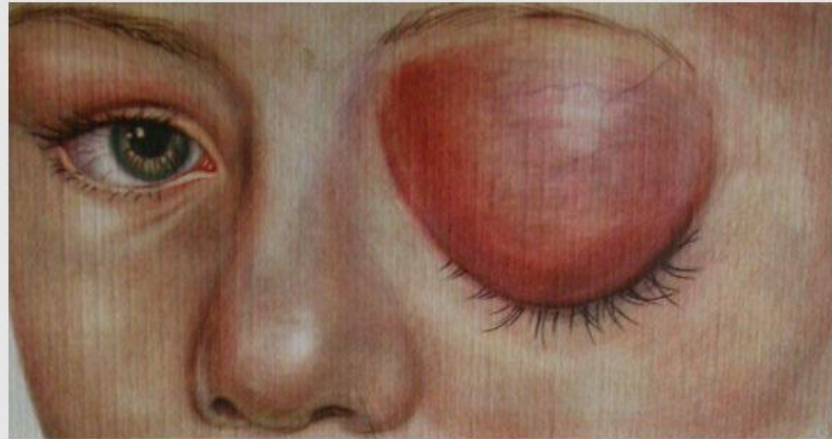ПАТОЛОГИЯ СЛЕЗНЫХ ОРГАНОВ



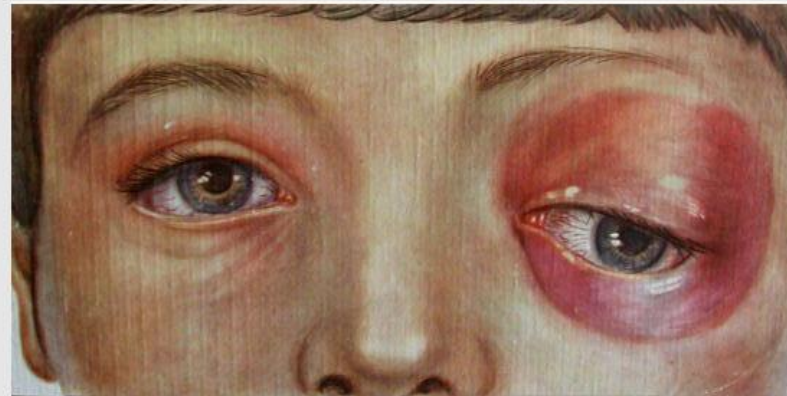Дакриоаденит



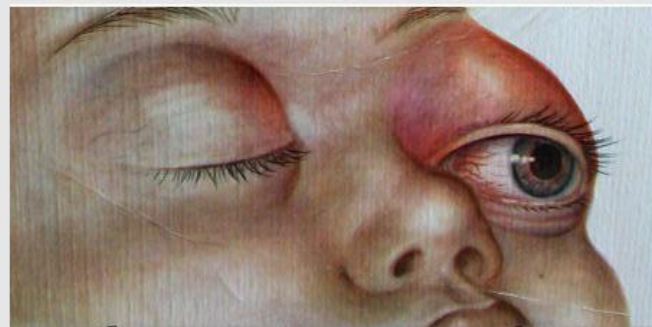Злокачественные опухоли



саркома верхнего века

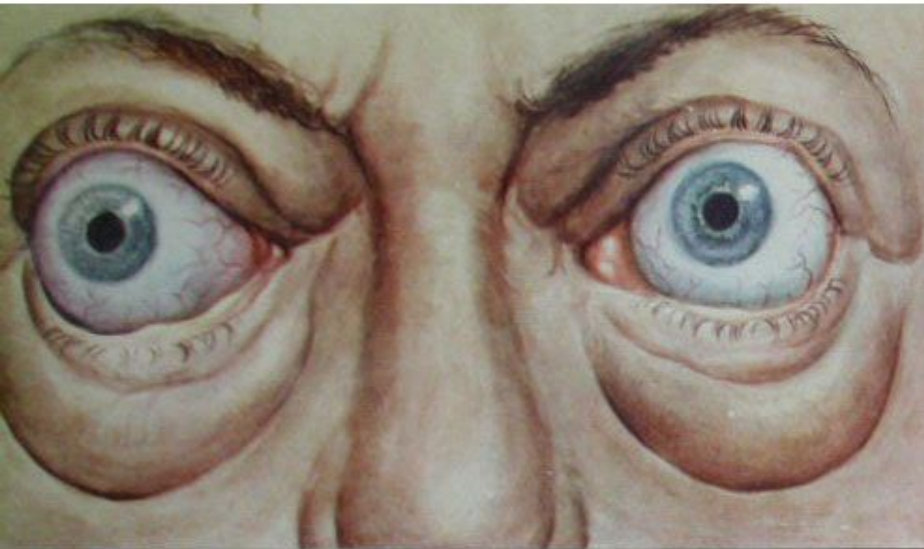


саркома глазницы

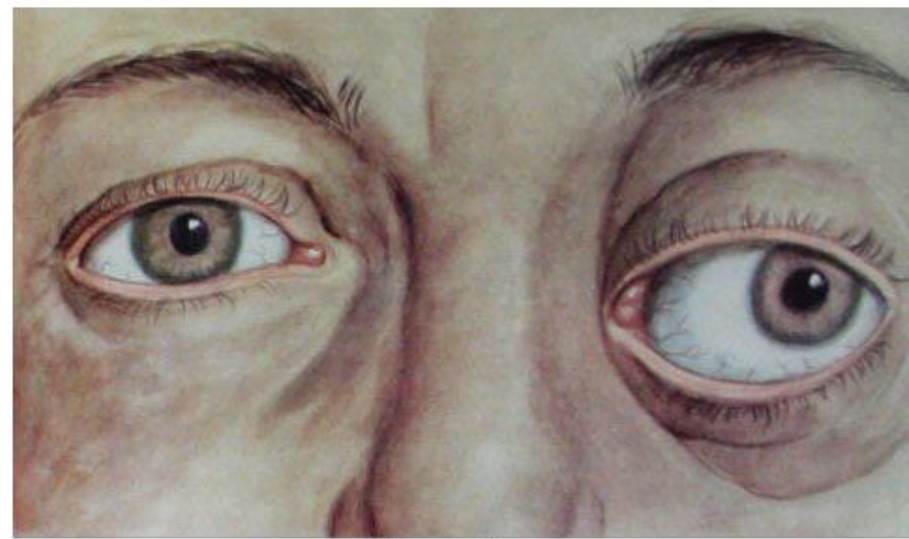


системное заболевание крови лимфомы глазниц

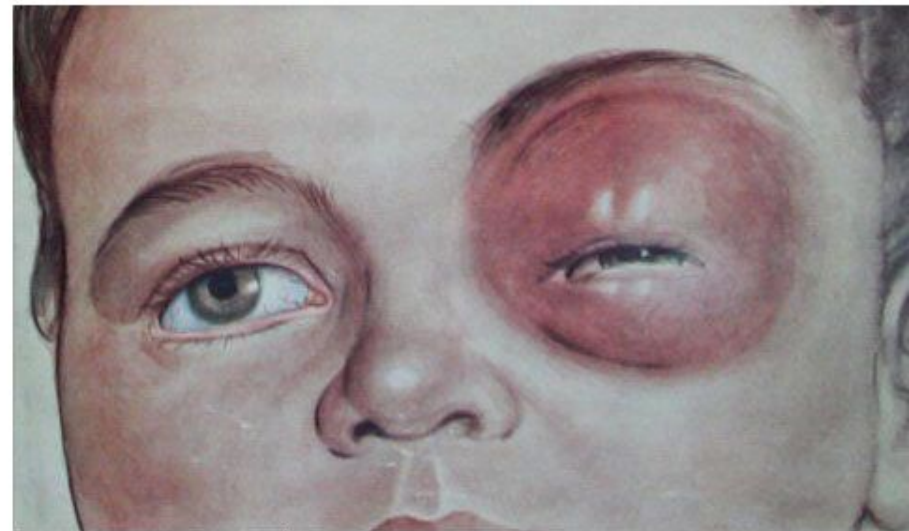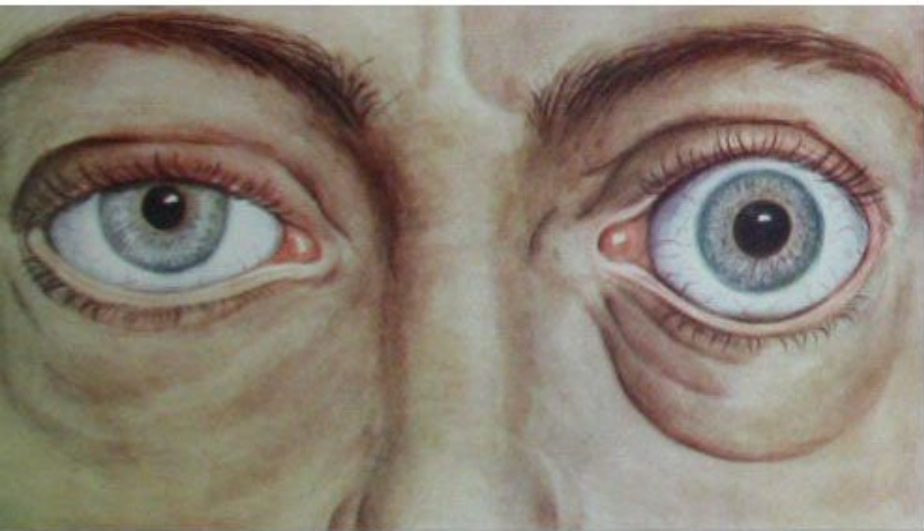
Заболевания глазницы



**двусторонний отечный экзофтальм
при тиреотоксикозе**

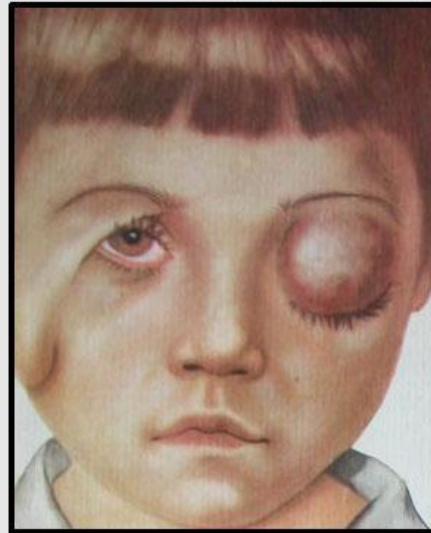

**односторонний экзофтальм с боковым
смещением глаза при опухоли глазницы**

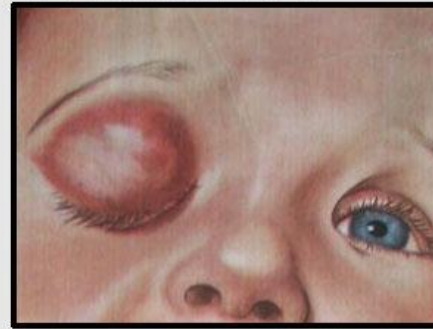

флегмона глазницы

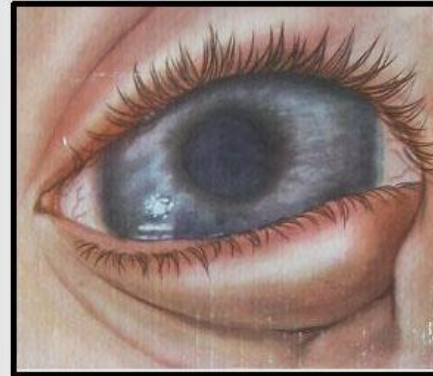НЕЙРОФИБРОМАТОЗ



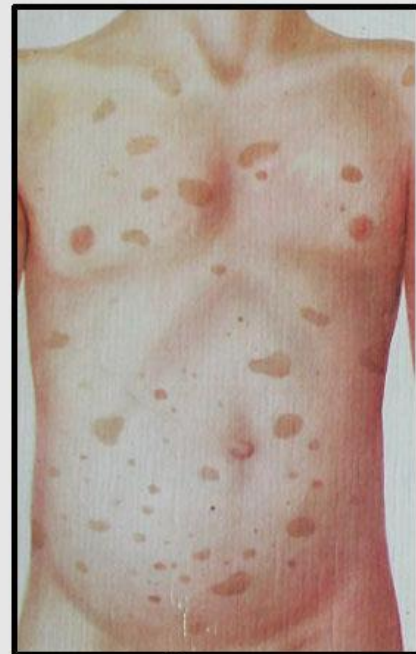НЕЙРОФИБРОМАТОЗ



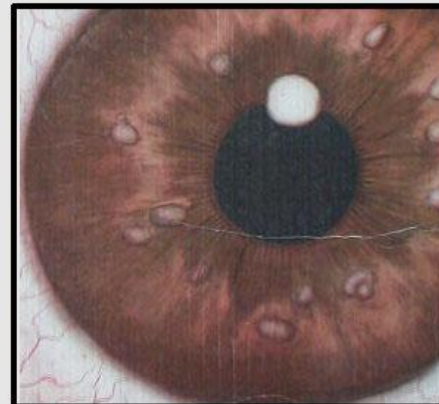
плексиформная
нейрофиброма нижнего века



ГИДРОФТАЛЬМ

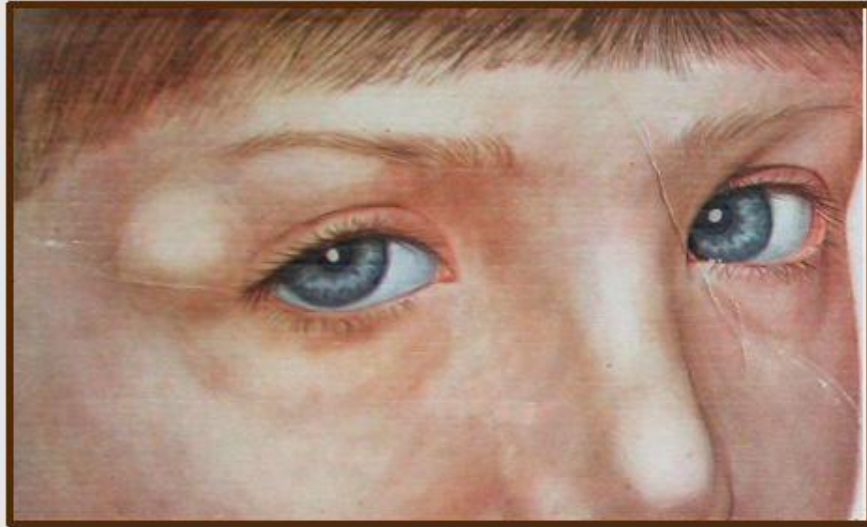

“КОФЕЙНЫЕ ПЯТНА
НА КОЖЕ”

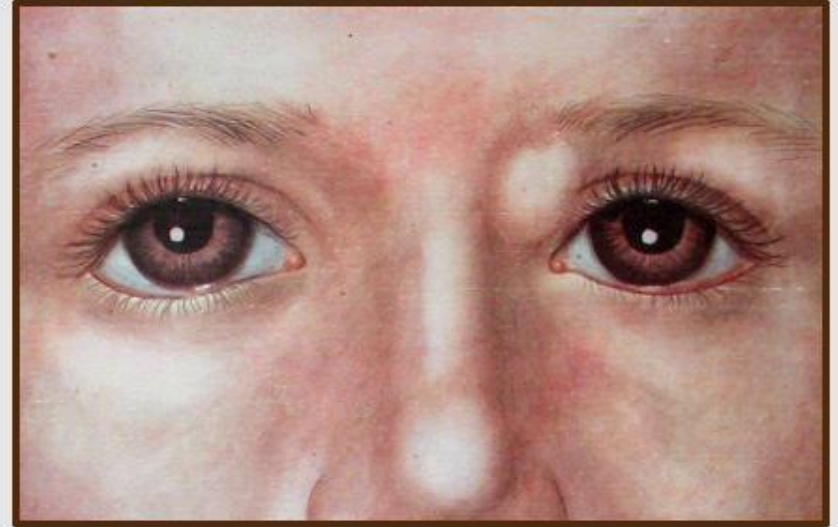

нейрофиброматозные
узелки в радужке

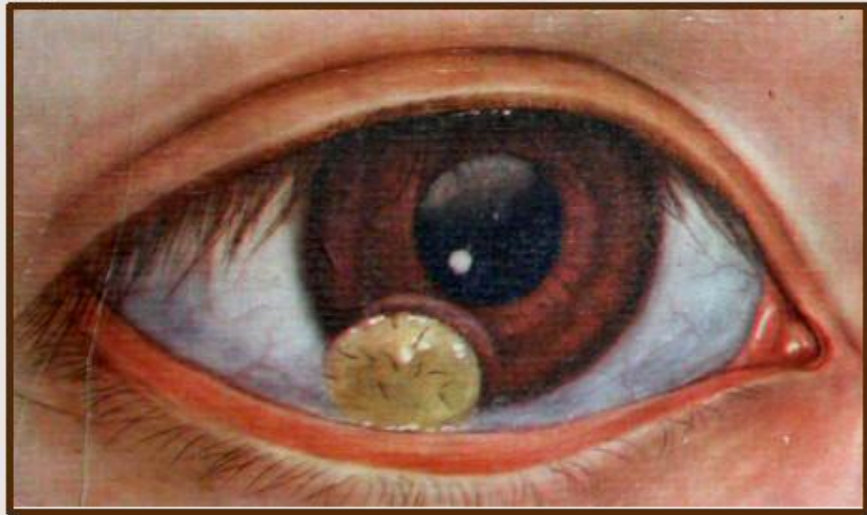
ДЕРМОИДЫ



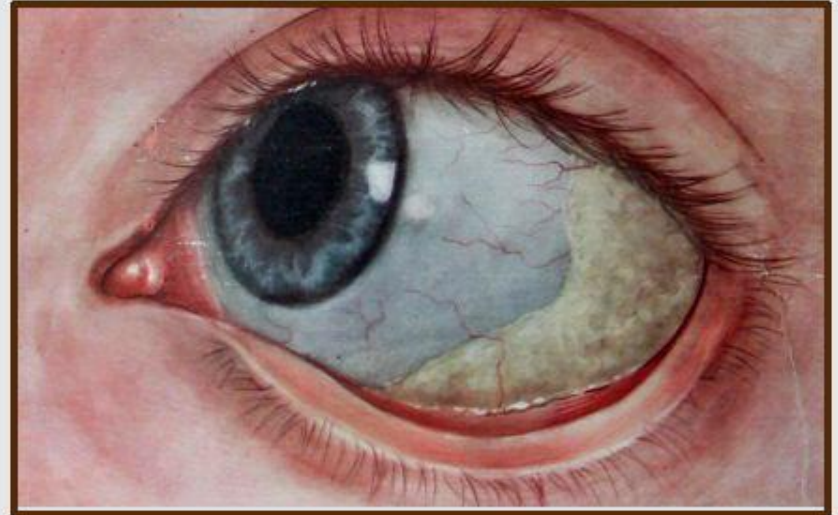дермоидная киста у верхне-наружного края глазницы



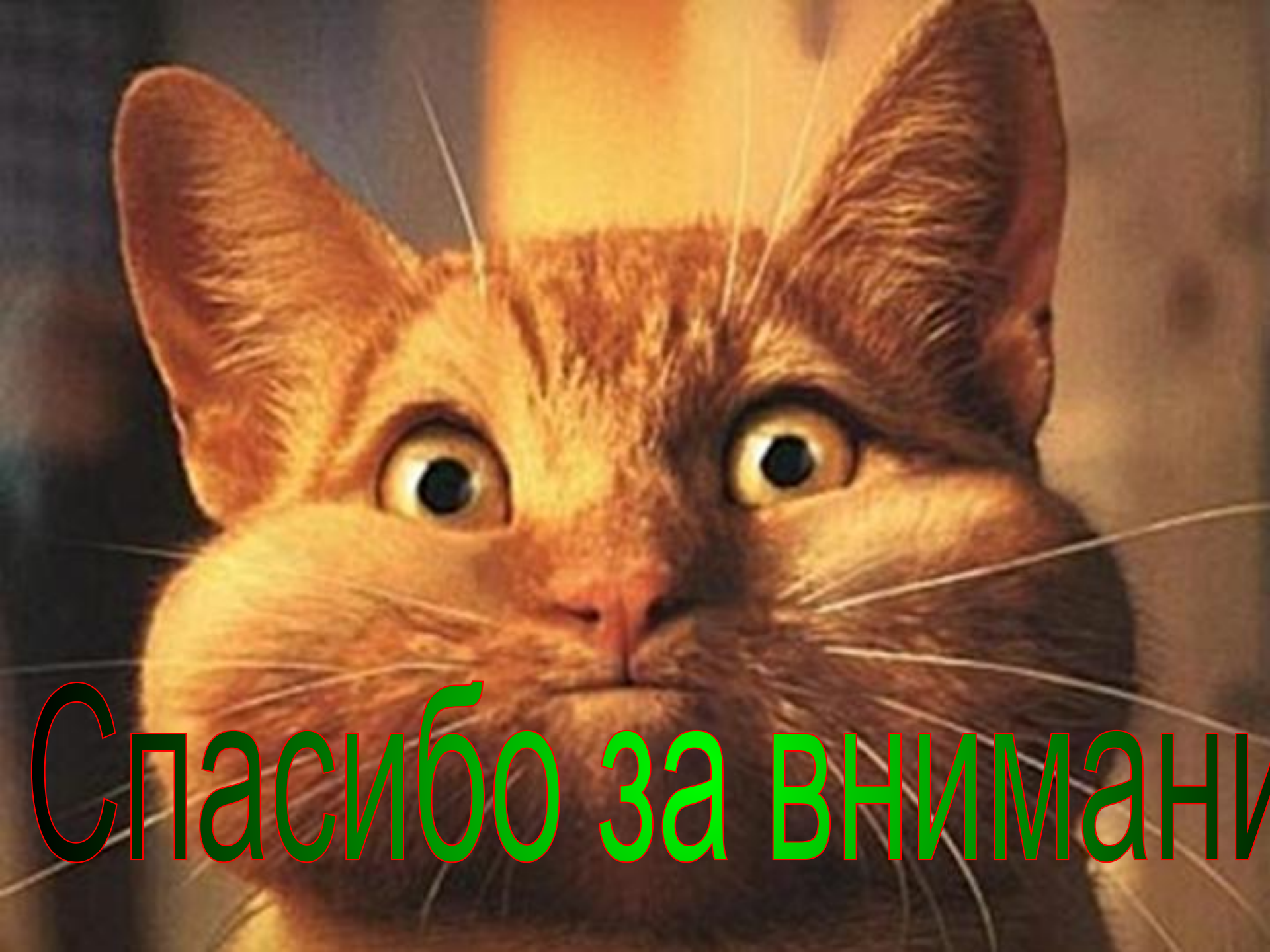дермоидная киста у верхне-внутреннего края глазницы



дермоид роговицы



липодермоид конъюнктивы



Спасибо за внимание