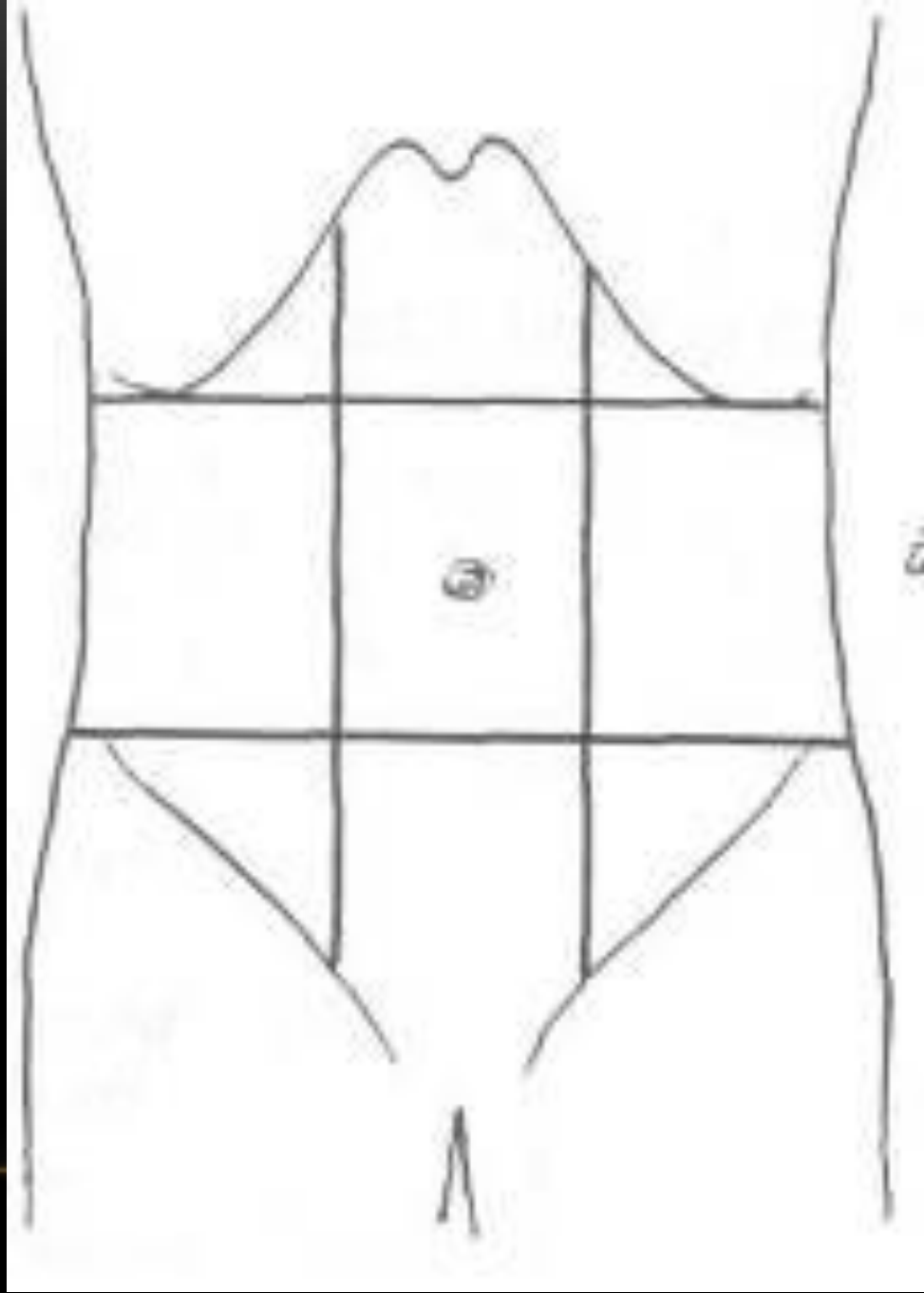
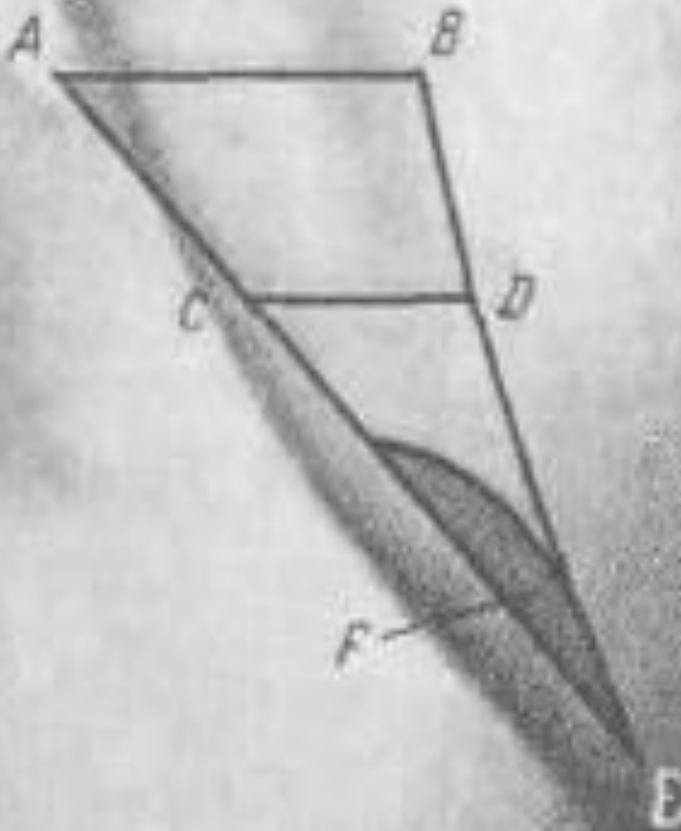


# ПАХОВАЯ ГРЫЖА

---



## АНАТОМИЯ ПАХОВОЙ ОБЛАСТИ.



ABE – подвздошно – паховый область

CDE – Паховый треугольник.

Вверху горизонтальная линия, проведенная от наружной и средней трети паховой связки.

Внизу – паховая связка

Медиально – наружный край прямой мышцы живота.

F – Паховый промежуток.

Снизу – паховая связка

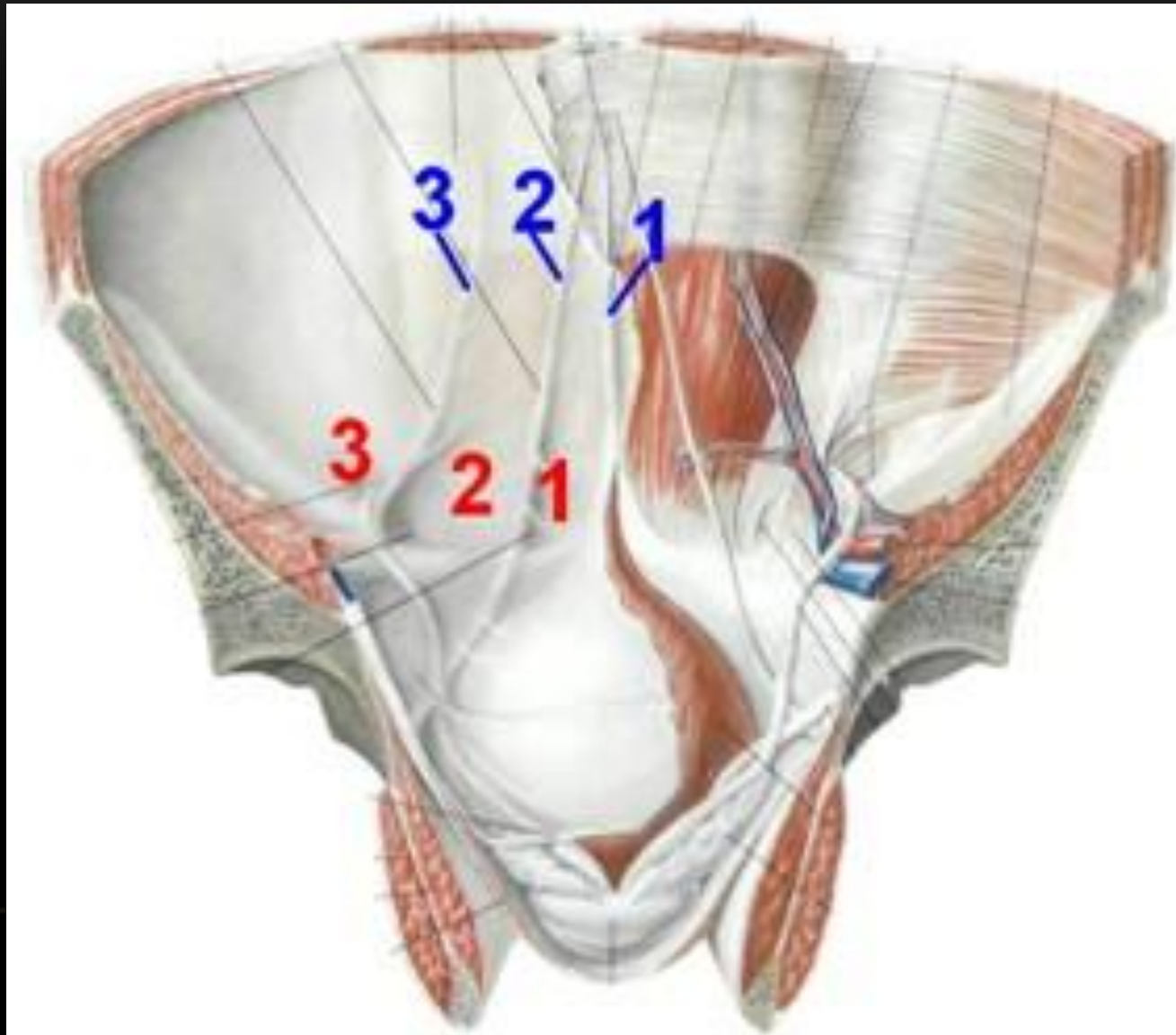
Сверху – края внутренней косой и поперечной мышц живота.

С медиальной стороны – наружный край прямой мышцы живота.

Паховый промежуток может иметь щелевидную, веретенообразную и треугольную форму.

Треугольная форма свидетельствует о слабости паховой области.

# ВНУТРЕННЯЯ ПОВЕРХНОСТЬ ПЕРЕДНЕЙ БРЮШНОЙ СТЕНКИ



• Паховый канал, *canalis inguinalis*, представляет щелевидное пространство, через которую проходит семенной канатик, *funiculus spermaticus*, у мужчин и круглая связка матки, *lig. teres uteri*, у женщин.

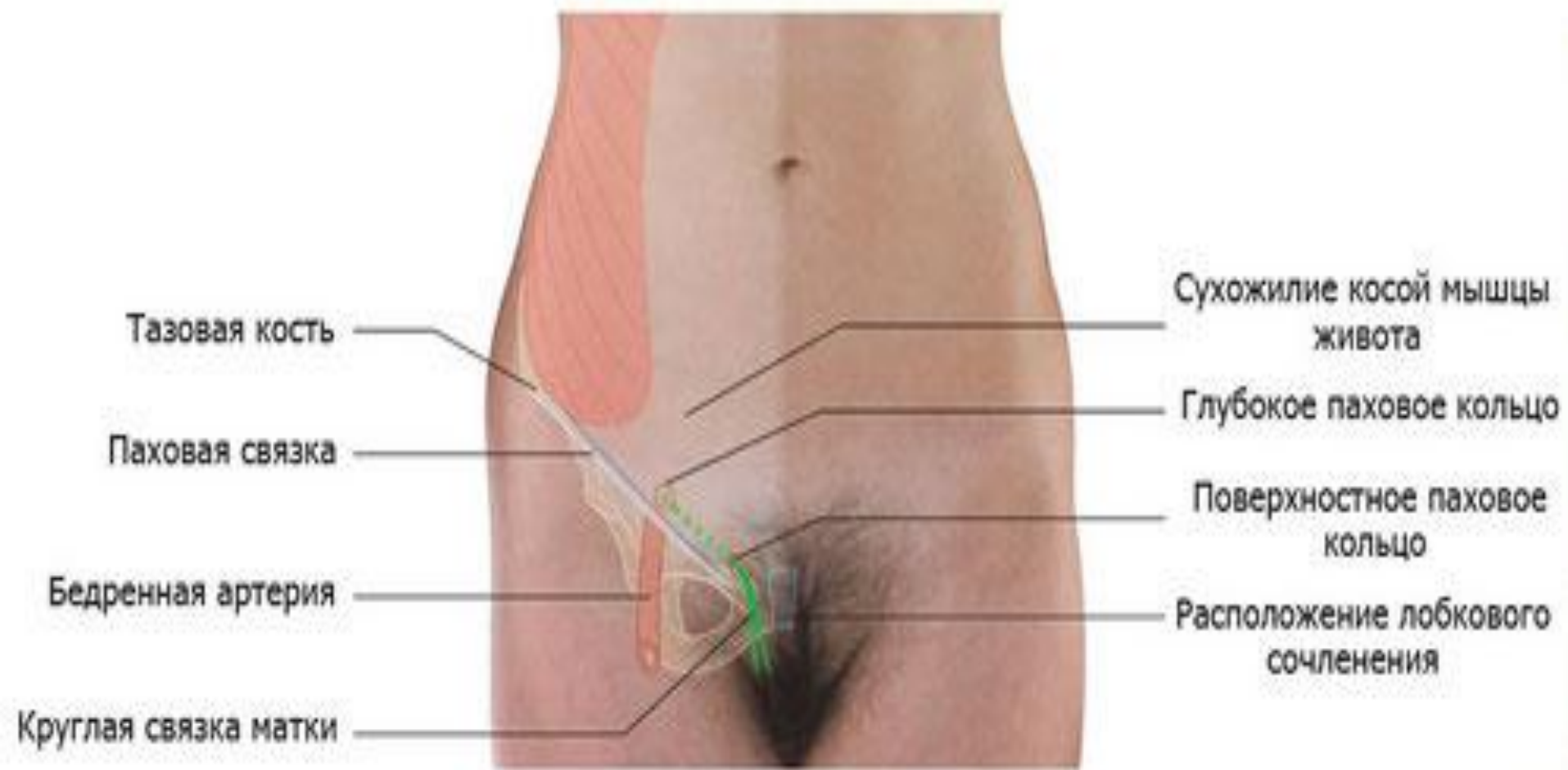
• Длина его 4,5 см.

• Щель пахового канала закрыта спереди апоневрозом наружной косой мышцы живота, переходящим внизу в паховую связку, а сзади она прикрыта *fascia transversalis*. В паховом канале различают четыре стенки.

• Передняя стенка образуется апоневрозом наружной косой мышцы живота, а задняя — *fascia transversalis*; верхняя стенка канала представлена нижним краем внутренней косой и поперечной мышц, а нижняя — паховой связкой.

• Поверхностное паховое кольцо, образовано расхождением волокон апоневроза наружной косой мышцы на две ножки, *crus laterale*, прикрепляется к *tuberculum pubicum*, а другая, *crus mediale*, — к лобковому симфизу.

• Глубокое паховое кольцо, находится в области задней стенки пахового канала, образованной *fascia transversalis*, которая от краев кольца продолжается на семенной канатик, образуя оболочку, окружающую его вместе с яичком, *fascia spermatica interna*.



# Паховый канал

**А** — рассечена передняя стенка канала;

**Б** — поперечное сечение пахового канала;

**1** — *m. obliquus abdominis internus*;

**2** — *m. obliquus abdominis externus*;

**3** — *funiculus spermaticus*;

**4** — *f. transversa*;

**5** — *lig. inguinale*;

**5** — *anulus inguinalis profundus*;

**7** — *peritoneum*;

**8** — *m. transversus abdominis*.

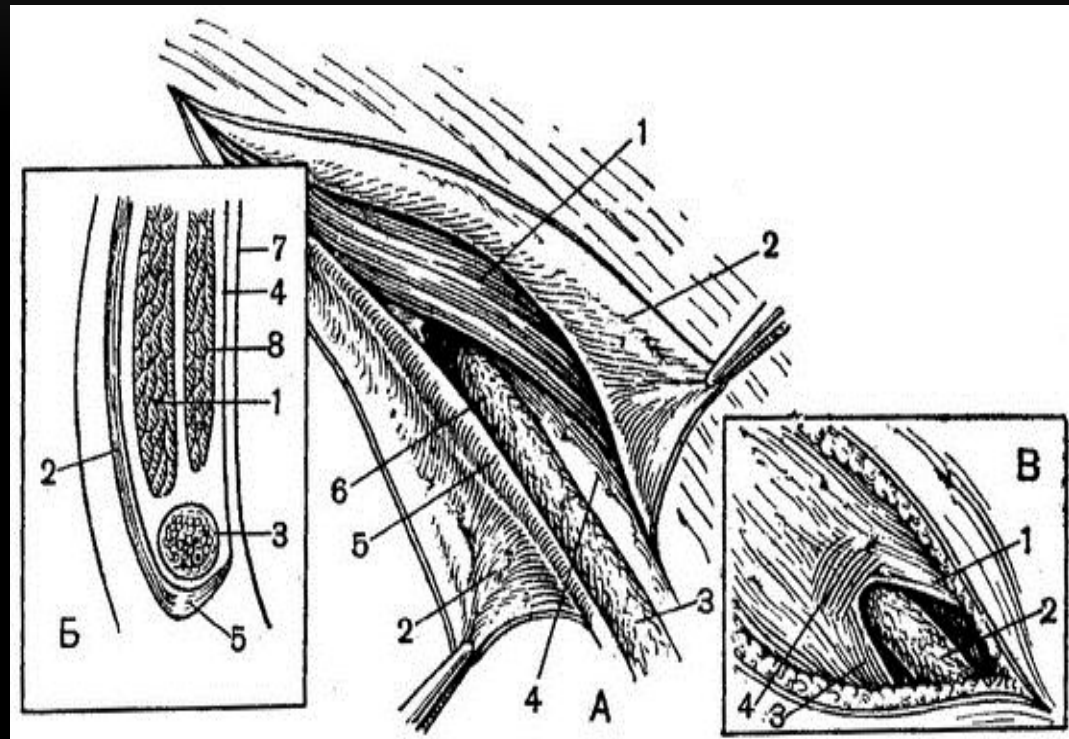
**В** — наружное отверстие пахового канала:

**1** — *crus mediale*;

**2** — *funiculus spermaticus*;

**3** — *crus laterale*;

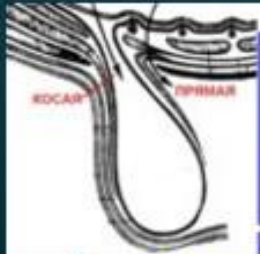
**4** — *fibrae intercruralis*.



- **Паховая грыжа – состояние, при котором органы брюшной полости (кишечник, большой сальник, яичники) выходят за пределы передней брюшной стенки через паховый канал.**

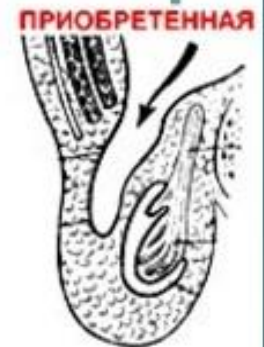


# КЛАССИФИКАЦИЯ



## ПАХОВЫЕ ГРЫЖИ

- **КОСЫЕ.** Грыжевые ворота – латеральная паховая ямка
- **ПРЯМЫЕ.** Грыжевые ворота – медиальная паховая ямка
- **ПРИБРЕТЕННЫЕ.** Грыжевой мешок – париетальная брюшина. Яичко имеет влагалищную оболочку
- **ВРОЖДЕННЫЕ.** Грыжевой мешок – незаросший влагалищный отросток брюшины



# ВИДЫ ПАХОВЫХ ГРЫЖ

## Косая

Выходить из брюшной полости кнаружи от латеральной пупочной складки

Бывает врожденной. Чаще детском и среднем возрасте.

Повторяет ход пахового канала.

Семенной канатик располагается кнутри от грыжевого мешка.

Грыжевое выпячивание продолговатой формы

Чаще односторонняя

Часто опускается в мошонку

## Прямая

Выходить из брюшной полости кнутри от латеральной пупочной складки

Врожденной не бывает. Чаще в пожилом возрасте встречается.

Проходит в прямом направлении через паховый промежуток, выпячивая впереди себя поперечную фасцию.

Семенной канатик располагается кнаружи от грыжевого мешка.

Грыжевое выпячивание овальной формы, у края лона.

Чаще двухсторонняя.

В мошонку опускается исключительно редко.

Кашлевой толчок в начальной стадии образования ощущается сбоку, со стороны глубокого отверстия пахового канала.

Пульсация *a.epigastrica inferior* определяется кнутри от пальца, введенного в паховый канал.

Кашлевой толчок ощущается прямо против наружного отверстия пахового канала.

Пульсация *a.epigastrica inferior* определяется кнаружи от пальца, введенного в паховый канал.

# ГРЫЖЕСЕЧЕНИЕ

- **Операция должна быть радикальной, простой и наименее травматичной**

Она состоит из трех этапов:

- 1) доступ к грыжевым воротам и грыжевому мешку;
- 2) обработка и удаление грыжевого мешка;
- 3) устранение дефекта брюшной стенки (закрытие грыжевых ворот).



# 1-ЫЙ ЭТАП - ДОСТУП

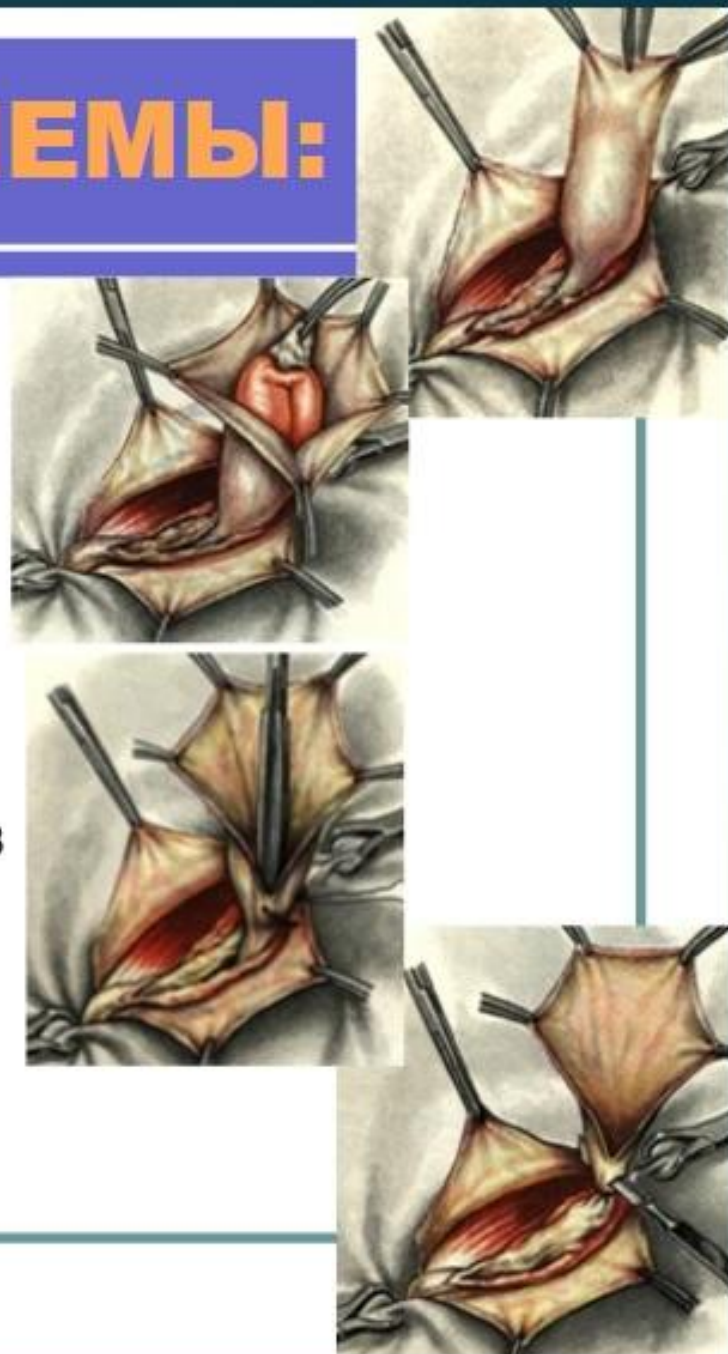
## требования:

- Простота;
- Безопасность;
- Возможность широкого обзора грыжевого канала или грыжевого отверстия.

Должно учитываться состояние тканей в области грыжевых ворот (воспаление, рубцы).

## 2-ОЙ ЭТАП – ПРИЕМЫ:

- 1. Тщательное **выделение грыжевого мешка** из окружающих тканей **до грыжевых ворот** (метод «гидравлического препарирования», введение вокруг стенки мешка 0,25 % новокаина)
- 2. **Вскрытие грыжевого мешка** области дна и **вправление грыжевого содержимого**
- 3. **Прошивание и перевязка шейки** грыжевого мешка с последующим его **отсечением**



В

## 3-ий ЭТАП:

# СПОСОБЫ ПЛАСТИКИ ГРЫЖЕВЫХ ВОРОТ

- 1) простые;
  - 2) реконструктивные;
  - 3) пластические.
- Простые способы - закрытие дефекта брюшной стенки с помощью швов.
  - Реконструктивные способы - изменение конструкции грыжевых ворот с целью их укрепления.
  - Пластические способы при больших «застарелых» грыжах, когда собственных тканей недостаточно (апоневротические или мышечные лоскуты на питающей ножке из близлежащих областей, синтетический материал).

## СПОСОБЫ ПЛАСТИКИ ПАХОВОГО КАНАЛА

### ПЛАСТИКА ПЕРЕДНЕЙ СТЕНКИ

- *по Жирару (1).*

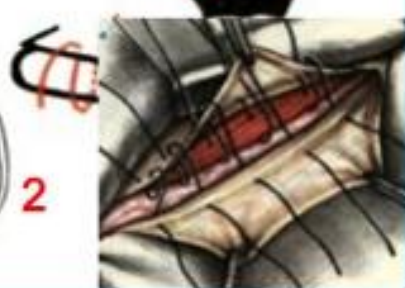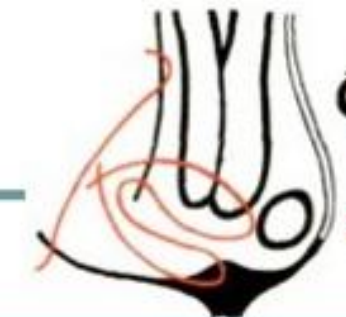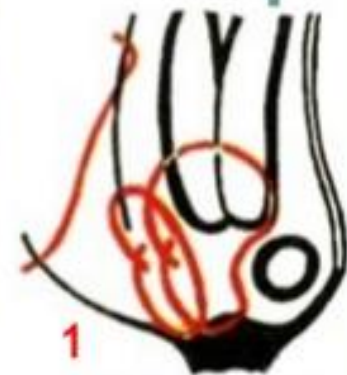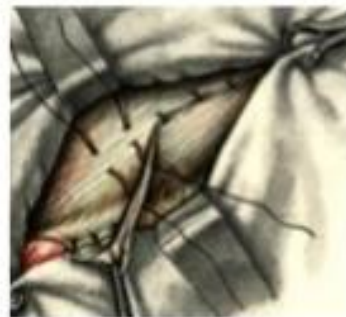
а - подшивание внутренней косой и поперечной мышц живота к паховой связке;

б - подшивание верхнего лоскута апоневроза наружной косой мышцы живота к паховой связке;

в - подшивание нижнего лоскута апоневроза на верхний.

- *по Спасокукоцкому*

одновременное проведение швов через верхний лоскут апоневроза наружной косой мышцы живота, поперечную и внутреннюю косые мышцы и паховую связку впереди семенного канатика



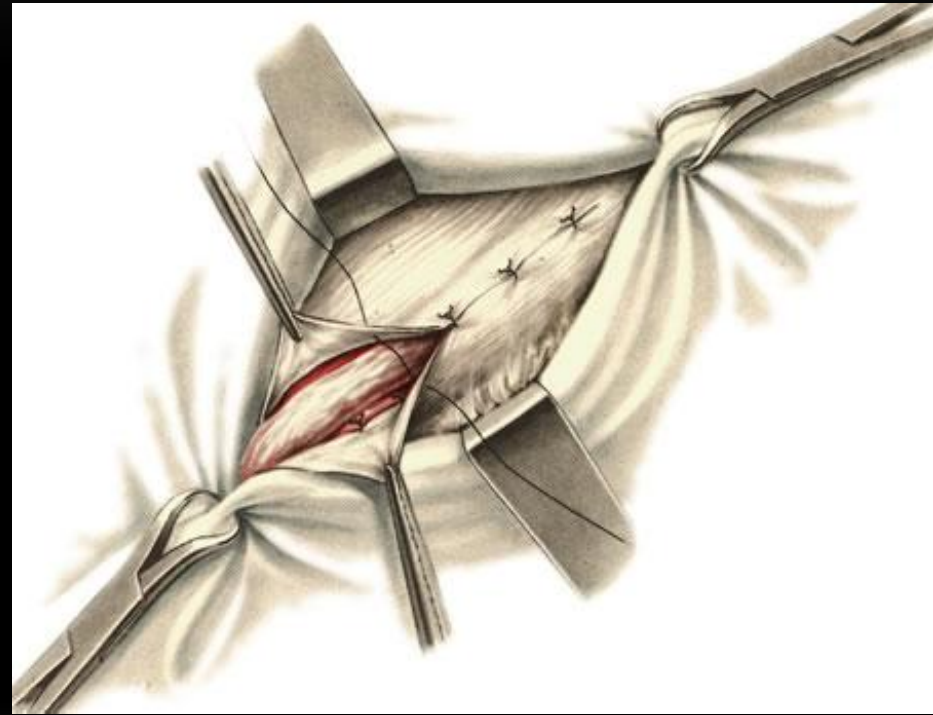
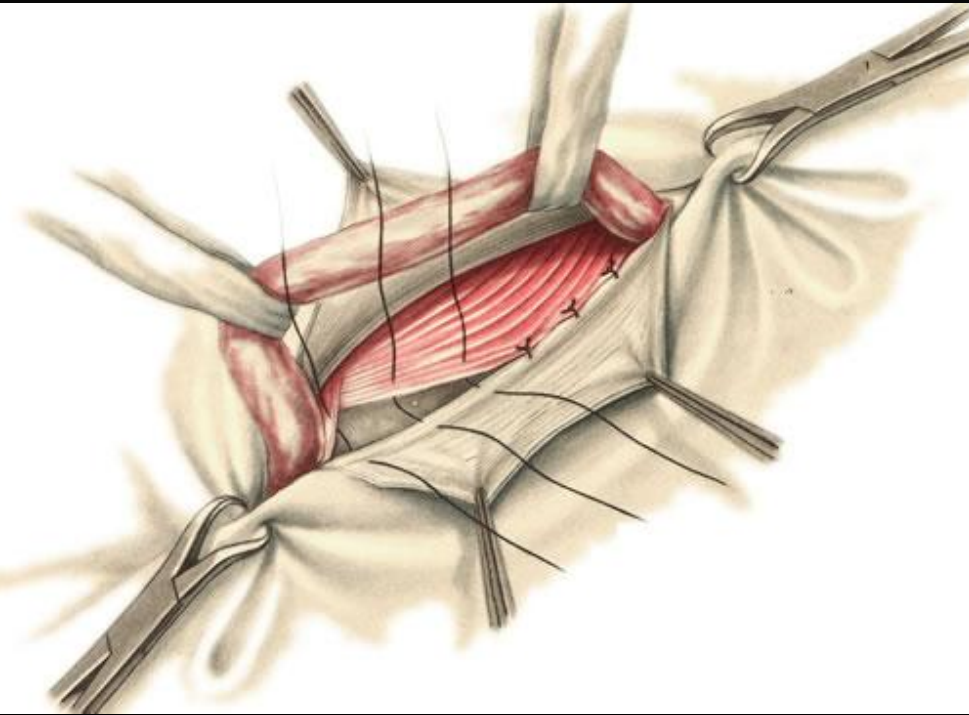
### ШОВ КИМБАРОВСКОГО (2)



# ВИДЫ ПЛАСТИК ПАХОВОГО КАНАЛА

- *Шов Кимбаровского.*
- 1. Прокалывают верхний лоскут апоневроза, захватывают в шов внутреннюю косую и поперечную мышцы. Выкол иглы – свободно огибая снизу указанные мышцы по направлению изнутри кнаружи. Этой же лигатурой прошивается паховая связка. Таких швов накладывается несколько.
- 2. Нижний лоскут апоневроза подшивается к верхнему, в результате чего формируется дубликатура апоневроза.
- Способ Бассини (Bassini). После отсечения грыжевого мешка семенной канатик отводят кверху и кнаружи. Затем рядом узловых шелковых швов подшивают край внутренней косой и поперечной мышц вместе с подлежащей поперечной фасцией к паховой связке. В верхнем углу раны оставляют достаточную щель, чтобы не ущемить семенной канатик. В области лонного бугорка к паховой связке и надкостнице лонной кости подшивают 1—2 швами край влагалища прямой мышцы живота. Завязав поочередно все швы, семенной канатик укладывают на созданное мышечное ложе и поверх него сшивают рядом узловых швов края апоневроза наружной косой мышцы живота .

# СПОСОБ БАССИНИ



# СПОСОБ ЛИХТЕНШТЕЙНА

Кожа и подкожная клетчатка рассекаются на 2 см выше и параллельно паховой складке. Вскрывается апоневроз наружной косой мышцы. Апоневроз наружной косой мышцы отделается от семенного канатика до паховой связки, семенной канатик берется на держалку. Из элементов семенного канатика выделяется грыжевой мешок и без вскрытия погружается в брюшную полость.

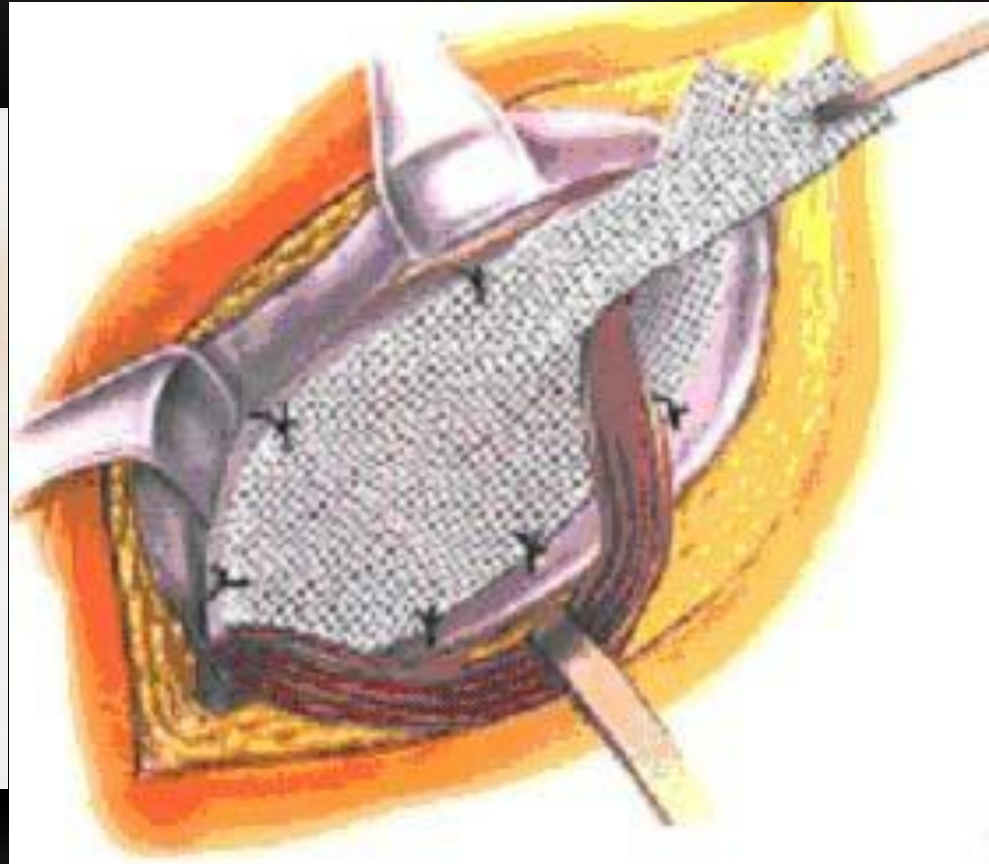
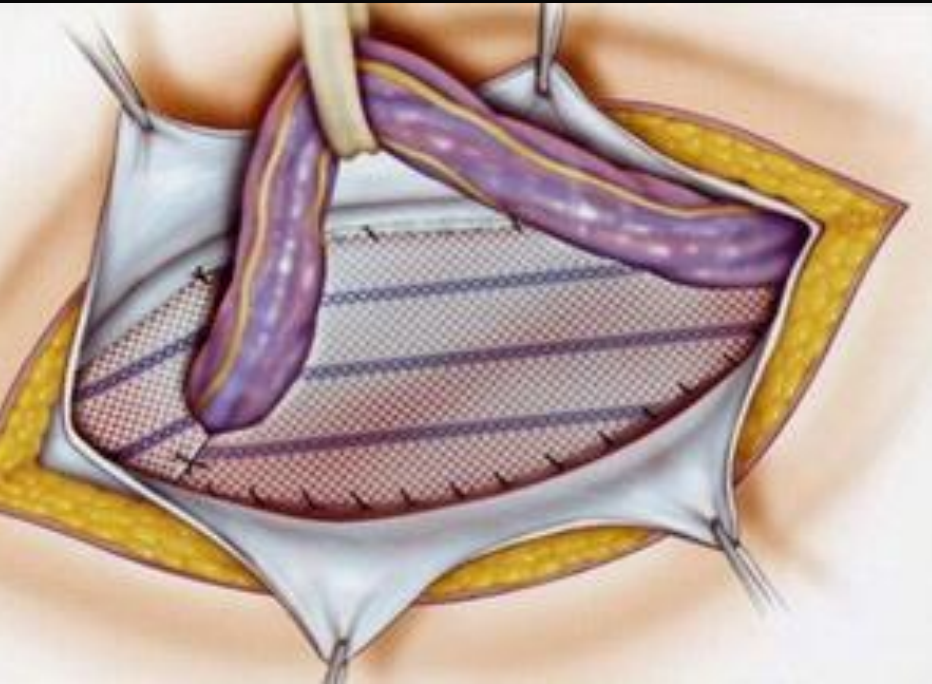
Вскраивается сетка. Первым швом медиальный край сетки подшивается к надкостнице лонной кости. Затем непрерывным швом нижний край сетки подшивается к паховой связке.

После этого выкраивается отверстие под семенной канатик. Канатик помещается в отверстие.

Отдельными узловыми швами верхний край сетки подшивается к сухожильной части внутренней косой мышцы.

Последним швом края сетки сшиваются позади семенного канатика. При этом края не только сшиваются, но и подшиваются к паховой свсзке. Этот прием позволяет точно дозировать диаметр отверстия для семенного канатика.

Непрерывным швом ушивается апоневроз наружной кожей мышцы, отдельными швами викрилом — собственная фасция подкожной клетчатки.



# ОСЛОЖНЕНИЯ

- Повреждение семенного канатика
- Повреждение кишки
- Повреждение бедренного сустава
- Тромбоз голенных глубоких вен
- Гидроцеле - водянка мошонки
- Нагноение раны

# ПРОФИЛАКТИКА

- В рамках профилактики рецидива паховой грыжи, как, кстати, и её первичного возникновения специалисты рекомендуют укреплять мышцы брюшной стенки посредством регулярных, рациональных тренировок, ограничения чрезмерных физических нагрузок, ношения женщинами во время беременности особых бандажей, поддерживающих мышцы живота.
- Бандажи - предназначены для профилактики развития грыж, а при их наличии — для предупреждения увеличения выпячивания, профилактики ущемления.
- В период после операции бандаж позволяет избежать растяжения мышц, сократить нагрузку на брюшной пресс, благодаря чему значительно уменьшается вероятность рецидивов и осложнений.
- Ношение пахового бандажа обеспечивает равномерное распределение внешней нагрузки и внутрибрюшного давления на оперированную область, сокращает компрессию на рубцовую зону, что способствует её быстрому заживлению.