

ГБОУ ВПО Смоленская государственная медицинская
академия Министерства здравоохранения РФ
Кафедра инфекционных болезней у детей

Клинический случай



Врач приёмного отделения



Заболел **19.10.15г.** когда повысилась температура тела до 37.5°C , появилась заложенность носа с необильным отделяемым. К вечеру стал покашливать. На следующий день вызвали участкового педиатра, кроме катаральных явлений наблюдалась гиперемия задней стенки глотки. Проводилась симптоматическая терапия капли в нос Генферон и теплое питье.

На 3-ий день **21.10.15г.** вечером 20:00 состояние ребенка резко ухудшилось: повысилась температура до 39°C , ребенок стал вялым, иногда беспокоился, отказывался от еды. Мать давала Цефекон, температура снизилась до $38,3^{\circ}\text{C}$. С 02:00-03:00 часов дважды была рвота.

Утром в 8:00 ребенок беспокоился особенно, когда его брали на руки-гиперестезия, и мать заметила выбухание и пульсацию большого родничка. Затем мама вызвала участкового педиатра, участковый доктор направила на госпитализацию. Не дождавшись скорой медицинской помощи, сами поехали на своей машине.

Жалобы: температура тела 39°C , вялость, снижение аппетита, однократная рвота.

Из анамнеза заболевания:

ребенок болен с 19.10.15г. Заболевание началось остро, когда поднялась температура до $38,5^{\circ}\text{C}$, затем до 39°C , 2 раза была рвота. Дома принимал жаропонижающее Цефекон, Генферон капли в нос.

Анамнез жизни:

Ребенок от 3 беременности без особенностей, роды 3-е в 38 недель, путем Кесарева сечения. Масса при рождении 3400кг, длина тела 52см. Прибавка массы тела за 1 месяц $3400+600=4000\text{г}$; 2 месяц $4000+700=4700$; 3 месяц $4700+800=5500\text{г}$; 4 месяц $5500+700=6200$; 5 месяц $6200+650=6850$; 6 месяц $6850+600=7450$; 7 месяц $7450+600=8050\text{г}$; 8 месяц $8050+500=8550$; 9 месяц $8550+500=9050\text{г}$; 10 месяц $9050+500=9550\text{г}$. Длина тела за 1 месяц $52+3=55$; 2 месяц $55+3=58$; 3 месяц $58+2=60$; 4 месяц $60+2,5=62,5$; 5 месяц $62,5+2=64,5$; 6 месяц $64,5+2=66,5$; 7 месяц $66,5+1,5=68$; 8 месяц $68+2=70$; 9 месяц $70+1,5=71,5$; 10 месяц $71,5+1=72,5$. Период новорожденности без особенностей. Из роддома выписан домой на 7-е сутки. Находится на грудном вскармливании. Прикормы вводились в срок.

Привит по возрасту.

Перенесенные заболевания: ОРВИ

Аллергоанамнез не отягощен.

Данные объективного обследования

Общее состояние: тяжелой степени тяжести за счет симптомов интоксикации, неврологической симптоматики. Сознание спутанное, парестезия, крик монотонный на одной ноте. Ребенок вялый, бледный. Аппетит снижен, пьет охотно, температура тела 38*С

Конституциональное телосложение: нормостеник. Кожные покровы бледной окраски, чистые умеренной влажности, периорбитальный цианоз умеренно выражен. Подкожно-жировая клетчатка развита удовлетворительно, распределена равномерно. Отеков нет. Тургор мягких тканей сохранен. Периферические лимфатические узлы не пальпируются. Склеры обычной окраски, конъюнктивы обычной окраски, отделяемого с конъюнктивы нет.

Б/родничок 2,0x2,0 выбухает, пульсирует.

Носовое дыхание свободное, отделяемого нет. Миндалины не увеличены, не гиперемированы. Грудная клетка обычной формы, симметрична в акте дыхания. ЧДД 32 в 1 минуту, кашель не беспокоит. Над всей поверхностью легких ясный легочный звук. Дыхание пуэрильное, хрипы не выслушиваются.

Область сердца визуально не изменена. Перкуторные границы абсолютной и относительной сердечной тупости соответствует возрастной норме. Тоны сердца ритмичные, звучные, вдоль левого края грудины выслушивается систолический шум ЧСС 184 в 1 минуту.

Язык чистый. Живот мягкий, при пальпации беспокоится. Печень выступает из под края реберной дуги на 2,0см. Селезенка не пальпируется. Стула на момент осмотра не было. Со слов матери стул кашицей до 1 раз в сутки. Мочеиспускание свободное, безболезненное.

Менингеальные знаки ригидность затылочных мышц 3 поперечных пальца.

Симптом Брудзинского, нижний симптом Кернига сомнительный. Симптом Лессажа(+/-)

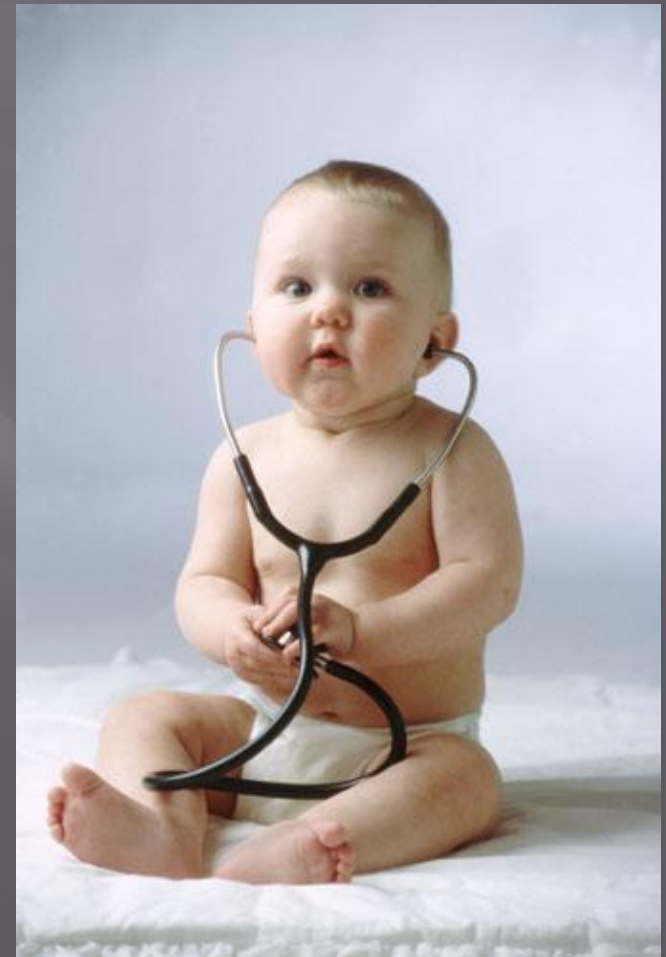Предварительный диагноз: Гнойный менингит, тяжелая форма

По тяжести заболевания ребенок был госпитализирован в реанимационное отделение.



План обследования

1. ОАК (Эр., Нь, ЦП, Т., Лейк., Н., С/Я., Э., М., СОЭ)
2. Б\Х крови (О.бел., Кре., Моч., Gl, АЛТ, АСТ, ЩФ, Na, K, Cl)
3. Коагулограмма
4. Группа крови и Rh-фактор
5. Анализ крови на ВИЧ, HBs
6. Мазок из носоглотки на ИГ
7. Мазок из носа и ротоглотки на флору
8. ОАМ
9. Копрограмма
10. ЭКГ
11. Рентгенография ОГК



Врач анестезиолог-реаниматолог



22.10.15 15ч 30м

T = 38,0; ЧСС = 190 в мин; ЧДД = 36 в мин; АД = 115/65; SpO₂ = 94%

Ребенок поступил из приемного отделения. Состояние тяжелое за счет синдромов интоксикации, неврологической симптоматики.

Температура фебрильная. В сознании, реакция на осмотр крайне негативная; крик монотонный, громкий; гиперестезия.

Кожа бледная, сыпи нет, отмечается «мраморность» сосудистого рисунка на конечностях. Видимые слизистые умеренно влажные.

Большой родничок размером 2,0 x 2,0 см, выбухает, пульсирует.

Зрачки D=S, фотореакция сохранена. Менингеальные знаки: ригидность мышц затылка около 3см, симптом Кернига положительный с обеих сторон.

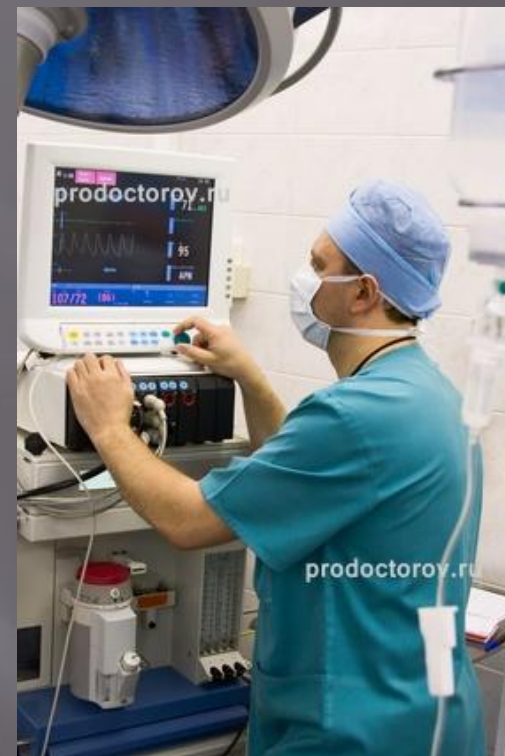Дыхание самостоятельное, адекватное. Аускультативно – проводится во все отделы, пуэрильное, хрипов нет. Тоны сердца ритмичные, приглушены, тахикардия. Живот мягкий, доступен глубокой пальпации, печень пальпируется + 2 см от края реберной дуги, перистальтика сохранена. Мочеиспускание не нарушено, стула на момент осмотра не было.

План обследования:

1. ОАК (Эр., Нь, ЦП, Т., Лейк., Н., С/Я., Э., М., СОЭ)
2. Б\Х крови (О.бел., Кре., Моч., Gl, АЛТ, АСТ, ЩФ, Na, K, Cl)
3. Коагулограмма
4. Группа крови и Rh-фактор
5. Анализ крови на ВИЧ, HBs
6. Мазок из носоглотки на ИГ
7. Мазок из носа и ротоглотки на флору
8. ОАМ
9. Копрограмма
10. ЭКГ
11. Рентгенография ОГК

Лечение:

- 1) с дезинтоксикационной целью – ИДТ глюкозо-солевыми растворами $\frac{1}{2}$ от ФП + ПП
- 2) с целью дегидратации $MgSO_4$ 25% - 0,2 мл/кг
- 3) гормональная терапия – дексаметазон 0,9 каждые 6 часов
- 4) антибиотикотерапия – цефотаксим 200 мг/кг/сут каждые 6 часов
в\в



22.10.15; 16ч 20м.

С целью седации, для проведения диагностической люмбальной пункции, назначен кетамин 1,0 в\м.

После обработки инъекционного поля, в асептических условиях, в положении лежа на боку, на уровне L4-L5 произведена пункция спинномозгового канала. Получен ликвор под небольшим давлением, мутный.

19ч 00м;

T = 36,2; ЧСС = 123 в мин; ЧДД = 28 в мин; АД = 105\60; SpO₂ = 99%.

Состояние тяжелое, стабильное. Отмечался подъем температуры тела до 38,6°, введен ортофен 1,0 в\м, на момент осмотра не лихорадит. В сознании, вялый, реакция на осмотр негативная; крик громкий, монотонный. Сосет самостоятельно, аппетит снижен. Рвоты не было.

Кожа бледная, сыпи нет, слизистые умеренно влажные. «мраморность» сосудистого рисунка выражена меньше. Большой родничок размером 2,0 x 2,0 см, выбухает, пульсирует. Зрачки D=S, фотореакция сохранена. Менингеальные знаки: сохраняются (регидность мышц затылка около 3см, симптом Кернига положительный с обеих сторон).

Дыхание самостоятельное, адекватное. Аускультативно – проводится во все отделы, пуэрильное, хрипов нет. Тоны сердца ритмичные, приглушены, тахикардия. Живот мягкий, доступен глубокой пальпации, печень пальпируется + 2 см от края реберной дуги, перистальтика сохранена. Мочеиспускание не нарушено, стула на

23ч 00м;

T = 36,5; ЧСС = 136 в мин; ЧДД = 30 в мин; АД = 94\55; SpO₂ = 99%.

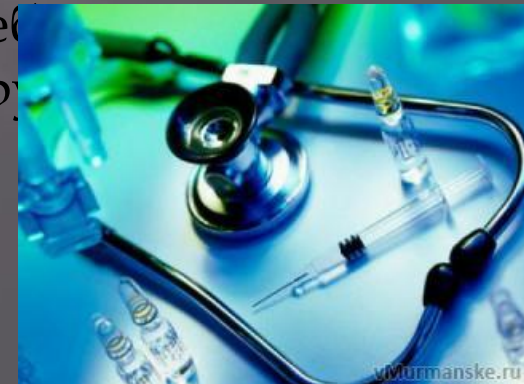Состояние тяжелое, стабильное. Не лихорадит. В сознании, вялый; крик громкий, монотонный. Сосет самостоятельно, аппетит улучшился. Самостоятельно сидит в кроватке. Рвоты не было.

Кожа бледная, сыпи нет, слизистые умеренно влажные.

«мраморность» сосудистого рисунка выражена меньше. Большой родничок размером 2,0 x 2,0 см, выбухает, пульсирует меньше.

Зрачки D=S, фотореакция сохранена. Менингеальные знаки: регидность мышц затылка около 3см, симптом Кернига положительный с обеих сторон.

Дыхание самостоятельное, адекватное. Аускультативно – проводится во все отделы, пуэрильное, хрипов нет. Тоны сердца ритмичные, приглушены, тахикардия. Живот мягкий, доступен глубокой пальпации, печень пальпируется + 2 см от края реберной дуги, перистальтика сохранена. Мочеиспускание не нарушено. В момент осмотра не было.



23.10.15; 3ч 00м;

T = 36,4; ЧСС = 127 в мин; ЧДД = 28 в мин; АД = 95\52; SpO₂ = 99%.
Состояние ребенка тяжелое, стабильное. Не лихорадит. Спит.
Данные объективного обследования прежние. Мочеиспускание не нарушено, стула на момент осмотра не было.

7ч 00м;

T = 36,5; ЧСС = 135 в мин; ЧДД = 30 в мин; АД = 90\56; SpO₂ = 99%.
Состояние тяжелое, стабильное. Не лихорадит. В сознании, сидит в кроватке, периодически беспокоится; голос громкий, звучный.
Аппетит улучшился, сосет самостоятельно, пьет охотно. Рвоты не было.

Кожа бледная, сыпи нет, слизистые умеренно влажные.
«мраморность» сосудистого рисунка не выражена. Большой родничок размером 2,0 x 2,0 см, выбухает, пульсирует меньше.
Зрачки D=S, фотореакция сохранена. Менингеальные знаки: регидность мышц затылка около 2-3см. Симптом Кернига положительный с обеих сторон.

Дыхание самостоятельное, адекватное. Аускультативно – проводится во все отделы, пуэрильное, хрипов нет. Тоны сердца ритмичные, приглушены. Живот мягкий, безболезненный, печень пальпируется + 2 см от края реберной дуги, перестальтика сохранена. Введено – в\в-430мл, per os-490мл. Диурез самостоятельный – 430 мл, стула на момент осмотра не было.

10ч 00м;

T = 36,6; ЧСС = 126 в мин; ЧДД = 28 в мин; АД = 96\57; SpO₂ = 99%.

Состояние тяжелое за счет синдромов интоксикации, неврологической симптоматики. Не лихорадит. В сознании, реакция на осмотр негативная; голос громкий, монотонный. Аппетит снижен, сосет самостоятельно, пьет охотно.

Кожа бледная, сыпи нет, отмечается «мраморность» сосудистого рисунка при беспокойстве. Видимые слизистые умеренно влажные.

Большой родничок размером 2,0 x 2,0 см, выбухает, не пульсирует.

Зрачки D=S, фотореакция сохранена. Менингеальные знаки: ригидность мышц затылка около 3см, симптом Кернига положительный с обеих сторон.

Дыхание самостоятельное, адекватное. Аускультативно – проводится во все отделы, пуэрильное, хрипов нет. Тоны сердца ритмичные, приглушены. Живот мягкий, доступен глубокой пальпации, печень пальпируется + 1,5 см от края реберной дуги, перестальтика сохранена. Мочеиспускание не нарушено, стул 1 раз.

Лечение: заменить цефотаксим на цефтриаксон 100 мг/кг/сут через каждые 12 часов

12ч 00м; Осмотр зав. кафедрой Грековой А. И.

T = 37,0 ЧСС = 130 в мин ЧДД = 32 в мин;

С анамнезом заболевания ознакомлена. Учитывая клинико-лабораторные данные у ребенка имеет место гемофильная инфекция, тяжелая форма, гнойный менингит. На момент осмотра состояние тяжелое, стабильное. Сохраняется неврологическая симптоматика (регидность мышц затылка, симптом Кернига справа) и синдром интоксикации. Рекомендовано: продолжить начатое лечение и обследование (согласовано).

16ч 00м;

T = 36,9; ЧСС = 120 в мин; ЧДД = 28 в мин; АД = 93\54; SpO₂ = 99%.

Состояние тяжелое, стабильное. Менингиальные знаки сохраняются. Объективные данные прежние.

Учитывая показания в ОАК от 23.10.15: Эр - $2,9 \times 10^{12}$ /л, Нб -75 г/л, Нт - 22,3%, С видимой тенденцией к снижению показателей с момента поступления. С целью нормализации показателей крови назначено переливание очищенных отфильтрованных размороженных эритроцитов из расчета 10 мл/кг. Изготовление данного компонента крови заказано.

23.10.15; 18ч 00м;

T = 36,6; ЧСС = 117 в мин; ЧДД = 32 в мин; АД = 96\56; SpO₂ = 98%.

Состояние тяжелое за счет синдромов интоксикации, нейротоксикоза, отек головного мозга. Не лихорадит. В сознании, реакция на осмотр – двигательная активность; голос громкий, крик эмоциональный.

Аппетит сохранен, сосет самостоятельно, пьет охотно.

Кожа бледная, сыпи нет, «мраморность» не отмечается. Видимые слизистые умеренно влажные.

Большой родничок размером 2,0 x 2,0 см, выбухает, пульсирует.

Зрачки D=S, фотореакция сохранена. Менингеальные знаки:

регидность мышц затылка около 3см, симптом Кернига справа.

Дыхание самостоятельное, адекватное. Аускультативно – проводится во все отделы, пуэрильное, хрипов нет. Тоны сердца ритмичные,

приглушены. Живот мягкий, доступен глубокой пальпации, печень пальпируется + 1,5 см от края реберной дуги, перестальтика

сохранена. Мочеиспускание не нарушено, стул 1 раз, без

особенностей. Продолжается дегидратационная терапия MgSO₄ 25% из расчета 0,2 мл/кг каждые 12ч.

В коагулограмме от 23.10.15 отмечается умеренно выраженная гипокоагуляция: ПВ – 19,0; ПИ – 78,9%; МНО – 1,33.

Назначена повторная коагулограмма на 24.10.15.

23.10.15; 22ч 00м;

T = 36,4; ЧСС = 121 в мин; ЧДД = 32 в мин; АД = 100\67; SpO₂ = 98%.

После предварительного определения группы крови проведено в/в капельно переливание очищенных фильтрованных эритроцитов из расчета 10 мл/кг.

Трехкратный контроль АД и T тела через час после трансфузии 36,7 - 93/51; 36,9 - 95/52; 36,8 - 92/51.

24.10.15; 06ч 00м;

T = 36,4; ЧСС = 113 в мин; ЧДД = 30 в мин; АД = 95/60; SpO₂ = 98%.

Состояние тяжелое за счет синдромов интоксикации, нейротоксикоза, отек головного мозга. Не лихорадит. В сознании, реакция на осмотр - двигательная активность, беспокоится; голос громкий, крик эмоциональный. Аппетит сохранен, сосет самостоятельно, жадно.

Кожа бледная, сыпи нет, «мраморность» не отмечается. Видимые слизистые умеренно влажные.

Большой родничок размером 2,0 x 2,0 см, выбухает, пульсирует.

Зрачки D=S, фотореакция сохранена. Менингеальные знаки:

регидность мышц затылка около 2-3см, симптом Кернига

ОТРИЦАТЕЛЬНЫЙ с обеих сторон.

Дыхание самостоятельное, адекватное. Аускультативно - проводится во все отделы, пуэрильное, хрипов нет. Тоны сердца ритмичные, несколько приглушены. Живот мягкий, доступен глубокой пальпации, перистальтика сохранена. Мочеиспускание не нарушено, стул 2 раза,

24.10.15; 22ч 00м;

T = 36,5; ЧСС = 139 в мин; ЧДД = 28 в мин; АД = 110/61; SpO₂ = 99%.

Состояние тяжелое, стабильное. Не лихорадит. В сознании, реакция на осмотр – двигается, переворачивается; голос громкий, крик эмоциональный. Аппетит сохранен, сосет самостоятельно, жадно. Смесь усваивает хорошо.

Кожа бледновата, сыпи нет. Отмечается румянец в области щек. Видимые слизистые умеренно влажные.

Большой родничок размером 2,0 x 2,0 см, выбухает, пульсирует. Зрачки D=S, фотореакция сохранена. Менингеальные знаки: ригидность мышц затылка около 2-3см, симптом Кернига отрицательный с обеих сторон.

Дыхание самостоятельное, адекватное. Аускультативно – проводится во все отделы, пуэрильное, хрипов нет. Тоны сердца ритмичные, несколько приглушены. Живот мягкий, доступен глубокой пальпации, перистальтика сохранена. Мочеиспускание не нарушено, стул 2 раза, без особенностей.

25.10.15; 06ч 00м;

T = 36,5; ЧСС = 132 в мин; ЧДД = 28 в мин; АД = 117/69; SpO₂ = 98%.

Состояние тяжелое, стабильное, с некоторой положительной динамикой. Ребенок стал более активным, подвижным, переворачивается на живот. Не лихорадит. В сознании, глаза широко открыты; фиксирует взгляд; голос громкий, гулит, улыбается, называет отдельные слоги. Appetit сохранен, сосет самостоятельно, жадно. Смесь усваивает хорошо.

Кожа бледновата, сыпи нет. Сохраняется небольшой румянец в области щек. Видимые слизистые умеренно влажные.

Большой родничок размером 2,0 x 2,0 см, выбухает, не пульсирует. Зрачки D=S, фотореакция сохранена. Менингеальные знаки: ригидность мышц затылка около 2см, симптом Кернига отрицательный с обеих сторон.

Дыхание самостоятельное, адекватное. Аускультативно – проводится во все отделы, пуэрильное, хрипов нет. Тоны сердца ритмичные, несколько приглушены. Живот мягкий, доступен глубокой пальпации, перистальтика сохранена. Мочеиспускание не нарушено, стул 2 раза, без особенностей. Диурез: 671мл. ИТ: 425мл. объем кормления: 780мл.

25.10.15; 22ч 00м;

T = 36,5; ЧСС = 108 в мин; ЧДД = 34 в мин; АД = 86/44; SpO₂ = 98%.

Состояние тяжелое, стабильное, с некоторой положительной динамикой. Не лихорадит. В сознании. Appetit сохранен, сосет самостоятельно, жадно. Смесь усваивает хорошо.

Кожа бледновата, сыпи нет. Сохраняется небольшой румянец в области щек. Видимые слизистые умеренно влажные.

Большой родничок размером 2,0 x 2,0 см, выбухает, не пульсирует. Зрачки D=S, фотореакция сохранена. Менингеальные знаки: ригидность мышц затылка около 2см, симптом Кернига отрицательный с обеих сторон.

Дыхание самостоятельное, адекватное. Auskultativно – проводится во все отделы, пуэрильное, хрипов нет. Тоны сердца ритмичные, несколько приглушены. Живот мягкий, доступен глубокой пальпации, перестальтика сохранена. Mочеиспускание не нарушено, стул 2 раза, кашицеобразный.



26.10.15; 06ч 00м;

T = 36,4; ЧСС = 119 в мин; ЧДД = 30 в мин; АД = 76/46; SpO₂ = 99%.

Состояние тяжелое, стабильное, с некоторой положительной динамикой. Не лихорадит. В сознании, двигается, переворачивается, голос громкий, гулит, улыбается. Аппетит сохранен, сосет самостоятельно, жадно. Смесь усваивает хорошо.

Кожа бледновата, сыпи нет. Сохраняется небольшой румянец в области щек. Видимые слизистые умеренно влажные.

Большой родничок размером 2,0 x 2,0 см, выбухает, не пульсирует. Зрачки D=S, фотореакция сохранена. Менингеальные знаки: регидность мышц затылка около 2см, симптом Кернига отрицательный с обеих сторон.

Дыхание самостоятельное, адекватное. Аускультативно – проводится во все отделы, пуэрильное, хрипов нет. Тоны сердца ритмичные, несколько приглушены. Живот мягкий, доступен глубокой пальпации, перестальтика сохранена. Мочеиспускание не нарушено, стул 4 раза, кашицеобразный. Диурез: 650мл. ИТ: 243мл. объем питания: 780 мл.

26.10.15; 22ч 00м;

T = 36,6; ЧСС = 123 в мин; ЧДД = 30 в мин; АД = 82/57; SpO₂ = 99%.

Состояние тяжелое, стабильное. Не лихорадит. В сознании, двигается, переворачивается, голос громкий, гулит, улыбается. Аппетит сохранен, сосет самостоятельно, жадно. Смесь усваивает хорошо 180-200 мл, не срыгивает.

Кожа бледновата, сыпи нет. Видимые слизистые умеренно влажные.

Большой родничок размером 2,0 x 2,0 см, выбухает, не пульсирует.

Зрачки D=S, фотореакция сохранена. Менингеальные знаки: регидность мышц затылка около 2см.

Дыхание самостоятельное, адекватное. Аускультативно – проводится во все отделы, пуэрильное, хрипов нет. Тоны сердца ритмичные, несколько приглушены. Живот мягкий, доступен глубокой пальпации, перестальтика сохранена. Мочеиспускание не нарушено, стул 1 раз, без особенностей.

Б/Х крови от 26.10.15: глюкоза – 3,9 ммоль/л



27.10.15; 06ч 00м;

T = 36,6; ЧСС = 116 в мин; ЧДД = 30 в мин; АД = 93/54; SpO₂ = 99%.

Состояние тяжелое, стабильное. Не лихорадит. В сознании, двигается, переворачивается, голос громкий, гулит, улыбается. Аппетит сохранен, сосет самостоятельно, жадно. Смесь усваивает хорошо 180-200 мл, не срыгивает.

Кожа бледновата, сыпи нет. Видимые слизистые умеренно влажные.

Большой родничок размером 2,0 x 2,0 см, выбухает, не пульсирует.

Зрачки D=S, фотореакция сохранена. Менингеальные знаки: регидность мышц затылка около 2,5см.

Дыхание самостоятельное, адекватное. Аускультативно – проводится во все отделы, пуэрильное, хрипов нет. Тоны сердца ритмичные, несколько приглушены. Живот мягкий, доступен глубокой пальпации, перестальтика сохранена. Мочеиспускание не нарушено, стул 1 раз, без особенностей. Диурез: 580мл. ИТ: 371 г. Питание: 1200мл.



27.10.15; 09ч 50м

Для проведения МСКТ головного мозга с целью седации назначен кетамин 1,0 в/м

28.10.15; 06ч 00м

T = 36,5; ЧСС = 118 в мин; ЧДД = 32 в мин; АД = 94/50; SpO₂ = 99%.

Состояние тяжелое, стабильное. Не лихорадит. В сознании, двигается, переворачивается, голос громкий, гулит, улыбается. Аппетит сохранен, сосет самостоятельно, жадно. Смесь усваивает хорошо, не срыгивает.

Кожа бледновата, сыпи нет. Видимые слизистые умеренно влажные. Большой родничок размером 2,0 x 2,0 см, выбухает меньше, не пульсирует. Зрачки D=S, фотореакция сохранена. Менингеальные знаки: регидность мышц затылка около 2,5см.

Дыхание самостоятельное, адекватное. Аускультативно – проводится во все отделы, пуэрильное, хрипов нет. Тоны сердца ритмичные, несколько приглушены. Живот мягкий, доступен глубокой пальпации, перестальтика сохранена. Печень пальпируется +1,5 см от края реберной дуги. Мочеиспускание не нарушено, стул 2 раза, без особенностей. Диурез: 660мл. ИТ: 211мл. объем питания: 1200мл.

29.10.15; 06ч 00м

T = 36,5; ЧСС = 121 в мин; ЧДД = 29 в мин; АД = 91/49; SpO₂ = 99%.

Состояние средней тяжести, за счет уменьшения симптомов интоксикации и неврологической симптоматики. Не лихорадит. В сознании, активен, двигается, переворачивается, голос громкий, гулит, улыбается. Аппетит сохранен, сосет самостоятельно, жадно. Смесь усваивает хорошо, не срыгивает.

Кожа бледновата, сыпи нет. Видимые слизистые умеренно влажные.

Большой родничок размером 2,0 x 2,0 см, выбухает меньше, не пульсирует. Зрачки D=S, фотореакция сохранена. Менингеальные знаки: ригидность мышц затылка около 2см.

Дыхание самостоятельное, адекватное. Аускультативно – проводится во все отделы, пуэрильное, хрипов нет. Тоны сердца ритмичные, несколько приглушены. Живот мягкий, доступен глубокой пальпации, перистальтика сохранена. Печень пальпируется +1,5 см от края реберной дуги. Мочеиспускание не нарушено, стул 1 раз, без особенностей.

29.10.15; 12ч 00м. Переводной эпикриз.

Ребенок Сидоров Дима 9,5 мес, поступил в АРО 22.10.15г в 15ч 30м. Состояние ребенка при поступлении тяжелое за счет симптомов интоксикации, неврологической симптоматики, отек головного мозга.

Проводилось лечение:

- 1) С целью дезинтоксикации ИТ 1/2 от ФП глюкозо-солвые растворы 2:1
- 2) С целью дегидратации $MgSO_4$ 25% 0,2 мл/кг
- 3) Гормональная терапия: дексаметазон 3 мг/кг/сут по преднизолону с 22.10.15 по 26.10.15, 27.10.15 снижение дозы в 2 раза, 28.10.15 дексаметазон отменен.
- 4) А/Б терапия: 22.10.15 цефотаксим 200 мг/кг/сут, с 23.10.15 цефтриаксон 100 мг/кг/сут
- 5) С целью повышения иммунных свойств организма: пентоглобин 3 мл/кг
- 6) Коррекция анемии: отмытые, размороженные эритроциты 86 мл (23.10.15)
- 7) Коррекция гипопроотеинемии: 10% альбумин 25,0.

На фоне проводимой терапии состояние с положительной динамикой: средней степени тяжести, стабильное. Гемодинамика

Лечащий врач



Осмотр в отделении

29/10/15. Переведен в инфекционное отделение № 4. 11 день заболевания, 9 день госпитализации.

Общее состояние ребёнка средней степени тяжести за счёт неврологического синдрома. Не лихорадит. При осмотре активен, аппетит сохранен. Гемодинамика стабильная, сыпи нет, сохраняется бледность кожных покровов. Большой родничок 1,0 x 1,0 см, нормотоничен.

Над легкими дыхание проводится во всех отделах, экссудация не выслушивается, хрипов нет. ЧДД 30 в/мин.

Тоны сердца звучные, ритмичные, патологических шумов нет. ЧСС 126 в/мин. Живот при пальпации мягкий безболезненный.

Печень 1,0-1,5 см из-под края реберной дуги, край ровный, плотно-эластичной консистенции. Селезенка не пальпируется.

Определяется ригидность мышц затылка 1-1,5 см.

Стул регулярный оформленный, мочеиспускание свободное, безболезненное, в достаточном количестве.

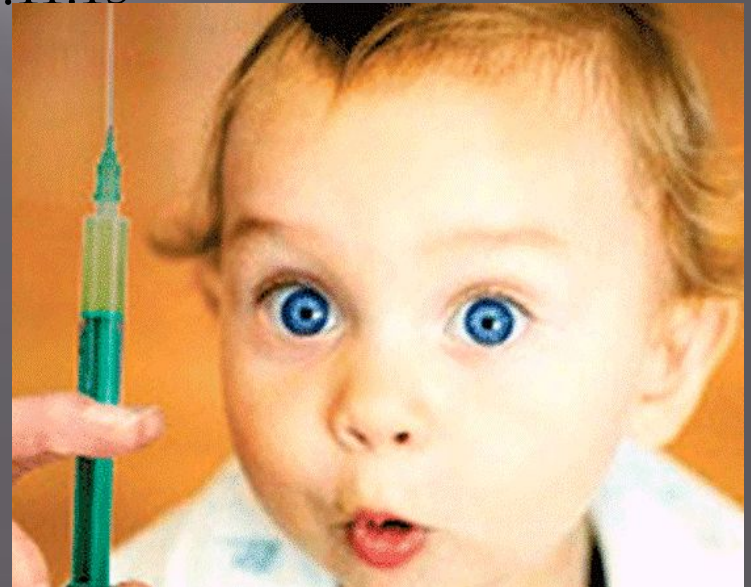План обследования:

- ОАК
- ОАМ
- Б/Х анализ крови: о. белок, креатинин, глюкоза, мочевина.
- Контрольное исследование СМЖ
- Коагулограмма
- МСКТ головного мозга



Лечение:

- Режим бокс
- Диета 16
- Цефтриксон 430 мг 2 р/сут. в/в с 29.10 по 9.11.15
- Кортексин 5мг 1р/сут. с 29.10 по 9.11.15
- Ортофен 2,5% 0,4 мл в/м при Температуре более 38.5 С
- Аципол по 1 капс 3р/д внутрь с 5.11 по 9.11.15
- Цефепим 140 мг 3 р/д в/м с 10.11.15
- Осмотр ЛОР



30.10.15 Осмотр совместно с зав. отделения:

Общее состояние ребенка средней степени тяжести за счет неврологического синдрома, не лихорадит.

При осмотре: активный, аппетит сохранен.

Гемодинамика стабильная, сыпи нет, сохраняется бледность кожных покровов. Большой родничок 1,0x1,0 см, нормотоничен.

Над легкими дыхание проводится во все отделы, хрипов и экссудации нет.

Тоны сердца звучные, ритмичные, ЧСС 120/мин.

Живот при пальпации мягкий, безболезненный. Печень 1,5 см из-под края реберной дуги, край ровный, плотно-эластической консистенции. Селезенка не пальпируется. Стул регулярный.

Мочеиспускание свободное, безболезненное, в достаточном количестве.

2.11.15 Осмотр совместно с зав. отделения:

Состояние средней степени тяжести за счет неврологического синдрома. Отмечается повышение температуры тела до фебрильных цифр (введено жаропонижающее).

При осмотре лабильно-негативен. Бледен, сыпи нет. Гемодинамика не страдает.

Б.Р. 1,0x1,0 см, нормотоничен, края плотные.

Ротоглотка без воспалительных явлений. Скудное серозное отделяемое из носовых ходов.

В легких дыхание пуэрильное, экссудации нет.

Тоны сердца звучные, ЧСС 126 в/мин, ритмичные.

Живот мягкий, доступен пальпации во всех отделах. Печень = 1, 0 см их-под края реберной дуги. Стул кашицей 2 р/сут.

Мочится достаточно, моча светло-желтая.

Назначена контрольная СМП с целью оценки эффективности проводимой терапии.

5.11.15 осмотр в отделении:

Состояние ребенка средней степени тяжести за счет неврологического синдрома. Не лихорадит. В отсутствии медработника в палате играет, общается с матерью.

Кожа бледная, чистая. Гемодинамика стабильная.

Ротоглотка без воспалительных явлений.

Б.Р. 1,0x1,0 см, нормотоничен.

Носовое дыхание сохранено. ЧДД 28 в/мин. В легких дыхание пуэрильное, экссудации нет.

Тоны сердца звучные, ритмичные, ЧСС 128/мин.

Живот мягкий, доступен пальпации во всех отделах.

Стул кашицей, без примесей. Мочится регулярно, моча светлая.

9.11.15 осмотр совместно с зав отделения:

Общее состояние ребенка средней тяжести за счет неврологического синдрома.

При осмотре реагирует негативно, беспокойный.

Кожные покровы очень бледные, гемодинамика не страдает, но при беспокойстве мраморность конечностей.

Зев без воспалительных явлений.

Над легкими дыхание проводится во все отделы.ю экссудации нет. ЧДД 25/мин.

Тоны сердца звучные, ритмичные, ЧСС 125/мин.

Живот мягкий при пальпации. Печень + 1,0 см из-под края реберной дуги, селезенка не пальпируется. Менингеальные знаки отрицательные.

Стула не было, мочится регулярно.

В ОАК от 5.11.15 - анемия, легкая форма, резко ускоренное СОЭ до 50 мм/час.

Показана контрольная СМП

При проведение спинальной пункции ликвор вытекал под давлением, с примесью крови. Взята для клинического исследования.

Учитывая результаты полученной СМЖ Назначено МСКТ головного мозга
10.11.15

10.11.15 осмотр в отделении:

Общее состояние ребенка средней тяжести, стабильное. При осмотре реакция крайне негативная, беспокоен. Не лихорадит. Аппетит со слов матери не страдает. Кожные покровы очень бледные, сыпи нет, гемодинамика не страдает.

Зев без воспалительных явлений.

Над легкими дыхание проводится во все отдел, экссудации не выслушивается ЧДД 25/мин.

Тоны сердца звучные, ритмичные, ЧСС 123/мин.

Живот мягкой, безболезненный. Менингеальные знаки отрицательные. Стул кашицеобразные, без примесей. Мочится регулярно.

На СКТ головного мозга от 10.11.15 – умеренная наружная и внутренняя гидроцефалия, киста в ЗЧЯ.

Посев на флору СМЖ от 2.11.15 – нет роста.

Назначены контрольные общеклинические анализы на 11.11.15 и контрольная СМП

11.11.15 Результат Исследования СПМ

Белок – 0,33 г/л,

Цитоз 99×10^9 /л

Лимф ?9%

Нейтр 21%,

Т.кю сохраняется цитоз, учитывая гемофильную этиологию менингита необходимо продолжиь антибактериальную терапию (цефалоспорины 4 поколения- цефепим, из расчета 50 мг/кг в сутки, в 3 введения)

12.11.15 осмотр в отделении

Состояние ребенка средней степени тяжести. Самочувствие хорошее. Не лихорадит. При осмотре негативен, аппетит сохранен.

Гемодинамика стабильная, сыпи нет, кожные покровы бледные.

Б.Р. Нормотоничен.

Зев без воспалительных явлений.

Над легкими дыхание проводится во все отделы, экссудации не выслушивается, ЧДД 26/мин.

Тоны сердца звучные, ритмичные, ЧСС 126/мин.

Живот мягкий безболезненный при пальпации.

Менингеальные знаки отрицательные.

Стул кашицеобразный, без примесей, мочится регулярно, достаточно.

В ОАК от 11.11.15 анемия, нормохромная, легкая форма, лимфоцитоз, ускоренное СОЭ 28 мм/ч

ОАМ от 10.11.15 без патологии

Исследование мочи от 10.11.15 без патологии

Врач - лаборант



Результаты лабораторного обследования:

22.10.2015г. (первые сутки госпитализации, четвертые болезни)

1. Общий анализ крови:

- ▣ Эритроциты – $3,3 \cdot 10^{12}$ /л
- ▣ Гемоглобин – 83 г/л
- ▣ Цветной показатель – 0,75
- ▣ Тромбоциты – $297 \cdot 10^9$ /л
- ▣ Лейкоциты – $10,3 \cdot 10^9$ /л
- ▣ Нейтрофилы: п/я – 12%
с/я – 36%
- ▣ Эозинофилы – 1%
- ▣ Лимфоциты – 46%
- ▣ Моноциты – 5%
- ▣ СОЭ – 63мм/ч

Заключение: анемия средней степени тяжести, ускоренное СОЭ, палочкоядерный сдвиг влево.

23.10.2015г. (вторые сутки госпитализации, пятые болезни)

1. Общий анализ крови:

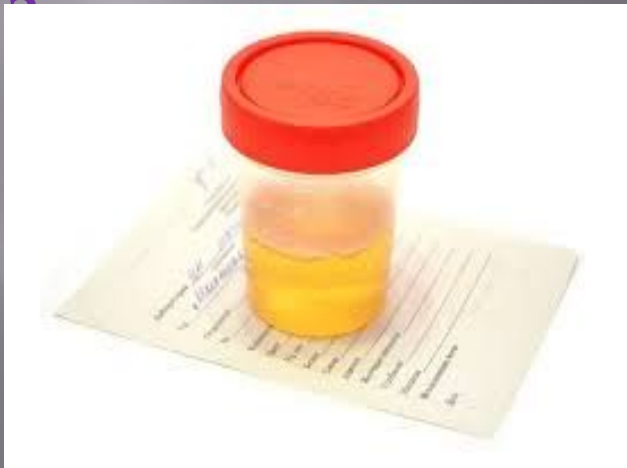- ▣ Эритроциты – $2,9 \cdot 10^{12}$ /л
- ▣ Гемоглобин – 75 г/л
- ▣ Цветной показатель – 0,75
- ▣ Тромбоциты – $359 \cdot 10^9$ /л
- ▣ Лейкоциты – $18,2 \cdot 10^9$ /л
- ▣ Нейтрофилы: п/я – 21%
с/я – 59%
- ▣ Эозинофилы – 1%
- ▣ Лимфоциты – 17%
- ▣ Моноциты – 3%
- ▣ СОЭ – 30мм/ч

Заключение: анемия средней степени тяжести, ускоренное СОЭ, палочкоядерный сдвиг влево.

2. Общий анализ

мочи :

- Цвет – с/ж
- Прозрачность – прозрачная
- Относительная плотность – 1010
- рН – 5.5
- Белок – *abs.*
- Лейкоциты – *abs.*
- Эритроциты – *abs.*



3. Копрограмма:

- Макроскопическое исследование:
 - форма – неоформленный
 - консистенция – жидкий
- Микроскопическое исследование:
 - Мышечные волокна – в небольшом количестве
 - Крахмал – (-)
 - Нейтральный жир – (-)
 - Жирные кислоты – (-)
 - Лейкоциты – *abs*
 - Слизь – *abs*
 - Йодоф. бактерии – в небольшом количестве

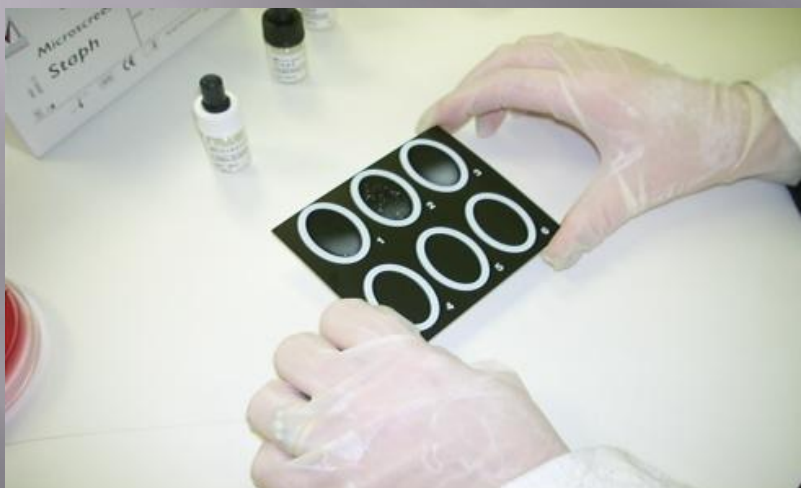Заключение: без патологических изменений.

4. Анализ:

- ▣ Латекс-агглютинация СМЖ

Заключение:

В СМЖ обнаружены антигены *Haemophilus influenza*.



5. Биохимический анализ крови:

- ▣ Общий белок - 82 г/л
- ▣ Креатинин - 52 мкмоль/л
- ▣ Мочевина - 7,5 ммоль/л
- ▣ Глюкоза - 9,4 ммоль/л
- ▣ АЛТ - 29 ед
- ▣ АСТ - 48 ед
- ▣ ЩФ - 573 мкмоль/л
- ▣ Na - 145,4 ммоль/л
- ▣ К - 4,74 ммоль/л
- ▣ Cl - 105,0 ммоль/л

Заключение:

повышение уровней АСТ, глюкозы, ЩФ.

6. Исследование клинического материала методом полимеразной цепной реакции в режиме реального времени:

Результаты исследования:

ДНК Haemophilus influenza тип b обнаружена

ДНК Streptococcus pneumoniae не обнаружена

ДНК Neisseria meningitides не обнаружена.



7. УЗИ органов брюшной полости:

Заключение: Узи признаки увеличения размеров печени.

8. УЗИ почек:

Заключение: Органной патологии нет.

9. Бакпосев мазка из з/н на флору:

Заключение: Отрицательный.

10. Анализ носоглоточной слизи на менингококк:

Заключение: Отрицательный.

26.10.2015г.

(пятые сутки госпитализации, восьмые болезни)

1. СМЖ на флору:

Обнаружен рост Haemophilus influenza.

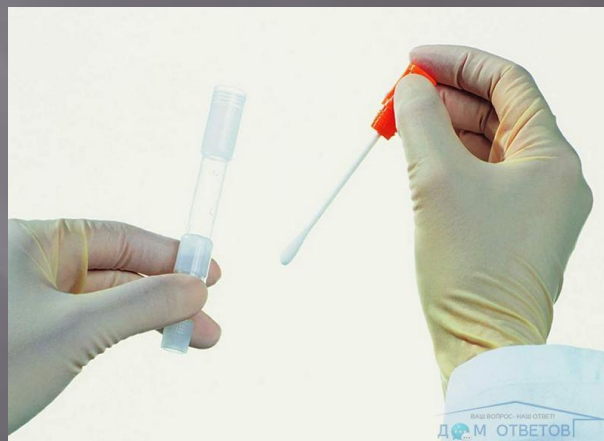
2. ПЦР диагностика:

Материал: ликвор

РНК enterovirus не обнаружен.

3. Бакпосев кала на дизгруппу и сальмонеллез:

Заключение: Отрицательный.



27.10.2015г. (шестые сутки госпитализации, девятые болезни)

1. Общий анализ крови:

- ▣ Эритроциты – $3,49 \cdot 10^{12}$ /л
- ▣ Гемоглобин – 93 г/л
- ▣ Цветной показатель – 0,75
- ▣ Тромбоциты – $437 \cdot 10^9$ /л
- ▣ Лейкоциты – $11,8 \cdot 10^9$ /л
- ▣ Нейтрофилы: п/я – 2%
- ▣ с/я – 28%
- ▣ Эозинофилы – 1%
- ▣ Лимфоциты – 62%
- ▣ Моноциты – 13%
- ▣ СОЭ – 47мм/ч

Заключение:

анемия средней степени тяжести,
ускоренное СОЭ,
палочкоядерный сдвиг влево.

2. Биохимический анализ крови:

- ▣ Общий белок – 55 г/л
- ▣ Креатинин – 52 мкмоль/л
- ▣ Мочевина – 7,5 ммоль/л
- ▣ Глюкоза – 14,7 ммоль/л
- ▣ АЛТ – 29 ед
- ▣ АСТ – 48 ед
- ▣ ЩФ – 573 мкмоль/л
- ▣ Na – 148 ммоль/л
- ▣ K – 5,08 ммоль/л
- ▣ Cl – 111 ммоль/л

Заключение:

повышение уровней АСТ,
глюкозы, ЩФ.

3. Общий анализ мочи :

Цвет – с/ж

Прозрачность – прозрачная

Относительная плотность – 1015

pH – 5.5

Белок – *abs.*

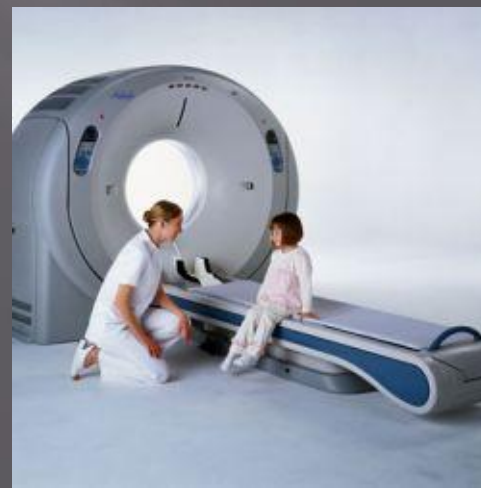Лейкоциты – *abs.*

Эритроциты – *abs.*

Заключение: норма.

4. Протокол –МСКТ головного мозга:

Заключение: Умеренная наружная и внутренняя гидроцефалия.



11.11.2015г.

(двадцать первые сутки госпитализации,
двадцать четвертые болезни)

1. Общий анализ крови:

- Эритроциты - $3,72 \cdot 10^{12}$ /л
- Гемоглобин - 98 г/л
- Цветной показатель - 0,60
- Тромбоциты - $458 \cdot 10^9$ /л
- Лейкоциты - $6,1 \cdot 10^9$ /л
- Нейтрофилы: п/я - 2%
с/я - 36%
- Эозинофилы - 1%
- Лимфоциты - 51%
- Моноциты - 10%
- СОЭ - 28мм/ч

Заключение: анемия легкой степени, ускоренное СОЭ

2. Биохимический анализ крови:

- Общий белок - 58 г/л
- Креатинин - 52 мкмоль/л
- Мочевина - 7,5 ммоль/л
- Глюкоза - 14,7 ммоль/л
- АЛТ - 29 ед
- АСТ - 36 ед
- ЩФ - 573 мкмоль/л
- Na - 147 ммоль/л
- K - 2,92 ммоль/л
- Cl - 125 ммоль/л

Заключение:



Обоснование диагноза

Обоснование диагноза

Диагноз Гнойный менингит, вызванный *Haemophilus influenzae*, тяжелая форма поставлен на основании:

- 1) Острого начала заболевания и появления синдрома интоксикации: повышение температуры тела до 39С, вялость, сменяющееся беспокойством, бледность кожи, отсутствие аппетита.
- 2) Стойкой гипертермии: неподдающаяся действию жаропонижающих средств.
- 3) Менингеальных симптомов: ригидность затылочных мышц.
- 4) Данных лабораторных исследований: Цитоз – 2730. ОАК-палочкоядерный сдвиг влево, резко ускоренно СОЭ. Латекс-агглютинация СМЖ - обнаружены антигены *Haemophilus influenzae*. ПЦР – обнаружена ДНК *Haemophilus influenzae*.

Сопутствующий диагноз Анемия средней степени тяжести поставлен на основании:

- 1) Данных лабораторных исследований: ОАК – Эритроциты $3,3 \cdot 10^{12}$ /л, Гемоглобин 83 г/л.

Врач - эпидемиолог



ЭПИДЕМИОЛОГИЯ

Механизм передачи – аэрогенный.

Источник инфекции - больной человек или бактерионоситель.

Возможно три пути передачи:

1. воздушно-капельный
2. контактно-бытовой

Сезонность при данной инфекции – зима-весна. Восприимчивость к данной инфекции высокая среди детей раннего возраста - с 6-ти месяцев до 2-х, иногда до 4-х лет.

Группы риска по восприимчивости к гемофильной инфекции:

- Возрастная группа детей с 6-ти месяцев до 2-х лет(4-х лет),
- Дети, находящиеся на искусственном вскармливании,
- Иммунодефициты,
- Дети из закрытых учреждений.

В данном случае предполагаемый путь передачи *воздушно-капельный* так как со слов матери выяснено что пациент гулял с ней на улице.

Семья состоит из пяти человек, имеются 2 старших ребенка, оба организованные.

В семье проявления болезни не наблюдалось.

ДДУ не посещает.

ПРОФИЛАКТИКА НІВ-инфекции

Специфическая профилактика:

В России зарегистрирована Акт-ХИБ (Франция). Вакцина содержит капсульный полисахарид гемофильной палочки типа b, совмещенный со столбнячным анатоксином с целью возможности введения ее и выработки иммунитета с 2-месячного возраста жизни. Требуется 3-кратное введение. (Вакцинация в возрасте 3, 4,5, 6 месяцев и ревакцинация в 18 месяцев).

Неспецифическая профилактика:

уборка и проветривание помещений);

- 2) Обработать игрушки: мягкие - постирать, пластмассовые и резиновые - помыть хозяйственным мылом;
- 3) Соблюдать правила личной гигиены в семье (мытье рук после посещения туалета и общественных мест, перед едой).
- 4) Овощи и фрукты необходимо тщательно мыть.

Дифференциальная диагностика:

1. Менингококковый менингит
2. Пневмококковый менингит
3. Туберкулезный менингит



ДИФФЕРЕНЦИАЛЬНАЯ ДИАГНОСТИКА С МЕНИНГОКОККОВЫМ МЕНИНГИТОМ


СХОДСТВО:

- Путь передачи: воздушно-капельный,
- Механизм заражения – аэрогенный,
- Начинается остро, с подъема температуры тела до 39-40С, озноба, выраженных явлений интоксикации, выраженная головная боль, рвота, могут наблюдаться нарушения слуха, судороги, кома,
- В крови отмечается выраженный лейкоцитоз, нейтрофиллез, сдвиг формулы до миелоцитов, лимфопения, повышенная СОЭ,

РАЗЛИЧИЕ:

- Менингит может сочетаться с менингококкемией (геморрагическая сыпь на коже петехиального и/или «звездчатого» характера), явлениями инфекционно-токсического шока,
- Гемограмма: лейкоцитоз со сдвигом формулы влево до юных, лимфопения, анемия, повышенная СОЭ,
- Ликвор: мутный, белый с зеленоватым оттенком, цитоз 5-8 тыс. в 1 мкл, белок 1-1,5 г/л – при менингококковом менингите, ликвор мутный, молочного цвета, вытекает струей, белок повышается до 1г/л, цитоз нейтрофильный до 10000 клеток в 1 мкл при гемофильном.

ДИФФЕРЕНЦИАЛЬНАЯ ДИАГНОСТИКА С ПНЕВМОКОККОВЫМ МЕНИНГИТОМ



СХОДСТВА:

- Путь передачи: воздушно-капельный,
- Начало заболевания острое. Характерен резкий подъем температуры тела до 39-40С, быстро нарастают явления интоксикации: общая слабость, бледность кожи, периорбитальный цианоз.
- В гемограмме: лейкоцитоз со сдвигом влево до юных и миелоцитов, анэозинофилия, увеличенная СОЭ.

РАЗЛИЧИЯ

- Ликвор: мутный, белый с зеленоватым оттенком, цитоз 5-8 тыс. в 1 мкл, белок 1-1,5 г/л при НВ-инфекции, мутный, желто-серого цвета с металлическим оттенком. Цитоз до 30000 в 1 мкл, белок 2-5 г/л. Давление спинно-мозговой жидкости повышено умеренно – при пневмококковом менингите,
- У большинства пациентов протекает как менингоэнцефалит,
- В ряде случаев является вторичным, течение затяжное.

ДИФФЕРЕНЦИАЛЬНАЯ ДИАГНОСТИКА С ТУБЕРКУЛЕЗНЫМ МЕНИНГИТОМ

СХОДСТВА:

Развитие менингита сопровождается головной болью, рвотой, реже с появлением судорог и расстройством сознания.

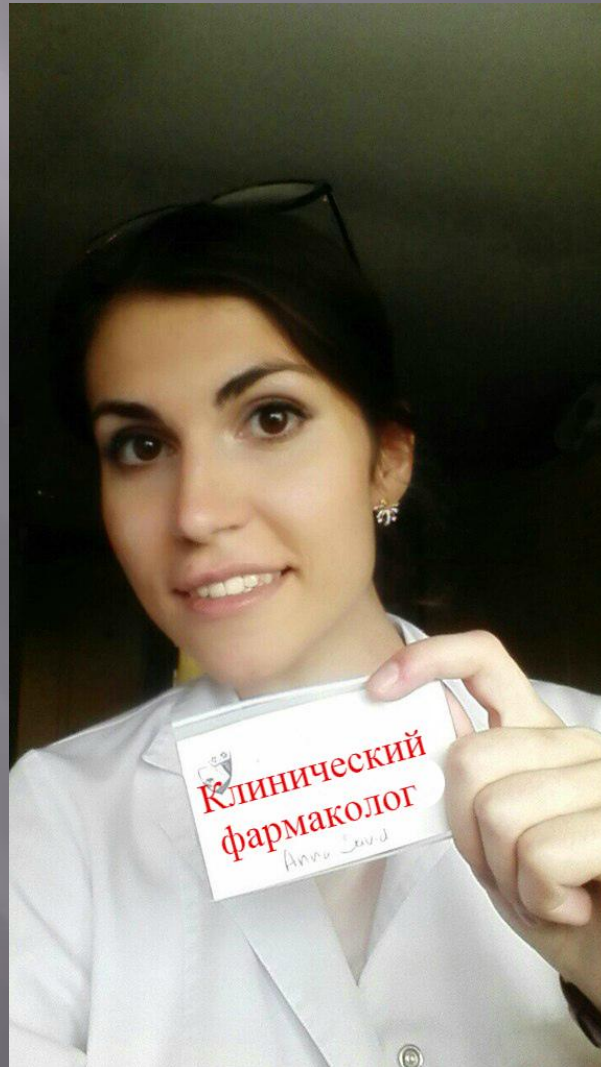Характерны явления интоксикации, общемозговая и менингеальная симптоматика,

- Может приводить к развитию атрофии зрительных нервов, нейросенсорной тугоухости, глухоты.

РАЗЛИЧИЯ:

- В 100% случаях туб.менингит протекает как менингоэнцефалит. Начало болезни постепенное на фоне имеющихся туберкулезных очагов. У больных выявляют медленно нарастающую головную боль, вялость, сонливость, анорексию, рвоту, постепенное повышение температуры тела,
- Ликвор: В цереброспинальной жидкости определяется плеоцитоз (100-300 в 1мкл), лимфоцитарного характера. Содержание глюкозы и хлоридов значительно снижается, белок составляет 10-15 г/л. При стоянии выпадает фибриновая пленка, в которой можно обнаружить микобактерию туберкулеза,
- Гемограмма: лейкопения, лимфоцитоз, увеличенная СОЭ при туб.менингите, лейкоцитоз со сдвигом формулы влево до юных, лимфопения, анемия, повышенная СОЭ-при НВ-менингите.

Клинический фармаколог



Лечение

Режим – боксовый;

Стол – ползунковый;

1) Антибиотикотерапия:

22.10.15 цефотаксим 200 мг/кг/сут

С 23.10.15 цефтриаксон 100 мг/кг/сут (430 мг 2 р/д);

2) Дезинтоксикационная терапия:

-инфузионная терапия $\frac{1}{2}$ от ФП и ПП глюкозо-солевые растворы 2:1

-4% КСL – 10мл;

-10 % глюкозы 80мл(22- 28.10.15);

3) Дегидратационная терапия: По 28.10.15

-25% MgSO₄ 0,2 мл/кг(1,7 мл) 2р/д №7

-5% глюкозы 80мл;

4) Гормональная терапия:

Дексаметазон 3мг/кг/сут по преднизалону с 22.10.15 по 26.10.15,
27.10.15 снижение дозы в 2 раза,

28.10.15 дексаметазон отменен.

5) С целью улучшения микроциркуляции:

-р-р Рингера 80 мл

-Пентоксифиллин 0,5.

-5) С целью повышения иммунных свойств организма:

-пентаглобин 3мг/кг №3;

6) Коррекция анемии: отмытые размороженные эритроциты 86 мл (23.10.15);

7) Коррекция гипопропротеинемии: 10% альбумин 25,0 (26.10-29.10.15);

8) Церебротрофики:

-Кортексин в/м 5 мг 1р/д (29.10 – 02.11.15);

9) При повышении температуры >38,5С – ортофен 2,5%(2.11.15)

10) Аципол внутрь 1 капсула 3 р/д(5.11 – 9.11.15).

Цефтриаксон

- Цефалоспориновый антибиотик III поколения для парентерального применения. Фармакологическое действие - антибактериальное широкого спектра, бактерицидное.
- Угнетает транспептидазу, нарушает биосинтез мукопептида клеточной стенки бактерий. Имеет широкий спектр действия, стабилен в присутствии большинства бета-лактамаз.
- Активен в отношении аэробных грамотрицательных организмов, в т. ч. *Haemophilus influenzae* (включая ампициллин-резистентные и продуцирующие бета-лактамазу штаммы)

Дексаметазон

- Гормональное средство (глюкокортикоид для системного и местного применения). Фторированный гомолог гидрокортизона.
- Фармакологическое действие-глюкокортикоидное, противовоспалительное, противоаллергическое, противошоковое, иммунодепрессивное.
- Взаимодействует со специфическими цитоплазматическими рецепторами и образует комплекс, проникающий в ядро клетки; вызывает экспрессию или депрессию мРНК, изменяя образование на рибосомах белков, в т.ч. липокортина, опосредующих клеточные эффекты. Липокортин угнетает фосфолипазу А₂, подавляет либерацию арахидоновой кислоты и ингибирует биосинтез эндоперекисей, ПГ, лейкотриенов, способствующих процессам воспаления, аллергии и др. Препятствует высвобождению медиаторов воспаления из эозинофилов и тучных клеток. Тормозит активность гиалуронидазы, коллагеназы и протеаз, нормализует функции межклеточного матрикса хрящевой и костной ткани. Снижает проницаемость капилляров, стабилизирует клеточные мембраны, в т.ч. лизосомальные, угнетает высвобождение цитокинов (интерлейкинов 1 и 2, гамма-интерферона) из лимфоцитов и

Влияет на все фазы воспаления, антипролиферативный эффект обусловлен торможением миграции моноцитов в воспалительный очаг и пролиферации фибробластов. Вызывает инволюцию лимфоидной ткани и лимфопению, что обуславливает иммунодепрессию. Кроме уменьшения числа Т-лимфоцитов, снижается их влияние на В-лимфоциты и тормозится выработка иммуноглобулинов. Влияние на систему комплемента заключается в снижении образования и повышении распада ее компонентов. Противоаллергическое действие является следствием торможения синтеза и секреции медиаторов аллергии и уменьшением числа базофилов. Восстанавливает чувствительность адренорецепторов к катехоламинам.. Ускоряет катаболизм белков и уменьшает их содержание в плазме, снижает утилизацию глюкозы периферическими тканями и повышает глюконеогенез в печени Стимулирует образование ферментных белков в печени, сурфактанта, фибриногена, эритропоэтина, липомодулина. Вызывает перераспределение жира (повышает липолиз жировой ткани конечностей и отложение жира в верхней половине туловища и на лице). Способствует образованию высших жирных кислот и триглицеридов. Уменьшает всасывание и увеличивает выведение кальция; задерживает натрий и воду, секрецию АКТГ. Обладает противошоковым действием

Пентаглобин

- Иммуноглобулин нормальный человеческий для в/в введения. Медицинский иммунобиологический препарат — глобулин
- Фармакологическое действие - иммуномодулирующее.
- Фармакодинамика

Пентаглобин содержит IgG и повышенные концентрации IgA и IgM с широким спектром антител против возбудителей различных инфекций и их токсинов. Пентаглобин производят из пула плазмы более 1000 доноров, в связи с чем он содержит спектр антител, свойственный нормальной популяции. Из-за повышенного содержания IgA, и в особенности IgM, Пентаглобин имеет более высокий титр агглютинирующих антител против бактериальных антигенов, чем нормальные IgG-препараты. Соответствующие дозы Пентаглобина позволяют довести патологически низкую концентрацию Ig до нормального уровня. Механизм действия при других показаниях, кроме заместительной терапии у пациентов с иммунодефицитом, заключается в иммуномодулирующем воздействии, хотя и не полностью ясен.

- Показания препарата Пентаглобин:
терапия бактериальных инфекций при одновременном

Магния сульфат

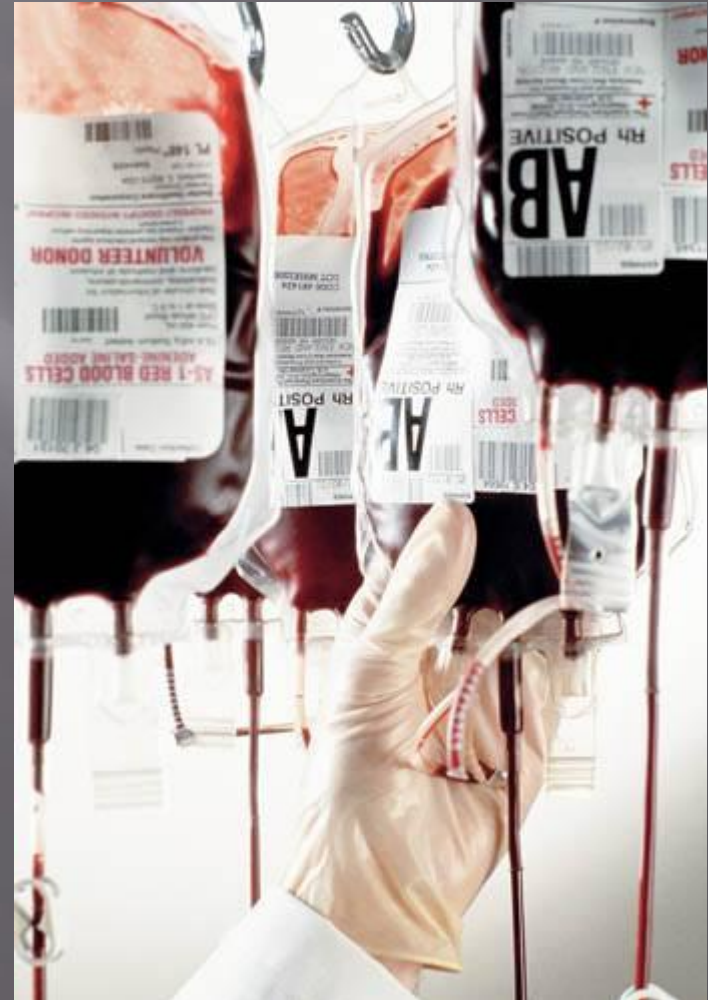
- Фармакологическое действие - противосудорожное, антиаритмическое, вазодилатирующее, гипотензивное, спазмолитическое, седативное, слабительное, желчегонное, токолитическое.
- Магний является физиологическим антагонистом кальция и способен вытеснять его из мест связывания. Регулирует обменные процессы, нейрохимическую передачу и мышечную возбудимость, препятствует поступлению ионов Ca^{2+} через пресинаптическую мембрану, снижает количество ацетилхолина в периферической нервной системе и ЦНС. Внутриклеточный дефицит Mg^{2+} способствует развитию желудочковых аритмий. При инъекционном введении блокирует нервно-мышечную трансмиссию (в больших дозах обладает курареподобными свойствами) и предотвращает развитие судорог, вызывает периферическую вазодилатацию, замедляет AV-проводимость и уменьшает ЧСС. При инъекциях магния сульфата в низких дозах наблюдаются только приливы и потливость, в высоких — понижение АД. Оказывает угнетающее действие на ЦНС. В зависимости от дозы может наблюдаться седативный, снотворный или общеанестезирующий эффект. Понижает возбудимость дыхательного центра, большие дозы могут вызвать паралич

Глюкоза

- Фармакологическое действие - плазмозамещающее, метаболическое, гидратирующее, дезинтоксикационное.
- Субстратно обеспечивает энергетический обмен. Поддерживает объем циркулирующей плазмы. Изотонический раствор восполняет объем потерянной жидкости, повышенная осмотическая активность гипертонических растворов увеличивает выход тканевой жидкости в сосудистое русло и удерживает ее в нем, повышает диурез и выведение токсических веществ. Молекулы декстрозы утилизируются в процессе энергетического обеспечения.
- Применение: гипогликемия, гипогликемическая кома, гиповолемия, дегидратация, шок, коллапс, интоксикация (в хирургической, травматологической, реанимационной практике); приготовление растворов лекарств.

Отмытые эритроциты

- Компонент, полученный из цельной крови центрифугированием и удалением плазмы с последующим отмыванием эритроцитов изотоническим раствором.
- Показания к применению:
- Анемия ($3,9 \times 10^{12}$ ммоль/л)



Альбумин человека

- Плазмозамещающее средство для парентерального белкового питания, получаемое путем фракционирования человеческой плазмы, плаценты, крови, сыворотки от здоровых доноров.
- Фармакологическое действие - восполняющее дефицит белков.
- Поддерживает коллоидно-осмотическое (онкотическое) давление крови, быстро повышает АД и ОЦК, увеличивает переход и способствует удержанию тканевой жидкости в кровяном русле, повышает резервы белкового питания тканей и органов.
- Показания: шок (травматический, операционный и токсический), ожоги, сопровождающиеся дегидратацией и сгущением крови, гипопротеинемия и гипоальбуминемия, поражения ЖКТ с нарушением пищеварения (язвенная болезнь, опухоли, затруднения проходимости желудочно-кишечного анастомоза и др.).

Кортексин

- Фармакологическое действие - тканеспецифическое, нейропротекторное, ноотропное, антиоксидантное.
- Фармакодинамика
- Кортексин® содержит комплекс низкомолекулярных водорастворимых полипептидных фракций, проникающих через ГЭБ непосредственно к нервным клеткам. Препарат оказывает ноотропное, нейропротекторное, антиоксидантное и тканеспецифическое действие
- Ноотропное – улучшает высшие функции головного мозга, процессы обучения и памяти, концентрацию внимания, устойчивость при различных стрессовых воздействиях.
- Нейропротекторное – защищает нейроны от поражения различными эндогенными нейротоксическими факторами (глутамат, ионы кальция, свободные радикалы), уменьшает токсические эффекты психотропных веществ.

- Антиоксидантное — ингибирует перекисное окисление липидов в нейронах, повышает выживаемость нейронов в условиях оксидативного стресса и гипоксии.
- Тканеспецифическое — активирует метаболизм нейронов ЦНС и периферической нервной системы, репаративные процессы, способствует улучшению функций коры головного мозга и общего тонуса нервной системы.
- Механизм действия Кортексина® обусловлен активацией пептидов нейронов и нейротрофических факторов мозга; оптимизацией баланса метаболизма возбуждающих и тормозных аминокислот, дофамина, серотонина; ГАМКергическим воздействием; снижением уровня пароксизмальной судорожной активности мозга, способностью улучшать его биоэлектрическую активность; предотвращением образования свободных радикалов (продуктов перекисного окисления липидов).

Ортофен

- Фармакологическое действие - противовоспалительное, анальгезирующее, жаропонижающее, противоревматическое, антиагрегационное.
- Ингибирует циклооксигеназу, в результате чего блокируются реакции арахидонового каскада и нарушается синтез ПГЕ₂, ПГF₂альфа, тромбоксана A₂, простаглицлина, лейкотриенов и выброс лизосомальных ферментов; подавляет агрегацию тромбоцитов; при длительном применении оказывает десенсибилизирующее действие; *in vitro* вызывает замедление биосинтеза протеогликана в хрящах в концентрациях, соответствующих тем, которые наблюдаются у человека.

Аципол

- Действующее вещество: Лактобактерии ацидофильные + Грибки кефирные (*Lactobacillus acidophilus* + *Saccharomyces*)
- Фармакологическое действие - нормализующее микрофлору кишечника.
- Фармакодинамика

Терапевтический эффект препарата Аципол® определяют содержащиеся в нем живые ацидофильные лактобациллы и полисахарид кефирных грибков. По механизму действия Аципол® является многофакторным лечебным средством, обладает антагонистической активностью в отношении патогенных и условно-патогенных микроорганизмов, оказывает корригирующее действие на микрофлору кишечника, повышает иммунологическую реактивность организма.

Раствор Рингера

- Фармакологическое действие - восполняющее дефицит энергетических субстратов в организме. Возмещение дефицита экстрацеллюлярной жидкости, основных электролитов.
- Фармдействие. Регидратирующее средство, оказывает дезинтоксикационное действие, стабилизирует водный и электролитный состав крови. При использовании в качестве средства восполнения ОЦК, из-за быстрого выхода из кровеносного русла в экстравазальное пространство, эффект сохраняется в течение лишь 30–40 мин (в связи с чем раствор пригоден только для кратковременного восполнения ОЦК).
- Показания препарата Раствор Рингера: дефицит экстрацеллюлярной жидкости (при отсутствии необходимости возмещения эритроцитов): шок, коллапс, ожоги, замерзание, рвота, понос

Пентоксифиллин

- Фармакологическое действие - сосудорасширяющее, ангиопротективное, улучшающее микроциркуляцию, антиагрегационное.
- Ингибирует фосфодиэстеразу, стабилизирует цАМФ и снижает концентрацию внутриклеточного кальция. Блокирует аденозиновые рецепторы. Тормозит агрегацию тромбоцитов; повышает их устойчивость к деформации, улучшает реологические свойства крови, подавляет тромбообразование и нормализует микроциркуляцию. Антиангинальный эффект (увеличение доставки кислорода к миокарду) обусловлен расширением коронарных артерий. Дилатирует сосуды легких и улучшает оксигенацию крови. Повышает тонус дыхательной мускулатуры (межреберных мышц и диафрагмы).