Тульский государственный университет
Кафедра внутренних болезней

Острый коронарный синдром

Острый коронарный синдром – остро развившееся состояние, связанное с нарушением коронарного кровотока.

Причины ОКС:

- Атеротромбоз (95-98%)

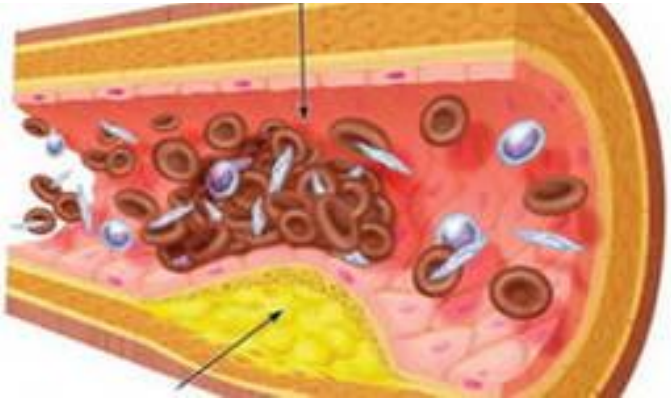

- Атеросклероз

- Спазм

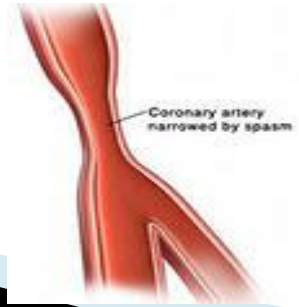

Патогенез ОКС на фоне атеротромбоза

1. Дестабилизация атеросклеротической бляшки
2. Тромбоз
3. Острое нарушение коронарного кровотока

Факторы, способствующие дестабилизации бляшки.

1. Эксцентрически расположенная бляшка с рыхлым ядром
2. Физическая нагрузка
3. Нервное напряжение, стресс
4. Употребление алкоголя
5. Гипертонический криз
6. Тахикардии, тахиаритмии
7. Курение
8. Гипоксические состояния
9. Холодная погода, повышение атмосферного давления

Тромбоцитарный каскад: Адгезия

Тромбоцитарный каскад: активация



Варианты тромбоза коронарной артерии

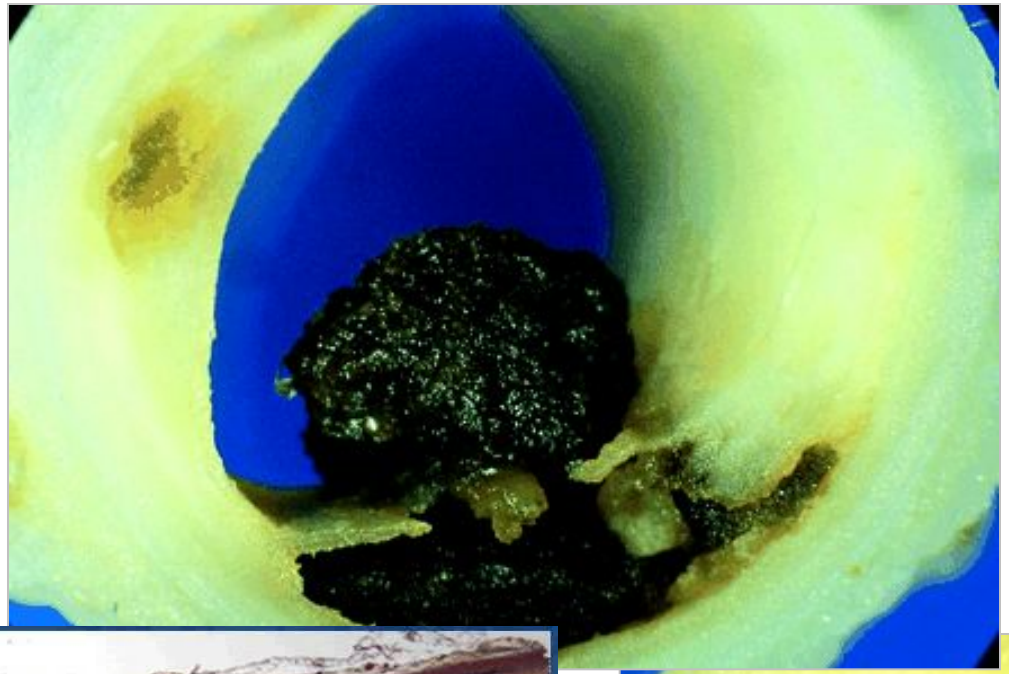

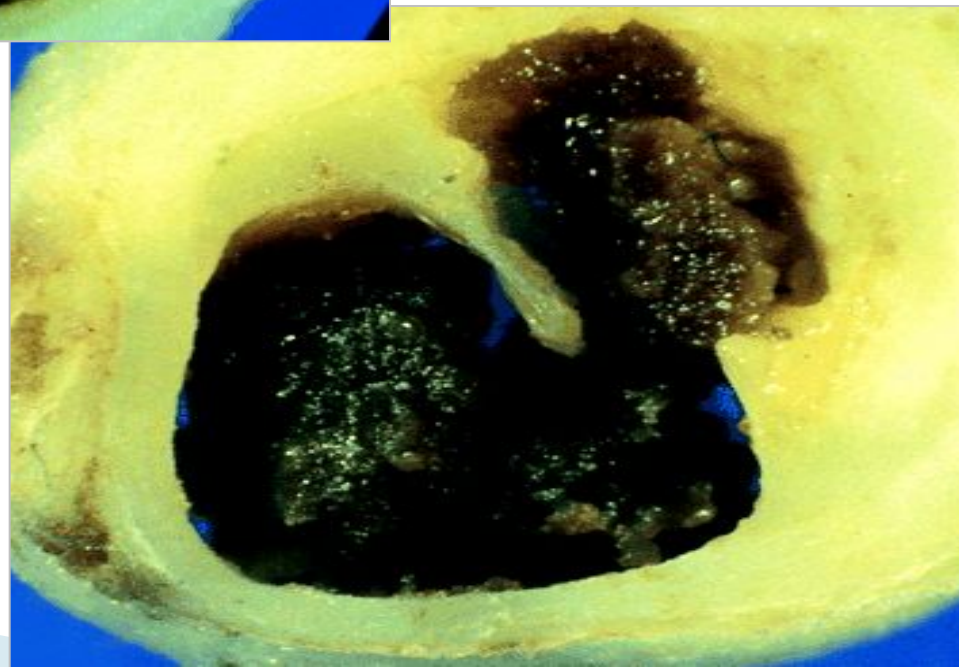

Современная классификация ОКС

1. ОКС без подъема ST: нестабильная стенокардия, инфаркт миокарда без зубца Q
2. ОКС с подъемом ST: Q-образующий инфаркт миокарда

Нестабильная стенокардия

Нестабильная стенокардия является самым частым из всех клинических проявлений острого коронарного синдрома и составляет около 75-80% всех эпизодов острой коронарной недостаточности.

Нестабильная стенокардия

- затянувшийся приступ стенокардии: любой эпизод ангинозной боли в грудной клетке продолжающийся более 20 минут,
- впервые возникшая (до 4 недель) стенокардия напряжения, проявляющаяся в возникновении ангинозных болевых эпизодов и снижением толерантности к физическим

Нестабильная стенокардия

- прогрессирующая стенокардия: острое (4 недели) прогрессирование стенокардии (увеличение частоты, продолжительности ангинозных эпизодов, снижение толерантности к физической нагрузке с возрастанием класса стенокардии),
- ранняя постинфарктная стенокардия (ангинозный болевой синдром через 24 часа и до 14 дней после развития инфаркта миокарда)

Нестабильная стенокардия

- Клиника – приступ стенокардии, прогрессирующая стенокардия
- Изменения на ЭКГ: депрессия ST, инверсия T или нет изменений
- Нет повышения маркеров некроза миокарда
- Всегда – предынфарктное состояние

- **Критерии степени риска трансформации нестабильной стенокардии в острый инфаркт миокарда (E. Braunwald, 1994).**
- Высокий риск
- длительный (более 20 минут) ангинозный приступ в покое;
- отёк лёгких, или появление влажных хрипов в лёгких связанный с ишемией миокарда;
- стенокардия в покое с преходящими изменениями сегмента ST более 1 мм;
- стенокардия, сопровождающаяся появлением или усилением шума митральной регургитации;
- стенокардия, сопровождающаяся артериальной гипотонией (АД систолическое ниже 90-100 мм рт. ст.).
- Промежуточный риск
- Нет факторов высокого риска, но имеется по крайней мере один из следующих факторов:
- купированный длительный (более 20 минут) ангинозный приступ в покое у больного с диагностированной ранее ИБС или наличии высокой вероятности данного заболевания;
- стенокардия в покое;
- ночная стенокардия;
- стенокардия, сопровождающаяся преходящими изменениями зубца Т;
- впервые возникшая стенокардия, анамнез которой составляет не менее 2 недель;
- патологический зубец Q или депрессия сегмента ST менее 1 мм в нескольких отведениях ЭКГ, снятой вне приступа;
- возраст старше 65 лет.
- Низкий риск
- Нет факторов высокого и промежуточного риска, но имеется по крайней мере один из следующих факторов:
- увеличение частоты, тяжести и продолжительности приступов стенокардии;
- стенокардия возникает при физической нагрузке, значительно меньшей, чем обычная;
- впервые возникшая стенокардия, анамнез которой составляет 2-4 недели;
- ЭКГ не изменена.

Инфаркт миокарда (ИМ) – острое заболевание, обусловленное развитием ишемического некроза в сердечной мышце.

- Субэндокардиальный (без подъема ST)
- Крупноочаговый (с подъемом ST)

Распространенность ИМ

В США частота ИМ 900 000 в год, при этом 225 000 них с летальным исходом.

Ежегодно в России возникает 700 000 инфарктов миокарда. Смертность- 9-13%

С 1996 года до настоящего времени в развитых странах Европы, Северной Америки и Японии наблюдается тенденция снижения смертности при инфаркте миокарда .

ВАРИАНТЫ КЛИНИЧЕСКОГО ТЕЧЕНИЯ ИМ

1. Ангинальный вариант
2. Астматический вариант
3. Гастралгический (абдоминальный) вариант
4. Аритмический вариант
5. Церебральный вариант
6. Малосимптомный

ВАРИАНТЫ КЛИНИЧЕСКОГО ТЕЧЕНИЯ ИМ

Ангинальный вариант

Боли при ангинозном статусе:

- сжимающие боли за грудиной или в области сердца,
- давящие боли,
- раздирающие, жгучие, режущие боли,
- сжатие грудной клетки «тисками»,
- ощущение кола за грудиной, в грудной клетке со стороны спины,
- «плиту» положили на грудь и некоторые другие ощущения, которые больные не всегда называют болями,
- боли в нижней трети грудины и верхней части эпигастрия.

Боли иррадиируют плечо и руку, в межлопаточное пространство, под левую лопатку, реже в нижнюю челюсть, шею, оба или только левое предплечье.

Боли сопровождаются выраженной слабостью, холодным потом, страхом смерти.

ВАРИАНТЫ КЛИНИЧЕСКОГО ТЕЧЕНИЯ ИМ

Астматический вариант

клинической картине:

- одышка, чувство нехватки воздуха,
- удушье вследствие острой левожелудочковой недостаточности
- кашель

Наблюдается :

- при обширном инфаркте миокарда с поражением сосочковых мышц
- быстрой дилатацией полостей сердца с острой митральной недостаточностью,
- инфаркте правого желудочка.

ВАРИАНТЫ КЛИНИЧЕСКОГО ТЕЧЕНИЯ ИМ

Абдоминальный вариант

В клинической картине:

- **боли , тяжесть в животе, чувство распирания в эпигастрии,**
- **слюнотечение, тошнота, икота, отрыжка воздухом, мучительная рвота и редко диарея.**

Такая клиническая картина нередко возникает при заднем или нижнем инфаркте миокарда.

ВАРИАНТЫ КЛИНИЧЕСКОГО ТЕЧЕНИЯ ИМ

Аритмический вариант

Заболевание начинается с приступа Морганьи-Эдемса-Стокса (МЭС).

На ЭКГ могут быть желудочковые и реже – наджелудочковые тахиаритмии, АВ блокада II-III степени, блокады ножек пучка Гиса.

ВАРИАНТЫ КЛИНИЧЕСКОГО ТЕЧЕНИЯ ИМ

Церебральный вариант

возникает у 0,8% больных пожилого возраста, страдающих выраженным атеросклерозом мозговых сосудов.

В клинической картине: симптомы нарушения мозгового кровообращения – обморок, транзиторная ишемическая атака.

ВАРИАНТЫ КЛИНИЧЕСКОГО ТЕЧЕНИЯ ИМ

Малосимптомный (безболевой) вариант проявляется неинтенсивными болями в груди, небольшой одышкой, общей слабостью, повышенной утомляемостью.

В группе риска :

- Пациенты с сахарным диабетом
- Алкоголики,
- Пациенты в послеоперационный период и бессознательном состоянии

Диагностические критерии инфаркта миокарда

- клиническая картина,
- подъем в плазме крови биохимических маркеров поражения миокарда
- характерные изменения на ЭКГ и динамика

ЭЛЕКТРОКАРДИОГРАФИЧЕСКИЕ ПРИЗНАКИ ИНФАРКТА МИОКАРДА

1. Изменения сегмента ST:

- Элевация ST

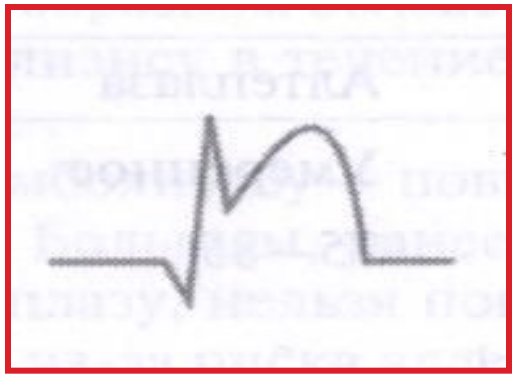

- Депрессия ST

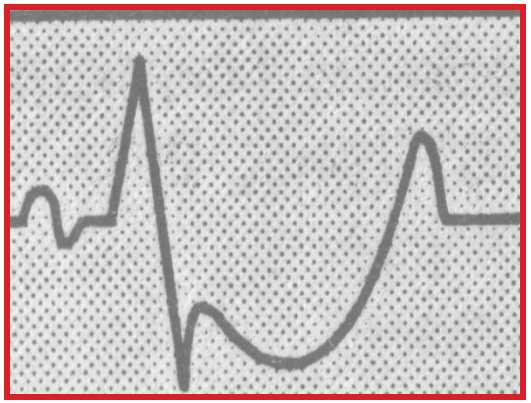

ЭЛЕКТРОКАРДИОГРАФИЧЕСКИЕ ПРИЗНАКИ ИНФАРКТА МИОКАРДА

2. **Патологический зубец Q** :

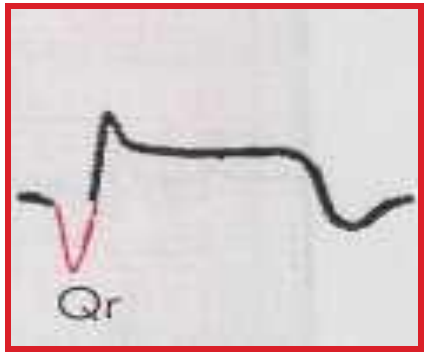

ширина > 0,04 с.;

глубина > 2 мм;

глубина > 25% величины следующего за ним зубца R в I, II, III отведениях или > 15% - R в V1- V6 отведениях

ЭЛЕКТРОКАРДИОГРАФИЧЕСКИЕ ПРИЗНАКИ ИНФАРКТА МИОКАРДА

3. Отрицательный, глубокий, симметричный, заостренный (коронарный) зубец Т при исключении лихорадки, интоксикации (алкоголя курения, приема лекарств) и других причин нарушения реполяризации.

Локализация инфаркта миокарда

- V1-V3-передний
- V2-V3- перегородочный
- V4- верхушка ЛЖ
- I, II, aVL, V5-V6- боковой
- II, III, aVF – нижний

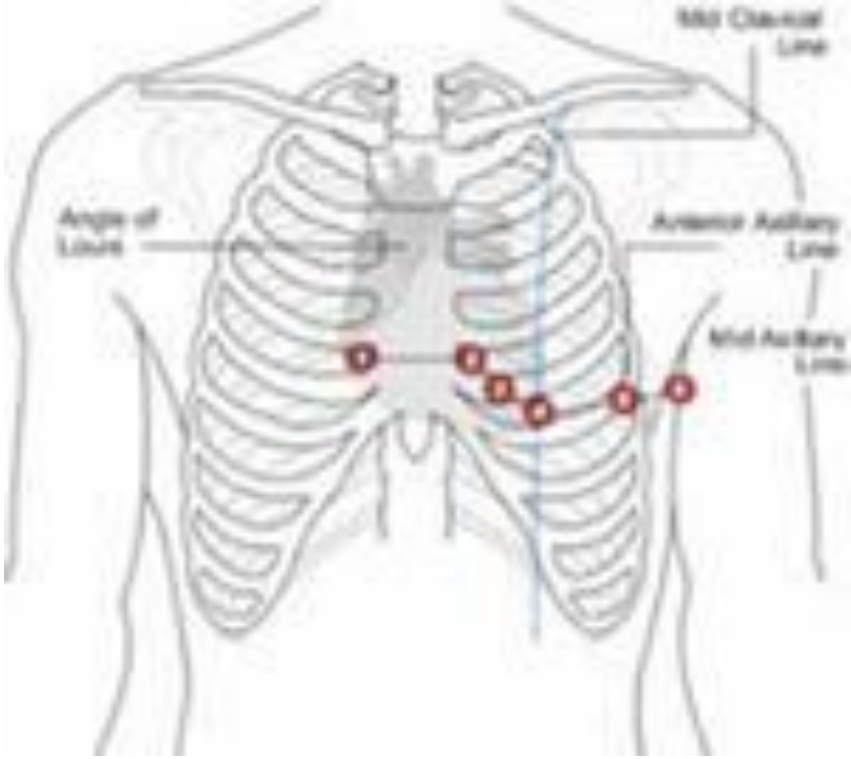

- V7-V9 - задний
- RV1-RV3 – инфаркт правого желудочка
- V4-V6 на 1и2 ребра выше –высокий боковой

Динамика ЭКГ при крупноочаговом (Q-образующем) инфаркте миокарда

Субэндокардиальный инфаркт миокарда

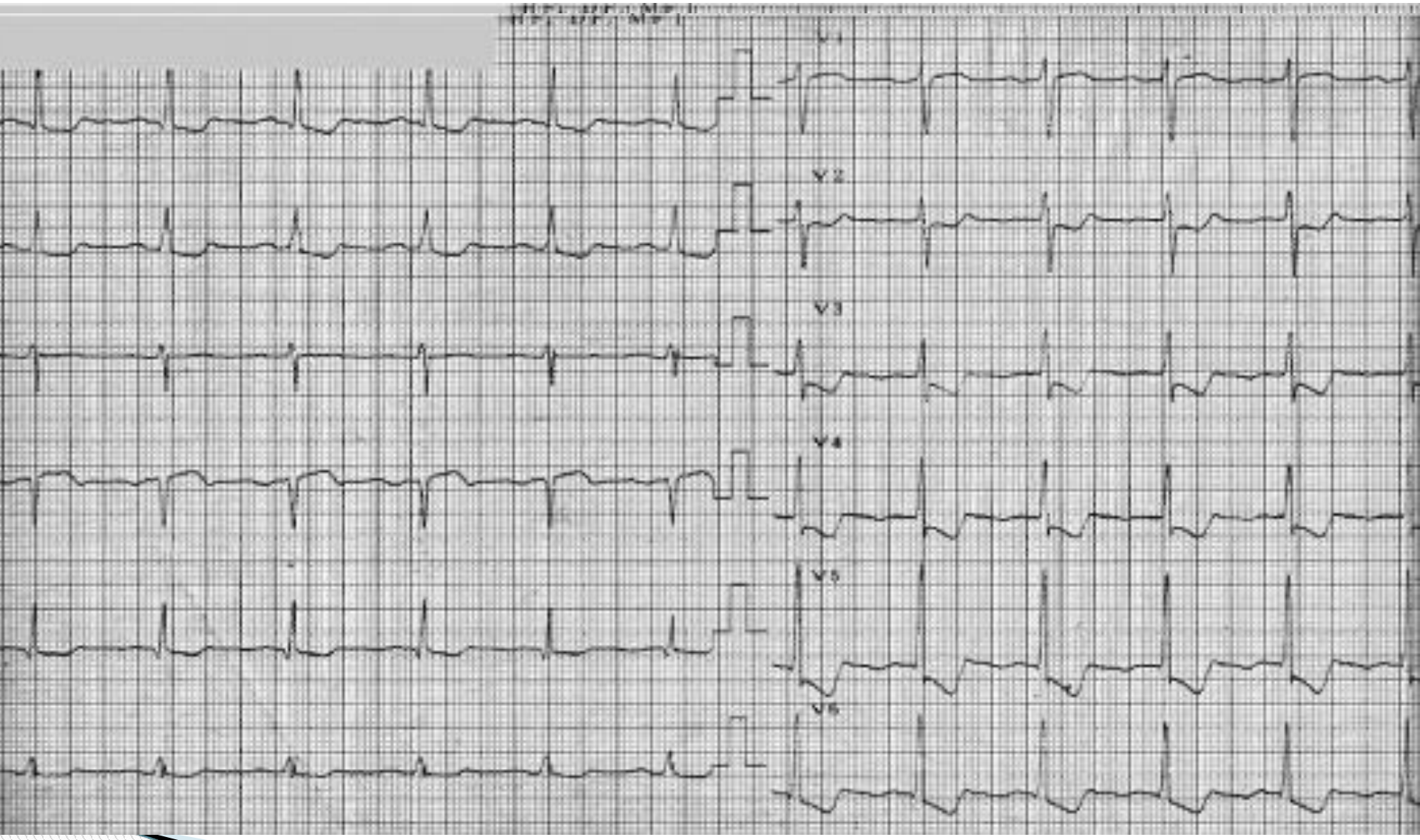

Крупноочаговый нижний инфаркт миокарда (ОКС с подъемом ST)

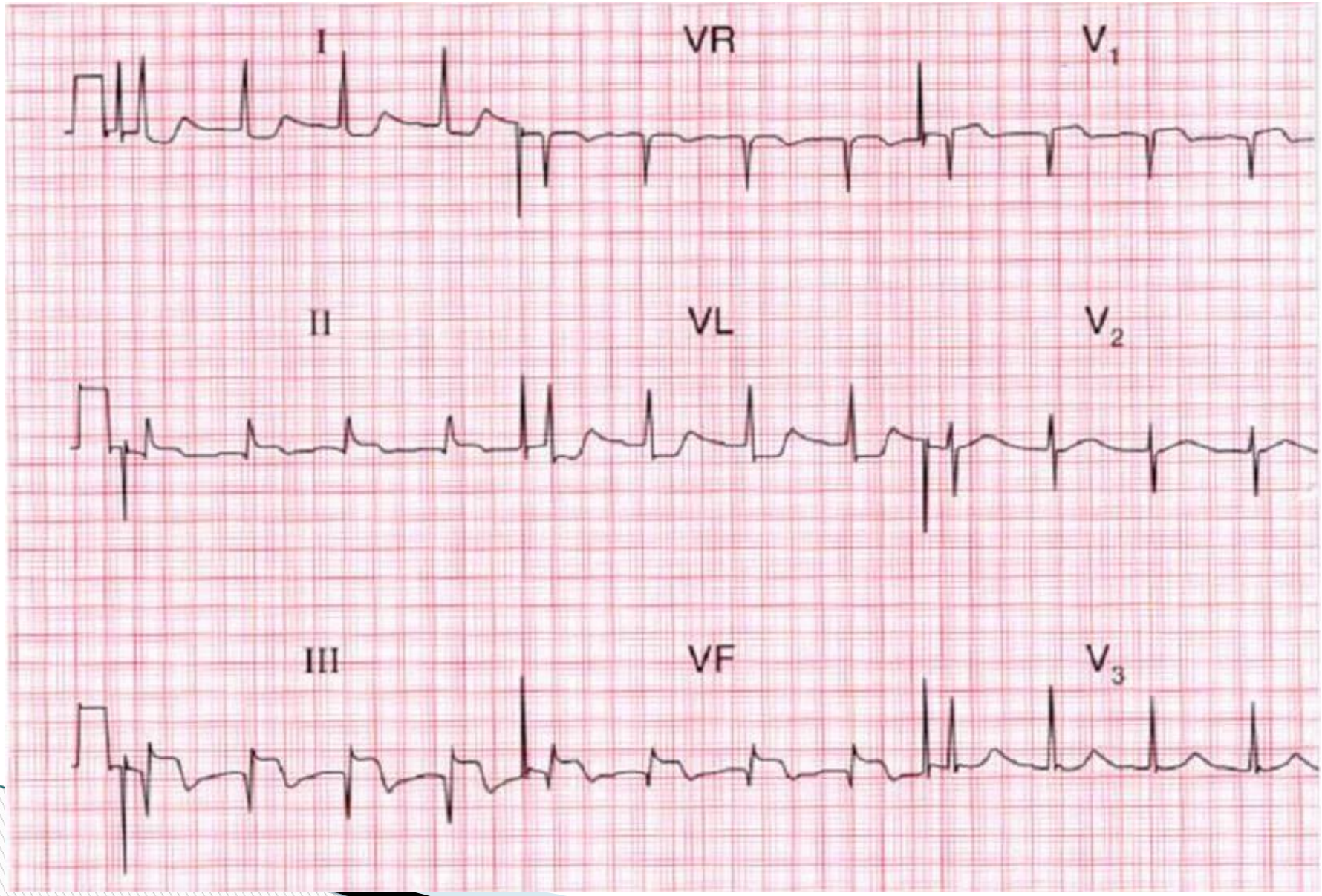

Крупноочаговый передний инфаркт миокарда (ОКС с подъемом ST)

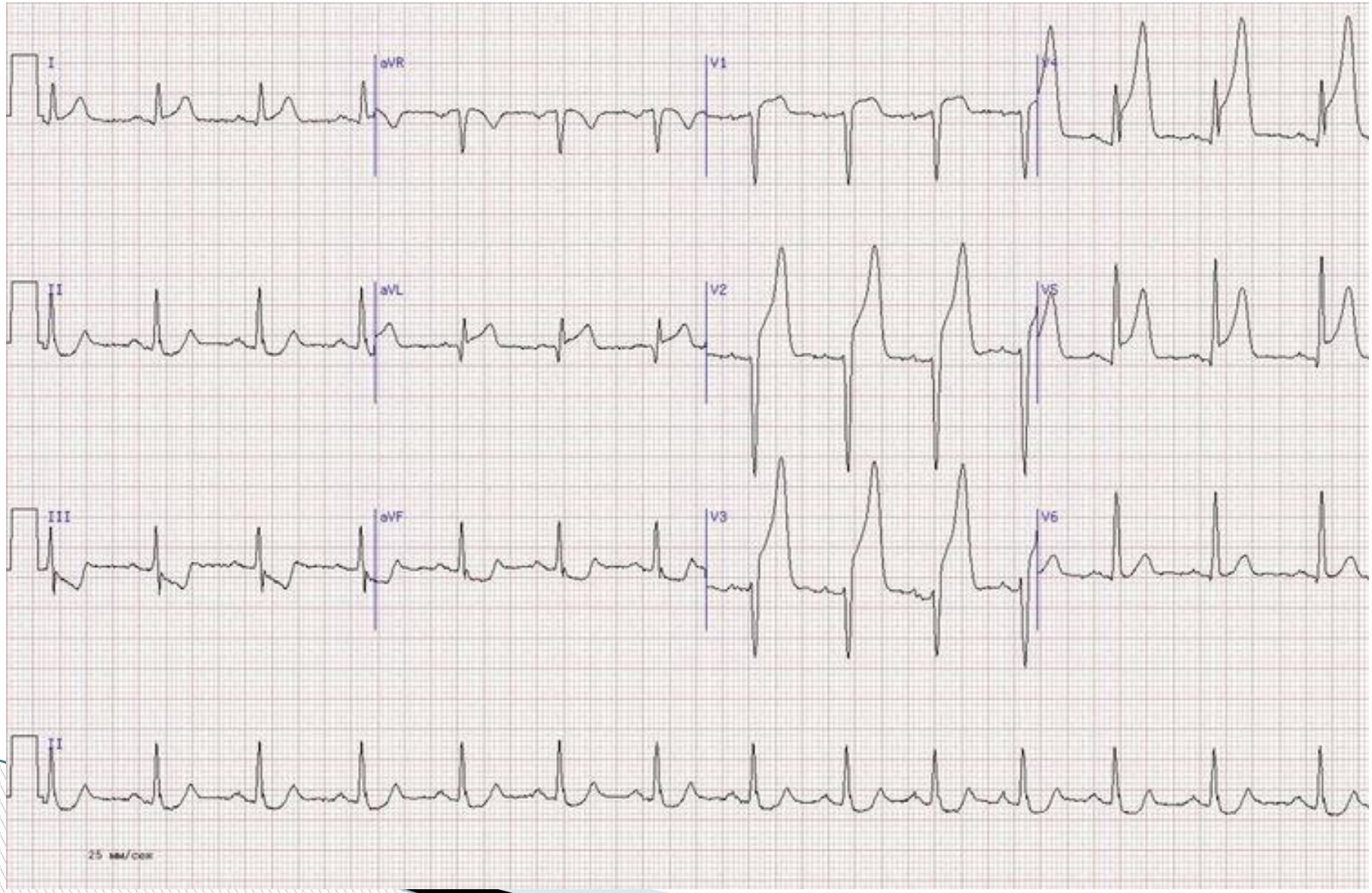

Высокий R и депрессия ST V1-V3

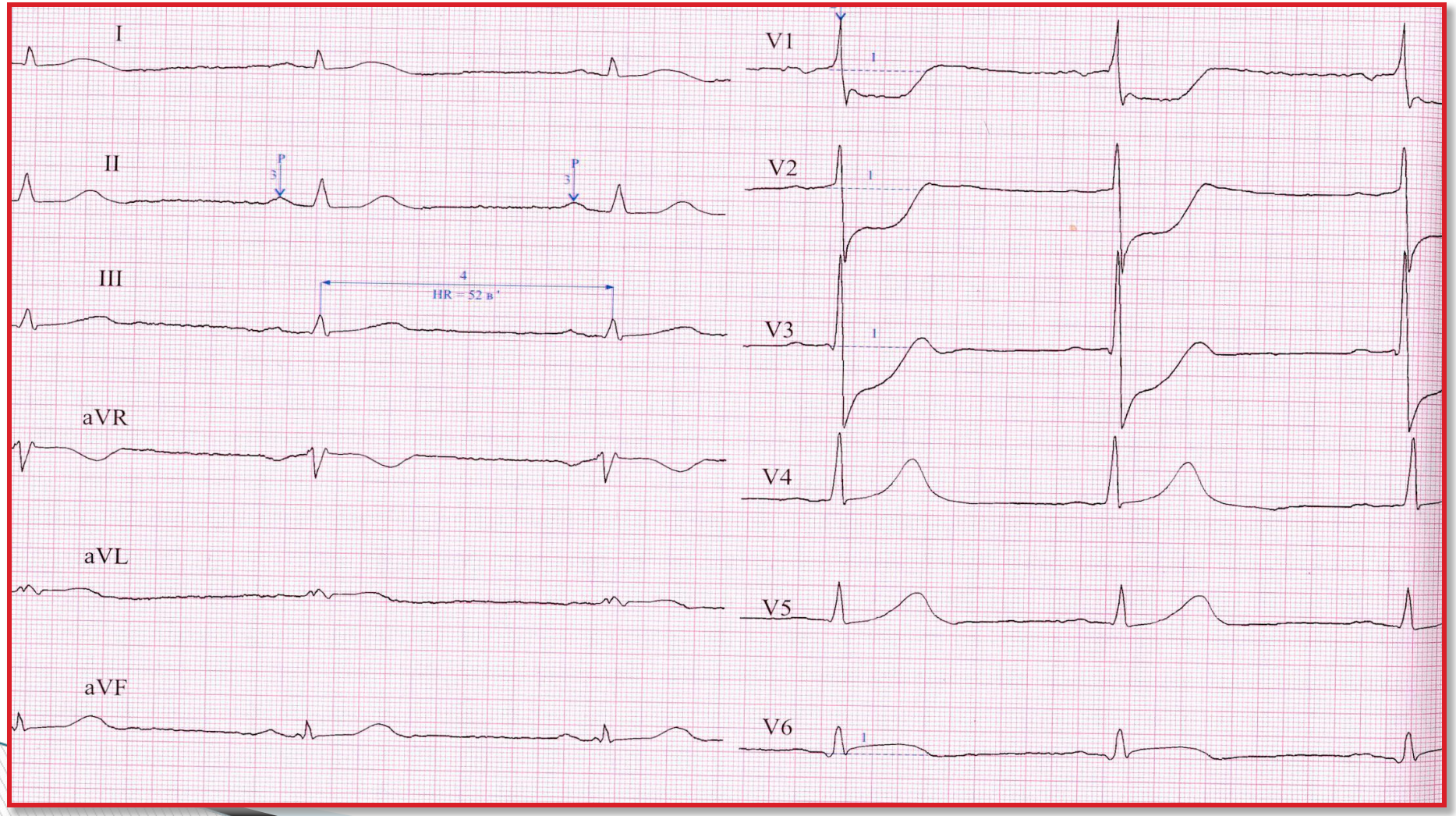

Крупноочаговый задне- базальный инфаркт миокарда

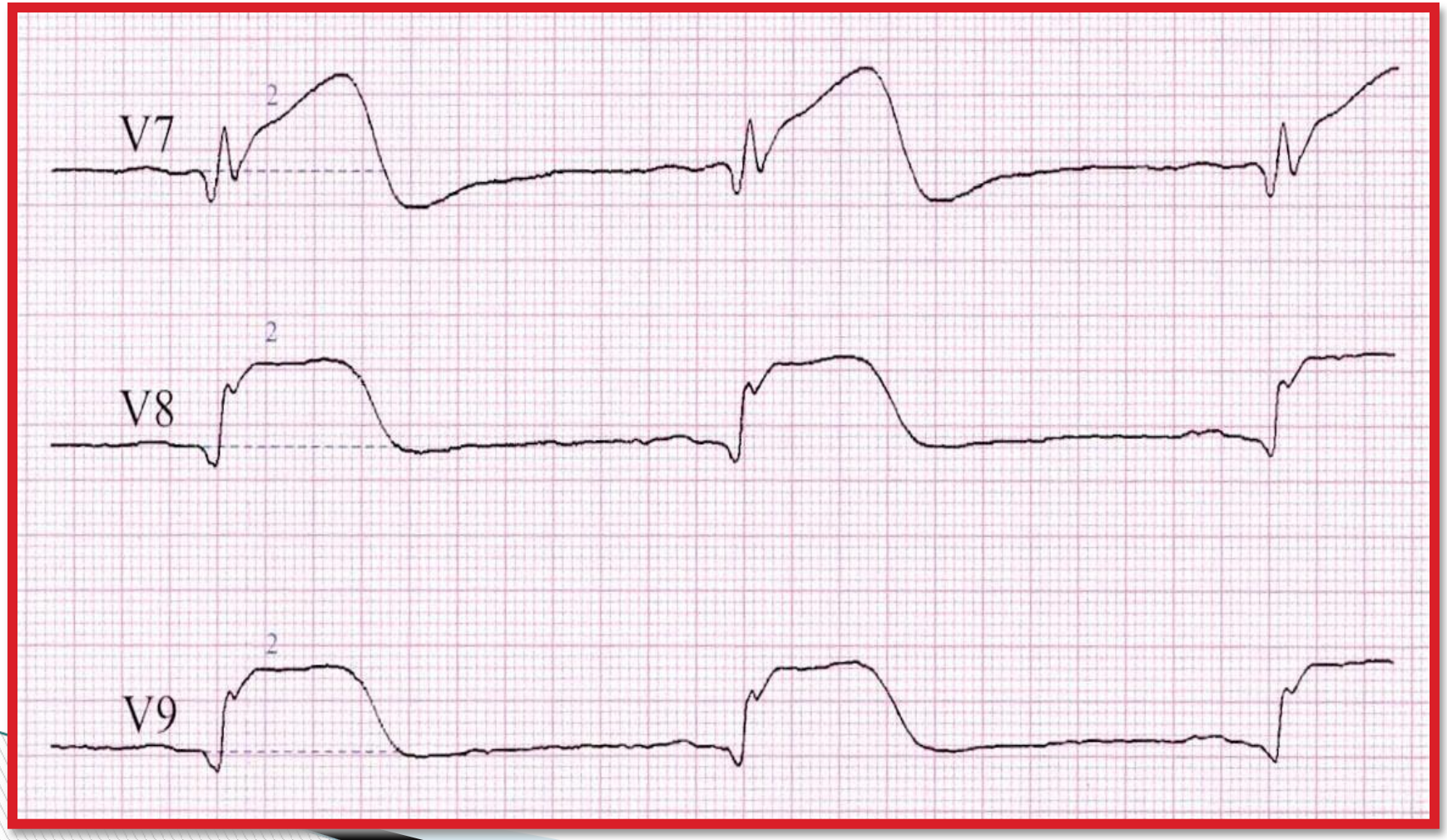

Маркеры повреждения миокарда

маркер	Время возникновения	Длительность выявления
миоглобин	2-3 часа	1 сутки
Белок, связывающий жирные кислоты (БСЖК)	2-3 часа	1 сутки
КФК МВ	3-4 часа	1-2 суток
Тропонин I и T	6 часов	7 суток
АСТ	12-24 часа	3-4 суток
ЛДГ	24-48 часов	7 суток

Общий анализ крови

- Лейкоцитоз с палочко-ядерным сдвигом с первых суток
- Повышение СОЭ с 3-4 суток. Уменьшение уровня лейкоцитов

Эхо-КГ

- Выявление зон гипо- и акинеза
- Снижение фракции выброса (ФВ)
- Выявление легочной гипертензии
- Расширение полостей сердца, относительная недостаточность атрио-вентрикулярных клапанов

Коронароангиография

позволяет определить степень поражения коронарных артерий и провести ЧКВ:

- стентирование
- баллонирование

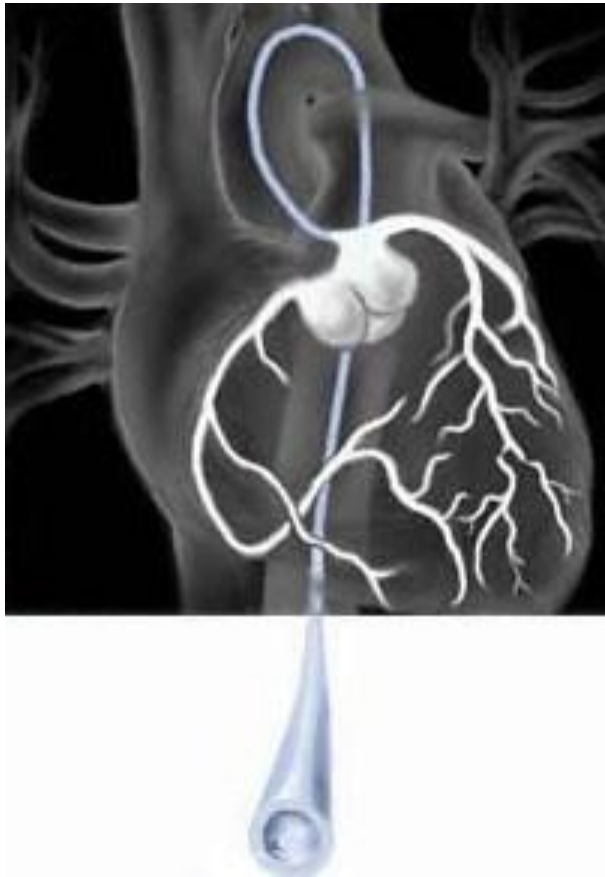

Алгоритм при ОКС на догоспитальном этапе

- Жалобы, анамнез, осмотр, оценка состояния гемодинамики
- Регистрация ЭКГ в 12 отведениях, венозный доступ
- Купирование боли
- Респираторная поддержка: кислород
- Антитромботическая терапия (аспирин + клопидогрель + гепарин)
- Нитроглицерин в/при сохраняющемся болевом синдроме или ОСН
- Восстановление коронарного кровотока на месте окклюзии при ОКС с пST: тромболизис
- Быстрая и бережная транспортировка пациента в кардиологический стационар

Обезболивание

Морфин 1 % раствор дробно по 0,3 мл в/в;

Промедол 1—2 % раствор в/в

Омнопон 1—2 % раствор в/в*

Фентанил 0.05% раствор 1 мл с дроперидолом 0.25% раствор 1-2 мл на 10 мл физ.раствора в течение 5 минут

* **Каждое последующее введение означает неэффективность предыдущего**

Предпочтения введения морфина

- Эффективная анальгезия
- Уменьшает тревогу, панику, возбуждение
- Уменьшает потребность миокарда в кислороде
- Уменьшает возбуждение дыхательного центра при ОСН

Обезболивание

- **Нитроглицерин** 0,01 % раствор 1 мл в 100 мл изотонического раствора хлорида натрия вводят в/в капельно

- **Наркоз закисью азота** аппаратом АН-8: в течение 3 мин ингаляция чистого кислорода, затем закисно-кислородный наркоз с постепенным увеличением закиси азота с 20 до 80% и соответственно уменьшением кислорода с 80 до 20 %.

- **Кислород**, увлажненный этиловым 76 % спиртом, через носовой катетер со скоростью 2-8 л/мин в течение 40-60 мин. При артериальной гипоксемии (Sa <95)

Антитромботическая терапия при любом варианте ОКС

- Антикоагулянты: гепарин в/в 4000 ЕД

- 2 Антиагреганта:

  1 Аспирин (без оболочки!) 250 мг разжевать,

  2 Блокаторы P2Y12 рецептора тромбоцитов к аденозиндифосфату:

  клопидогрель 300 мг внутрь (для пациентов старше 75 лет -75 мг) или

  тикагрелор 180 мг внутрь

Лечение ОКС с подъемом сегмента ST

Восстановления коронарного кровотока

- ЧКВ
- Тромболизис.

Впервые в мире успешный внутрикоронарный тромболизис фибринолизином был проведен в России в июне 1975 г. акад. Е. И. Чазовым и соавт.

ЧКВ предпочтительнее ТЛТ, если

- от первого контакта с медперсоналом до начала ЧКВ пройдет не более 120 минут,
- А в ранние сроки ИМпST (в первые 2 часа от начала симптомов) – не более 90 минут

Показания к тромболизису

Клиника ОКС с изменениями на ЭКГ в виде

1. Подъем сегмента *ST* более 1 мм (♂) и 1,5 мм (♀) в двух и более стандартных отведениях или отведениях от конечностей.
2. Подъем сегмента *ST* более 2 мм в двух и более грудных отведениях.
3. Впервые возникшая полная блокада левой ножки пучка Гиса.
4. Продолжительность приступа – не более 12 часов

Противопоказания к тромболитической терапии:

Абсолютные противопоказания.

- Активное внутреннее кровотечение.
- Подозрение на расслоение аорты.
- Известная опухоль мозга.
- Диабетическая геморрагическая ретинопатия или другие офтальмогеморрагии.
- Беременность.
- Аллергическая реакция на тромболитик при предыдущем применении, применение стрептокиназы повторно.
- АД > 180/110 мм рт.ст.
- Геморрагический инсульт в анамнезе.
- Перенесенная менее 10 дней назад большая травма или хирургическая операция.
- Известный геморрагический диатез.

Противопоказания к тромболитической терапии: Относительные противопоказания.

1. Перенесенная более 2 нед назад травма или хирургическая операция.
2. Высокая артериальная гипертензия .
3. Обострение язвенной болезни.
4. Инсульт в анамнезе.
5. Длительное применение антикоагулянтов.
6. Значительное нарушение функций печени.
7. Инфекционный эндокардит.
8. Внутрисердечный тромб.
9. Недавняя пункция не сдавливаемого сосуда (подключичной вены и др.).
10. Тяжелая нераспознанная болезнь.
11. Любые другие обстоятельства, предрасполагающие к значительному кровотечению
12. Травматичная сердечно-легочная реанимация

Тромболитики

- **Стрептокиназа** -1 000 000 - 1 500 000 МЕ в/в капельно
- Актилизе (**альтеплаза**) 100 мг в течение от 90 минут до 3 часов
- Метализе (**тенектеплаза**) 30 мг при МТ <60 кг, 35 мг при 60-70 кг, 40 мг при 70-80 кг; 45 мг при 80-90 кг и 50 мг при МТ >90 кг.

Терапия ОКС продолжается в специализированном отделении

- После окончания тромболитической терапии начинаем инфузию гепарина в дозе 20-25 тыс ЕД в сутки внутривенно микроструйно под контролем АЧТВ

- Переходим на поддерживающие дозы антиагрегантов: аспирин 125 мг, клопидогрель 75 мг

- β-адреноблокаторы
- ИАПФ
- Статины

Лечение ОКС – уменьшение потребности миокарда в кислороде, антиаритмическое действие

Бета- блокаторы: пропранолол, эсмолол, метопролол назначаются в/в с первых часов ОКС под контролем АД и ЧСС.

Бета-блокаторы: уменьшают токсическое воздействие катехоламинов на миокард и уменьшают потребность миокарда в кислороде, доказано уменьшают летальность больных с инфарктом миокарда.

Противопоказания: кардиогенный шок, БА, ХОБЛ, АВ-, СА-блокада 2-3 ст, аллергия

Лечение ОКС- предупреждение развития СН

Ингибиторы АПФ уменьшают летальность от инфаркта миокарда, предупреждают развитие острого ремоделирования миокарда

(гипертрофии, дилатации ЛЖ и развитие аневризмы)

Назначают: каптоприл 6.25 мг 3 раза – контроль АД (АДс > 100)- доводят дозу до средней терапевтической 25 мг 3 раза

ИЛИ зофеноприл (зокардис) 7,5 мг – 30 мг 1 раз/сутки

Лечение ОКС- укрепление покрышки бляшки

Статины – аторвастатин 40 мг, розувастатин 20 мг

Реабилитация при ИМ

1. Физическая, психологическая, социальная реабилитация
2. A Аспирин, (+клопидогрель 1 год)
3. B Бета-адреноблокаторы
4. C Статины
5. Ингибиторы АПФ

Реабилитация в условиях санатория

Противопоказаниями для реабилитации в условиях санатория являются:

- инфаркт миокарда IV ФК;
- аневризма сердца;
- аневризма аорты при ХСН выше 1-й стадии;
- рецидивирующие тромбоэмболии;
- нарушения мозгового кровообращения;
- декомпенсированный или тяжелый сахарный диабет;
- прочие тяжелые заболевания

Поликлинический этап медицинской реабилитации больных с инфарктом миокарда

Задачи этого этапа:

- диспансерное динамическое наблюдение,
- поддержание трудоспособности больных на достигнутом уровне или ее повышение,
- оценка состояния трудоспособности, рациональное трудоустройство, предупреждение прогрессирования или обострений ИБС и рецидивов инфаркта миокарда,
- обеспечение санаторно-курортным лечением.

Первые полгода пациент проходит осмотр два раза в месяц, вторые ежемесячно, второй год - не менее четырех раз терапевтом и кардиологом. Обязательны консультации врача функциональной диагностики с проведением велоэргометрии, установления функционального класса и выработки индивидуального плана реабилитационных мероприятий, а также консультации врача отделения восстановительного лечения и психотерапевта два раза в год, консультации других специалистов - по показаниям.

Ориентировочные сроки временной нетрудоспособности больных с ИМ:

- мелкоочаговый ИМ без осложнений 2 мес;
- мелкоочаговый ИМ с осложнениями - 2-3 мес;
- крупноочаговый без осложнений - 2-3 мес;
- крупноочаговый с осложнениями - 3-4 мес;
- при наличии соответствующих признаков может быть досрочно установлена группа инвалидности.

Вариантная стенокардия:

- Возникает в одно и то же время (чаще ночью)
- Серия 2-5 приступов с интервалом до 10-15 мин
- Интенсивные боли
- Высокая толерантность к физическим нагрузкам
- Подъем (или реже депрессия) сегмента ST при болях

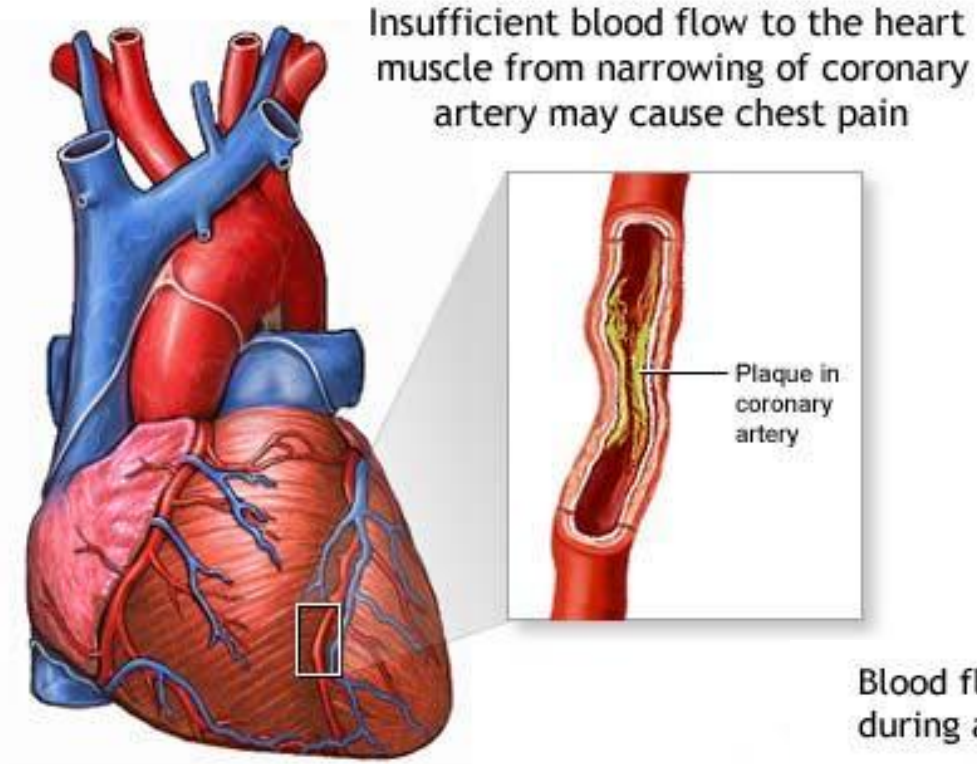

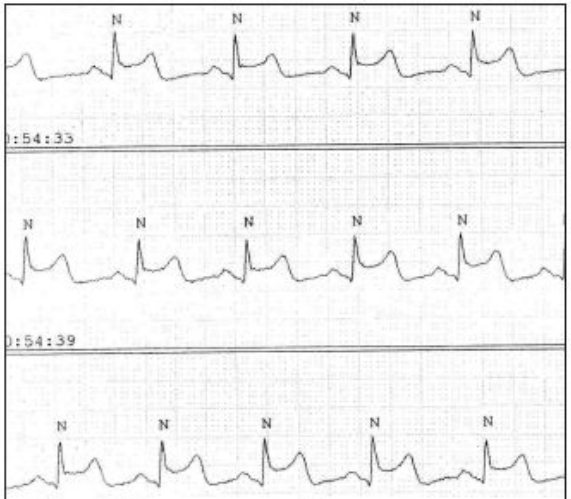

Рис. 3. ЭКГ при стенокардии Принцметала, на высоте ангинозного приступа

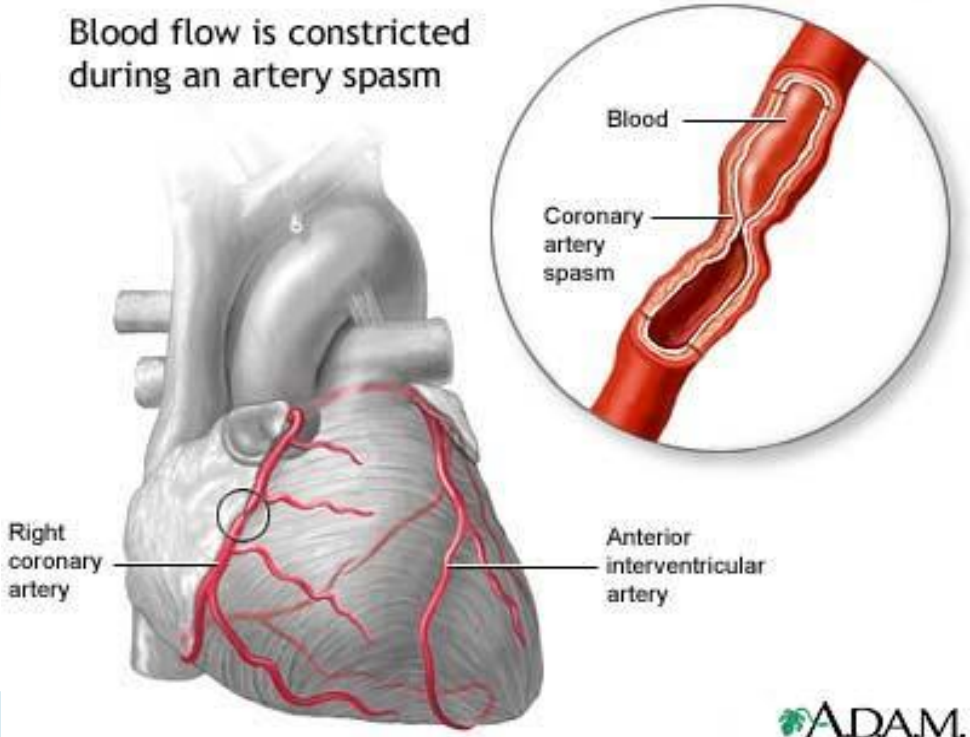

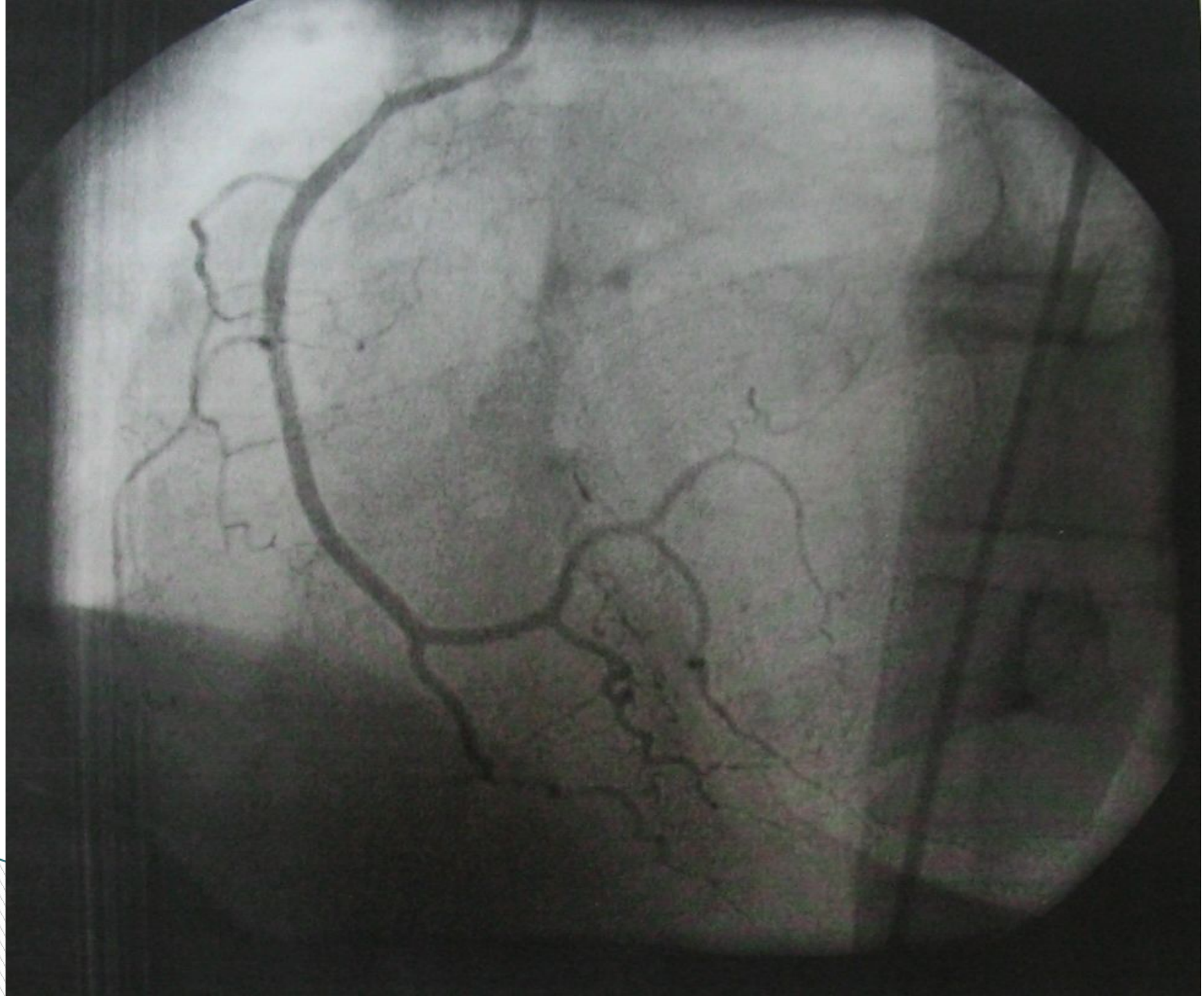

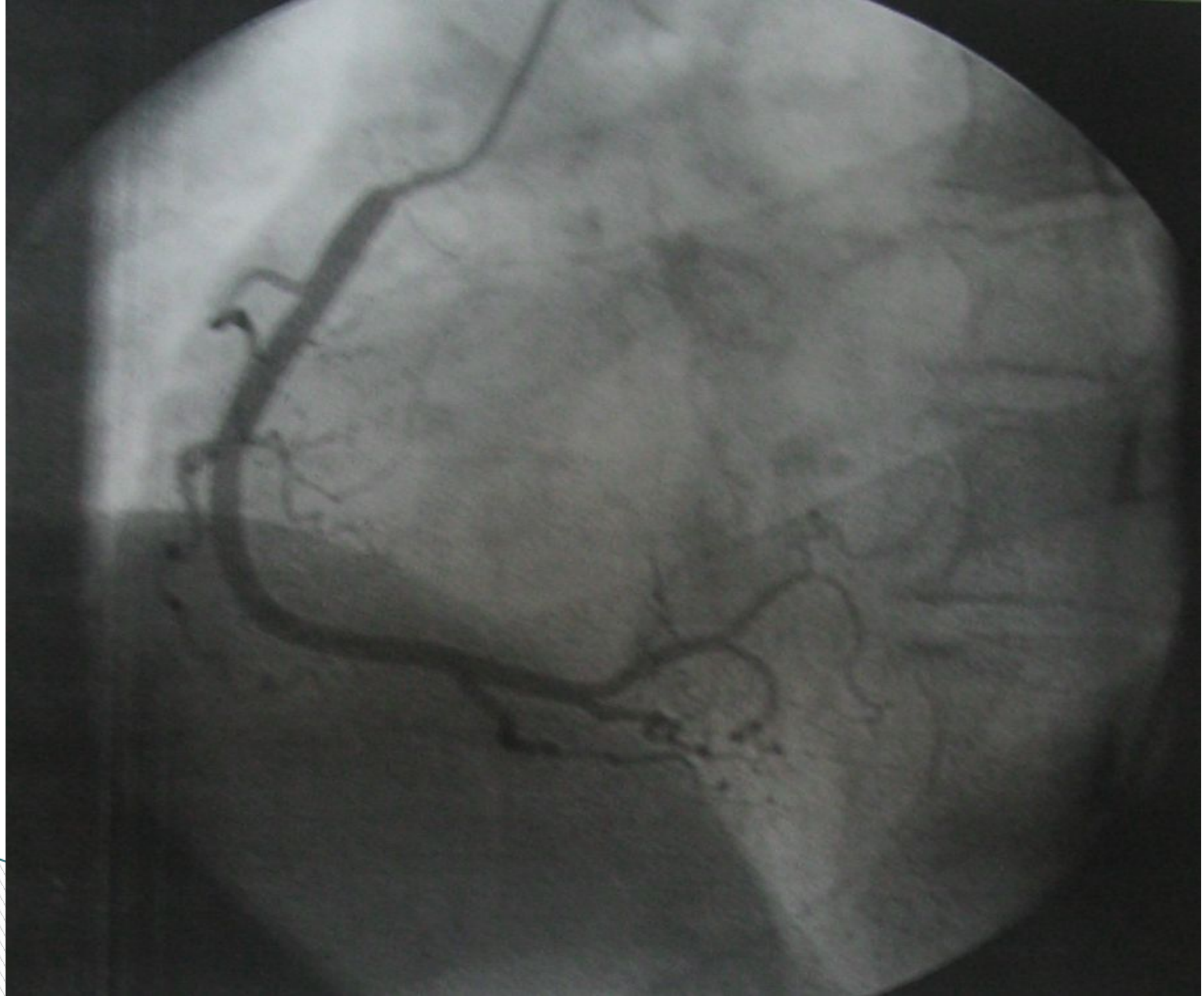

Терапия вариантной стенокардии:

- Нифедипин ретард, амлодипин
- Верапамил
- Дилтиазем
- Аспирин
- трентал