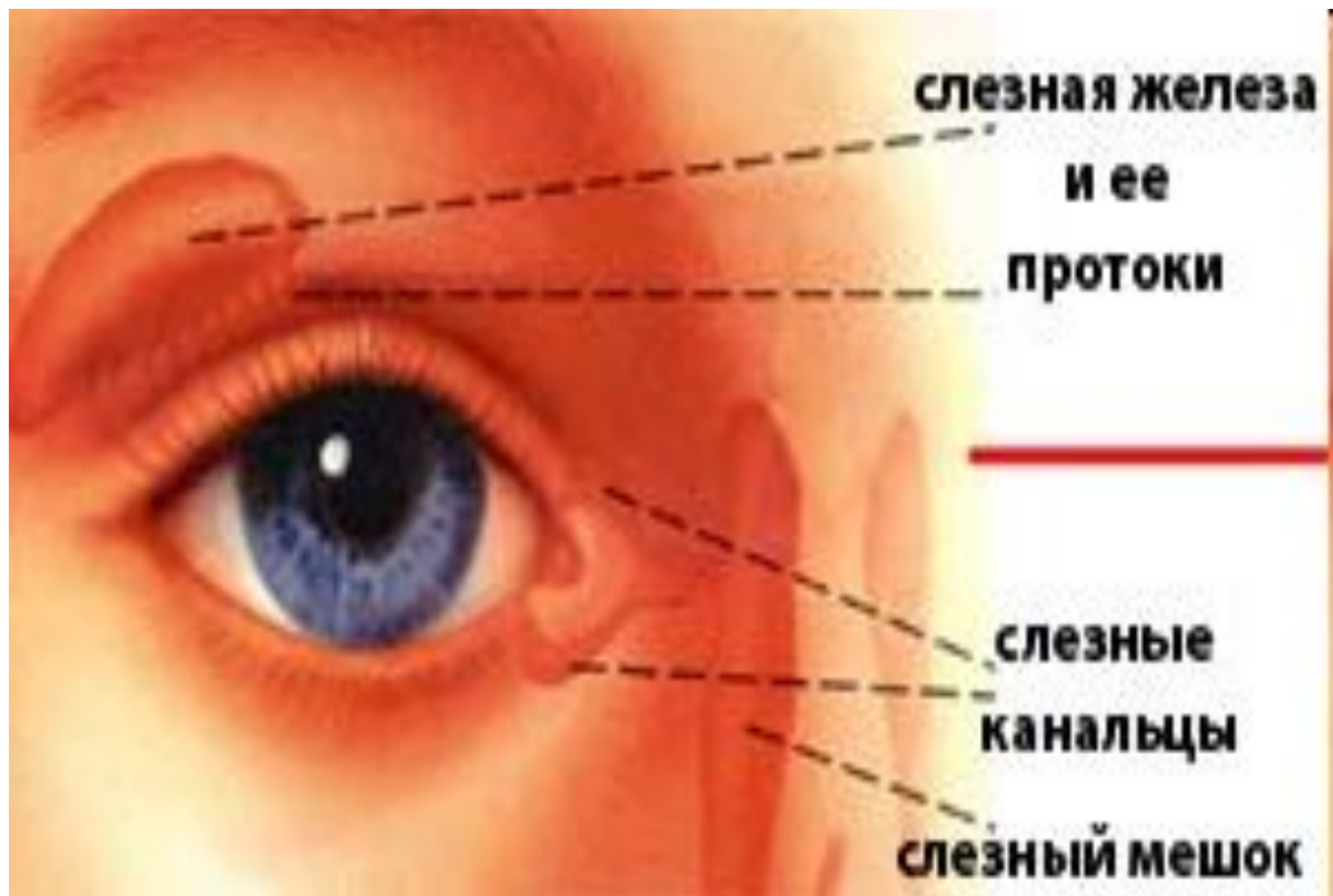

СРСП на тему:

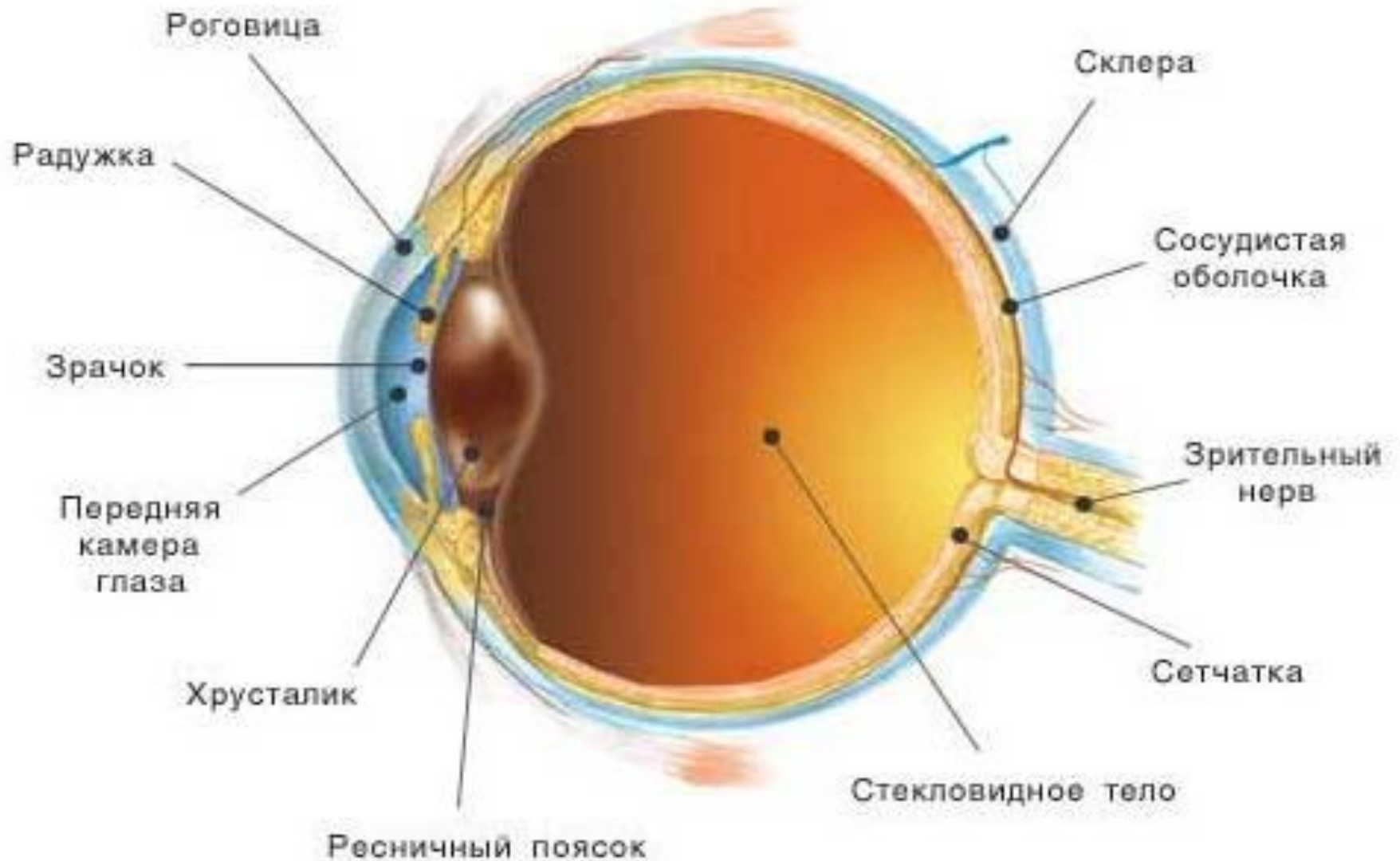«Дакриоаденит ,дакриоцистит»

**Приготовил: Забитов Р.
Принял: Нуржауов С.
Группа: СТР_344_**

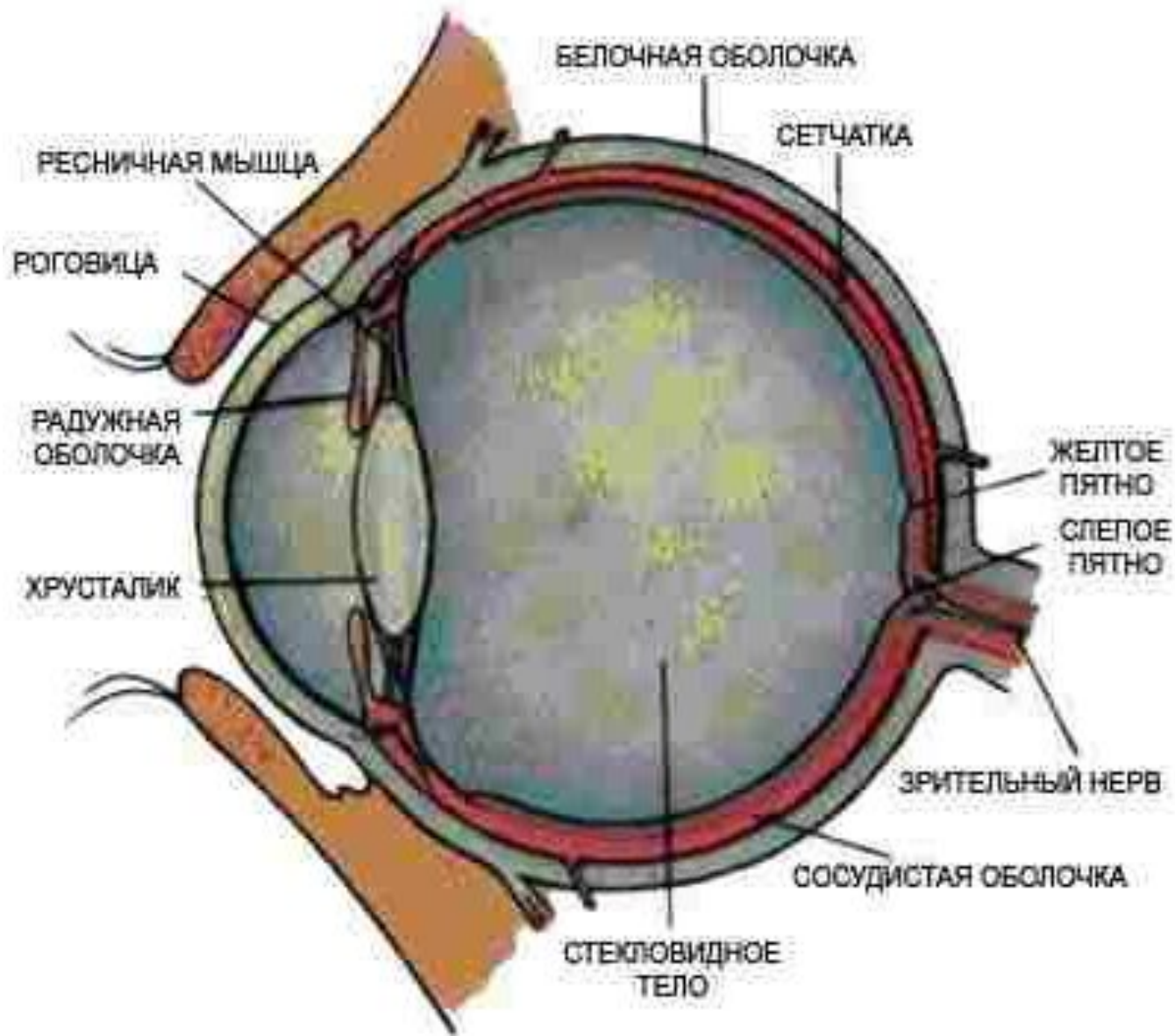
Дакриоаденит ,дакриоцистит



Глазные болезни



Анатомия органа зрения



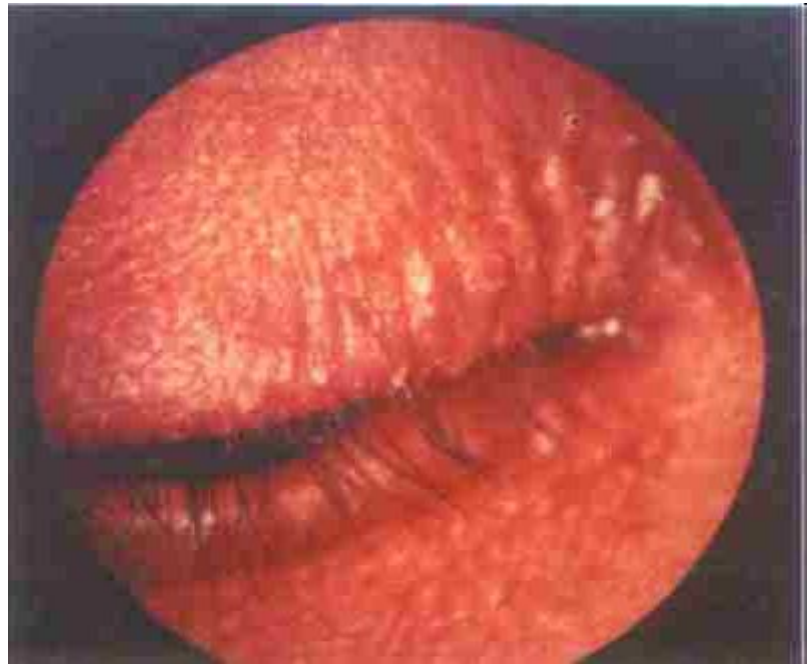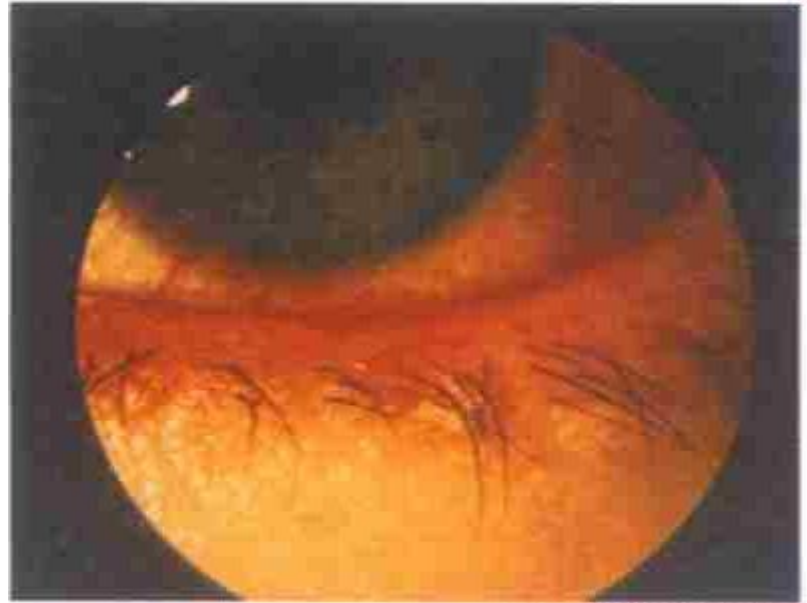
Строение глаза

Заболевания век

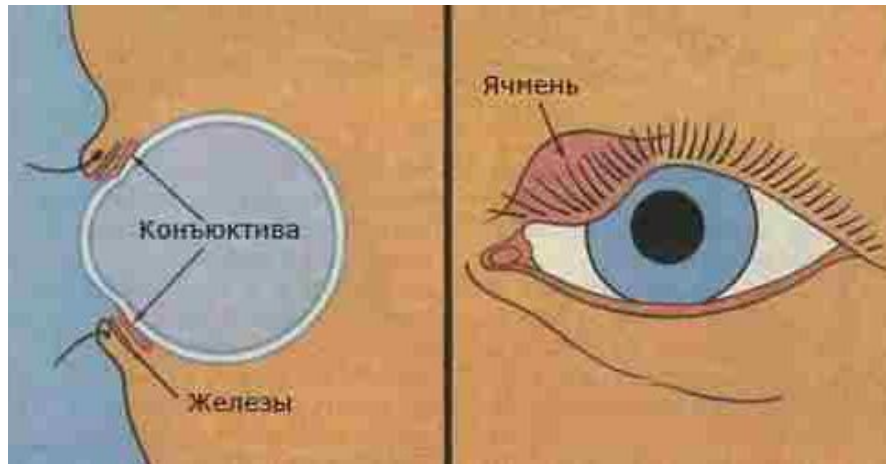
- Блефариты
- Ячмень
- Дакриоцистит, дакриоаденит

Блефарит

- Острый аллергический блефарит возникает внезапно: отек век, слезотечение, слизистое отделяемое, резь в глазах, зуд век, светобоязнь. Обычно поражены оба глаза.



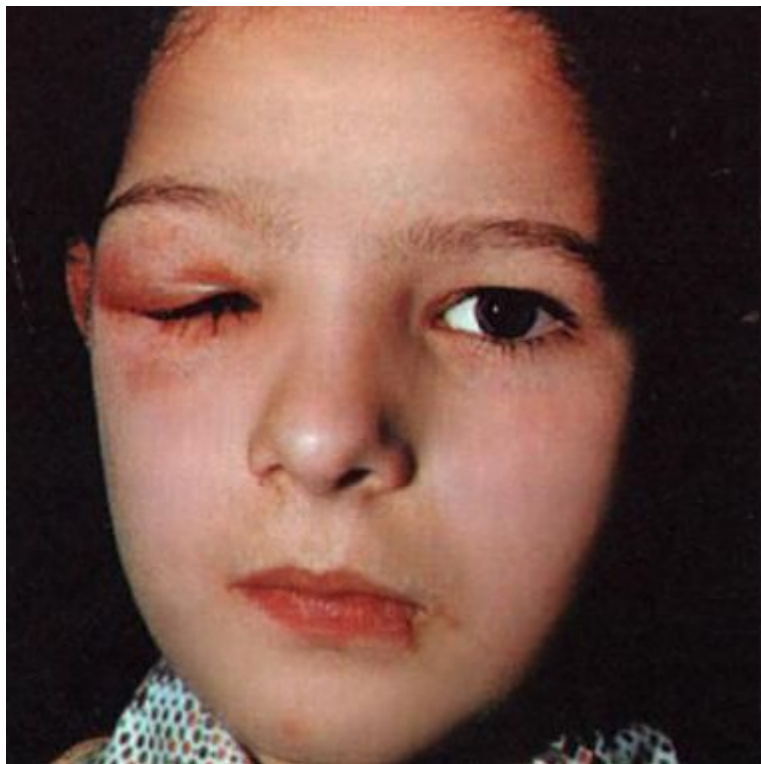ЯЧМЕНЬ



- Ячмень — острое гнойное воспаление волосяного мешочка ресницы или сальной железы Цейса, которая располагается около луковицы ресниц. Существует также внутренний ячмень, когда воспаляется долька мейбомиевой железы.

Дакриоаденит

Воспаление
слезной
железы



дакриоцистит

- Воспаление слёзного мешка. Развивается вследствие сужения слёзно-носового канала и задержки оттока слёзной жидкости из полости слёзного мешка. Протекает хронически. Проявляется слезотечением, гнойным отделяемым из пораженного глаза, припуханием слёзного мешка: при надавливании на эту область из слёзных точек выделяется слизистая или гнойная жидкость. При распространении воспалительного процесса за пределы слёзного мешка может развиваться флегмона с резким отёком и болезненностью во внутреннем углу глазной щели. Лечение — хирургическая операция (восстановление оттока из слёзного мешка).

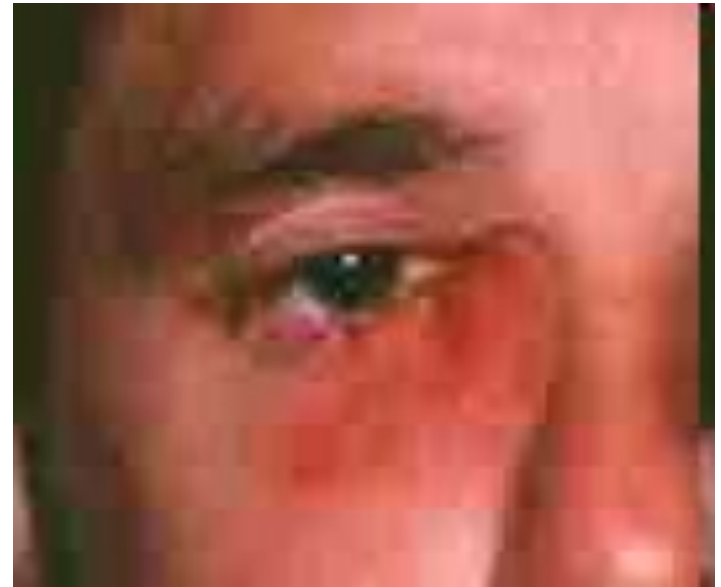

Рис. 1. Принципы терапии аллергических конъюнктивитов.

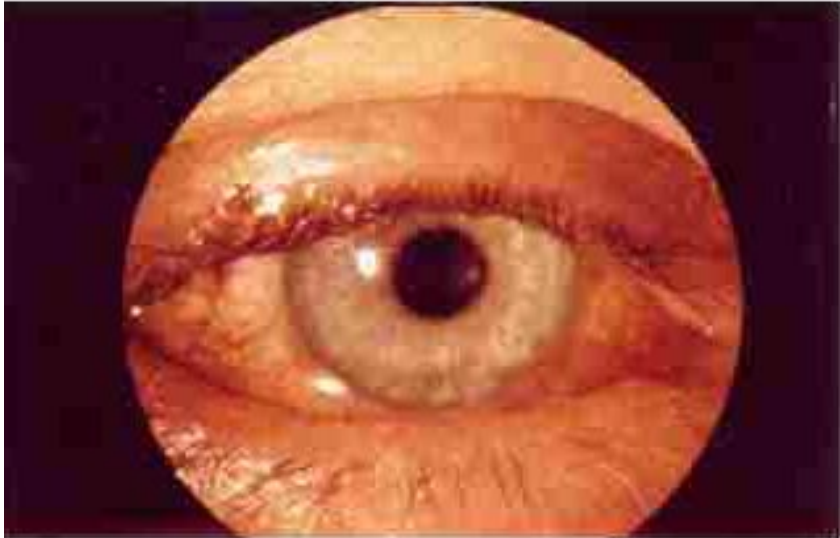


Рис. 2. Острый фолликулярный конъюнктивит, хемоз конъюнктивы.

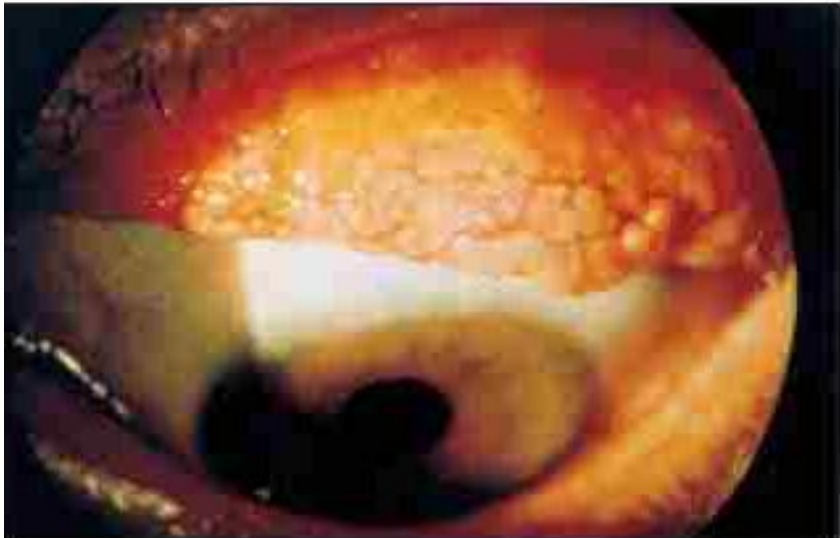

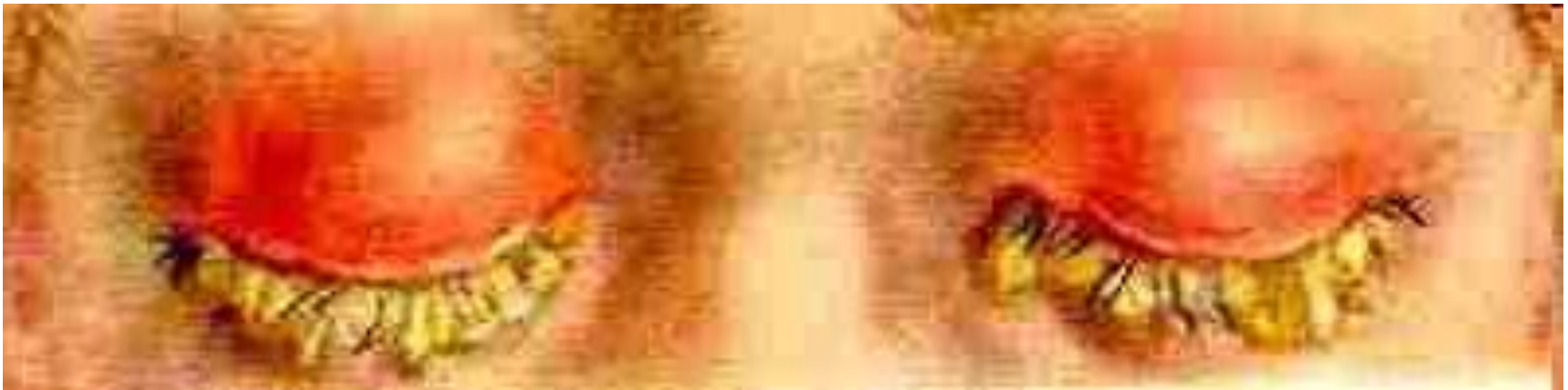Рис. 3. Весенний кератоконъюнктивит. Конъюнктивальные фoveолы.

КОНЪЮНКТИВИТЫ

- воспаление конъюнктивы, чаще инфекционной природы. Возбудители инфекций обычно попадают в глаз экзогенным, реже эндогенным путем, В зависимости от возбудителя различают бактериальные, вирусные, хламидийные, грибковые К.

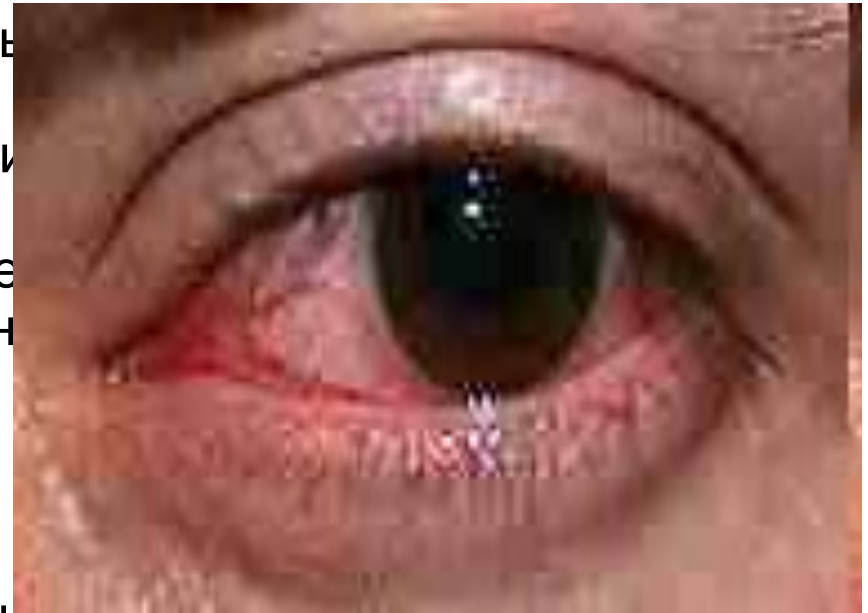бленорея

- Бленнорея — воспаление слизистой оболочки глаз, сопровождающееся обильным гноетечением; наиболее часто вызывается гонококком (гонобленнорея). Различают гонобленнорею (бленнорею) новорожденных и взрослых. В настоящее время в связи с успехами борьбы с гонореей и профилактикой в родильных домах, бленнорея встречается крайне редко.

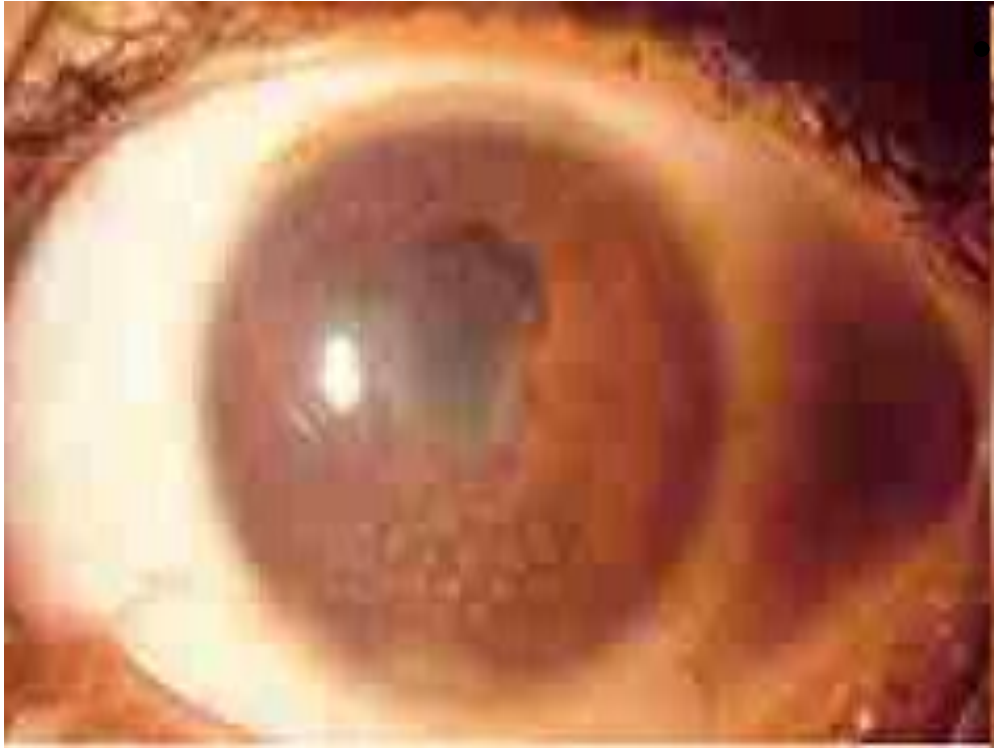

Кератиты

- Кератит — воспаление роговицы глаза, проявляющееся преимущественно её помутнением, изъязвлением, болью и покраснением глаза. Может иметь травматическое или инфекционное происхождение. Наблюдаются слезотечение, светобоязнь, блефароспазм, уменьшение прозрачности и блеска роговицы с последующим её изъязвлением и развитием тяжелых осложнений. Возможный исход кератита — бельмо, снижение зрения.



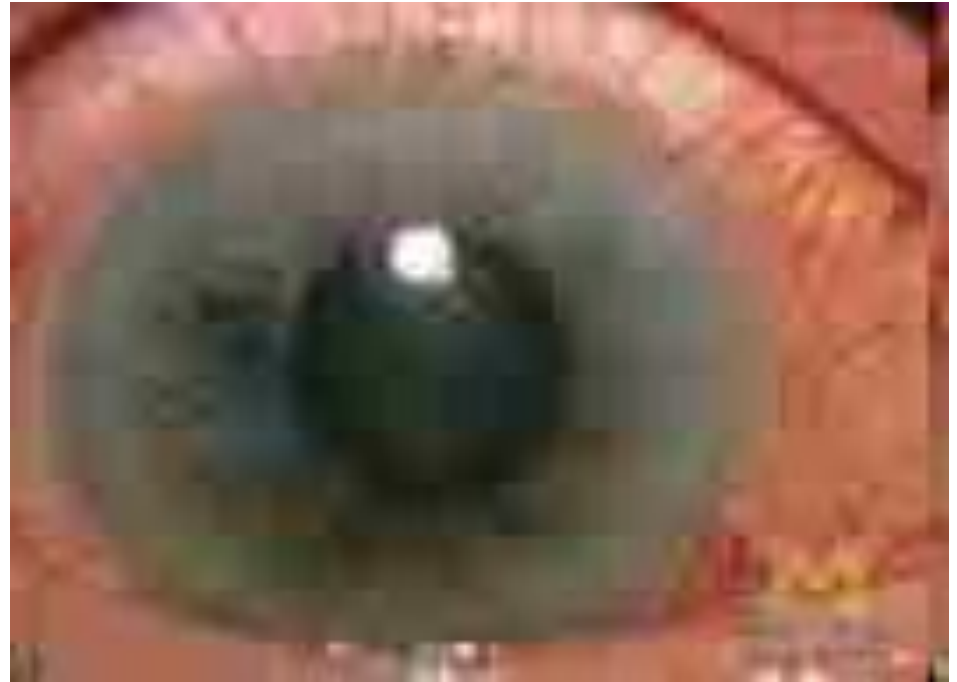Ирит ,иридоциклит



воспаление радужки и
цилиарного тела.
Анатомически радужка и
цилиарное тело
являются отделами
сосудистой оболочки

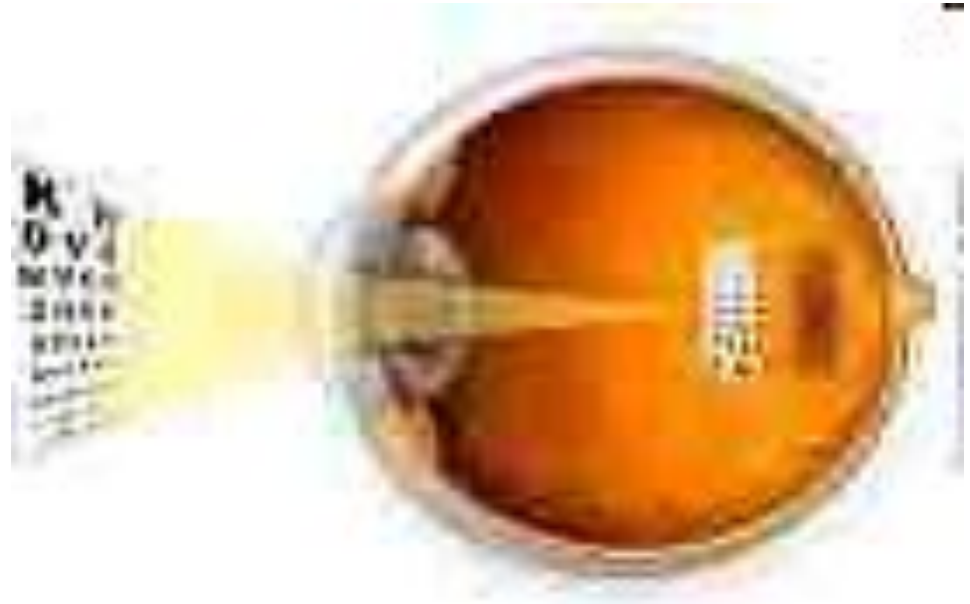
Глаукома

- Глау́кома — большая группа глазных заболеваний, характеризующаяся постоянным или периодическим повышением внутриглазного давления с последующим развитием типичных дефектов поля зрения, снижением зрения и атрофией зрительного нерва.

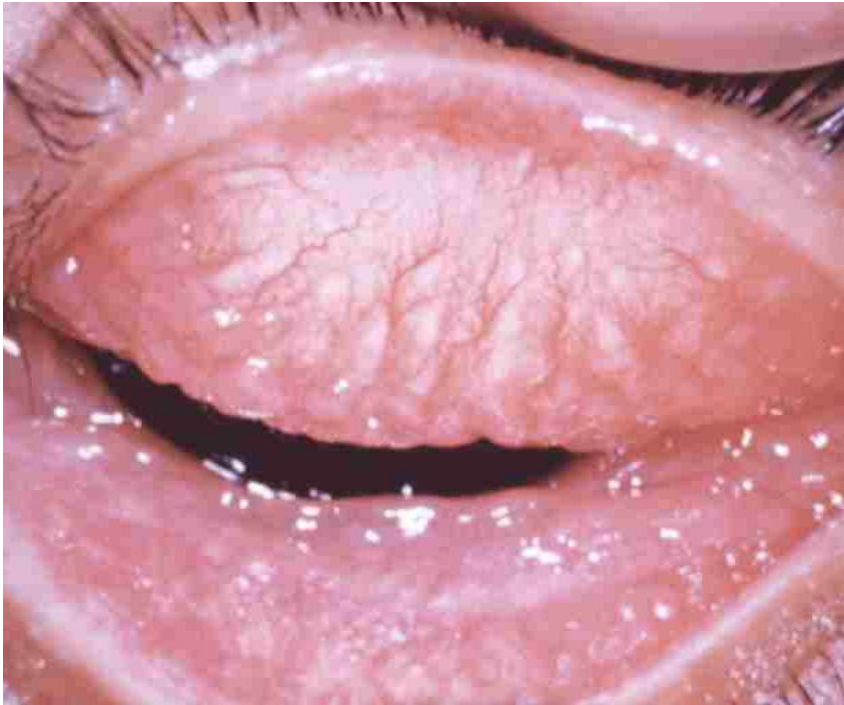

Миопия

- Миопия (близорукость) - нарушение зрения, при котором человек хорошо видит предметы, расположенные на близком расстоянии, и плохо — предметы, удаленные от него.



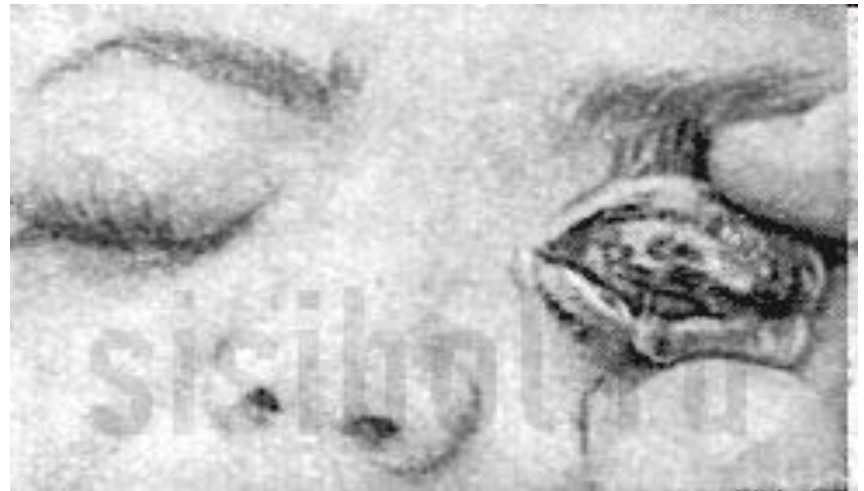Трахома



- хроническое инфекционное заболевание глаз, вызываемое хламидией трахомы; характеризуется поражением роговицы и конъюнктивы с образованием фолликулов (трахоматозных зерен), а в поздней стадии — рубцеванием конъюнктивы и хряща век.

Дифтерия глаз

- Дифтерия глаз как самостоятельная форма болезни почти не встречается. Она сочетается с дифтерией верхних дыхательных путей. В процесс могут вовлекаться веки, конъюнктура, роговица и другие отделы глаз. Чаще бывает дифтерийный конъюнктивит в катаральной, крупозной и дифтеритической формах



Травмы глаз

- Травматические повреждения органа зрения и их последствия остаются в числе главных причин слепоты и инвалидности. Травмы глаз различны по своей тяжести и последствиям. В некоторых случаях происходит засорение пылью, попадание в глаз легко удаляемых соринок, в других - происходят серьезные повреждения. Они могут нарушать прозрачность преломляющих сред, частично или полностью разрушать глазное яблоко. Результатом травматического воздействия является либо понижение зрения различных степеней, либо полная потеря его.
- В зависимости от причины, вызвавшей повреждение глаза, различают механические, термические, химические травмы, а также повреждения лучистой энергией и ионизирующим излучением.

