Черепно-мозговые нервы

Выполнила Животягина В.

- Черепно-мозговыми нервами называют периферические нервы, которые берут свое начало из отделов головного мозга, а ядра этих нервов заложены в стволе мозга (среднем мозге, мосте и мозжечке).

- I пара — обонятельный нерв
- II пара — зрительный нерв
- III пара — глазодвигательный нерв
- IV пара — блоковый нерв
- V пара — тройничный нерв
- VI пара — отводящий нерв
- VII пара — лицевой нерв
- VIII пара — преддверно-улитковый нерв
- IX пара — языкоглоточный нерв
- X пара — блуждающий нерв
- XI пара — добавочный нерв
- XII пара — подъязычный нерв

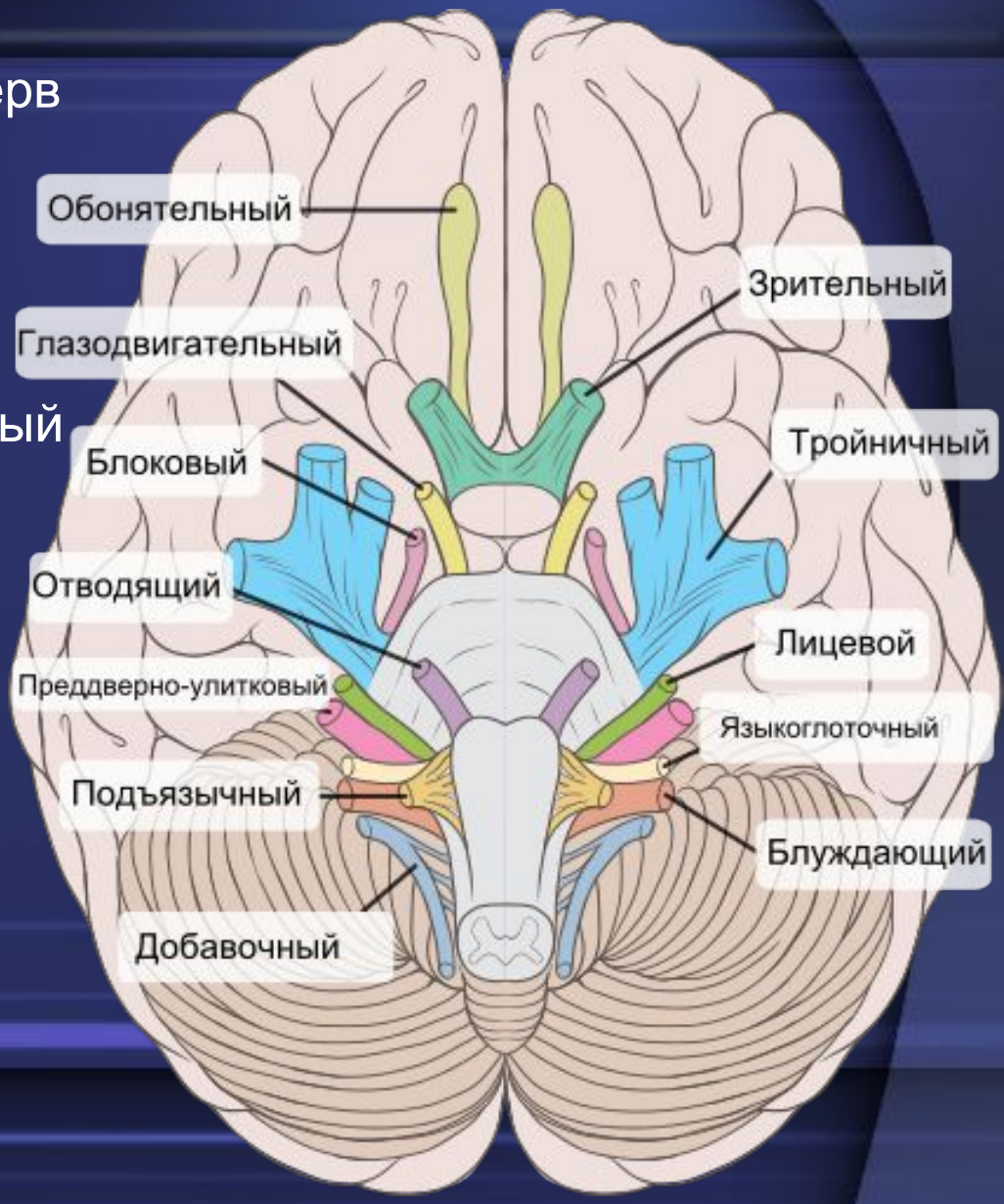

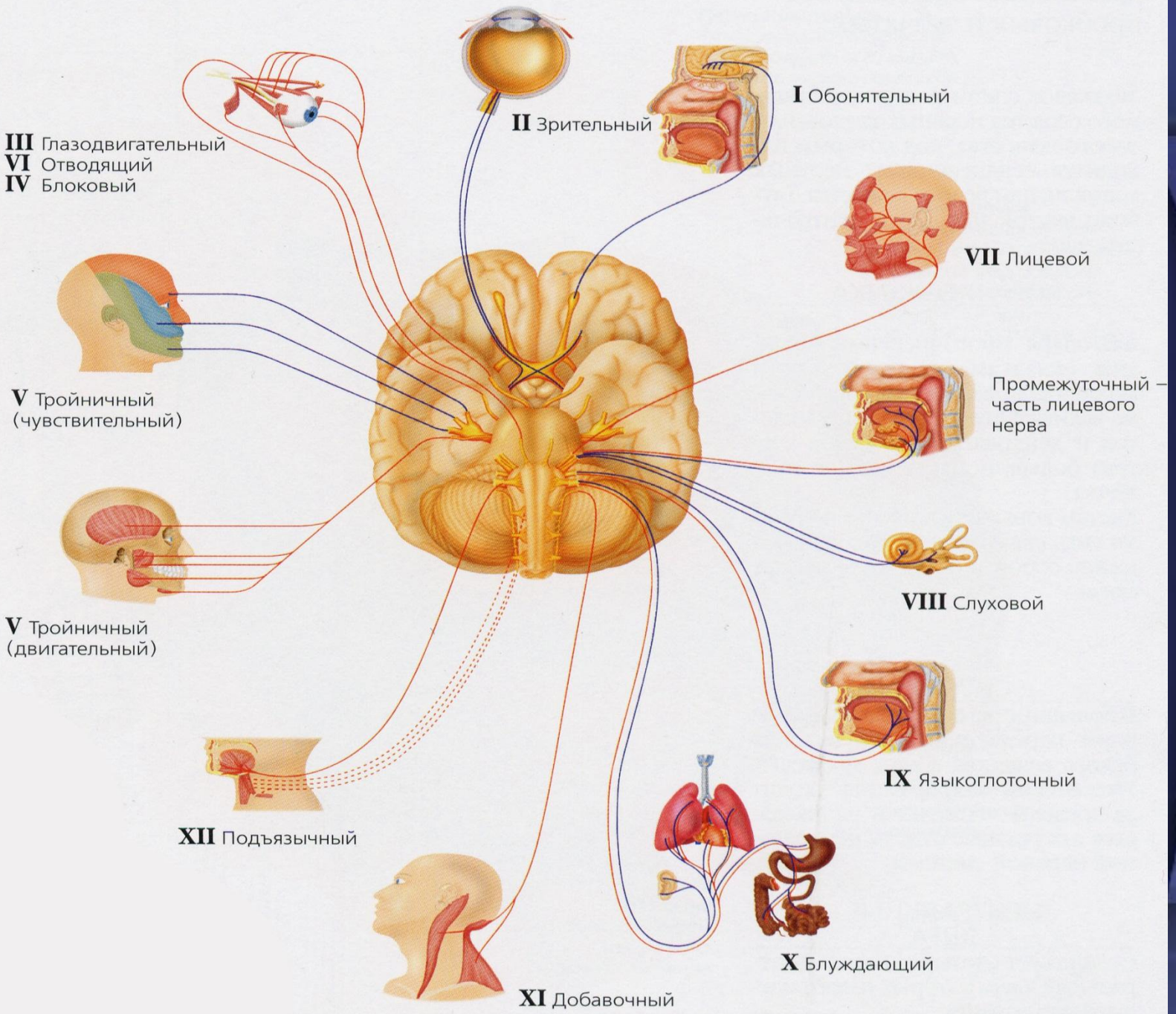
III Глазодвигательный
VI Отводящий
IV Блоковый
II Зрительный
I Обонятельный
VII Лицевой
V Тройничный
(чувствительный)
Промежуточный –
часть лицевого
нерва
V Тройничный
(двигательный)
VIII Слуховой
IX Языкоглоточный
XII Подъязычный
X Блуждающий
XI Добавочный

- Основание головного мозга с местами выхода черепных нервов:
- I — обонятельный нерв, II — зрительный нерв,
- III — глазодвигательный нерв,
- IV — блоковый нерв,
- V — тройничный нерв,
- VI — отводящий нерв,
- VII — лицевой нерв,
- VIII — преддверно-улитковый нерв,
- IX — языкоглоточный нерв, X — блуждающий нерв,
- XI — добавочный нерв,
- XII — подъязычный нерв;
- 1 — глазное яблоко, 2 — височная доля, 3 — ножка мозга, 4 — мост мозга, 5 — мозжечок, 6 — продолговатый мозг, 7 — спинной мозг.

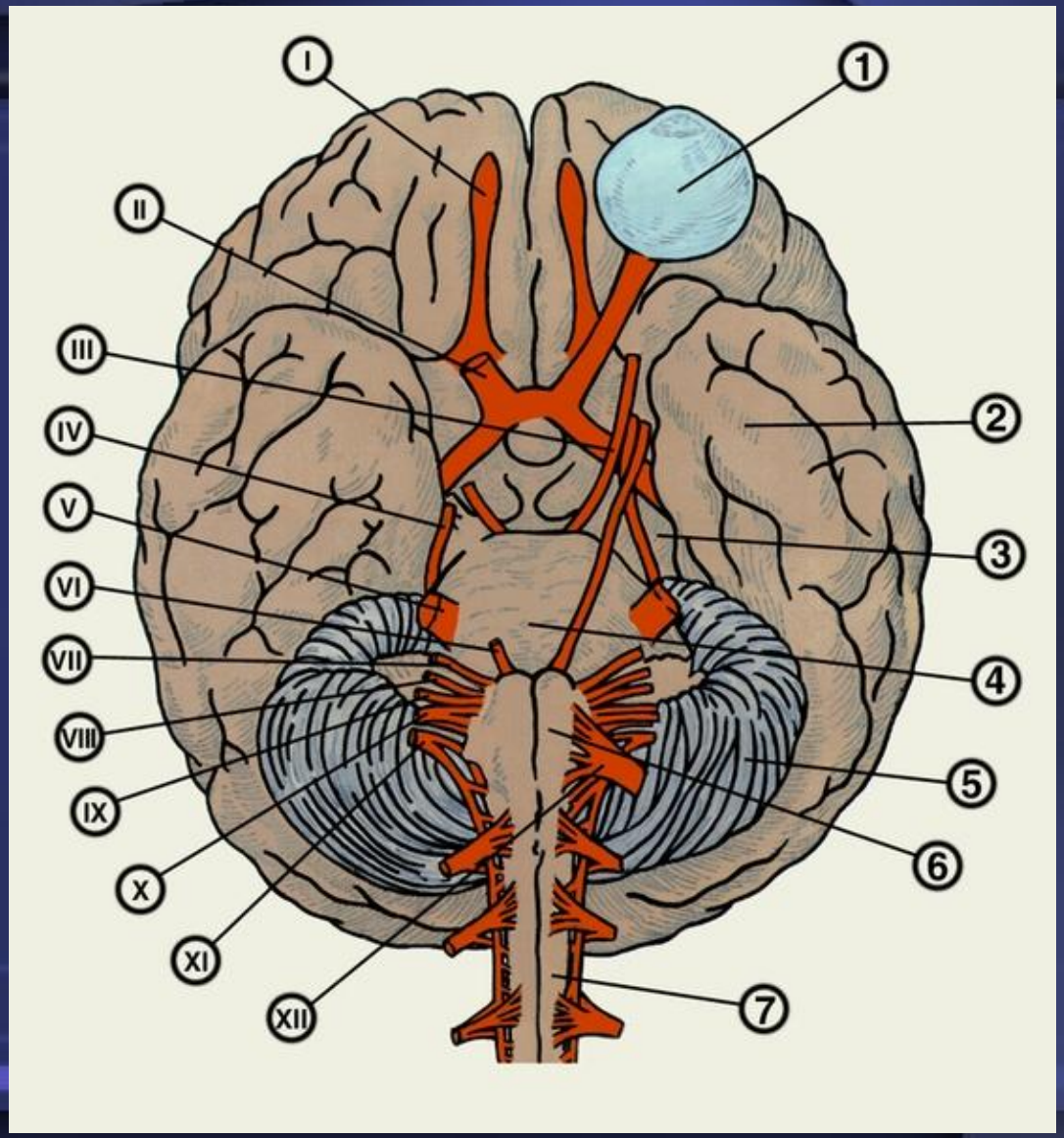

I пара, **обонятельный нерв**

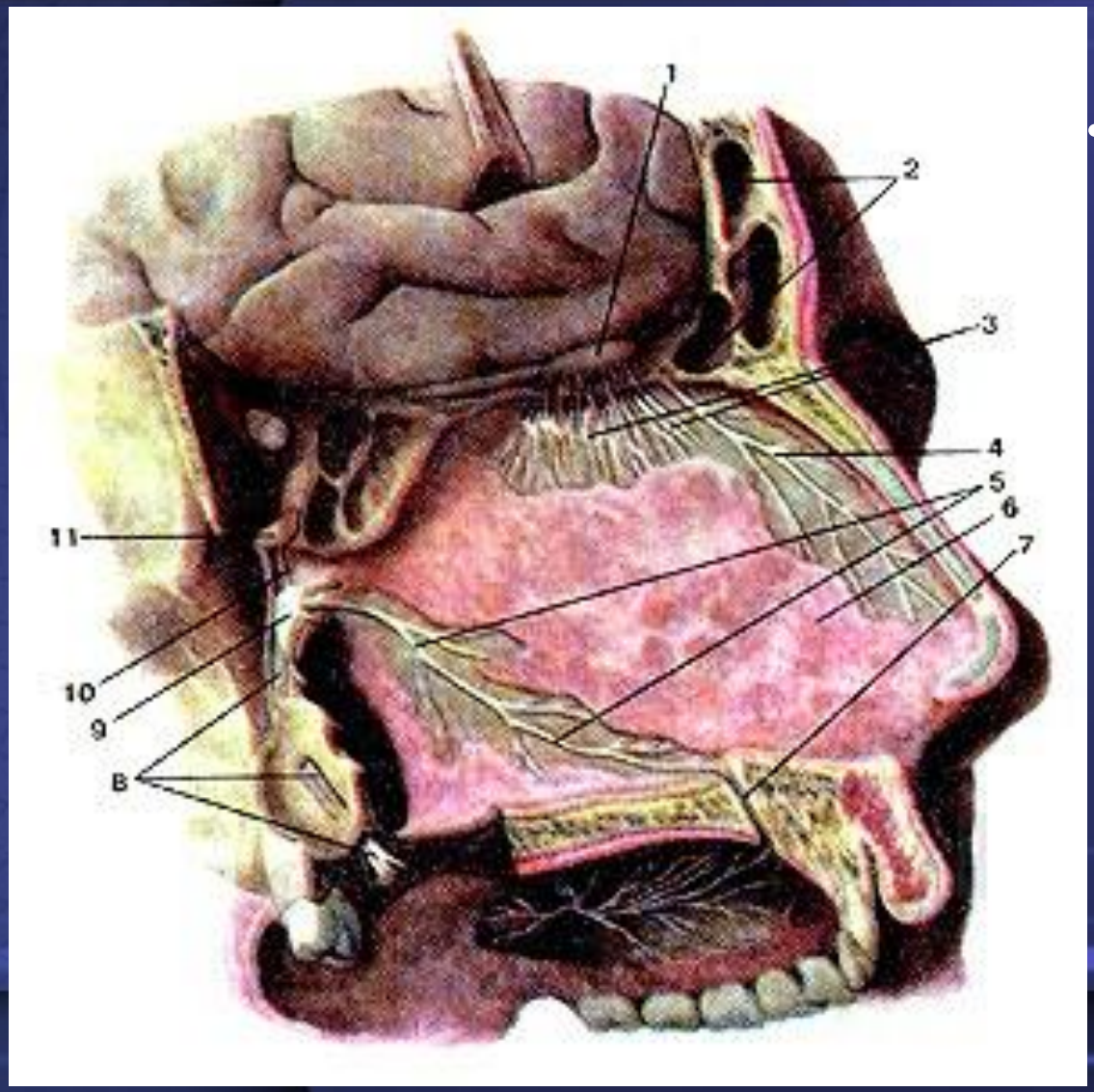

- Обонятельные нервы (nervi olfactorii) в полости носа. 1-обонятельная луковица; 2-лобная пазуха; 3-обонятельные нервы; 4-передний обонятельный нерв; 5-носо-небный нерв; 6-пе-реюродка полости носа; 7-ре;щовый канал; 8-небные нервы; 9-крыло-небный узел; 10-крыло-небные нервы; 11-верхнечелюстной нерв (вторая ветвь тройничного нерва).

- При поражении обонятельного нерва возникает полная потеря обоняния или частичное его нарушение

II пара, **зрительный нерв**

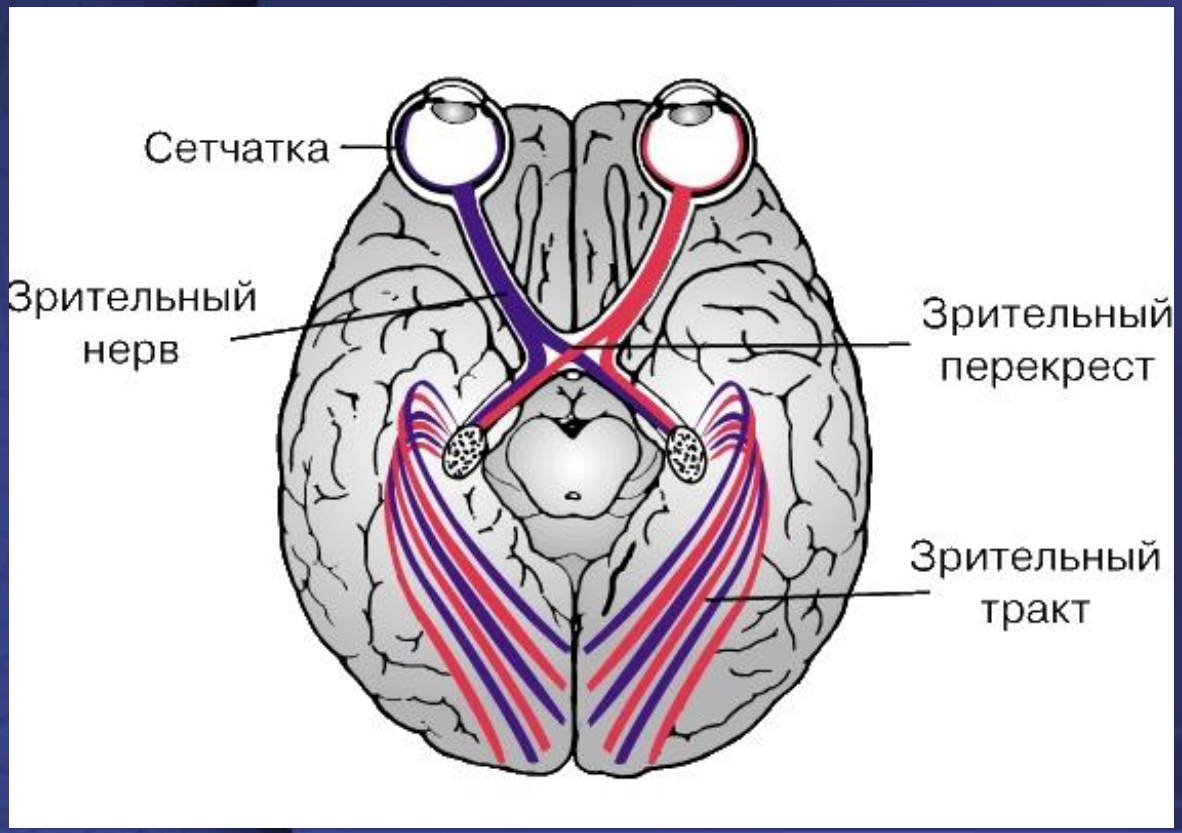

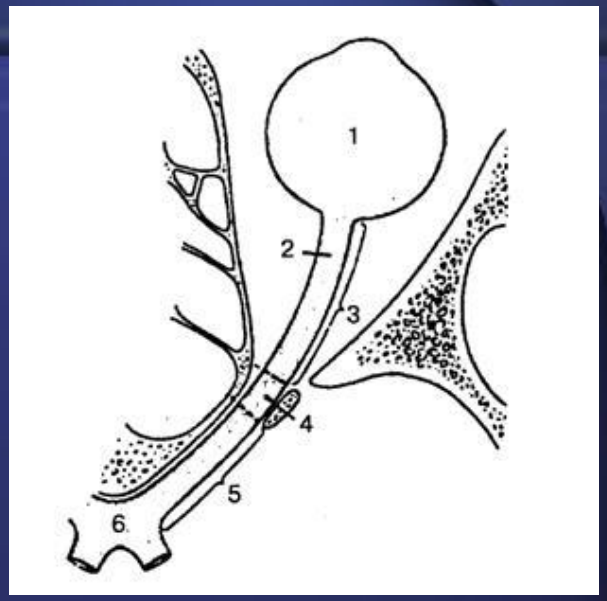

- 1 - глазное яблоко;
- *2* - зрительный нерв;
- *3* - глазничная часть;
- *4* - внутри-канальцевая часть;
- 5 - внутричерепная часть;
- *6* - зрительный перекрест
-

- При каких-либо патологических процессах в головном мозге, затрагивающих перекрест зрительного нерва, зрительный тракт или путь, возникают различной формы выпадения полей зрения.
- Заболевания зрительного нерва могут быть воспалительного (неврит), застойного (застойный сосок) и дистрофического (атрофия) характера.

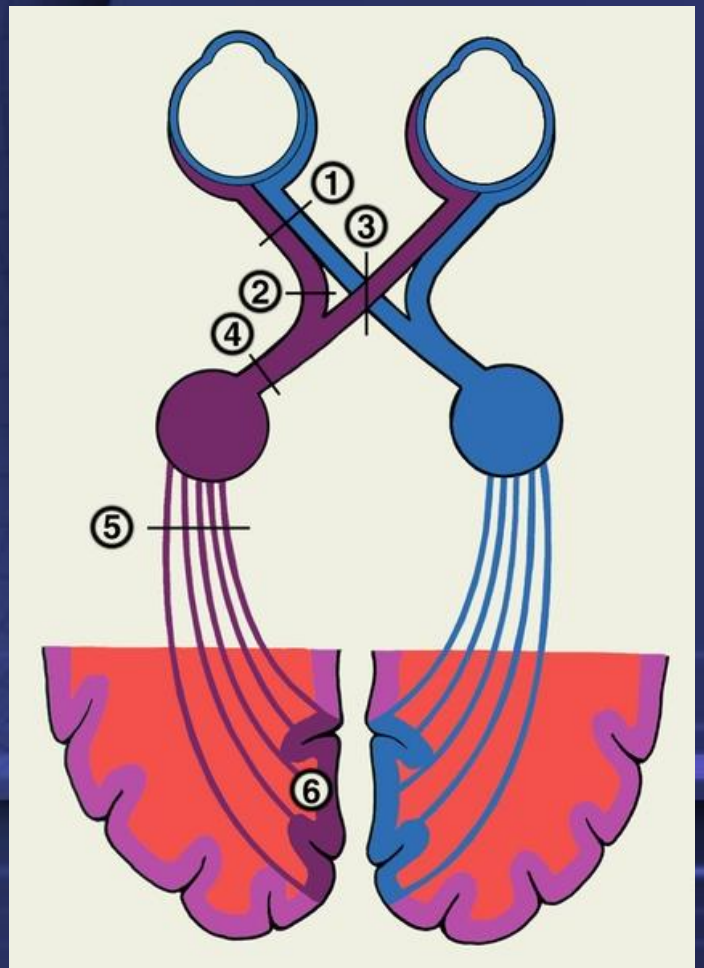

1 — поражение зрительного нерва (слепота на один глаз); 2 — поражение неперекрещенных зрительных волокон (выпадение левой половины поля зрения одного глаза); 3 — поражение перекрещенных зрительных волокон (двусторонняя гетеронимная битемпоральная гемианопсия); 4 — поражение зрительного тракта (противоположная очагу гомонимная гемианопсия); 5 — поражение зрительной лучистости (противоположная очагу гомонимная гемианопсия); 6 — поражение коры головного мозга около шпорной борозды (выпадение соответствующих квадрантов полей зрения с противоположной стороны).

III пара, **глазодвигательный нерв**

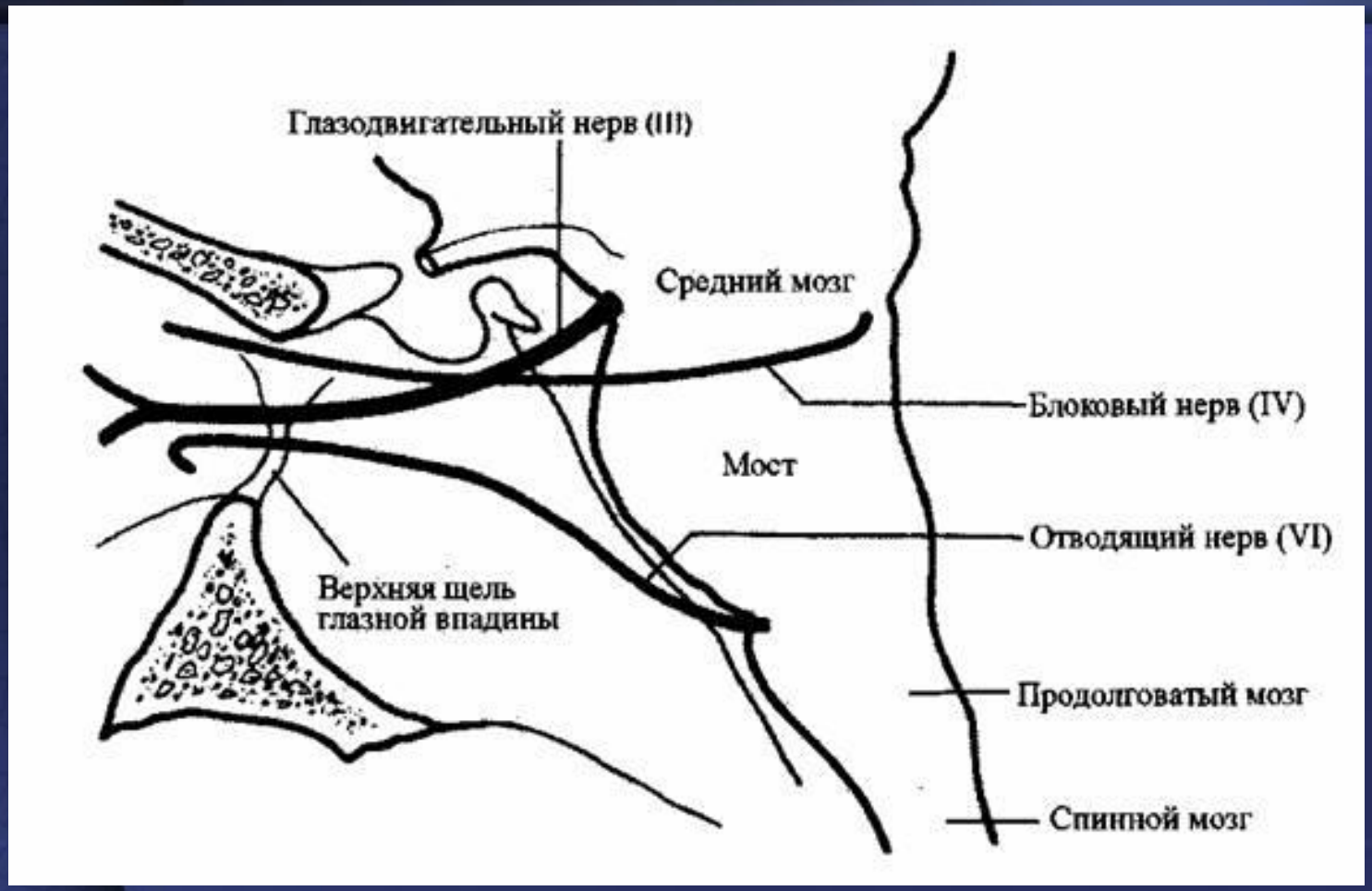

- Пути прохождения к глазу двигательных нервов - Вид сбоку

- Поражение III пары характеризуется опущением верхнего века (птоз), расходящимся косоглазием и мидриазом (расширение зрачка).

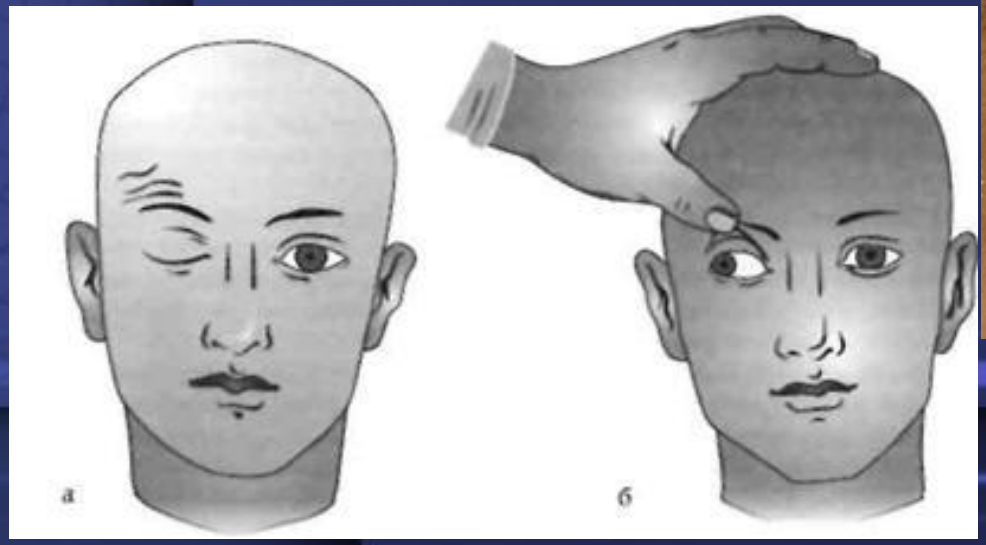

IV пара, **блоковый нерв**

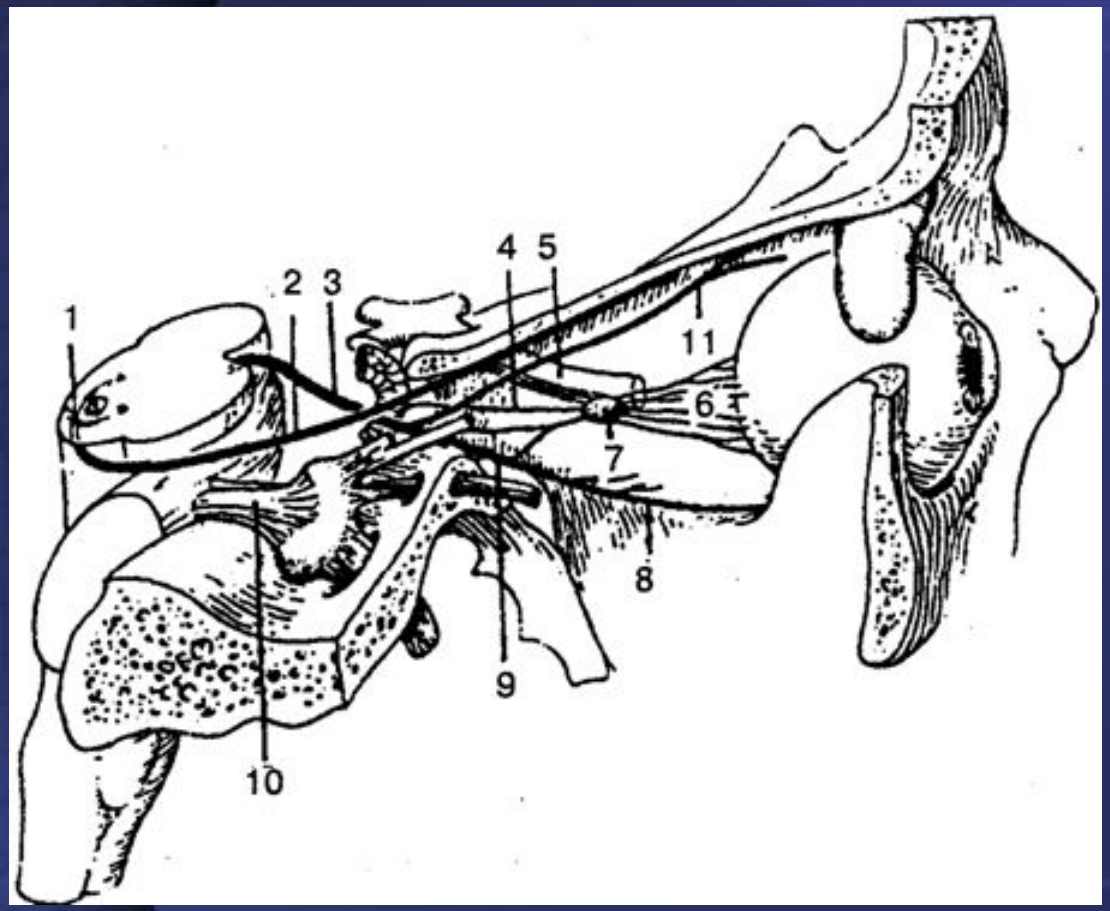

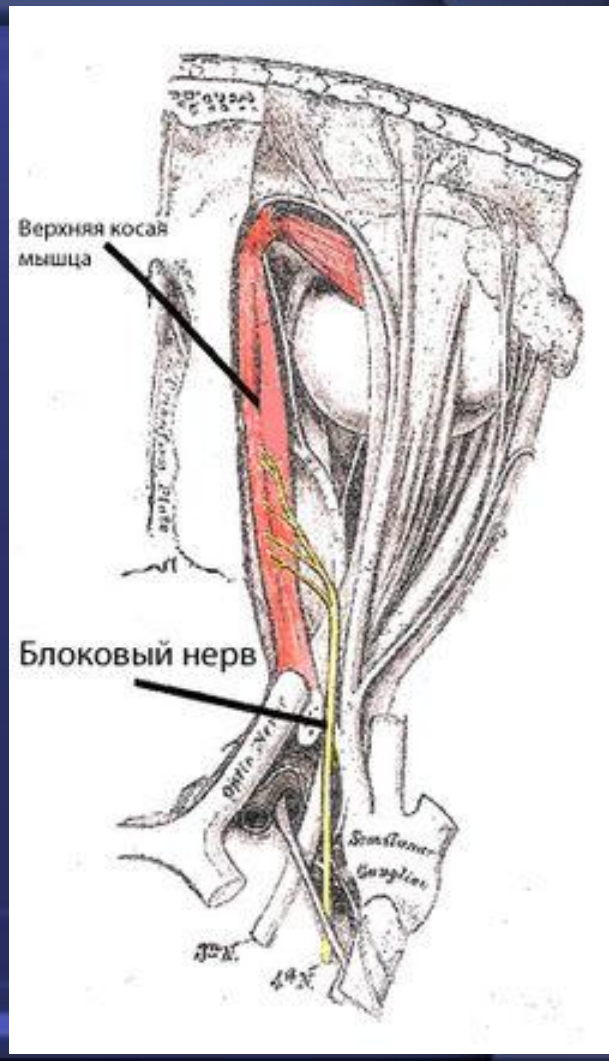

- 1 — перекрест блоковых нервов; 2 — блоковый нерв; 3 — глазодвигательный нерв; 4 — симпатический корешок; 5 — зрительный нерв (часть); 6 — короткие ресничные нервы; 7— ресничный узел; 8— нижняя ветвь глазодвигательного нерва; 9 — носоресничный корешок; 10 — тройничный нерв; 11 — верхняя ветвь глазодвигательного нерва

- При поражении блокового нерва отмечается диплопия — двоение предметов при взгляде вниз, небольшое косоглазие.

V пара, **тройничный нерв**

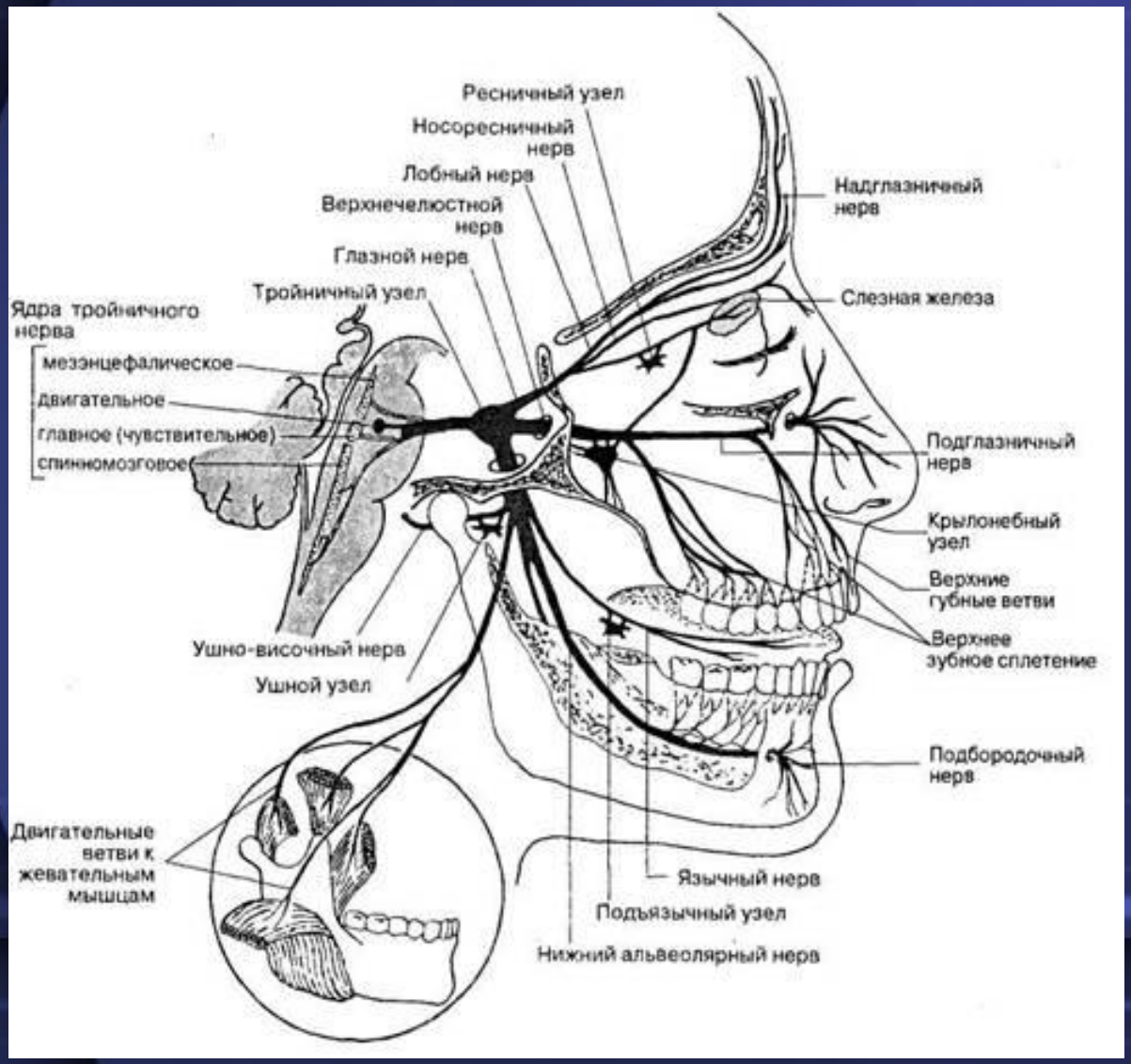

- При поражении чувствительной части тройничного нерва возникают невралгические боли, сопровождающиеся покраснением лица, слезотечением.
- Повреждение двигательной части тройничного нерва делает невозможным смещение нижней челюсти в здоровую сторону вследствие ослабления жевательной и височной мышц.

VI пара, **отводящий нерв**

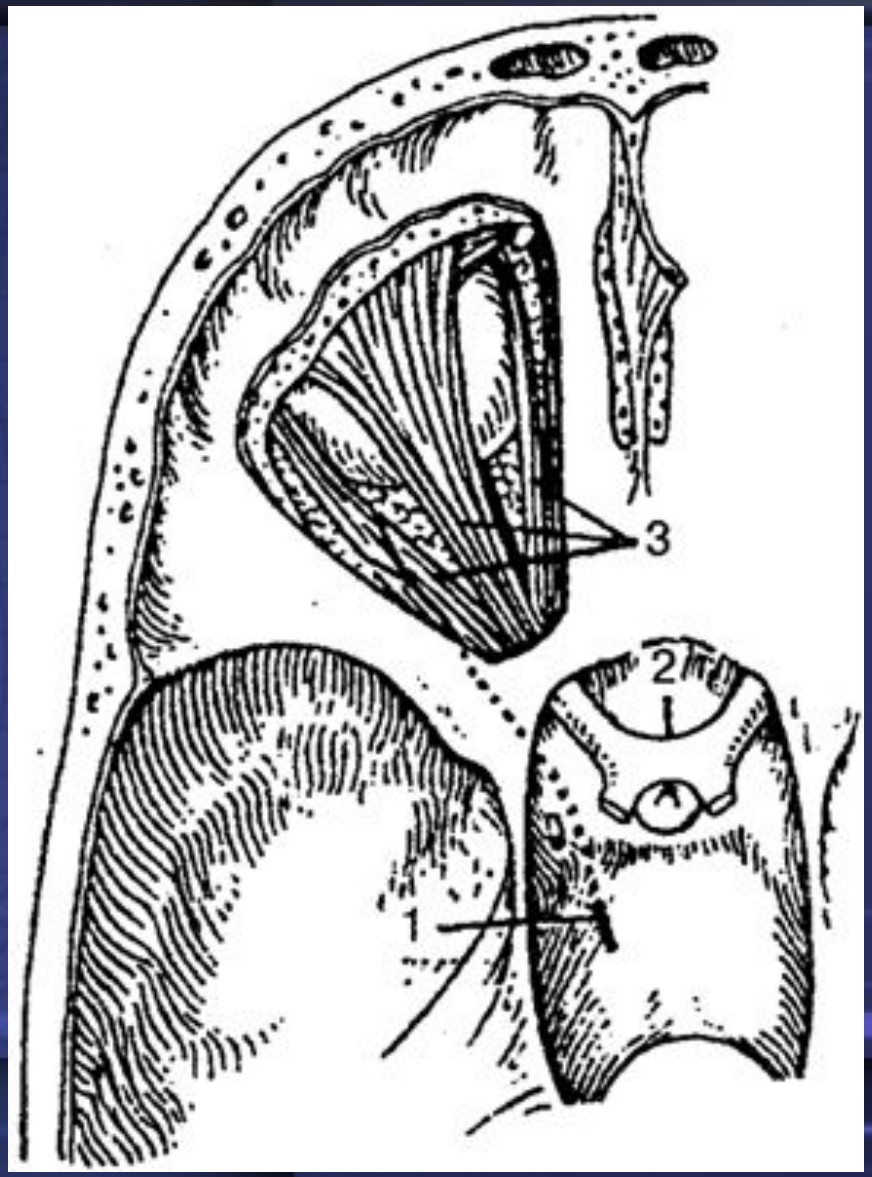

- 1 - отводящий нерв;
- 2 - зрительный нерв;
- 3 - мышцы глаза

- При поражении отводящего нерва нарушается отведение глазного яблока кнаружи, что приводит к сходящемуся косоглазию, может быть двоение в глазах

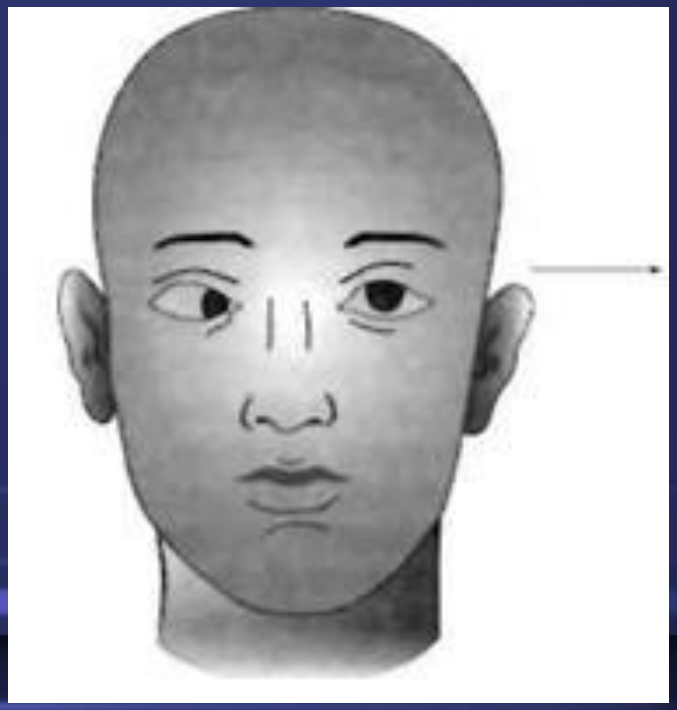

VII пара, **лицевой нерв**

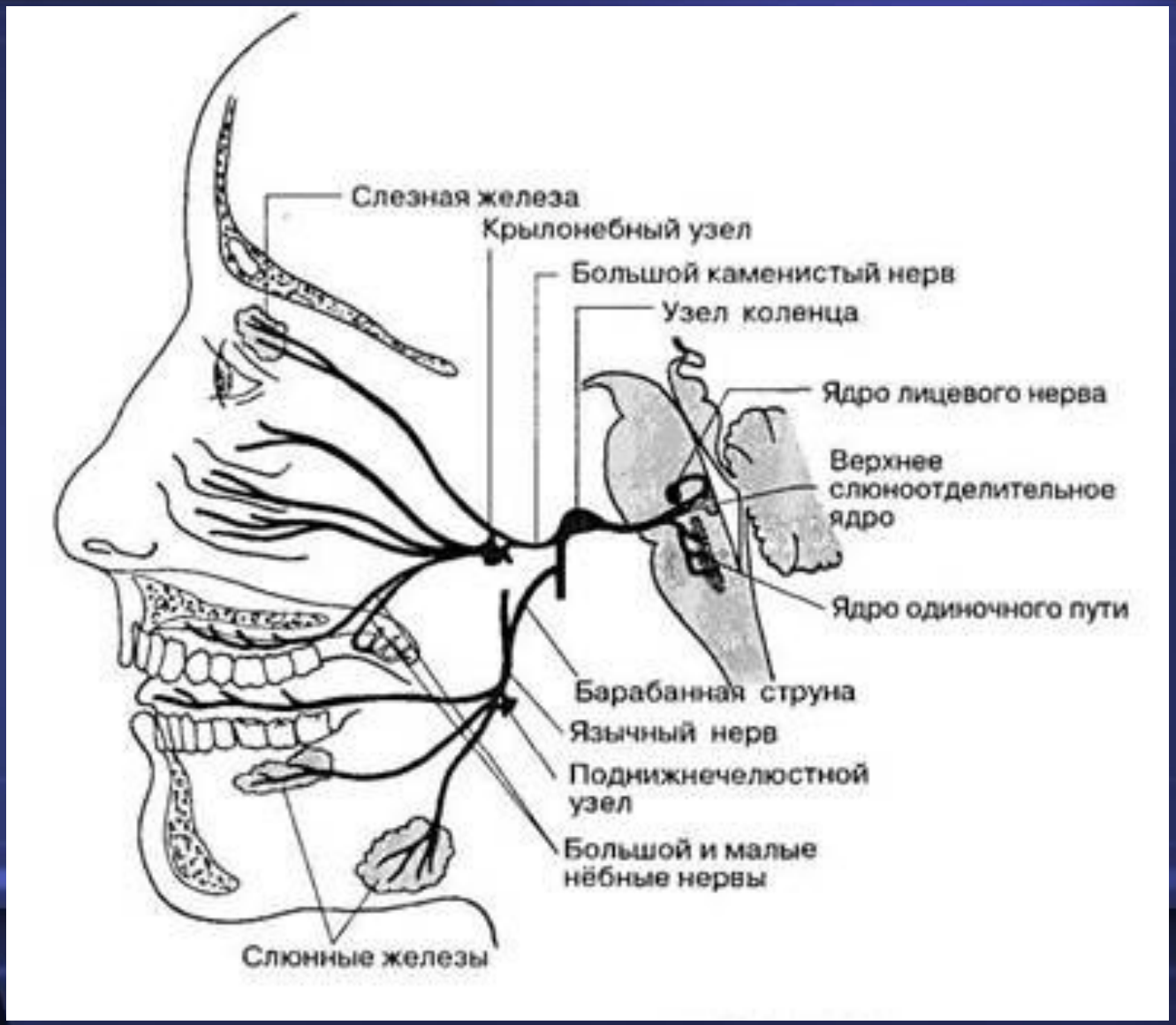

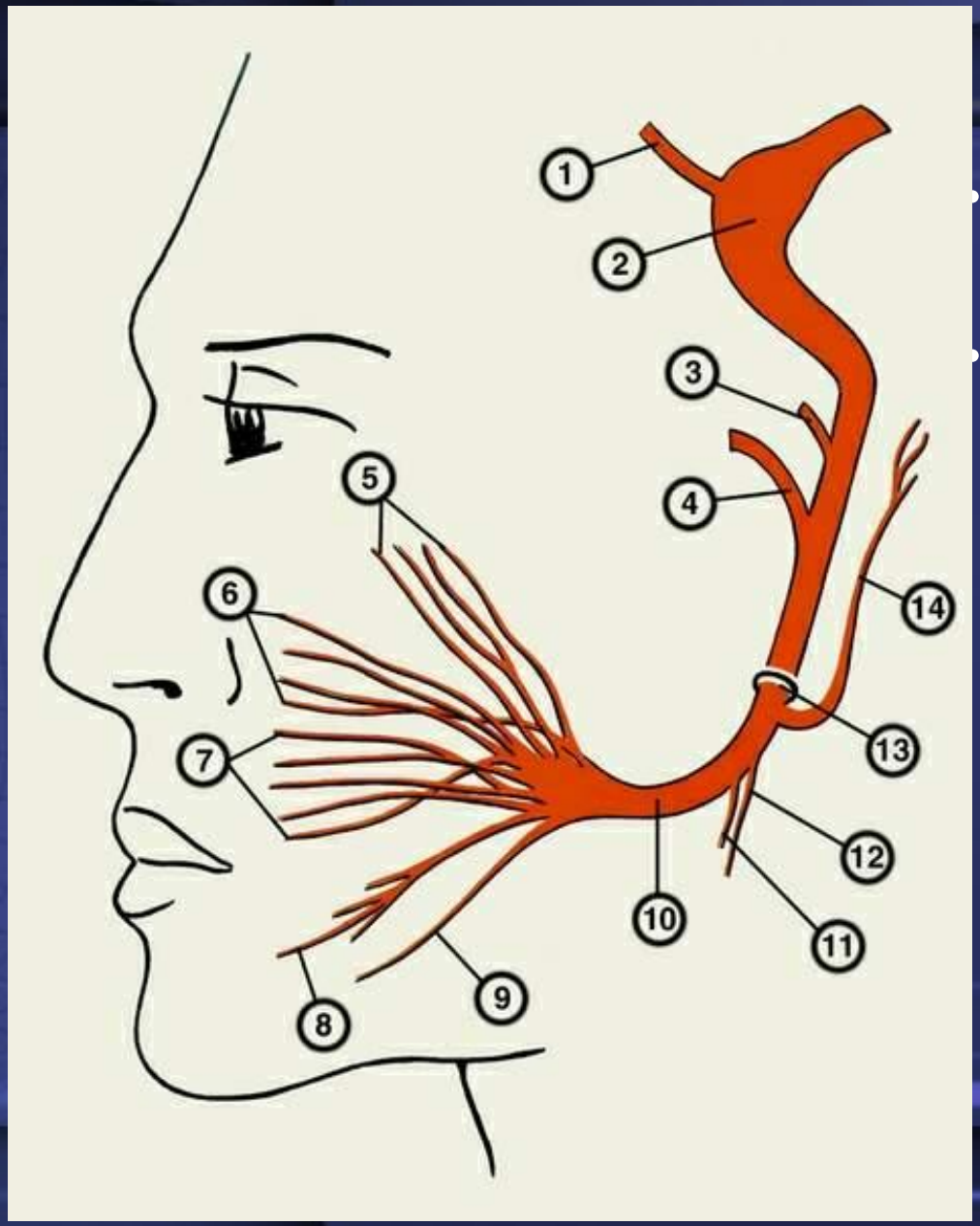

- Схематическое изображение топографии ветвей лицевого нерва:
- 1 — большой каменистый нерв; 2 — ганглий коленца; 3 — стременной нерв; 4 — барабанная струна; 5 — височные ветви; 6 — скуловые ветви; 7 — щечные ветви; 8 — краевая ветвь нижней челюсти; 9 — шейная ветвь; 10 — околоушное сплетение; 11 — шилоподъязычная ветвь; 12 — двубрюшная ветвь; 13 — шилососцевидное отверстие; 14 — задний ушной нерв.

Ветви лицевого нерва.
1 — rr. temporales;
2 — rr. zygomatici;
3 — rr. buccales;
4 — rr. marginalis mandi
5 — r. colli;
6 — pl. parotideus;
7 — n. facialis

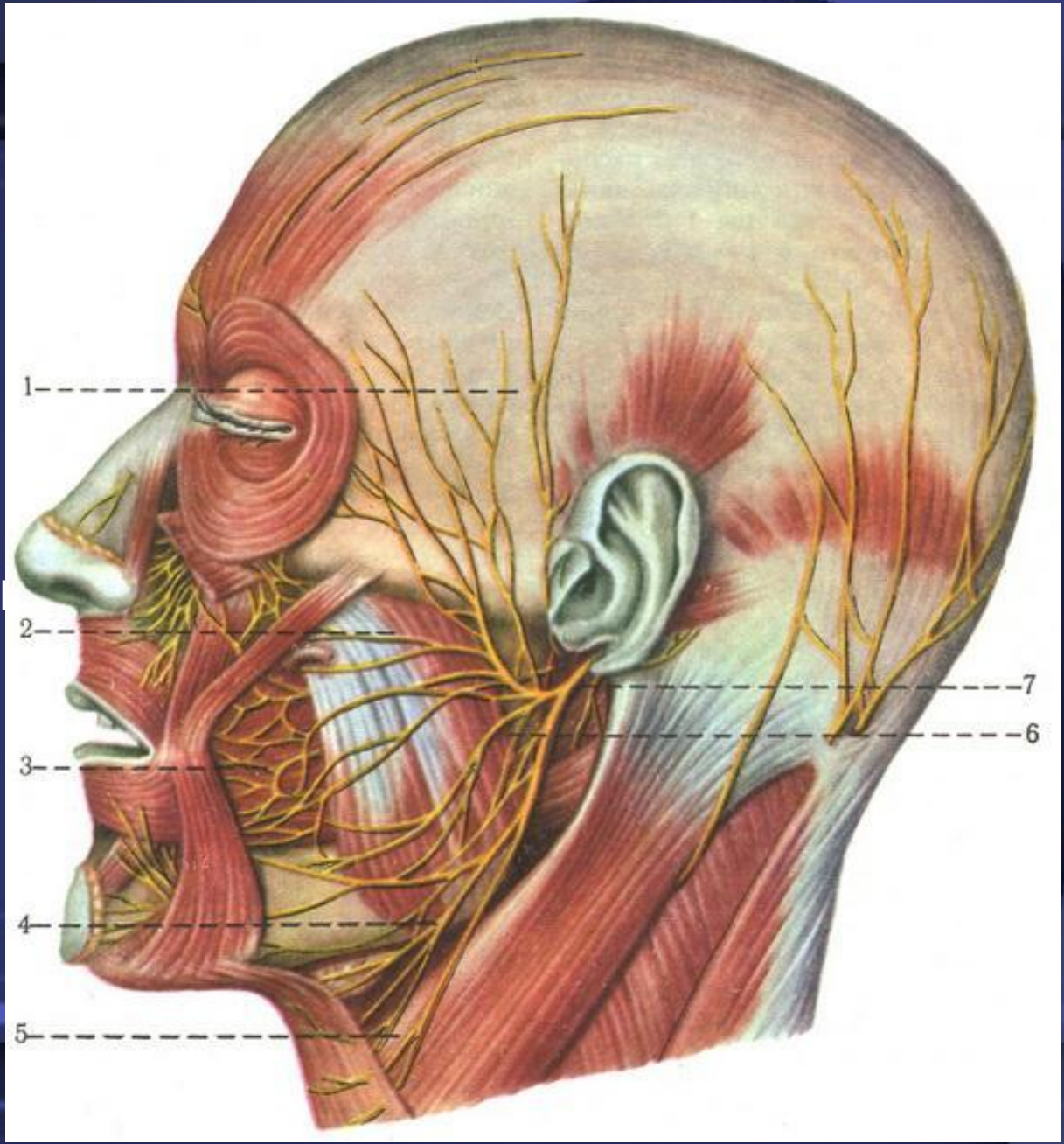

- При заболеваниях периферической части лицевого нерва поражаются его ветви. Рот перетягивается в здоровую сторону, нижняя губа отвисает, сглаживаются носо-губная и лобная складки, глазная щель не смыкается, мигательные движения отсутствуют.
  При поражении проводящих путей, идущих от коры головного мозга к ядру лицевого нерва, страдает лишь нижняя ветвь его на противоположной стороне (свисает угол рта). При поражении промежуточного нерва нарушается вкус на передних двух третях языка, могут
- нарушаться слюно- и слезоотделение.

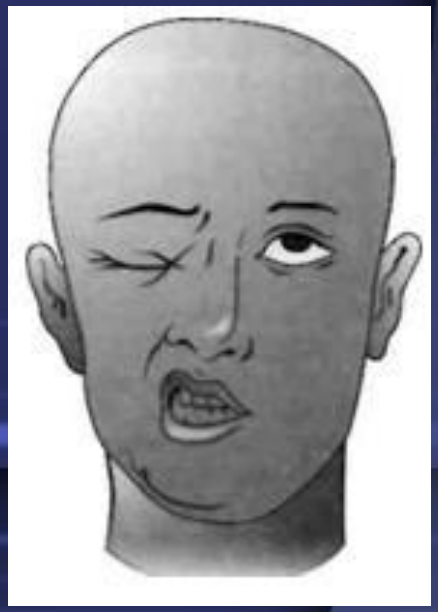

VIII пара, **преддверно-улитковый (слуховой) нерв**

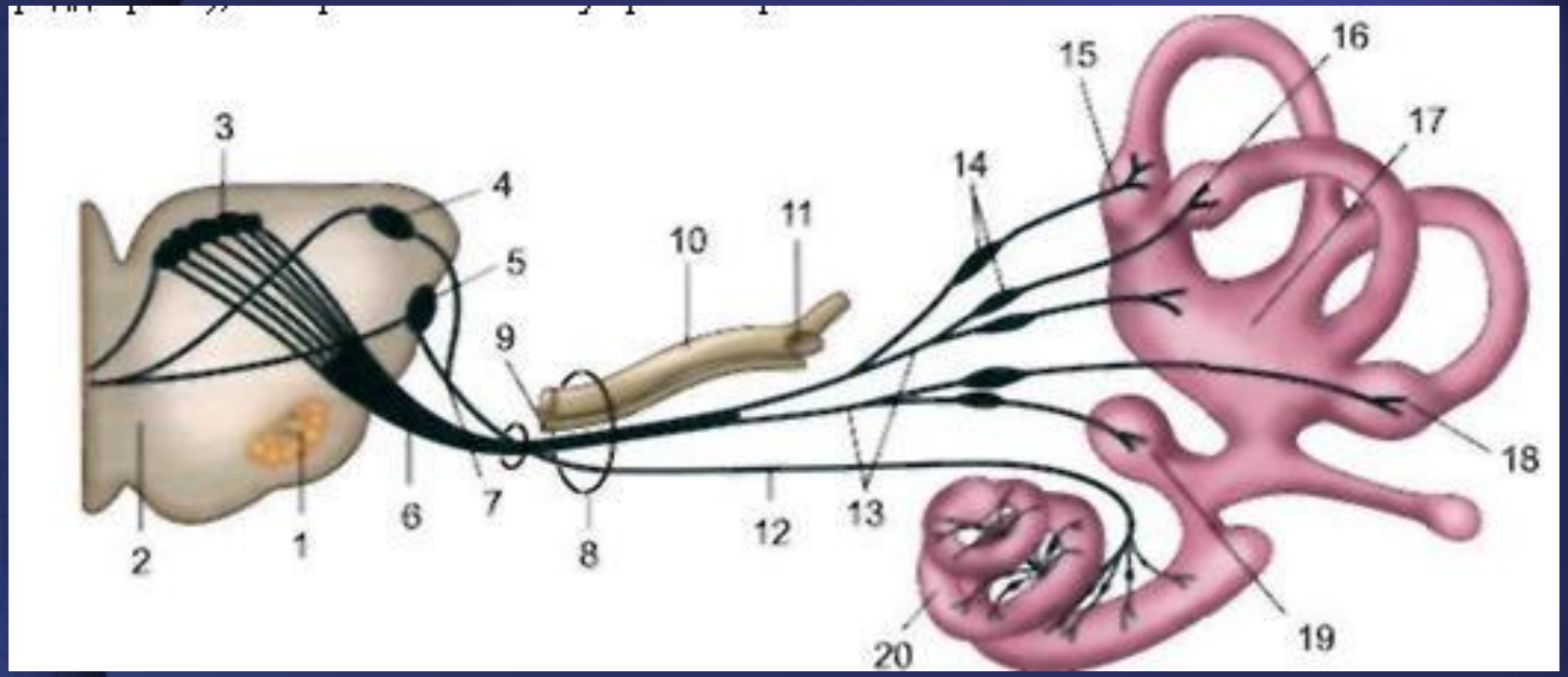

- 1 — олива; 2 — трапециевидное тело; 3 — вестибулярные ядра; 4 — заднее улитковое ядро; 5 — переднее улитковое ядро; 6 — преддверный корешок; 7 — улитковый корешок; 8 — внутреннее слуховое отверстие; 9 — промежуточный нерв; 10 — лицевой нерв; 11 — узел коленца; 12 — улитковая часть; 13 — преддверная часть; 14 — преддверный узел; 15 — передняя перепончатая ампула; 16 — латеральная перепончатая ампула; 17 — эллиптический мешочек; 18 — задняя перепончатая ампула; 19 — сферический мешочек; 20 — улитковый проток.

- При заболеваниях слухового нерва различной этиологии, вовлекающих волокна улитковой части, поражается слух, при нарушениях вестибулярной части слухового нерва возникают головокружения, пошатывания при ходьбе, тошнота

IX пара, **языкоглоточный нерв**

1 — ядро одиночного пути; 2 — двойное ядро; 3 — нижнее слюноотделительное ядро; 4 — яремное отверстие; 5 — верхний узел языкоглоточного нерва; 6 — нижний узел язы ко глоточного нерва; 7 — соединительная ветвь с ушной ветвью блуждающего нерва; 8 — нижний узел блуждающего нерва; 9 — верхний шейный симпатический узел; 10 — тельца каротидного синуса; 11 — каротидный синус и его сплетение; 12 — общая сонная артерия; 13 — синусовая ветвь; 14 — барабанный нерв; 15 — лицевой нерв; 16 — коленцебарабанный нерв; 17 — большой каменистый нерв; 18 — крылонёбный узел; 19 — ушной узел; 20 — околоушная железа; 21 — малый каменистый нерв; 22 — слуховая труба; 23 — глубокий каменистый нерв; 24 — внутренняя сонная артерия;

25 — сонно-барабанные нервы; 26 — шилоязычная мышца; 27 — соединительная ветвь с лицевым нервом; 28 — шилоглоточная мышца; 29 — симпатическое сплетение; 30 — двигательные ветви блуждающего нерва; 31 — глоточное сплетение; 32 — ответвления к мышцам и слизистой оболочке глотки и мягкого нёба; 33 — чувствительные ветви к мягкому небу и миндалинам; 34 — вкусовые и чувствительные ветви к задней трети языка. Красным цветом обозначены двигательные нервные структуры; синим — чувс твительные; зеленым — парасимпатический; фиолетовым — симпатические.

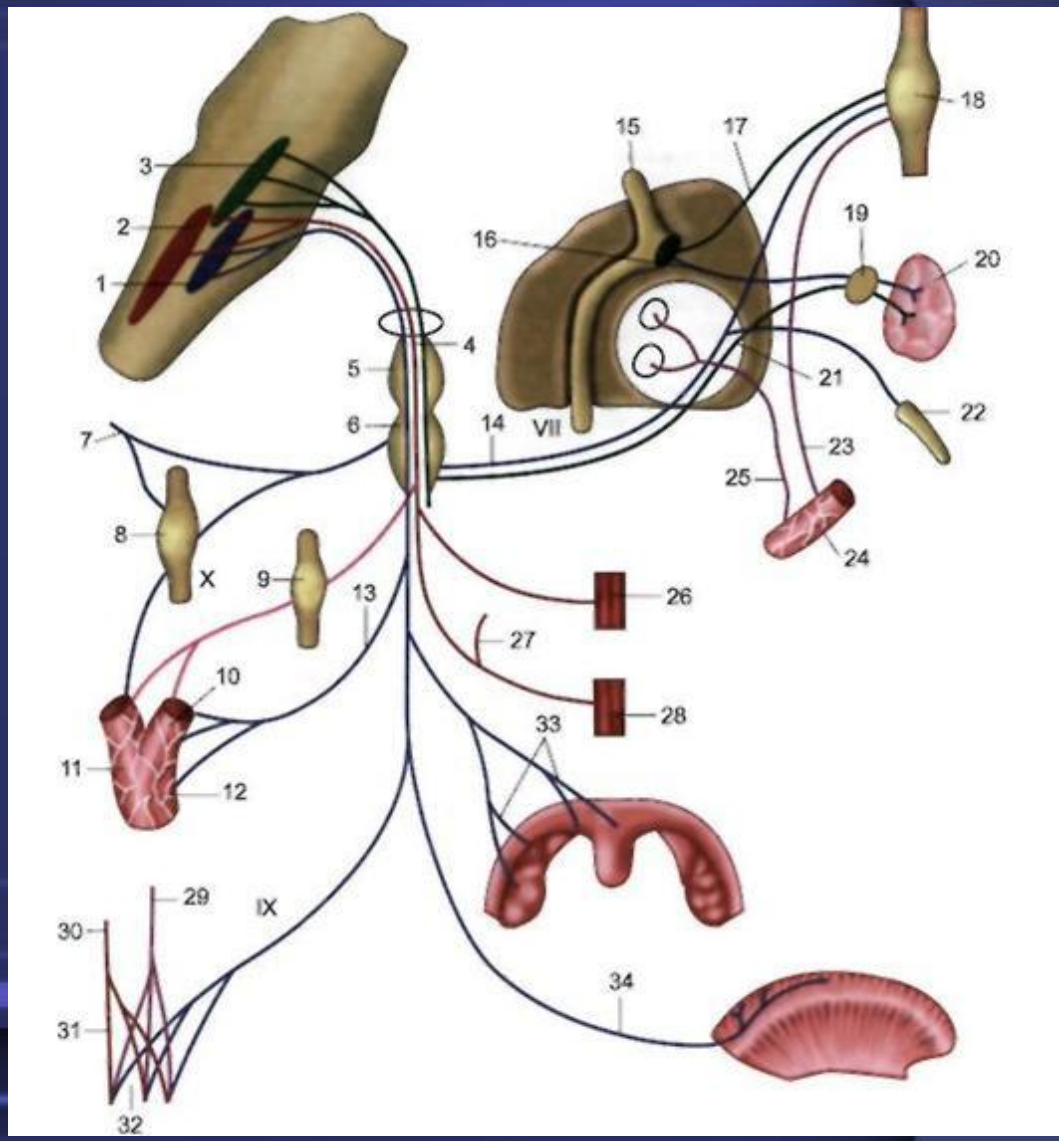

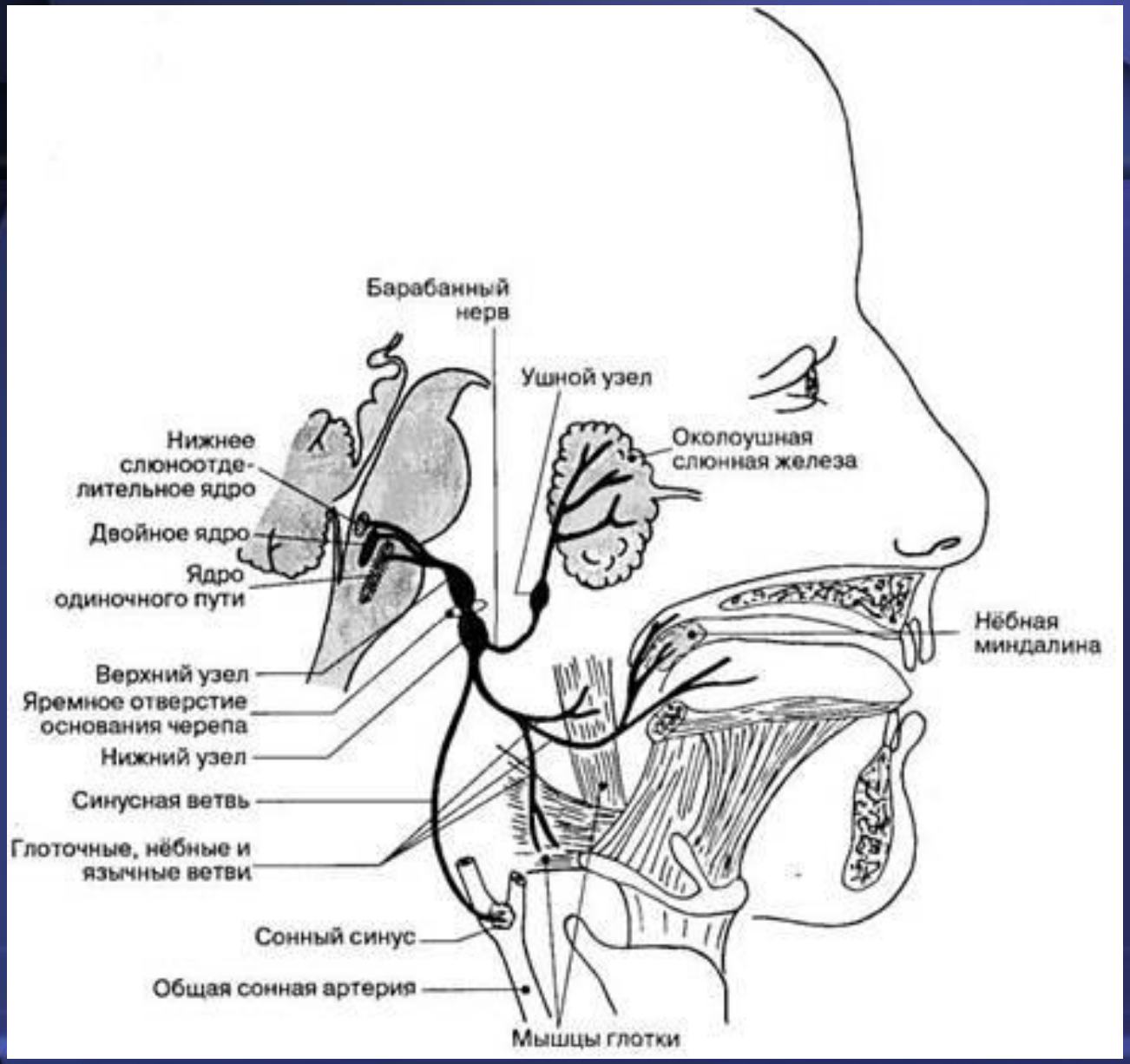

- ядра, ветви и области иннервации

- При вовлечении в патологический процесс IX пары обнаруживаются боли в глотке, корне языка, затруднение глотания, расстройство вкуса на задней трети языка, нарушение слюноотделения.

X пара, **блуждающий нерв**

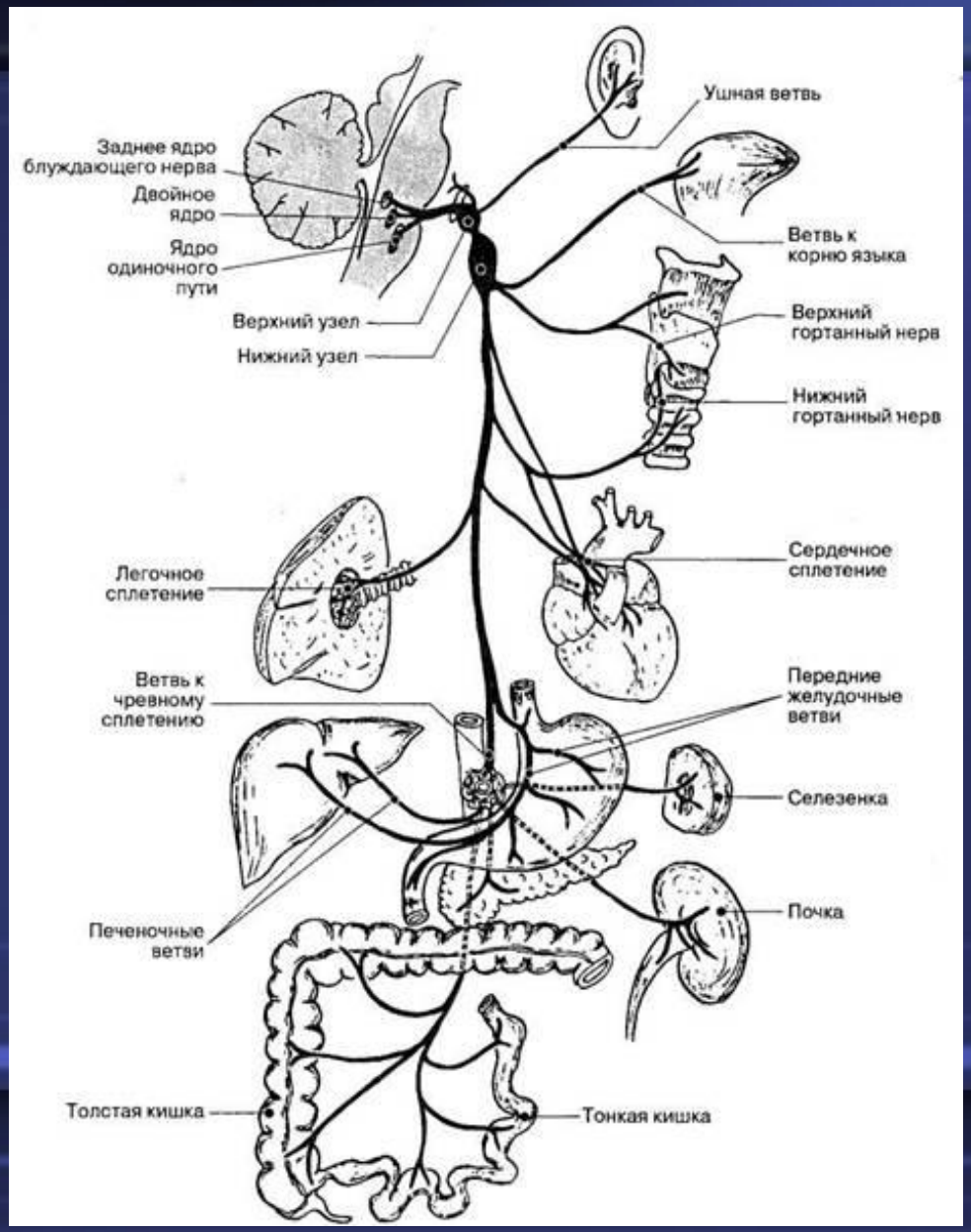

1 — ядро одиночного пути; 2 — ядро спинномозгового пути тройничного нерва; 3 — двойное ядро; 4 — заднее ядро блуждающего нерва; 5 — спинномозговые корешки добавочного нерва; 6 — менингеальная ветвь (в субтенториальное пространство); 7 — ушная ветвь (к задней поверхности ушной раковины и наружному слуховому проходу); 8 — верхний шейный симпатический узел; 9 — глоточное сплетение; 10 — мышца, поднимающая нёбную занавеску; 11 — мышца язычка; 12 — нёбно-глоточная мышца;

13 — нёбно-язычная мышца; 14 — трубно-глоточная мышца; 15 — верхний констриктор глотки; 16 — чувствительные ветви к слизистой оболочке нижней части глотки; 17 — верхний гортанный нерв; 18 — грудино-ключично-сосцевидная мышца; 19 — тра пециевидная мышца; 20 — нижний гортанный нерв; 21 — нижний констриктор глотки; 22 — перстнещитовидная мышца; 23 — черпаловидные мышцы; 24 — щиточерпаловид-ная мышца; 25 — латеральная перстнечерпаловидная мышца; 26 — задняя перстне-черпаловидная мышца; 27 — пищевод; 28 — правая подключичная артерия; 29 — возвратный гортанный нерв; 30 — грудные сердечные нервы; 31 — сердечное сплетение; 32 — левый блуждающий нерв; 33 — дуга аорты; 34 — диафрагма; 35 — пищеводное сплетение; 36 — чревное сплетение; 37 — печень; 38 — желчный пузырь; 39 — правая почка; 40 — тонкая кишка; 41 — левая почка; 42 — поджелудочная железа; 43 — селезенка; 44 — желудок. Красным цветом обозначены двигательные нервные структуры; синим — чувствительные; зеленым — парасимпатические.

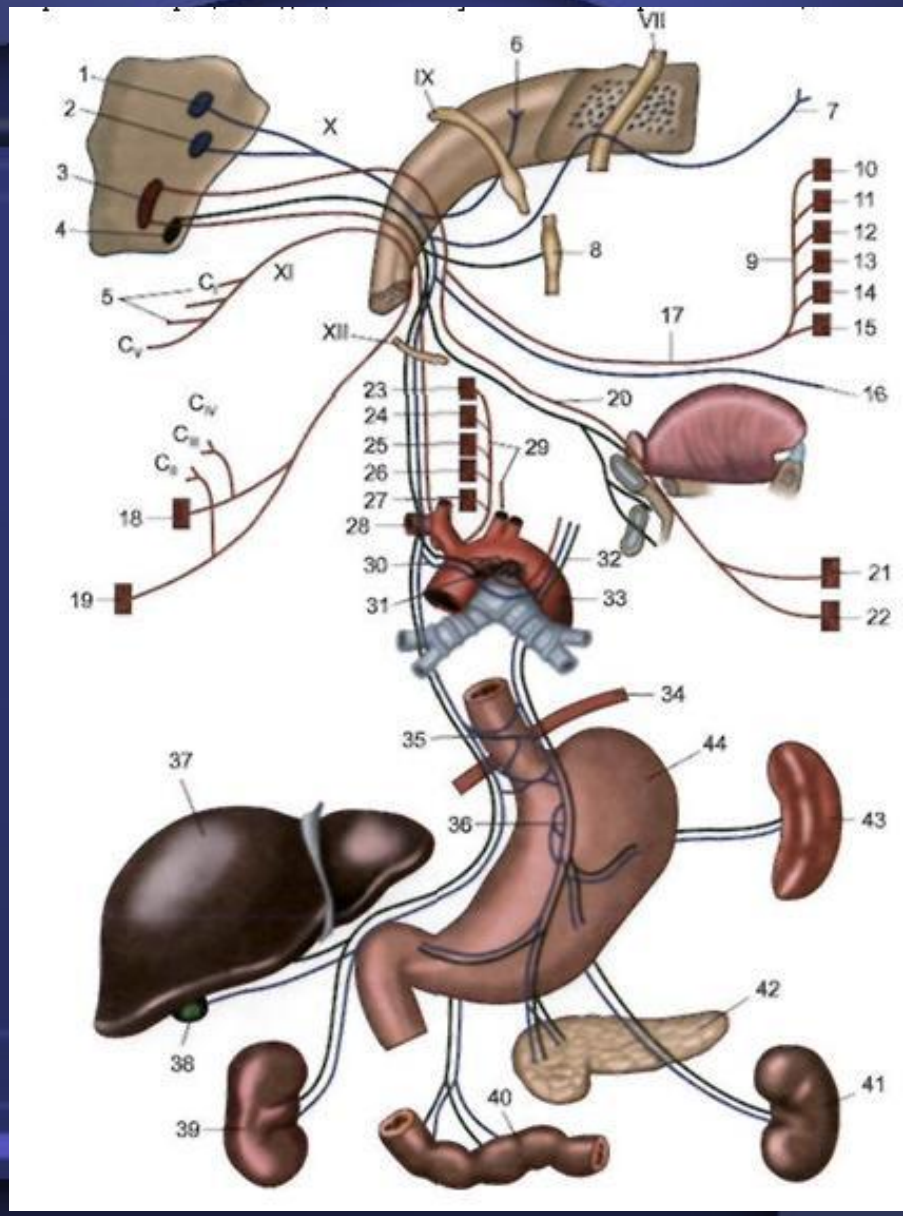

При поражении блуждающего нерва возникает парез мягкого неба, гортани, глотки и выявляются симптомы нарушения деятельности внутренних органов. При двустороннем поражении отмечается расстройство глотания, попадание пищи в нос, носовой оттенок речи, иногда боли в ушной раковине. При повреждении блуждающего нерва на уровне отхождения от него возвратного нерва наступает афония и затруднение дыхания. Поражение сердечных ветвей вызывает тахикардию, их раздражение — брадикардию.

XI пара, **добавочный нерв**

- 1 — спинномозговые корешки до бавочного нерва; 2 — черепные корешки добавочного нерва; 3 — ствол добавочного нерва; 4 — яремное отверстие; 5 — внутренняя часть добавочного нерва; б — нижний узел блуждающего нерва; 7 — наружная ветвь добавочного нерва;
- 8 — грудино-ключично-со-сцевидная мышца; 9 — трапециевидная мышца. Красным цветом обозначены двигательные нервные структуры; синим — чувствительные вегетативные, зеленым — па расимпатические, фиолетовым — афферентные вегетативные.

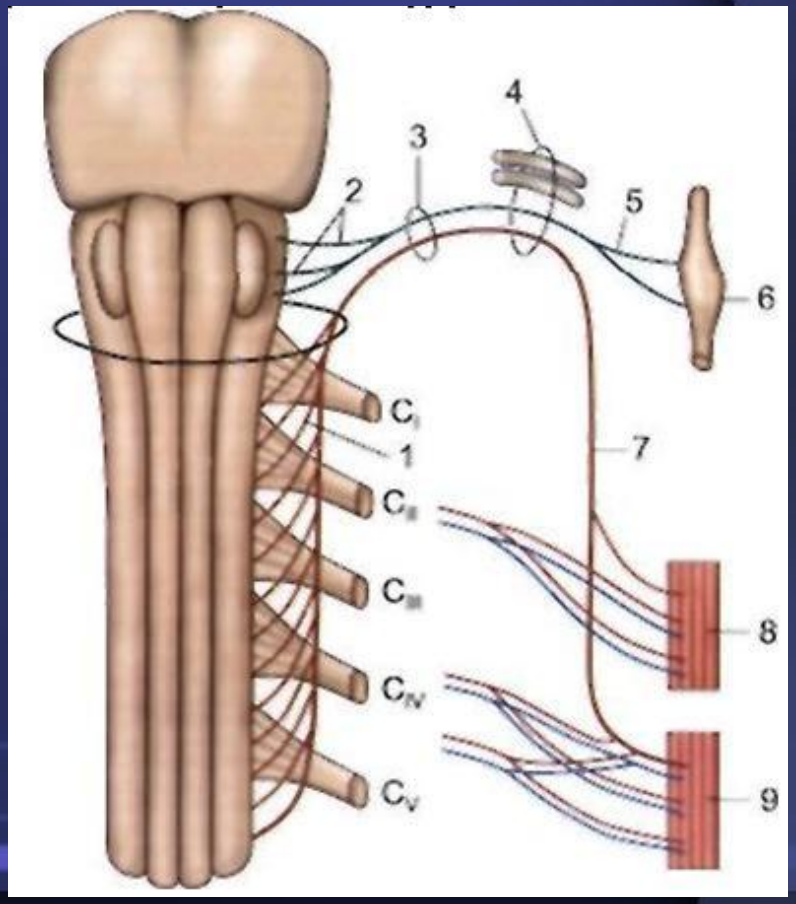

- При его поражении встречается сужение глазной щели, энофтальм (западение глазного яблока), миоз (сужение зрачка) в результате одновременного вовлечения в процесс верхнего шейного узла.

XII пара, **подъязычный нерв**

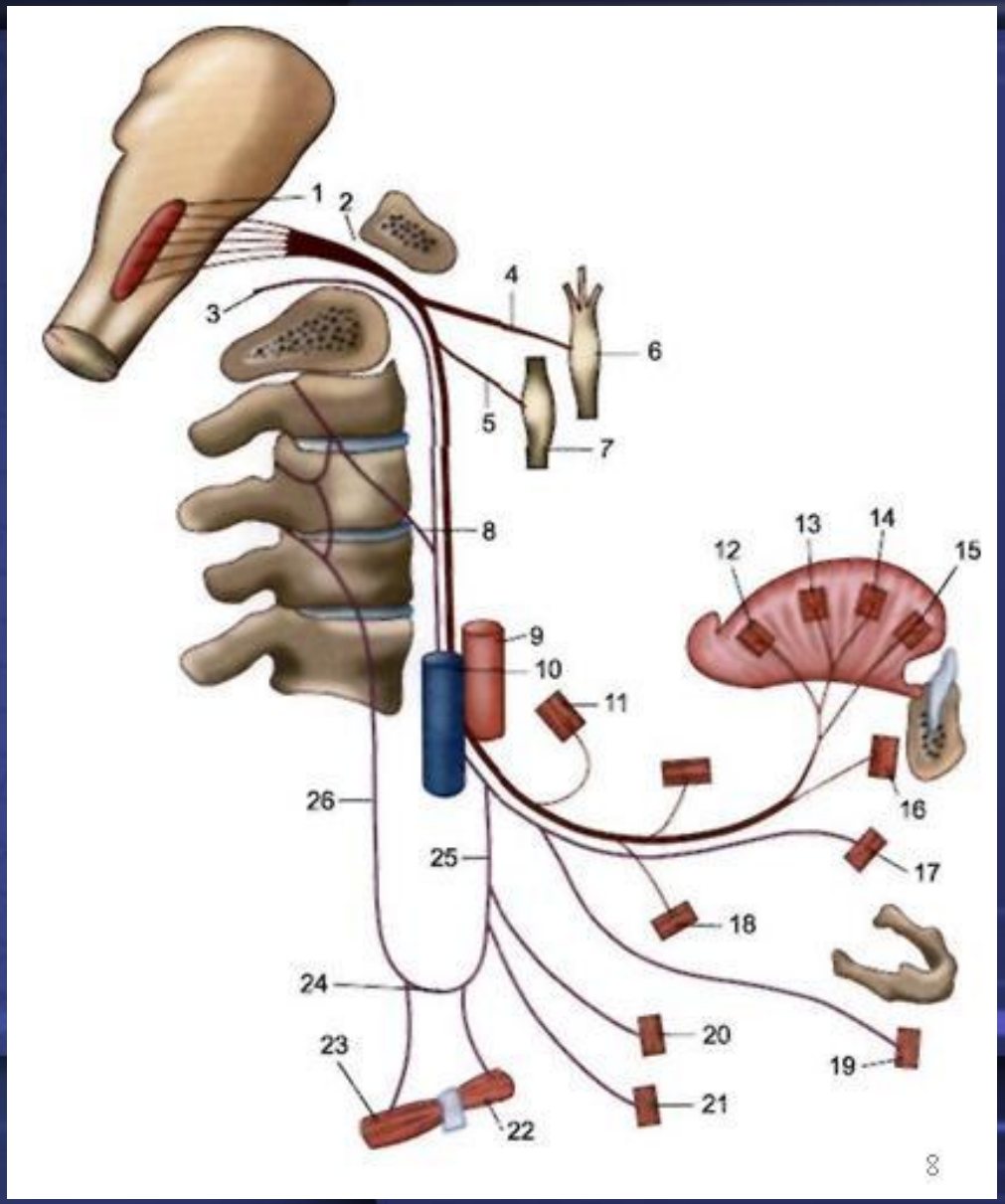

- 1 — ядро подъязычного нерва; 2 — подъязычный канал; 3 — менингеальная ветвь; 4 — соединительная ветвь к верхнему шейному симпатическому узлу; 5 — соединительная ветвь к нижнему узлу блуждающего (X) нерва; б — верхний шейный симпатический узел; 7 — нижний узел блуждающего нерва; 8 — соединительные ветви к двум первым спинномозговым узлам; 9 — внутренняя сонная артерия; 10 — внутренняя яремная вена; II — шилоязычная мышца; 12 — вертикальная мышца языка; 13 — верхняя продольная мышца языка; 14 — поперечная мышца языка; 15 — нижняя продольная мышца языка; 16 — подбородочно-язычная мышца; 17 — подбородочно-подъязычная мышца; 18 — подъязычно-язычная мышца; 19 — щитоподъязычная мышца; 20 — грудино-подъязычная мышца; 21 — грудино-щитовидная мышца; 22 — верхнее брюшко лопаточно-подъязычной мышцы; 23 — нижнее брюшко лопаточно-подъязычной мышцы; 24 — шейная петля; 25 — нижний корешок шейной петли; 26 — верхний корешок шейной петли. Красным цветом обозначены ветви, отходящие от продолговатого мозга, фиолетовым — от шейного отдела спинного мозга
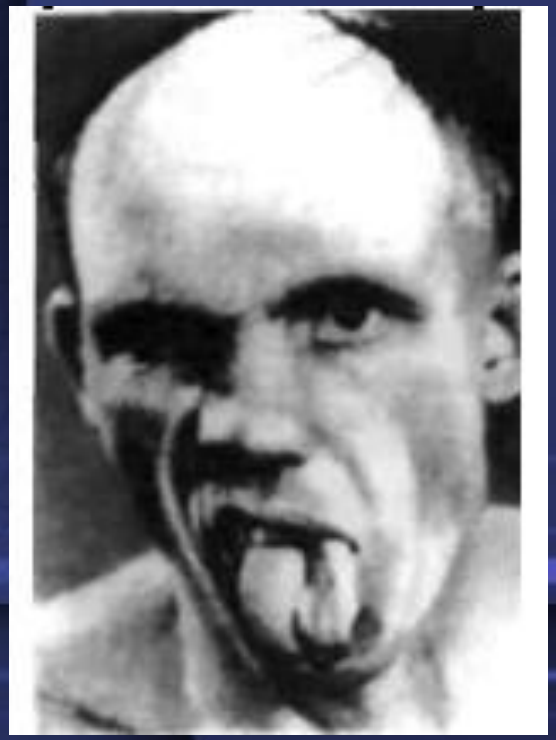
- При поражении этого нерва обнаруживается ограничение движений языка вперед и отклонение его в больную сторону, атрофия мышц, фибриллярные подергивания, боли в корне языка.