

*Санкт-Петербургский государственный медицинский
университет имени академика И.П.Павлова*

Кафедра рентгенологии и радиационной медицины

Лучевая диагностика

новообразований легких



Рак легкого занимает 1ое место в структуре онкологической заболеваемости у мужчин.

- Мужчины заболевают в 7-10 раз чаще.
- Основным фактором риска является курение.

Клинико-анатомическая классификация первичного рака легкого

Центральный рак легкого

- Эндобронхиальный (with lobar atelectasis)
- Перибронхиальный узловой
- Перибронхиальный разветвленный

Периферический рак легкого

- Узловой
- Бронхиолоальвеолярный (пневмониеподобный)
- Субкостальный рак вершины легкого (H.K.Pancoast-J.M.Tobias)
- Субкостальный (субплевральный) других локализаций

Гистологическая классификация рака легкого (ВОЗ 1981)

Мелкоклеточный

Немелкоклеточные:

- Крупноклеточный
- Плоскоклеточный
- Железисто-плоскоклеточный
- Рак бронхиальных желез
- Аденокарцинома
- Карциноиды

Центральный рак легкого

- Кашель
- Кровохарканье
- Повышение температуры тела и одышка (гиповентиляция или ателектаз)
- Лихорадка и продуктивный кашель (параканкротный пневмонит)

Периферический рак легкого

- Боль в груди
- Кашель
- Одышка
- Клиника абсцесса легкого (при распаде опухоли)

Данные по отделению торакальной онкологии СПбГМУ (30 коек) за год

Общее количество МСКТ - ангиографий выполненных в дифференциально - диагностическом плане - 117

Количество больных с первичными опухолями легкого:

- **Центральный рак - 36**
- **Периферический рак - 15**
- **Бронхиолоальвеолярный рак - 4**
- **Рак Панкоста - 2**

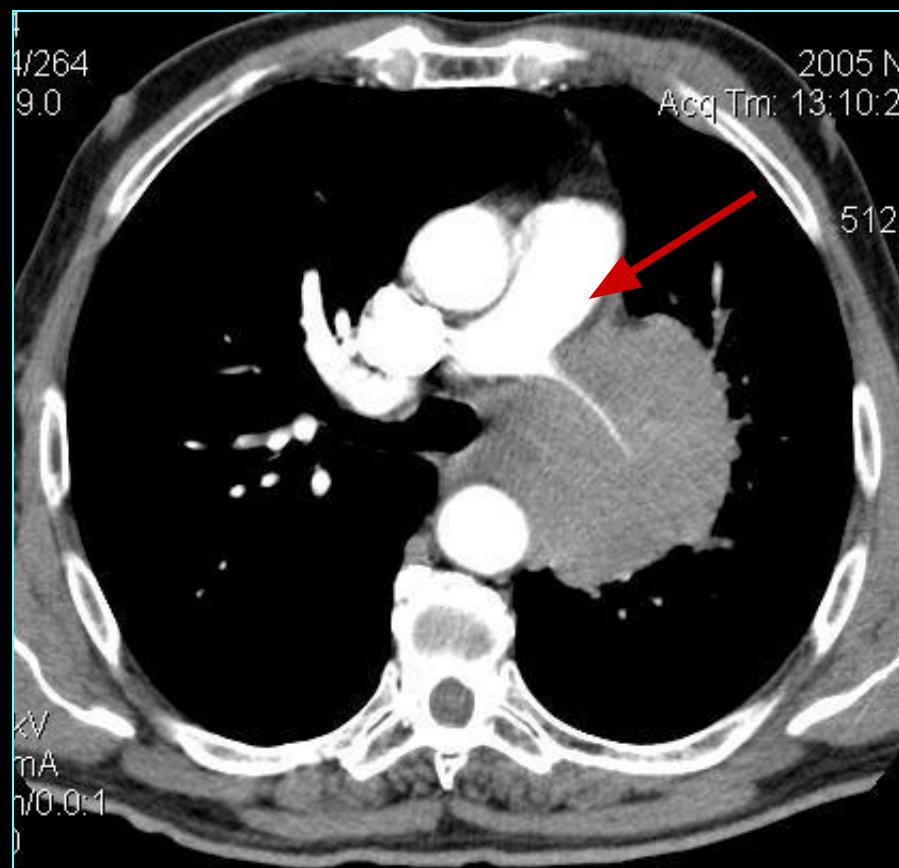
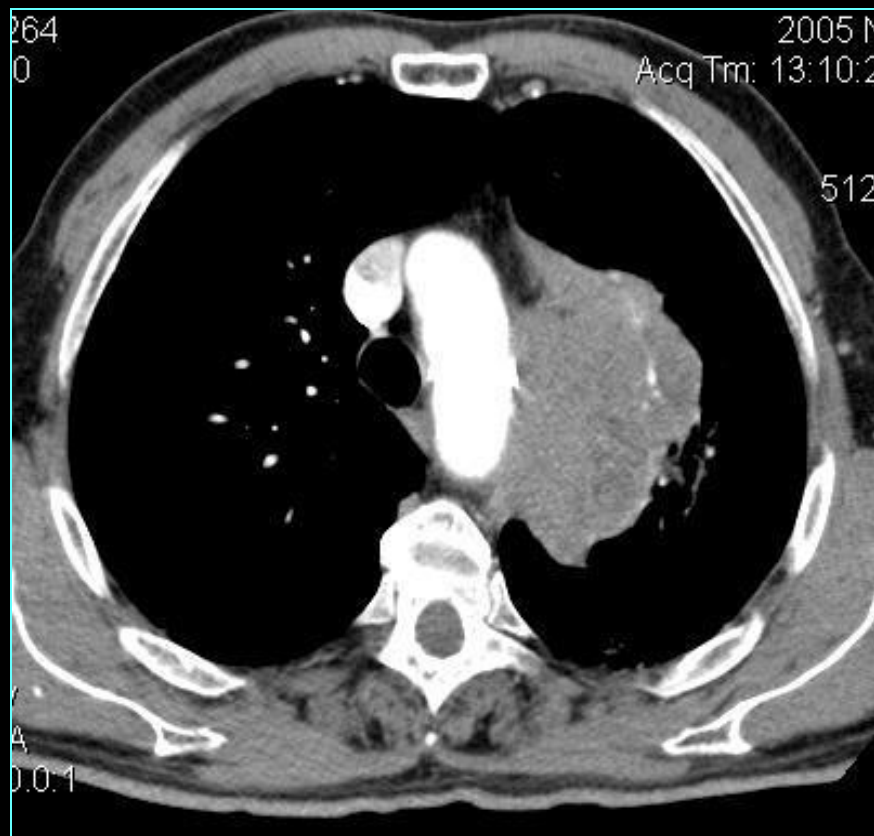
Лучевая семиотика центрального рака легкого

- новообразование в проекции крупного бронха
- расположение новообразования - эндобронхиальное, экзобронхиальное, перибронхиальное, смешанное
- различные фазы обструкции пораженного бронха (гипервентиляция, гиповентиляция, ателетаз)
- метастатическое поражение лимфатических узлов региональных групп
- воспалительный процесс в ателектазированной, либо гиповентилированной доле
- отдаленные метастазы (поражение костных структур, печени, надпочечников)

Задачи КТ-исследования при центральной раке

- Локализация
- Форма (эндо-, экзо-, перибронхиальная)
- Размеры
- Распространенность
- Поражение лимфатических узлов
- Поражение легких (гиповентиляция сегмента или доли страдающего бронха, воспалительные изменения в гиповентилированной доле, метастатические отсева в легких)
- Распространение на средостение
- Вторичные очаги отсева (в плевре, костях, надпочечниках, печени, головном мозге)

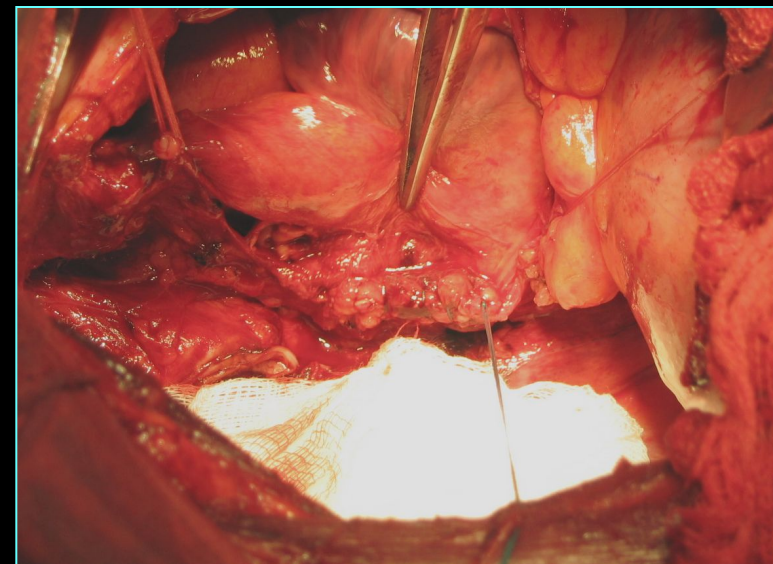
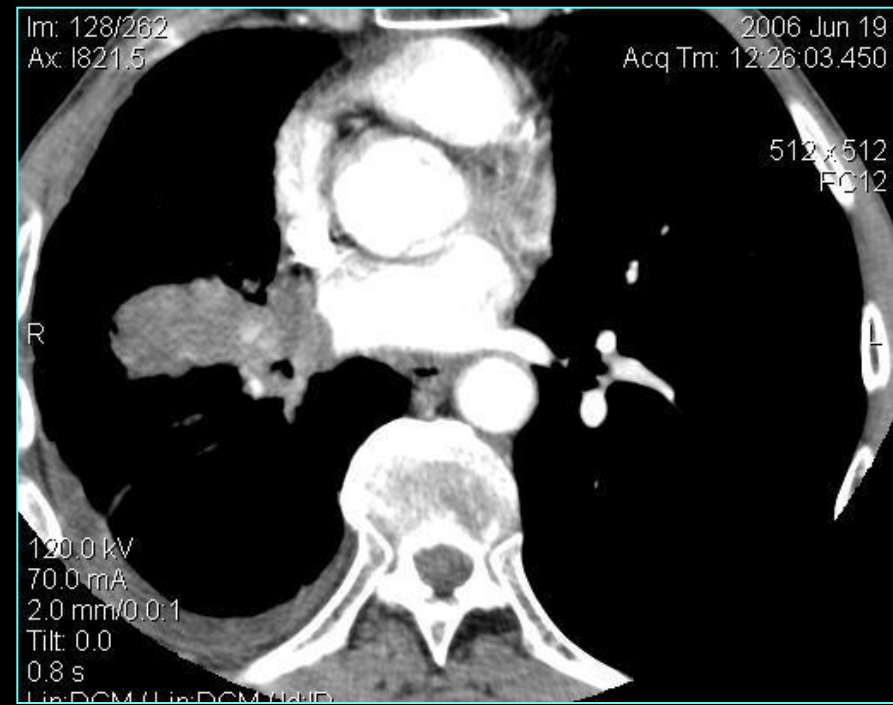
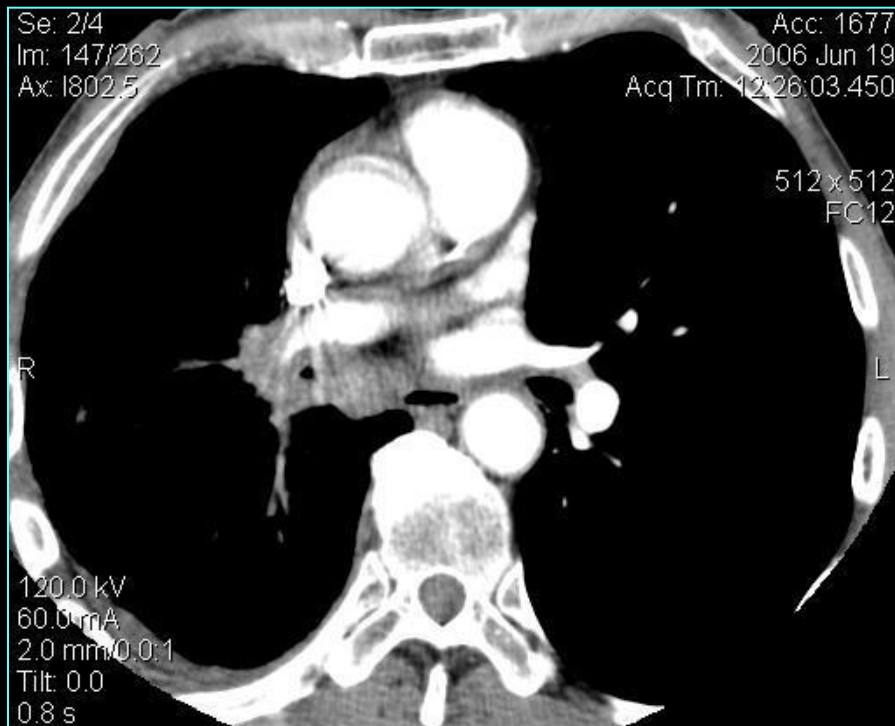
Больной С., 59 лет. КТ-картина рака верхнедолевого бронха слева с распространением на средостение, левый главный и нижнедолевой бронхи, признаками прорастания в легочную артерию и аорту.



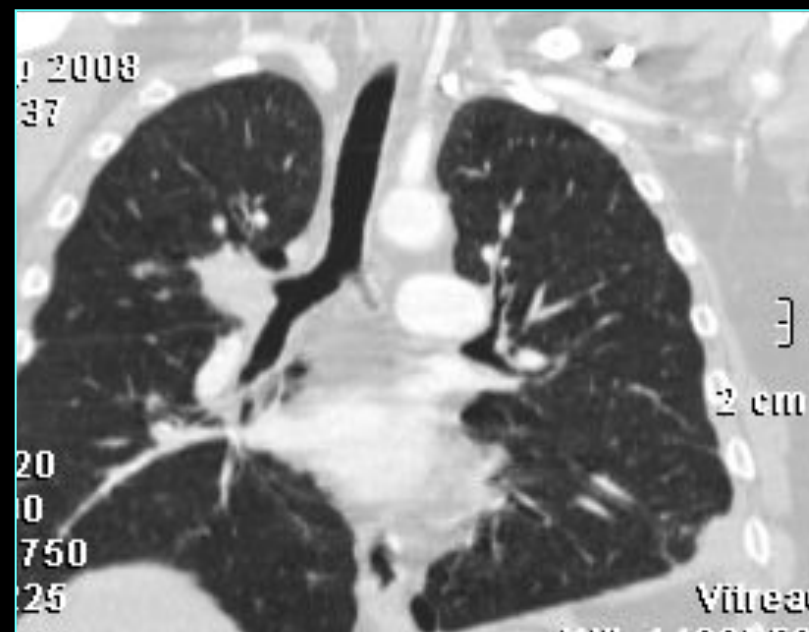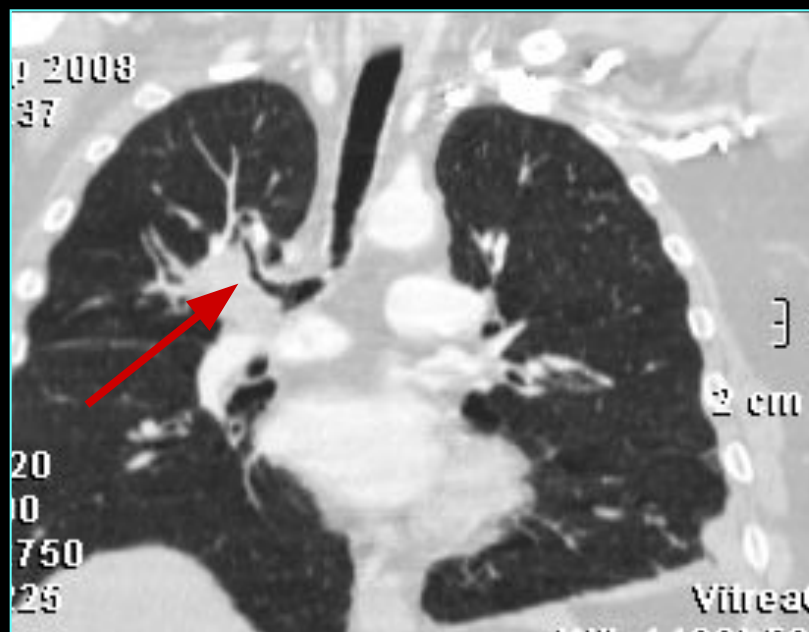
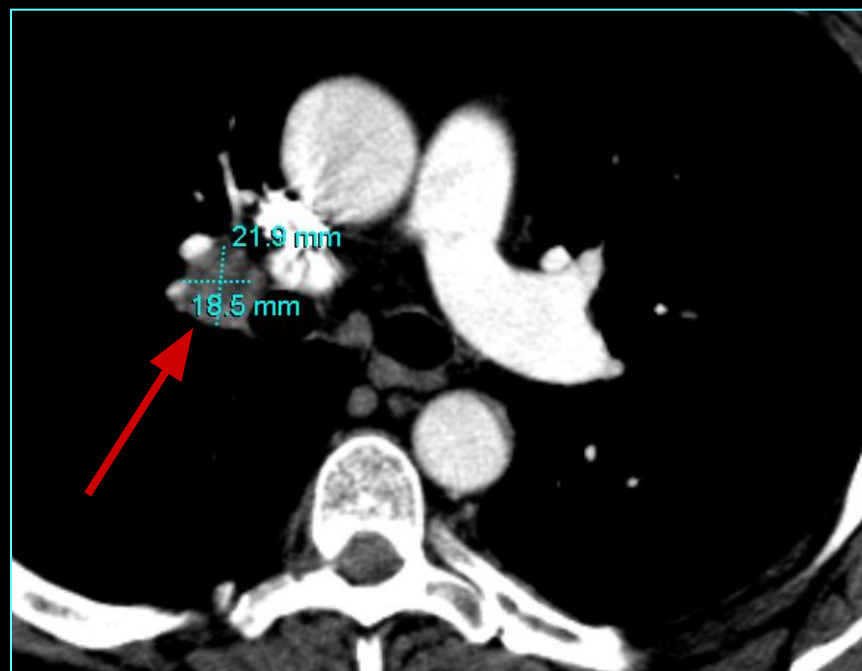
Больной Д., 54 лет.

Центральный рак правого
нижнедолевого бронха
с прорастанием в левое
предсердие.

*Операция: пульмонэктомия
с резекцией части левого предсердия*



Больной И., 49 лет.
Длительно наблюдался с рецидивирующей ТЭЛА, тромбофлебитом вен нижних конечностей.
При МСКТ-ангиографии :
центральный рак ВДБ спр.
Операция: пульмонэктомия.



Осложнения центрального рака легкого

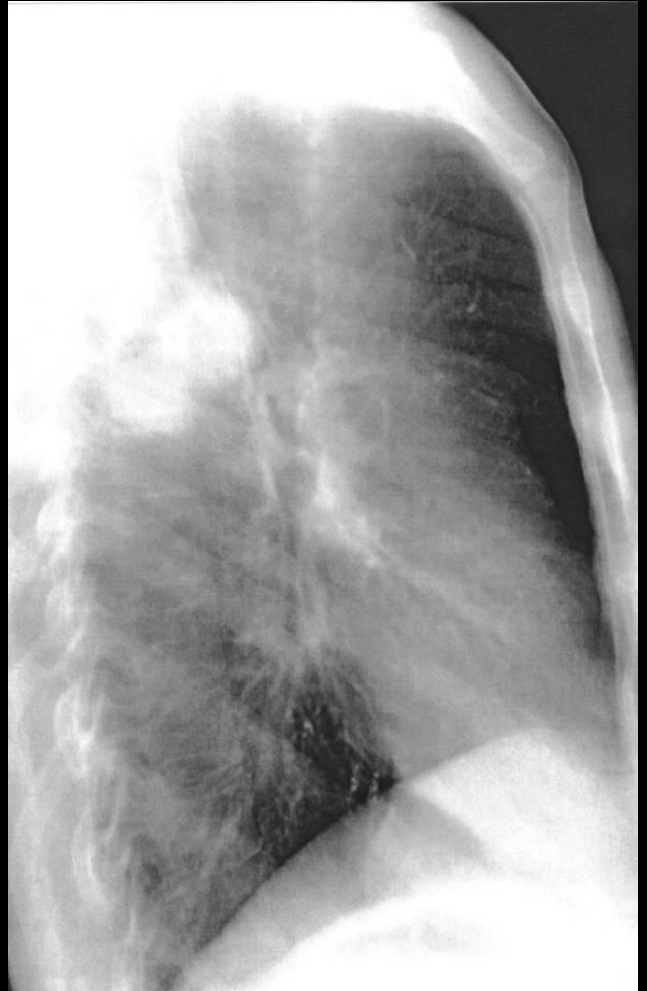
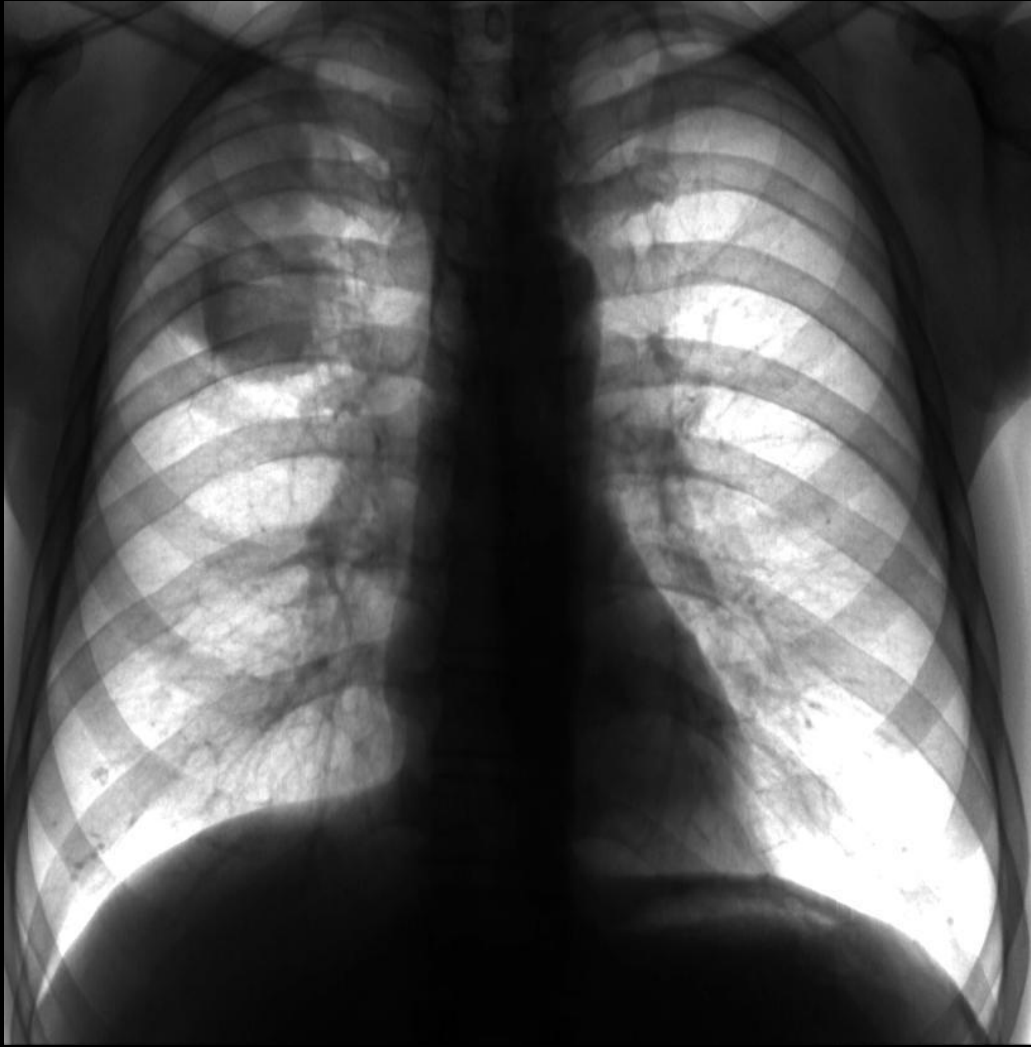- присоединение нагноительного процесса и распад в гиповентирированной доле
- распад в опухолевом узле
- прорастание патологических масс в ветви легочной артерии и аорту

Лучевая семиотика периферического рака легкого

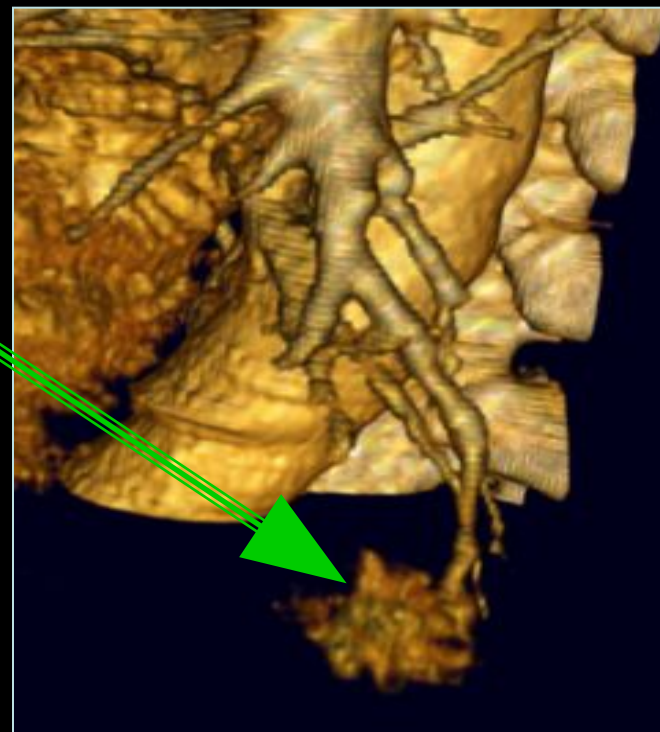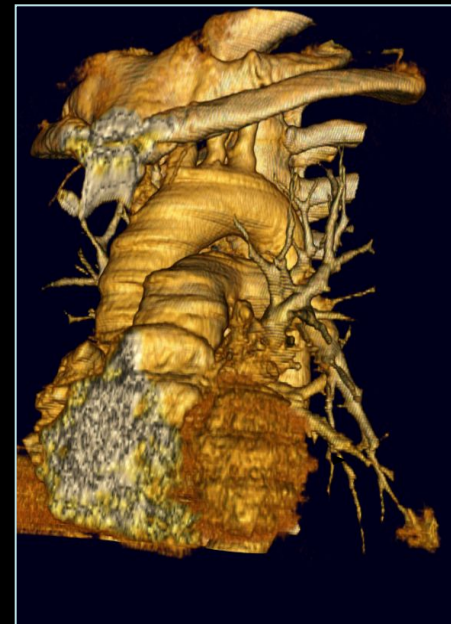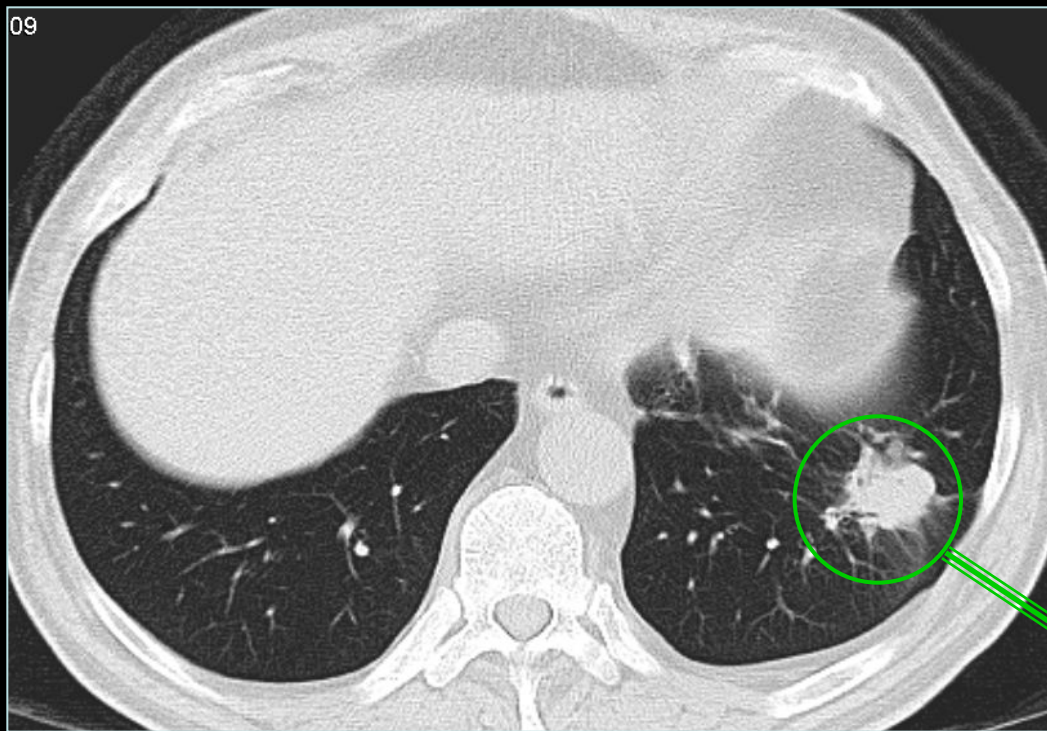
- выявление новообразования мягкой тканой плотности, расположенного в легочной ткани
- контуры новообразования могут быть различными: ровными, лучистыми, может наблюдаться «вырезка Риглера» - место вхождения в новообразование бронха и артерии
- структура новообразования может быть однородной, содержать обызвествления, участки некроза и кисты
- окружающая легочная ткань может быть не изменена, могут быть явления лимфангоита, проявлений гиповентиляции соответствующего сегмента при вовлечении в патологический процесс прилежащего бронха
- метастатическое поражение лимфатических узлов региональных групп
- отдаленные метастазы (поражение костных структур, печени, надпочечников)
- Выявление присоединения ТЭЛА.

Признаки злокачественности периферического новообразования легкого

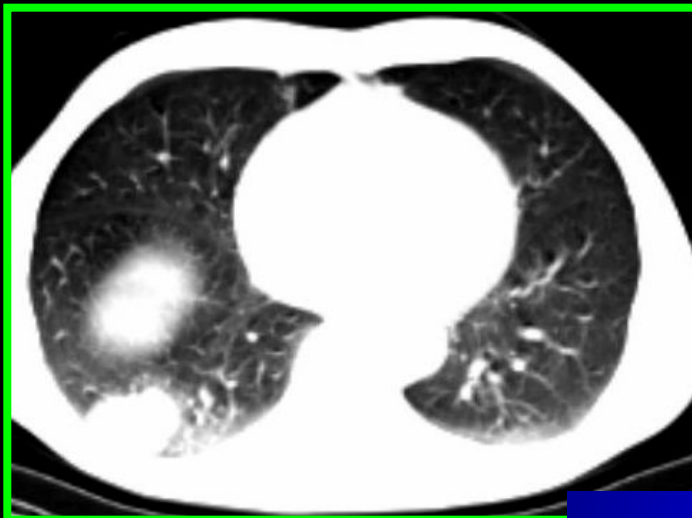
- Быстрый рост (удвоение в течение 3 месяцев) → ретроспективный анализ предыдущих рентгеновских данных (отсутствие быстрого роста не говорит о доброкачественности процесса)
- Отсутствие обызвествлений (наличие обызвествлений не опровергает диагноз периферического рака)
- Накопления контрастного вещества при проведении контрастного усиления (более чем на 20HU)
- Признаки распада в образовании
- Вовлечение в патологический процесс прилежащей плевры



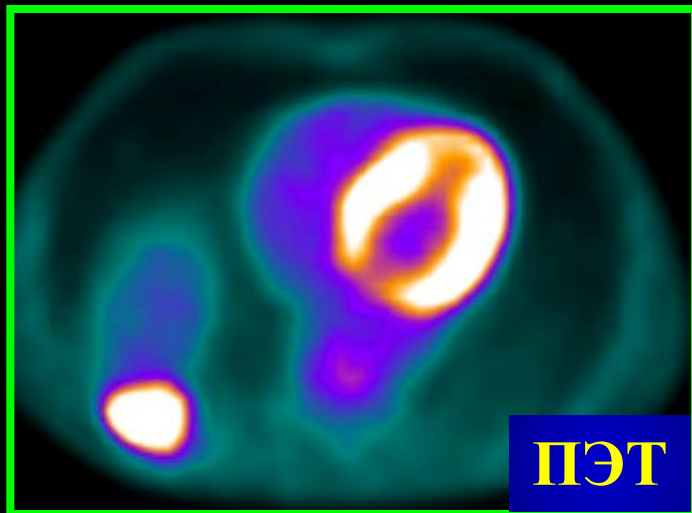
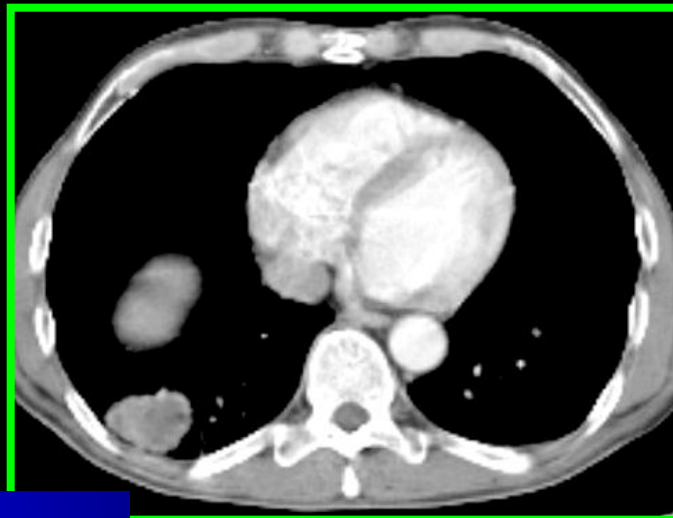
**Больной З., 58 лет.
Диагноз: периферический
плоскоклеточный рак S-9**



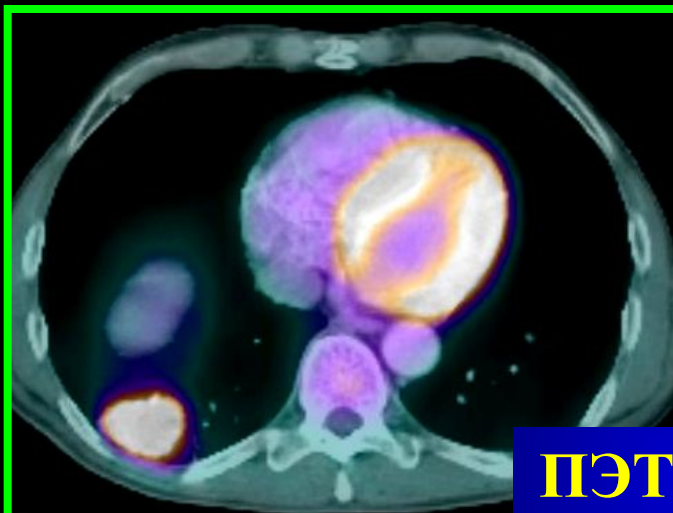Периферический (or subpleuralis as H.Pancoast's) без плеврита и метастазов в л/узлы



КТ

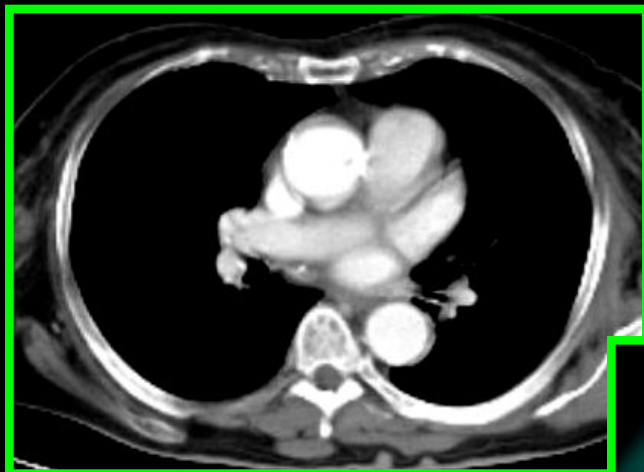


ПЭТ

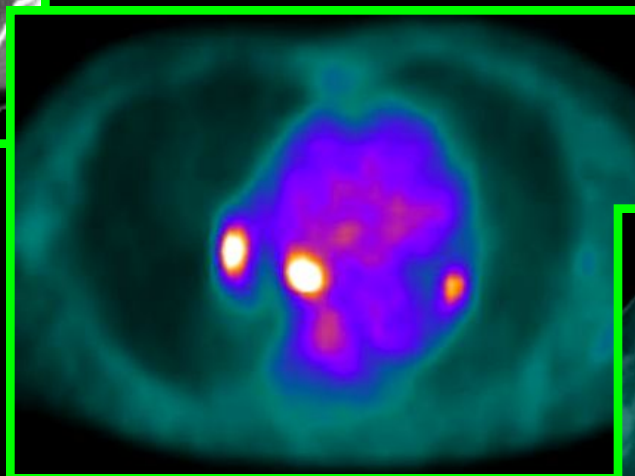


ПЭТ / КТ

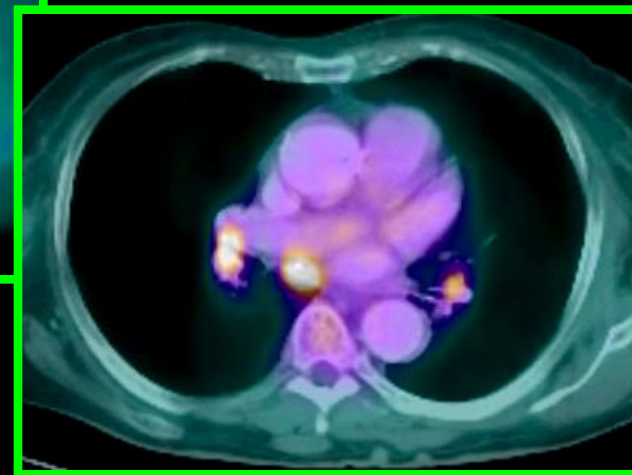**множественные метастазы в
бронхопульмональные и
медиастинальные лимфатические
узлы**



КТ



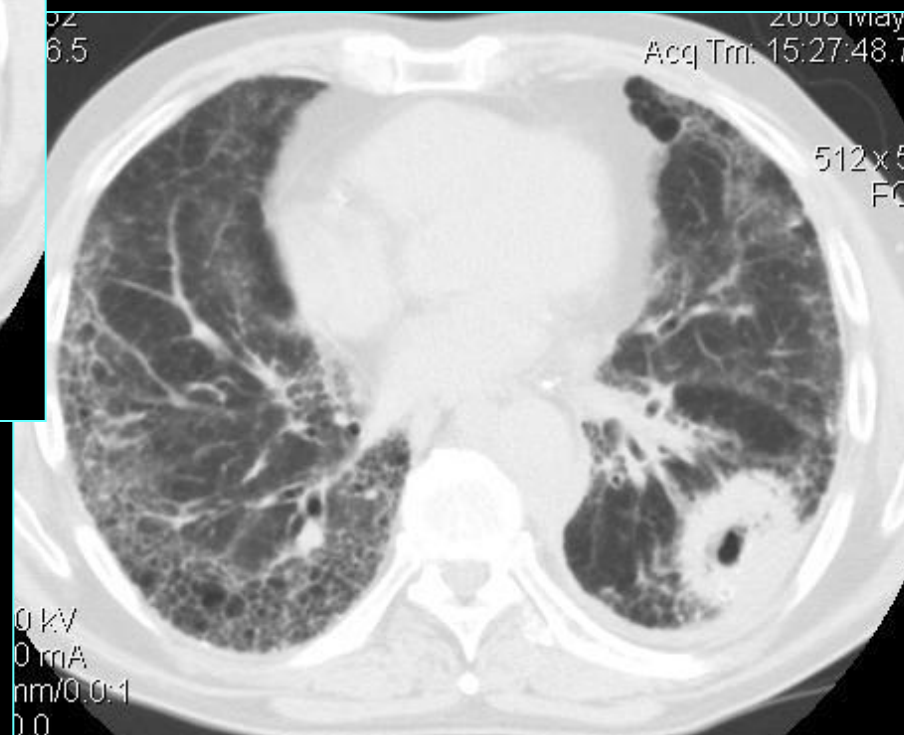
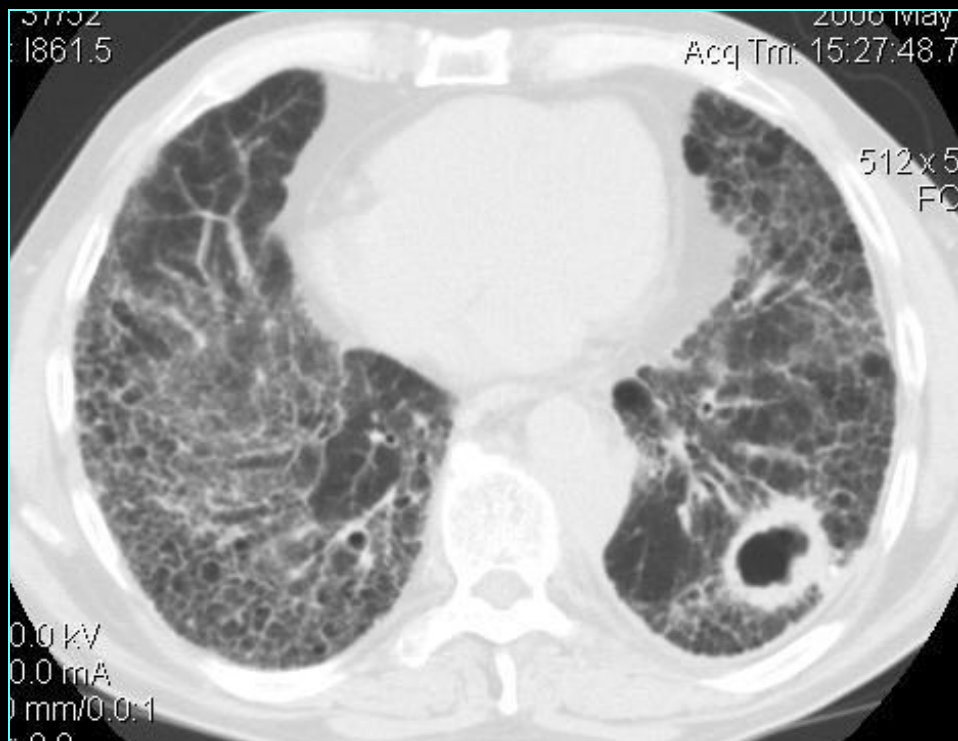
ПЭТ



ПЭТ / КТ

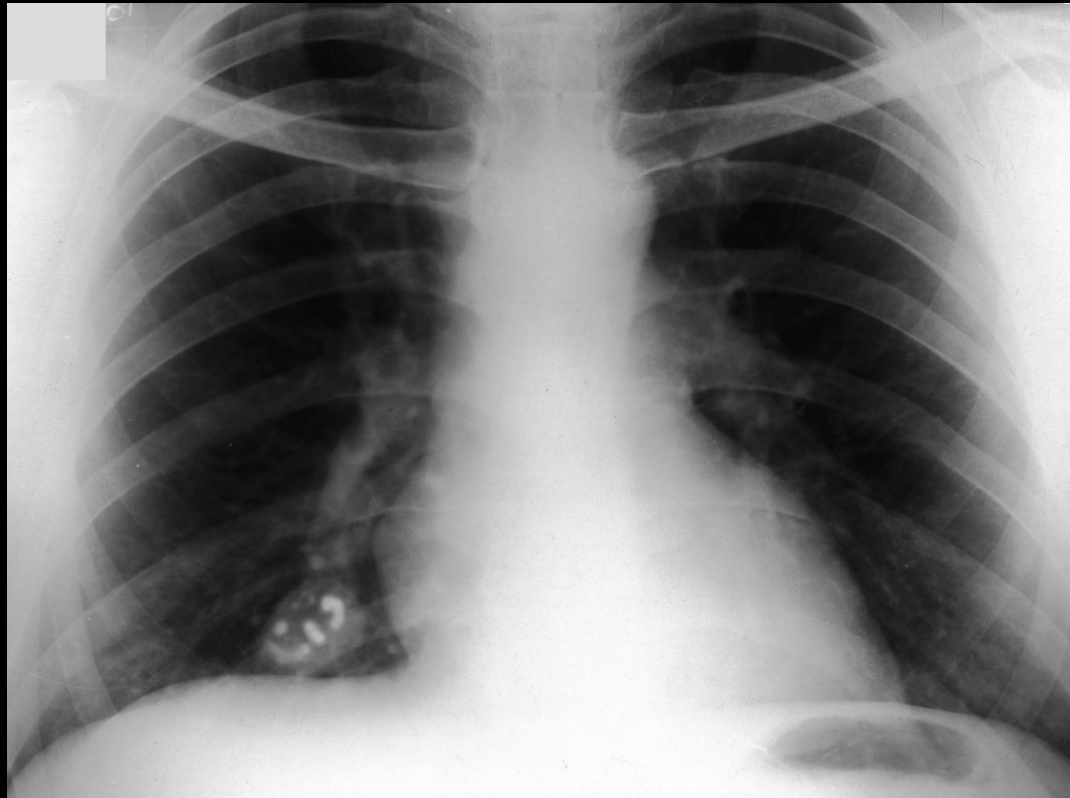
Больной В., 60л.

Периферический рак нижней доли левого легкого с распадом («полостной рак»), возникший на фоне ИФАльвеолита.

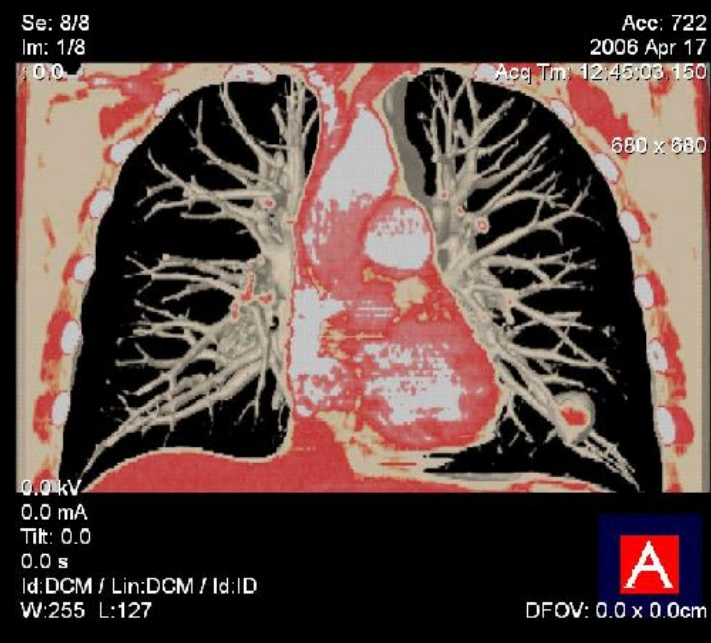
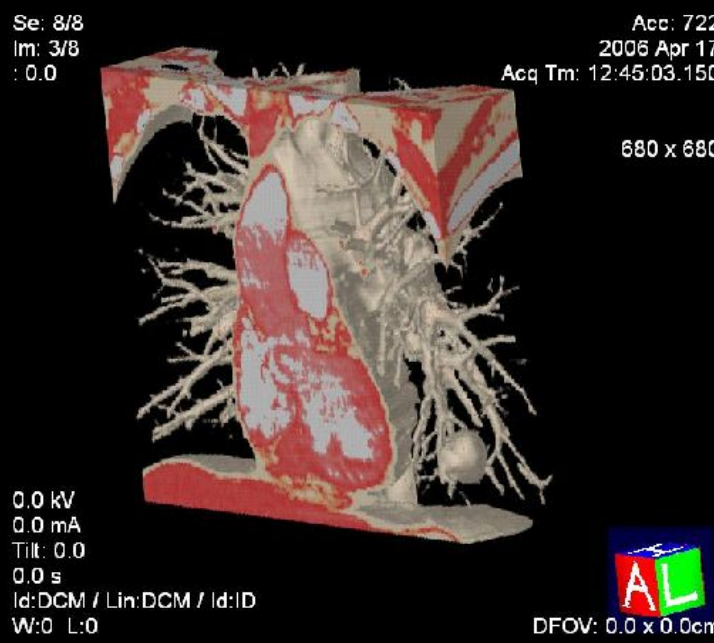
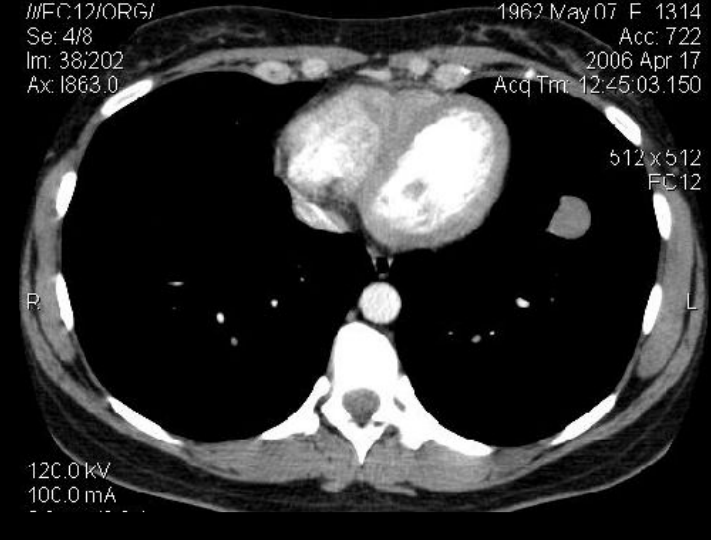
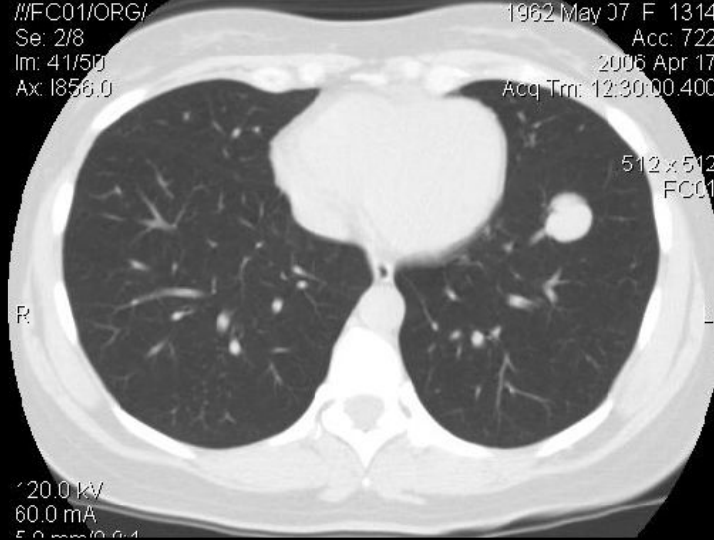


Дифференциально-диагностический ряд периферического рака легкого

- гамартома
- туберкулома
- метастатическое поражение легких
- новообразования костных структур (первичные, метастатические)



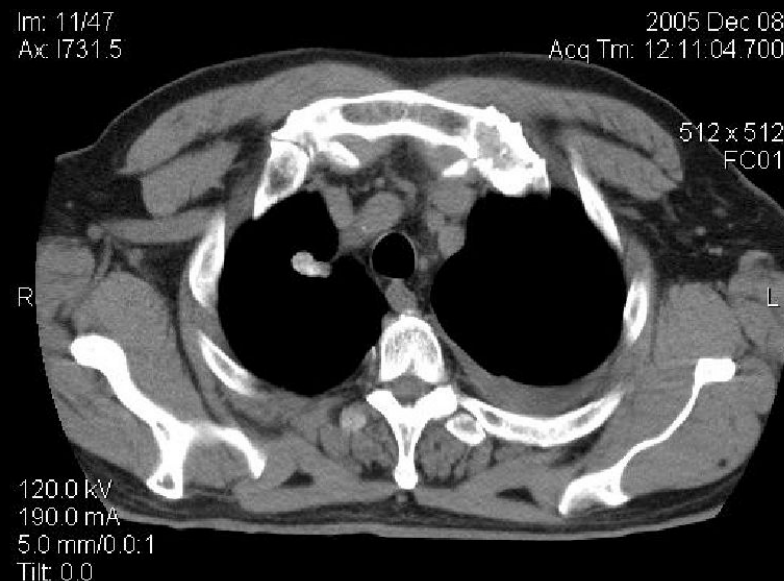
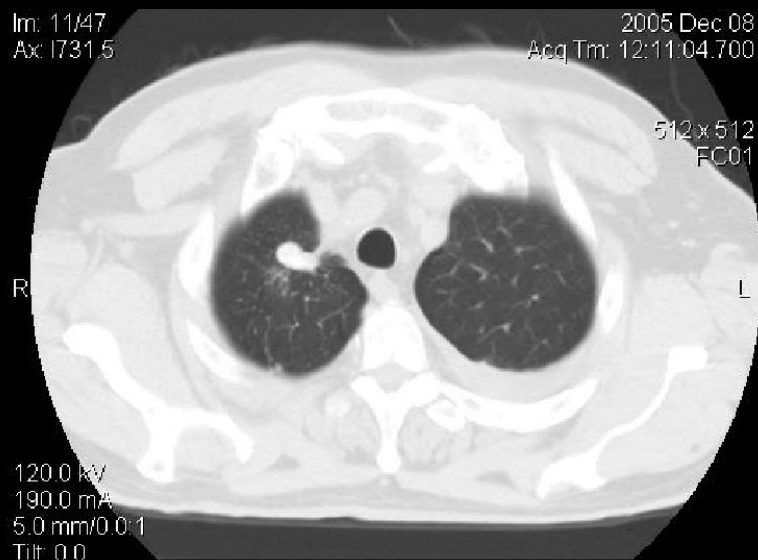
- **Гамартома** – доброкачественное новообразование, разновидность порока развития, для нее характерно:
 - наиболее частая локализация в S8
 - неизменный окружающий легочный фон
 - участки обызвествления по типу «попкорна».



Большая С., 43г. Гамартома S8 левого легкого

Туберкулома – исход инфильтративного туберкулеза легких, для него характерно:

- наличие уплотнения легочной ткани неправильной округлой формы
- включение обызвествлений различной степени выраженности
- обызвествления в лимфатических узлах региональных групп
- туберкулез в анамнезе
- фиброзные изменения в окружающей легочной ткани и наличие очагов вокруг (при реактивации процесса – мягкой плотности, при стабилизации процесса – индурированных)

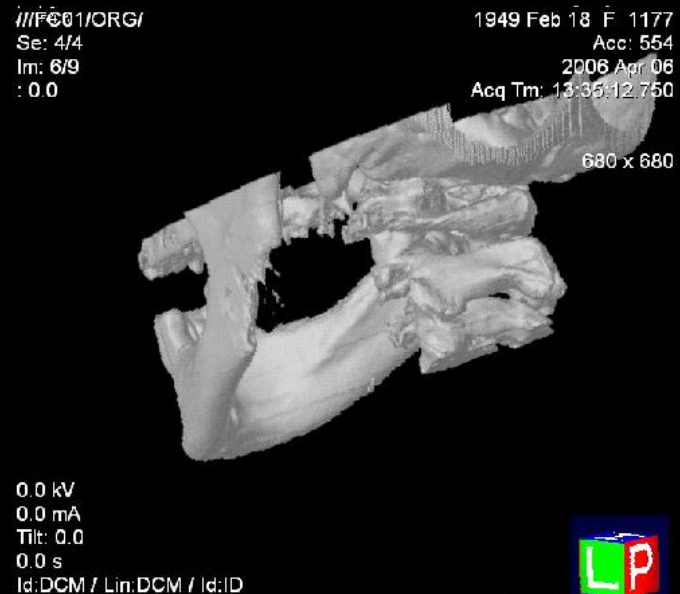
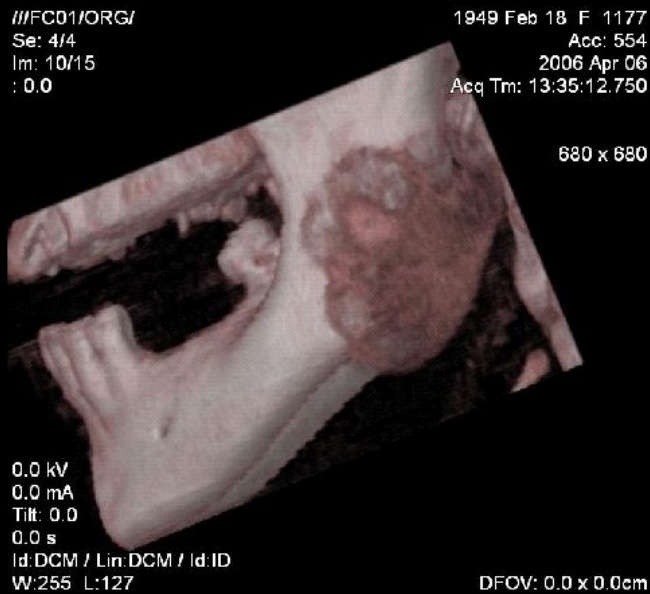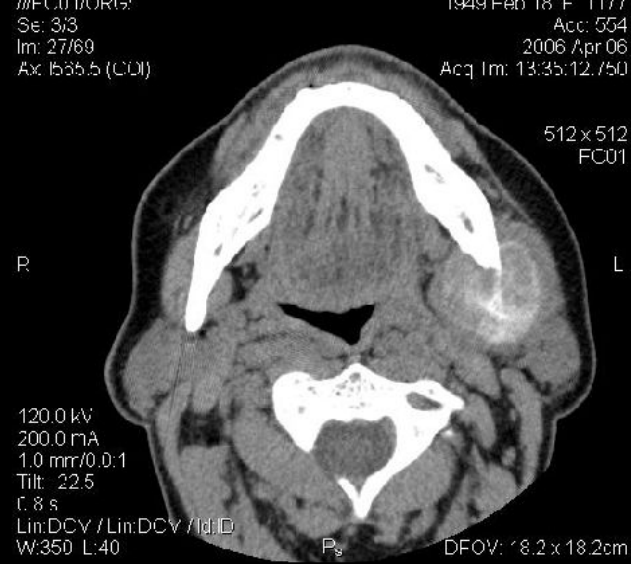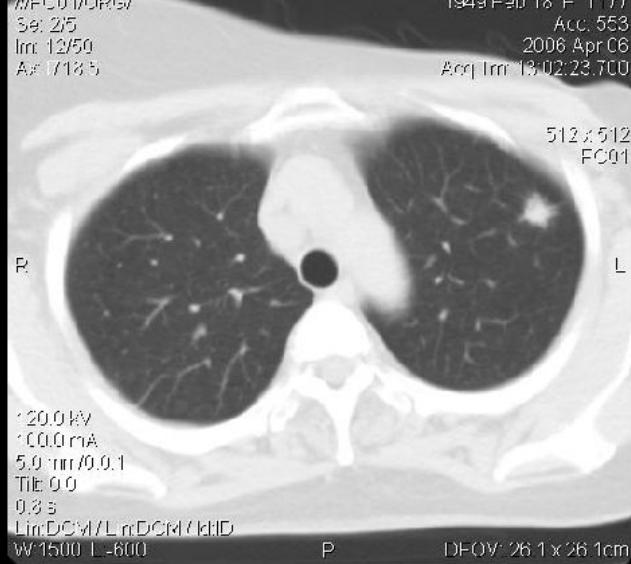


Больная Д., 61г. Туберкулома S1 правого легкого

в S1 верхней доли правого легкого участок уплотнения легочной ткани, неправильной округлой формы, с четкими, ровными контурами, окруженный зоной локального пневмофиброза и мелкими плотными очагами. При анализе изображения в мягкотканом электронном окне (б) в структуре новообразования выявляются грубые обызвествления.

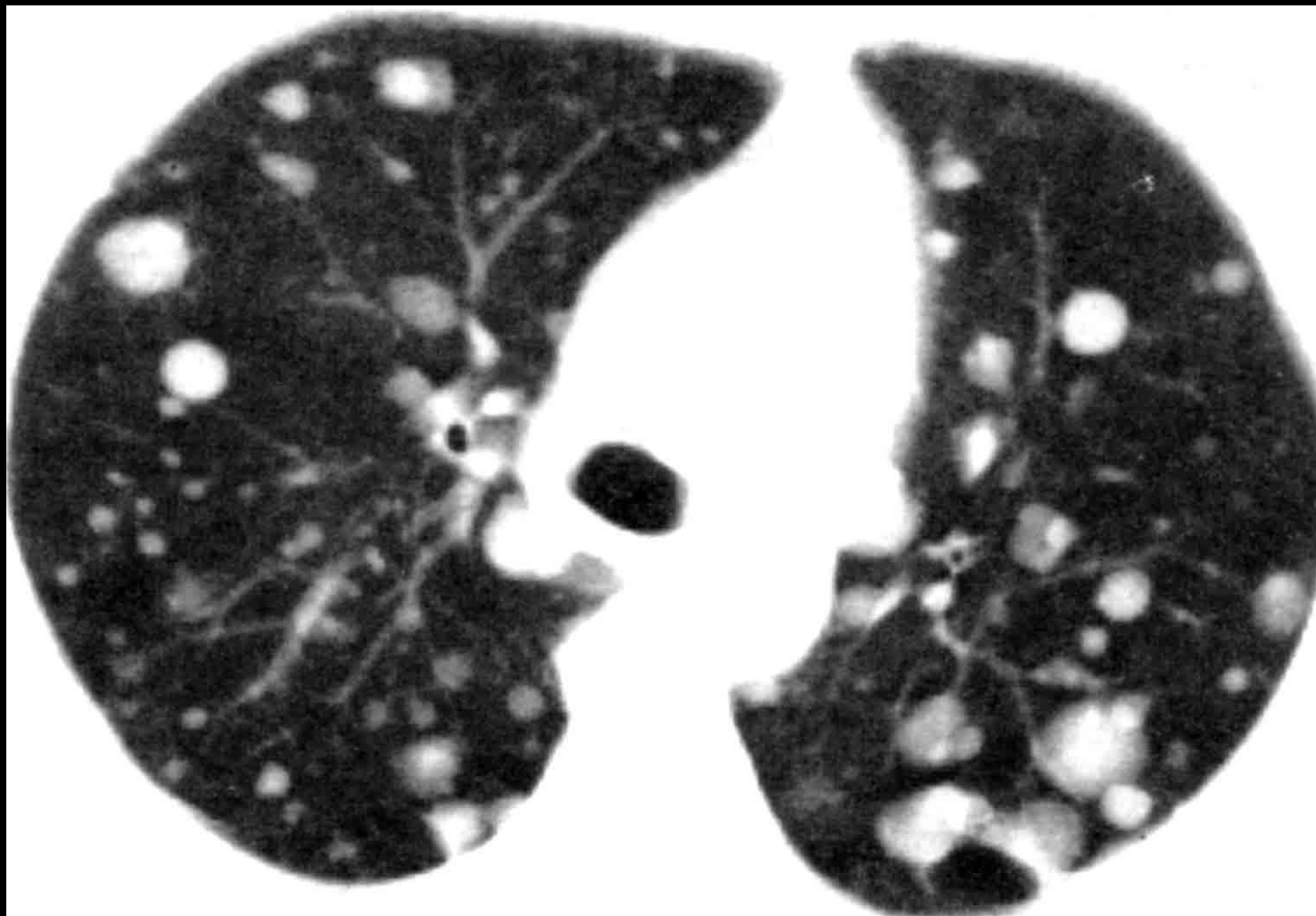
Гематогенное метастатическое поражение легких

- новообразование в легочной ткани
расположение на неизменном легочном фоне
- часто множественное поражение
- возможно выявление первичного новообразования в легком
- поиск первичного внепорокального новообразования

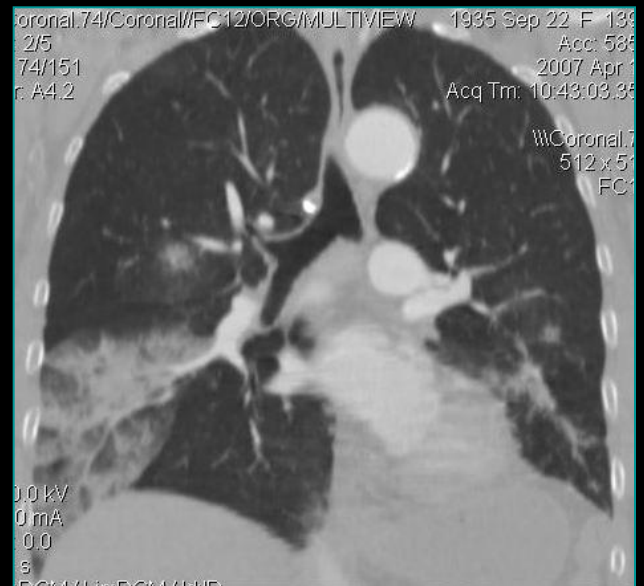
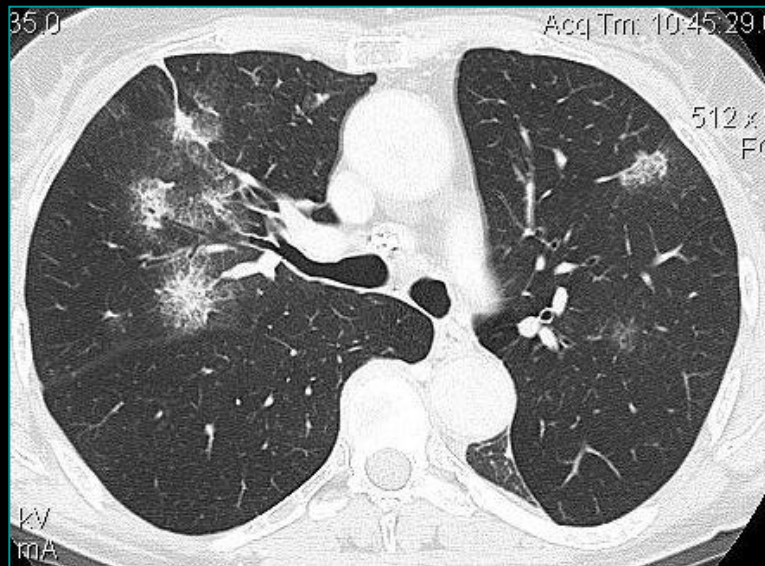
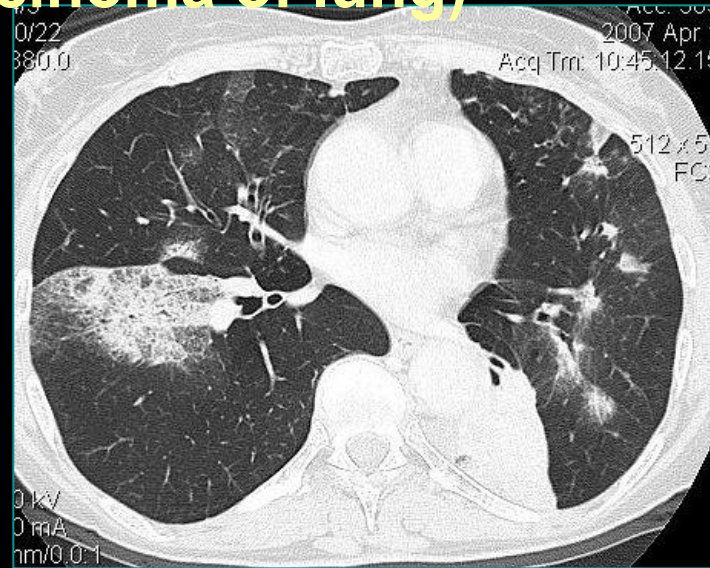
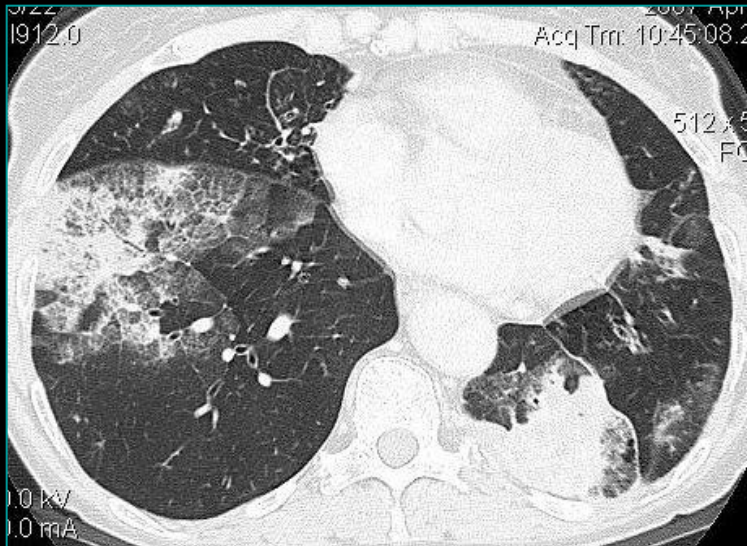


Больная Д., 61г.
Остеосаркома нижней челюсти с гематогенным метастазом в S1 левого легкого

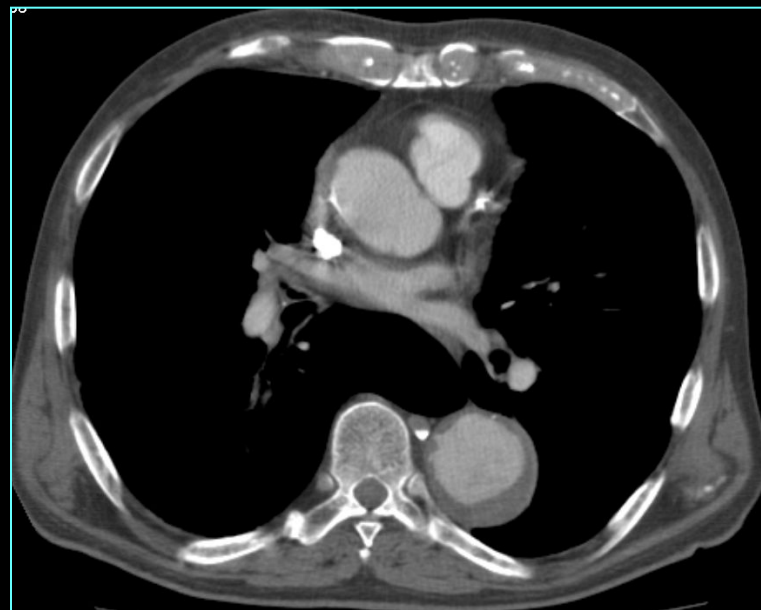
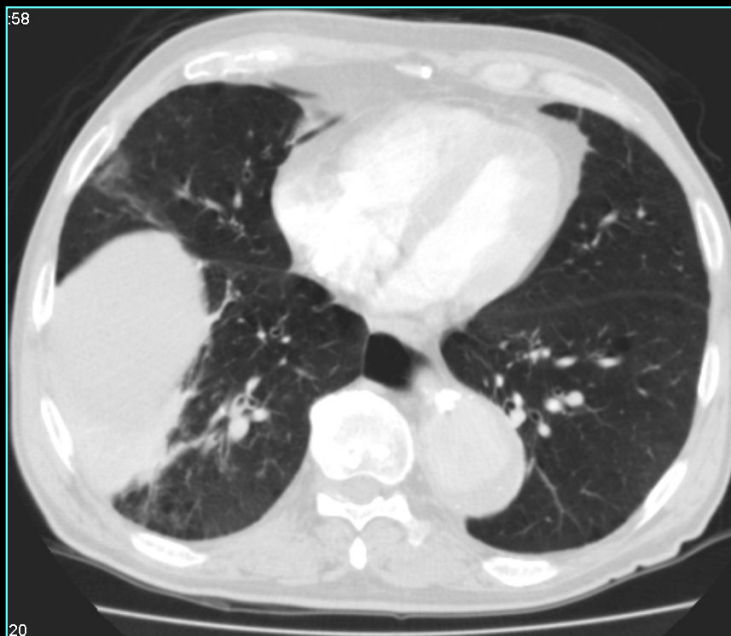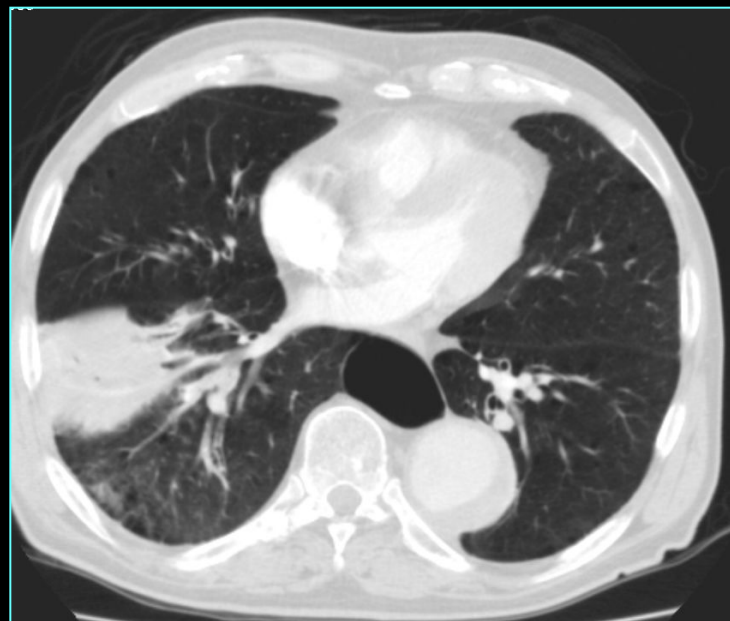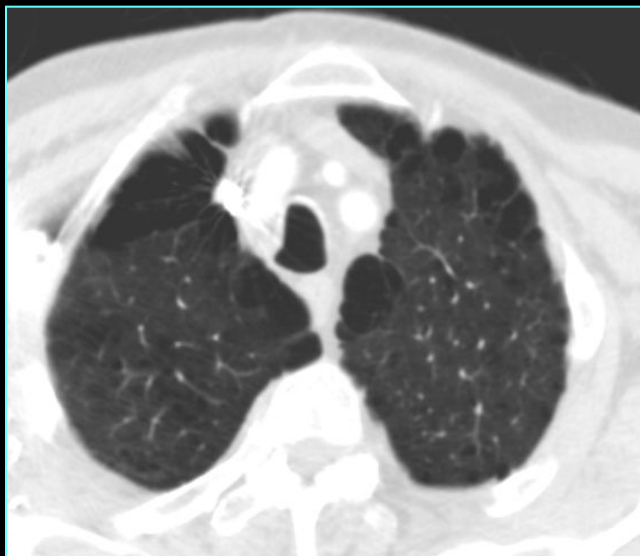
Множественные метастазы при раке почки



Бронхиолоальвеолярный (<Pneumonia similar> or Alveolar cell carcinoma of lung)



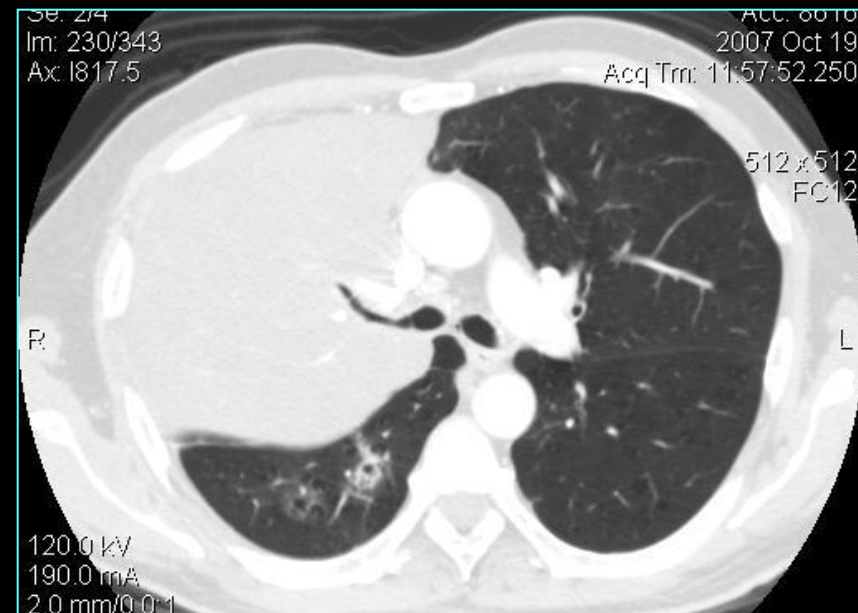
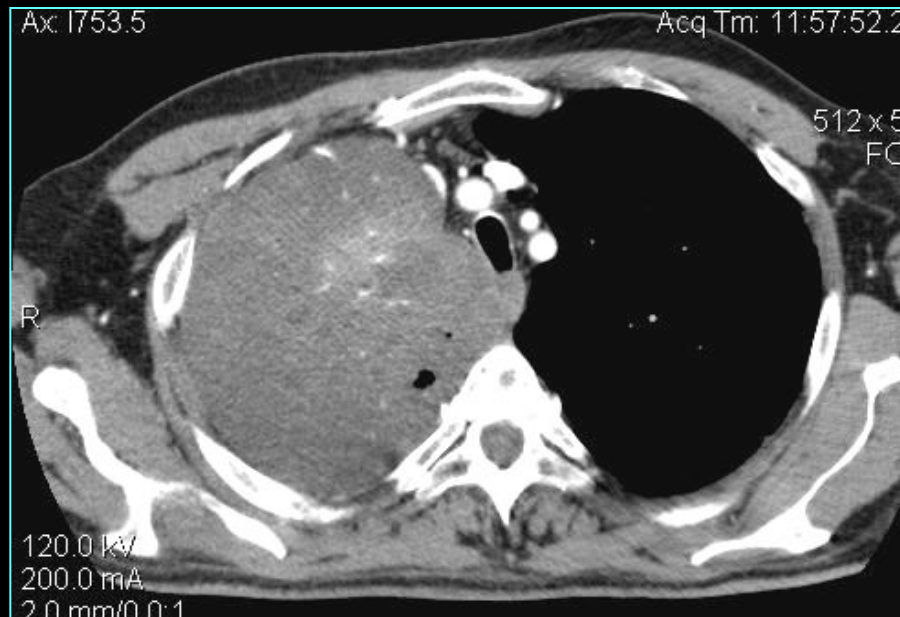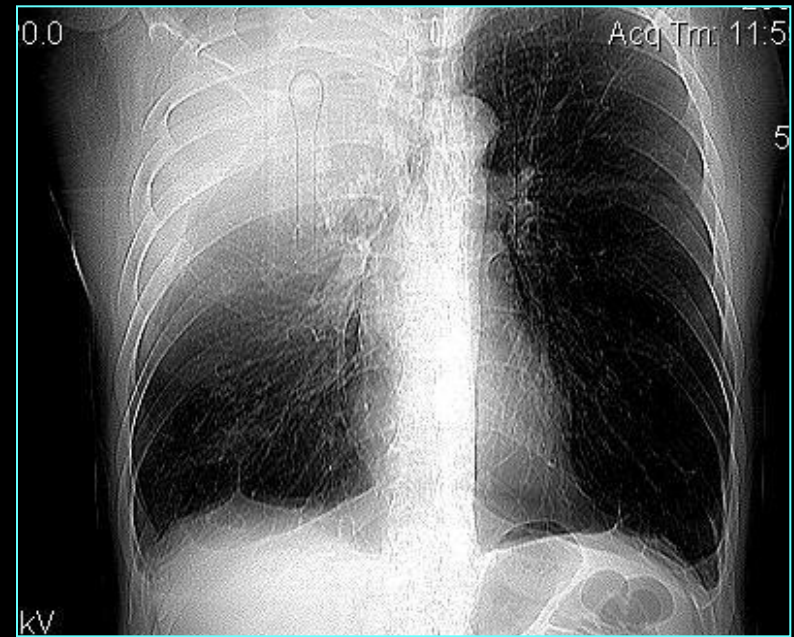
Б-ой Г., 72 лет. Д-з: БАР (« pneumonia similar » or alveolar cell carcinoma), эмфизема, расслаивающаяся аневризма аорты.



58

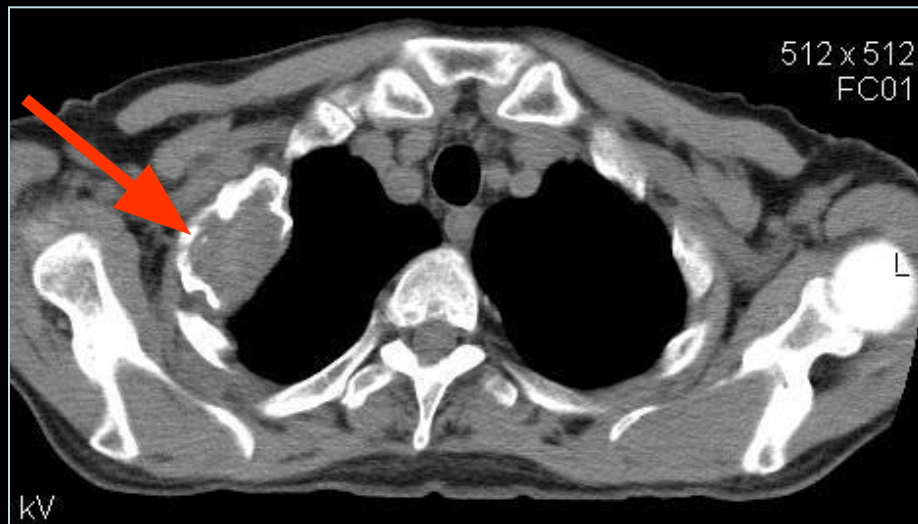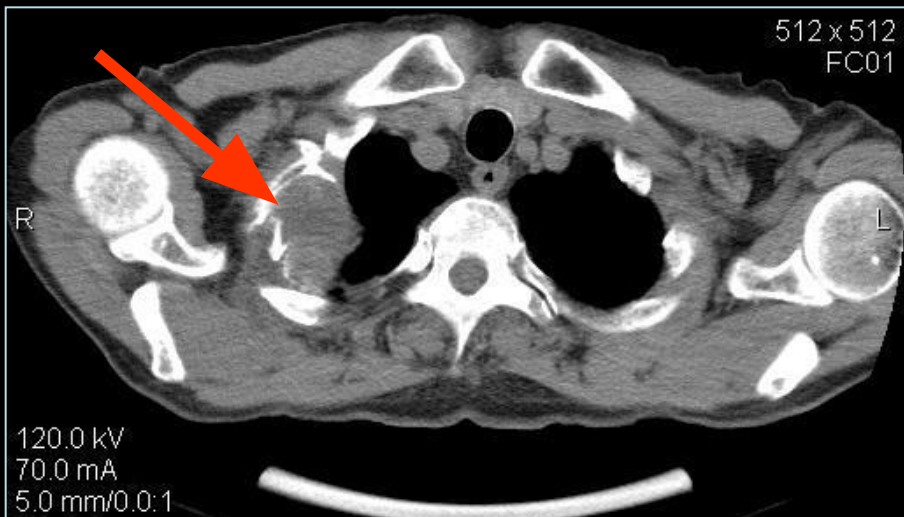
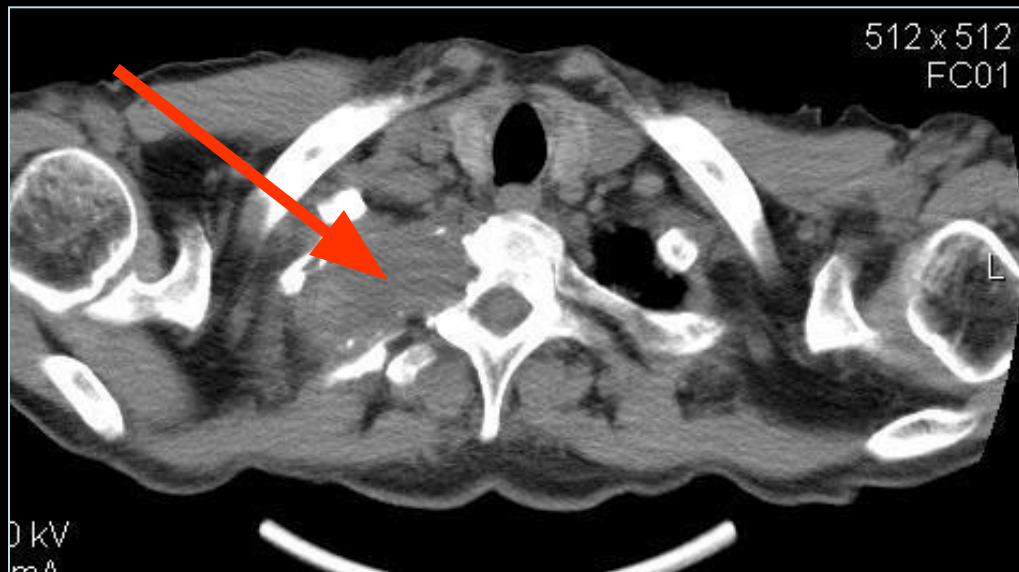
20

Больной И., 57л.: Пневмониеподобный
(бронхиолоальвеолярный) рак
верхней доли правого легкого.
В верхней доле правого легкого
выявляется опухоль,
на фоне которой прослеживаются
контрастирующие сосуды
и просвет верхнедолевого бронха.
Имеются метастазы в нижней и
средней долях справа.



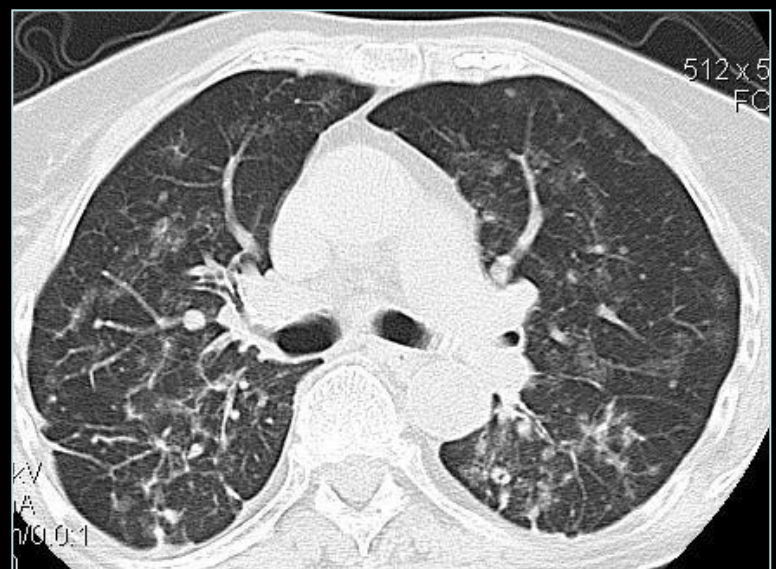
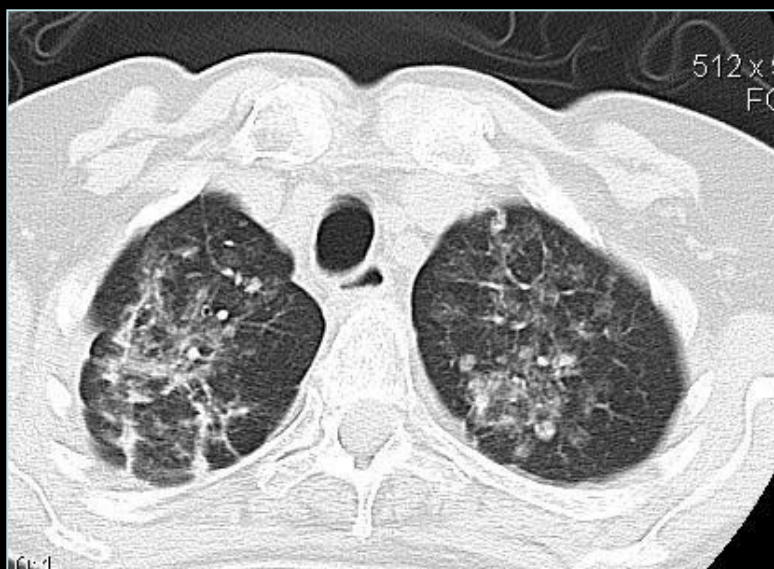
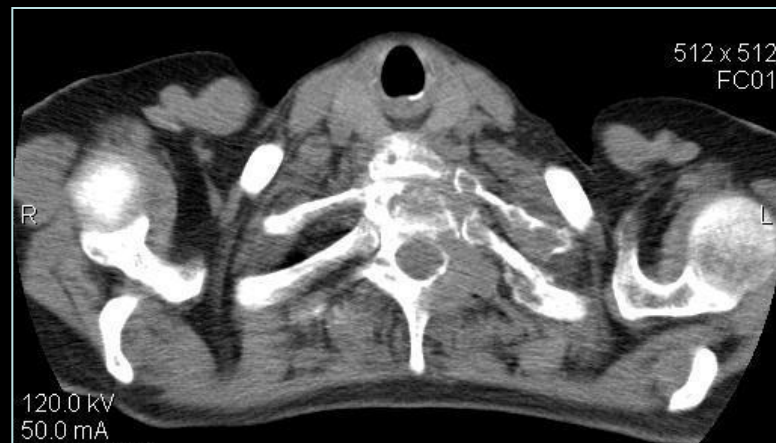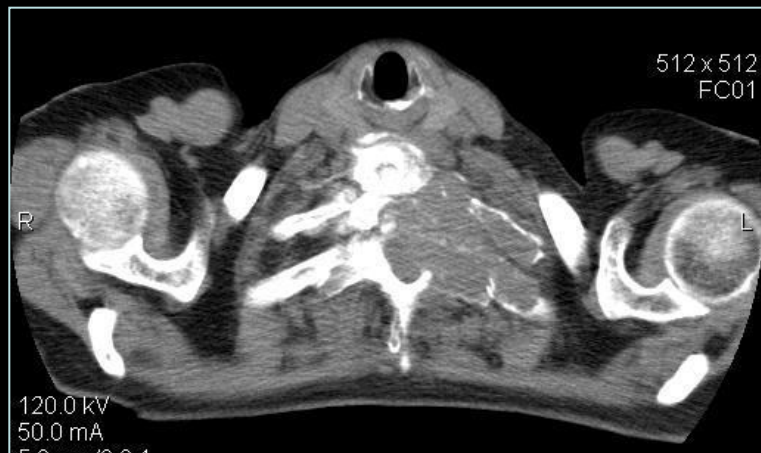Больной Е., 73 лет. Рак Панкоста (появились жалобы на боли в верхней половине грудной клетки справа)

Клинически явная триада Горнера.



Больная Н., 82 года. Рак Панкоста, прорастающий в тела в/гр позвонков и в 1-2 ребра слева. Множ. метастазы на уровне бифуркации трахеи.

2 года лечилась в поликлинике с диагнозом «остеохондроз шейного отдела позвоночника», физиотерапия и пр.



Признаки неоперабельности рака легкого

- Верифицированный мелкоклеточный рак легкого
- Отдаленные гематогенные метастазы
- Карциноматозный плеврит
- Лимфогенные метастазы на противоположной стороне средостения
- Поражение нижнего гортанного нерва
- Сопутствующая патология



Благодарю за внимание!