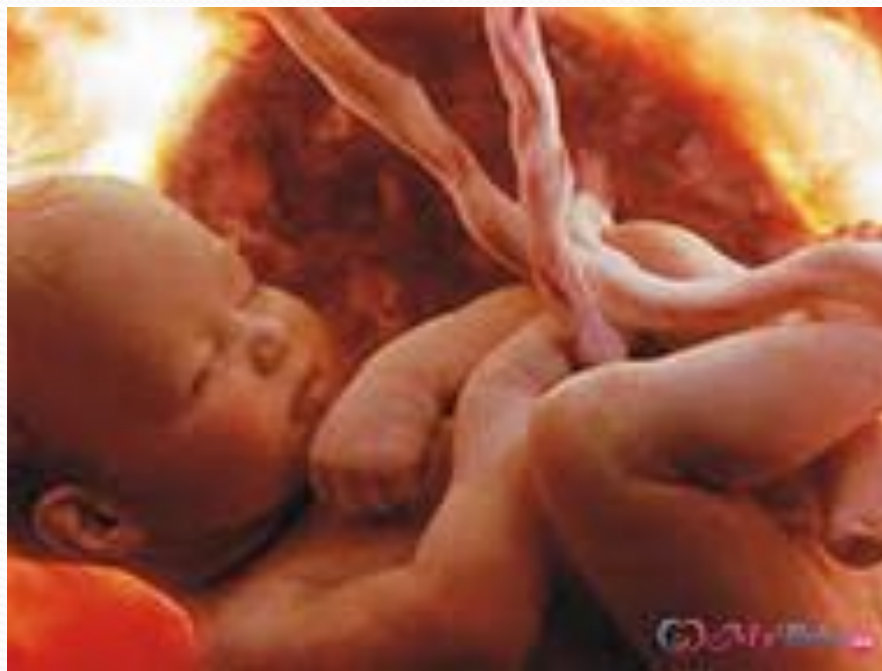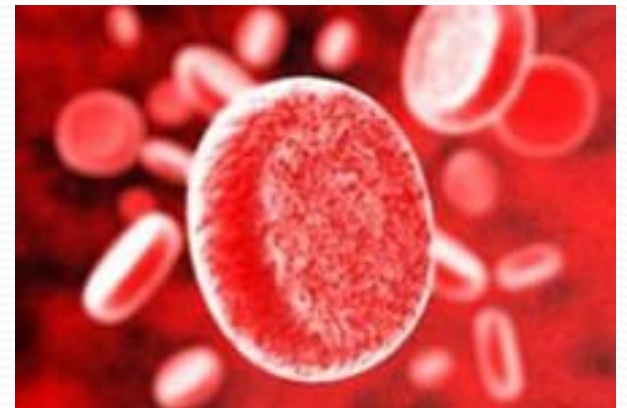


Гемолитическая болезнь новорожденного.

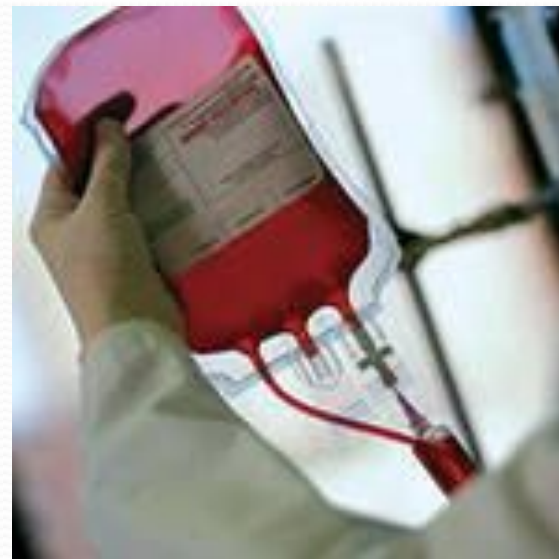- Гемолитическая болезнь новорожденного (ГБН) – заболевание, в основе которого лежит разрушение эритроцитов вследствие иммунологического конфликта крови матери и плода.



- Заболевание развивается при резус-несовместимости крови матери и плода или несоответствии по группам крови .
- Например :
- мать резус-отрицательная, а плод резус-положительный.
- Мать имеет (о)группу крови, а плод (А),(В)или(АВ).



- Для рождения больного ребенка необходима предшествующая сенсibilизация матери. Резус-отрицательная женщина может быть сенсibilизирована переливаниями крови (метод и время значения не имеют), предыдущими беременностями, в том числе и при их прерывании.



- Несоответствие крови плода и матери не всегда приводит к развитию заболевания. При нормально протекающей беременности плацента выполняет барьерную функцию и непроницаема для антител. Нарушение целостности плацентарного барьера при гестозах беременности и заболеваниях матери уже при первой беременности может привести к рождению ребенка с ГБН.



Патогенез.

- При несоответствии крови матери и плода в организме беременной женщины вырабатываются антитела, которые затем проникают во время беременности через плацентарный барьер в кровь плода и вызывают разрушение (гемолиз) его эритроцитов. В результате усиленного гемолиза происходит нарушение билирубинового обмена.

Попадая в кровотоки плода, защитные антитела матери атакуют эритроциты плода



Эритроциты плода разрушаются



Из разрушенных эритроцитов выделяется вещество - билирубин



Билирубин оказывает токсическое действие на органы и ткани плода, особенно на его нервную систему



Увеличиваются в размерах селезенка и печень плода, участвующие в утилизации разрушенных эритроцитов



Развивается анемия (малокровие) у плода



Кислородное голодание плода



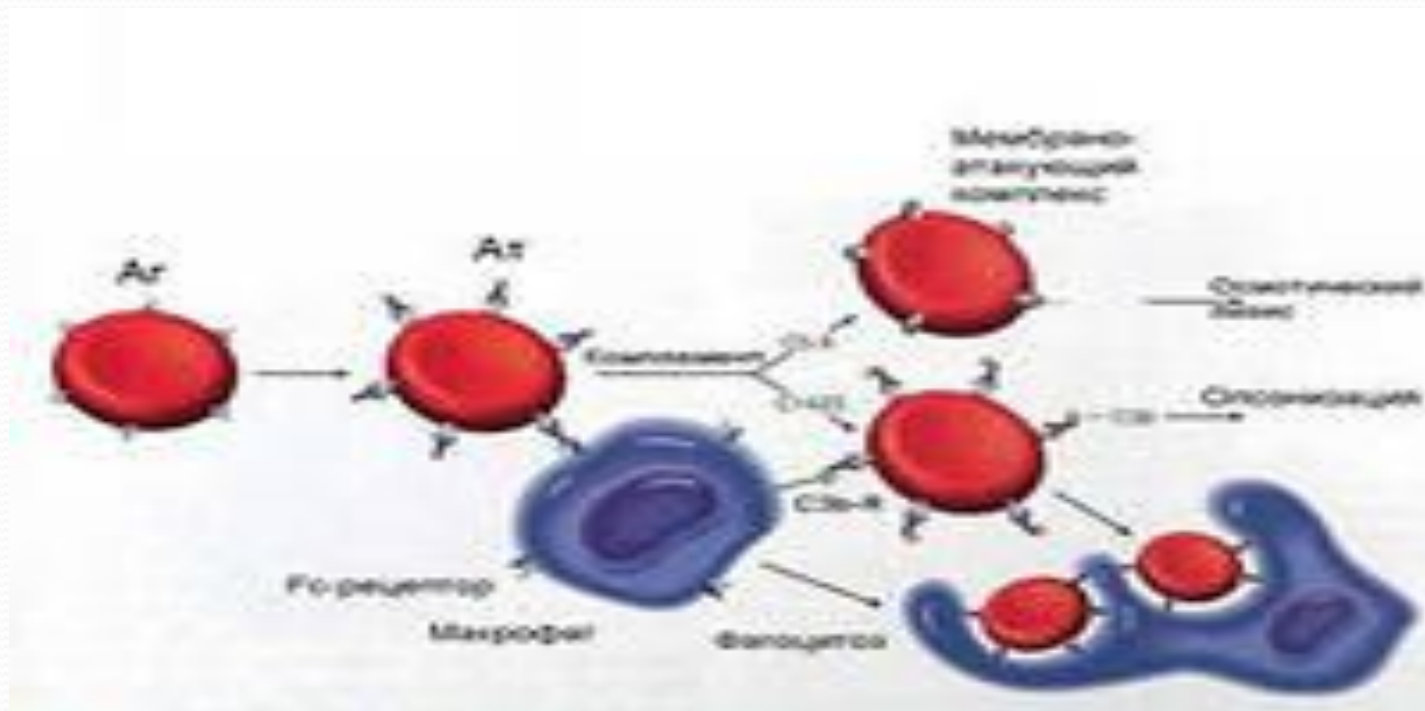
Гемолитическая болезнь плода

- Различают три формы заболевания:

- Отечная(2%)

- Желтушная(88%)

- Анемическая(1%)



Отечная форма.

- - самая тяжелая. Плод погибает внутриутробно или рождается недоношенным. Дети маложизнеспособны. Отмечаются выраженные отеки всех тканей, бледность кожных покровов и слизистых оболочек. В серозных полостях выявляют скопление транссудата. Быстро присоединяются признаки сердечно-легочной недостаточности. Печень и селезенка резко увеличены, плотные. В анализе крови – значительное снижение гемоглобина и эритроцитов. Плацента обычно увеличена, отечна.

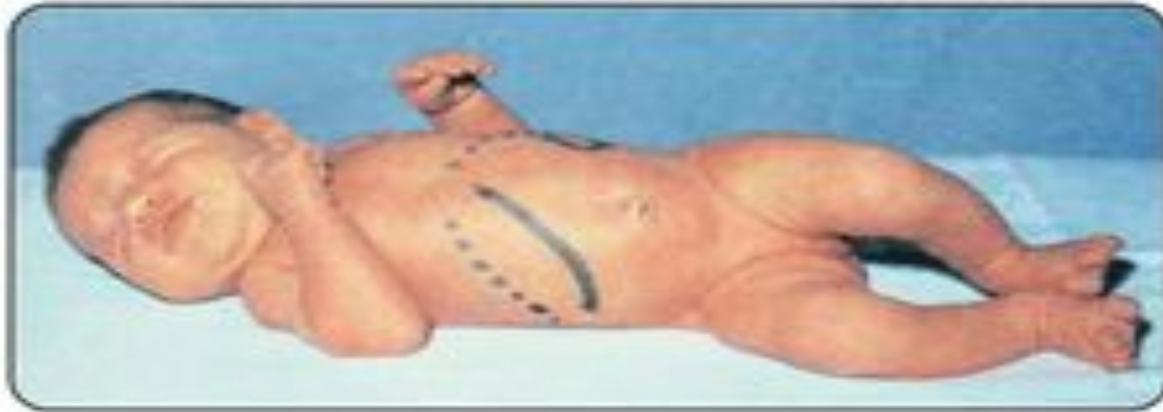Анемическая форма.

- По течению наиболее доброкачественная. Клинически проявляется сразу или в течении 1-3 недель жизни. Отмечаются бледность кожных покровов, иногда с легкой иктеричностью, небольшое увеличение печени, реже селезенки. Дети вялые, плохо сосут грудь. В крови выявляется снижение гемоглобина и эритроцитов с увеличением незрелых форм. Уровень билирубина повышен не значительно.

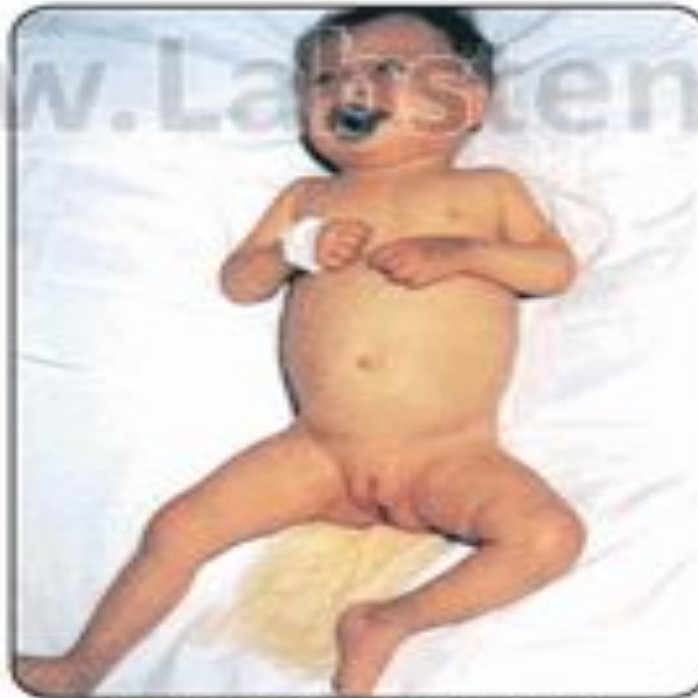Желтушная форма.

- Встречается наиболее часто. Основными ее симптомами являются ранняя желтуха, анемия, увеличение печени и селезенки, в тяжелых случаях – геморрагический синдром и поражение ЦНС. Желтуха появляется сразу после рождения или к концу первых суток. Она достигает максимума на 2-3 день жизни. Нарастание содержания билирубина приводит к развитию симптомов билирубиновой интоксикации: вялости, сонливости, угнетению рефлексов, гипотонии.

Гемолитическая болезнь новорожденных

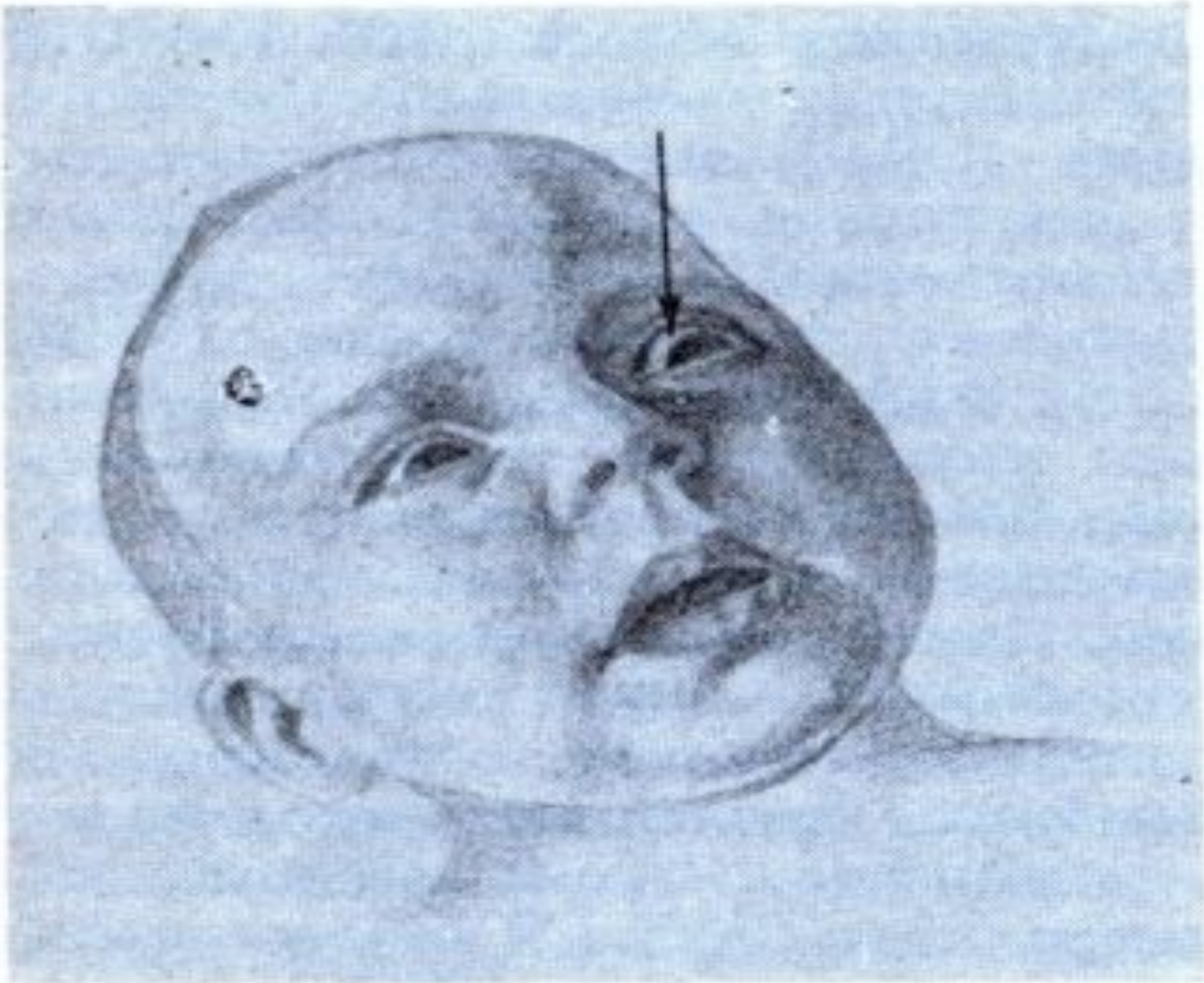

Желтуха. Печень и селезенка увеличены



Интенсивная окраска мочи

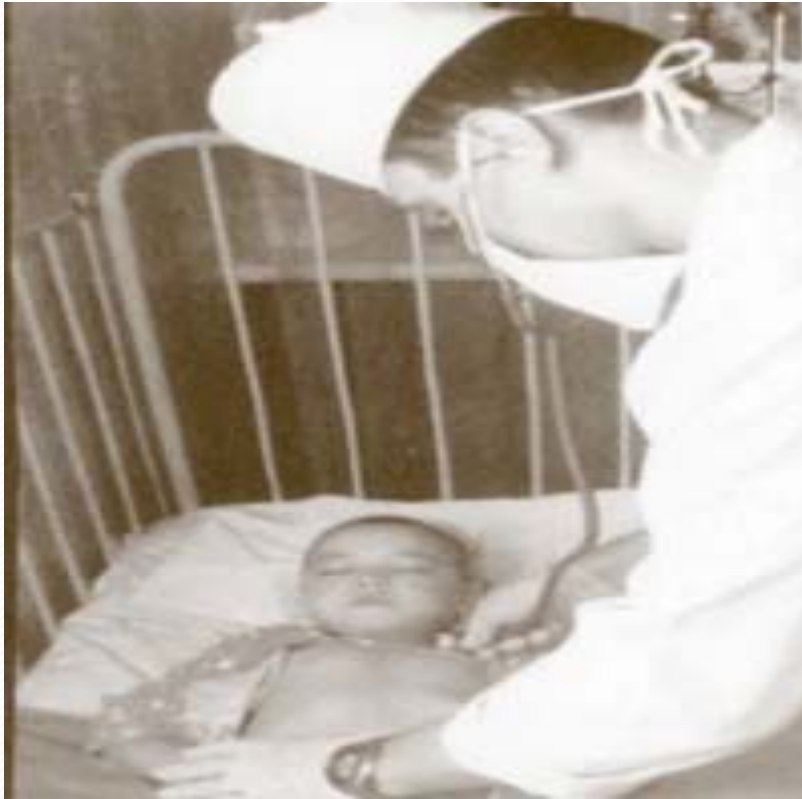- На 3-4 сутки после рождения уровень билирубина может достигнуть критических цифр. Появляются симптомы ядерной желтухи: ригидность затылочных мышц, тонические судороги, напряжения большого родничка, пронзительный крик, симптом «заходящего солнца», расстройство дыхания и нарушение сердечной деятельности. Моча ребенка окрашивается в интенсивный темный цвет, окраска стула не изменяется.



СИМПТОМ „ЗАХОДЯЩЕГО СОЛНЦА” при гемолитической болезни новорождённого.

- Иногда к концу 1й недели у больных может нарушиться выделение желчи в кишечник – развивается холестаза (синдром сгущения желчи). Кожа приобретает зеленоватый оттенок, кал обесцвечивается, моча темнеет, в крови повышается содержание прямого билирубина.

- Лечение направлено на борьбу с гипербилирубинемией, выделение антител и ликвидацию анемии. Различают лечение консервативное и оперативное.



● К основным методам консервативного лечения относятся:

- инфузионная терапия; препараты, снижающие темпы гемолиза (альфа-токоферол, АТФ, глюкоза), ускоряющие метаболизм и выделение билирубина (фнобарбитал), уменьшающие возможность обратного всасывания из кишечника (карболен, агар-агар, холестерамин).
- Фототерапия, основанная на фотохимическом окислении билирубина в поверхностных слоях кожи с образованием нетоксических продуктов.

- Фототерапию желательно проводить в кувезах, чтобы обеспечить оптимальный режим температуры и влажность окружающей среды.
- На глаза ребенку одевают светозащитные очки, половые органы закрывают светонепроницаемой бумагой.
- Для лечения холестаза дают внутрь желчегонные средства (сульфат магния и аллохол).



- К оперативному лечению относятся заменное переливание крови (ЗПК) и гемосорбиция. ЗПК проводится при тяжелых формах заболевания. Для него обычно используют резус-отрицательную кровь той же группы, что и кровь ребенка (из расчета 150 мл/кг). За время операции заменяется около 70% крови больного. При выраженной анемии применяют эритроцитарную массу. В случае АВО-несовместимо для ЗПК используют 0 (I) группы, а также сухую плазму, совместимую с группой крови ребенка. При необходимости заметное переливание крови повторяют.

Перед операцией сестра готовит оснащение , подогревает кровь, аспирирует содержимое из желудка ребенка , делает очистительную клизму и пеленает его в стерильное белье, оставляя открытой переднюю стенку живота .Ребенка укладывают на подготовленные грелки (или в кувез)и следят за температурой и основными жизненными функциями . После операции дети подлежат интенсивному наблюдению .

В случае желтушных форм ГБН могут использоваться ГЕМОСОРБИЦИЯ И ПЛАЗМАФЕРЕЗ (удаление билирубина из крови или плазмы при пропускании их через сорбент).

- В первые 3-5 дней новорожденных кормят донорским молоком, так как физическая нагрузка может усилить гемолиз эритроцитов. Наличие антител в молоке не является противопоказанием к вскармливанию грудным молоком, поскольку в ЖКТ антитела разрушаются. Ребенка прикладывают к груди после снижения билирубина в крови и уменьшения желтухи.

Спасибо за внимание.

