



Первые в жизни
заботливые руки



КЛИНИЧЕСКИЙ РАЗБОР:

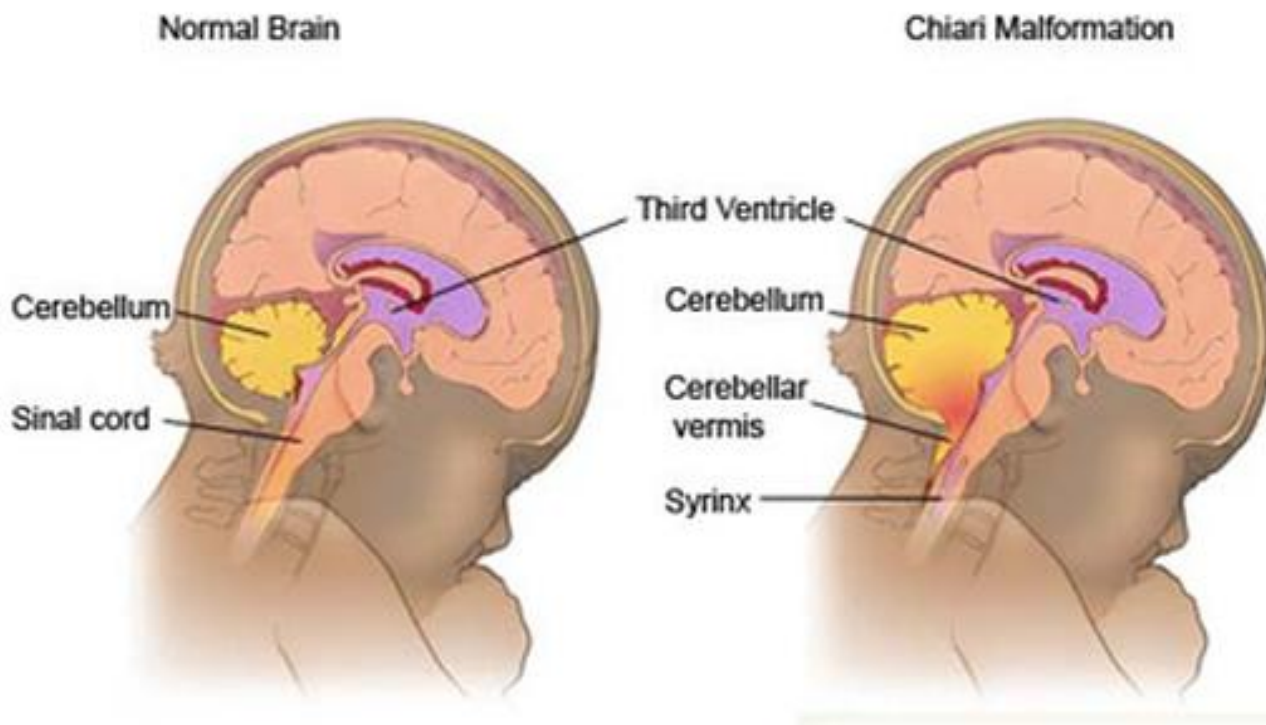
ИНТЕРЕСНЫЙ СЛУЧАЙ НОВОРОЖДЕННОГО С МНОЖЕСТВЕННЫМИ ПОРОКАМИ РАЗВИТИЯ.

Выполнила студентка 6 курса
Розина Дарья Андреевна
Научный руководитель:



СИНДРОМ АРНОЛЬДА - КИАРИ

(Мальформация Арнольда-Киари) представляют собой группу сложных патологических изменений структур мозга, представленное вклиниванием миндалин мозжечка в большое затылочное отверстие с последующим сдавлением продолговатого мозга.





ТИПЫ



Аномалия I типа - выпячивание миндалин мозжечка в позвоночный канал ниже уровня большого затылочного отверстия.

Аномалия II типа - каудальное смещение нижних отделов червя мозжечка, продолговатого мозга, IV желудочка, сочетающиеся с пояснично-крестцовым миеломенингоцеле и прогрессирующей гидроцефалией.

Аномалия III типа - грубое смещение заднего мозга в позвоночный канал, а также высокое цервикальное или субокципитальное энцефаломенингоцеле. Эти изменения обычно не совместимы с жизнью и являются истинно врожденной патологией.

Аномалия IV типа - гипоплазией мозжечка без смещения его вниз.

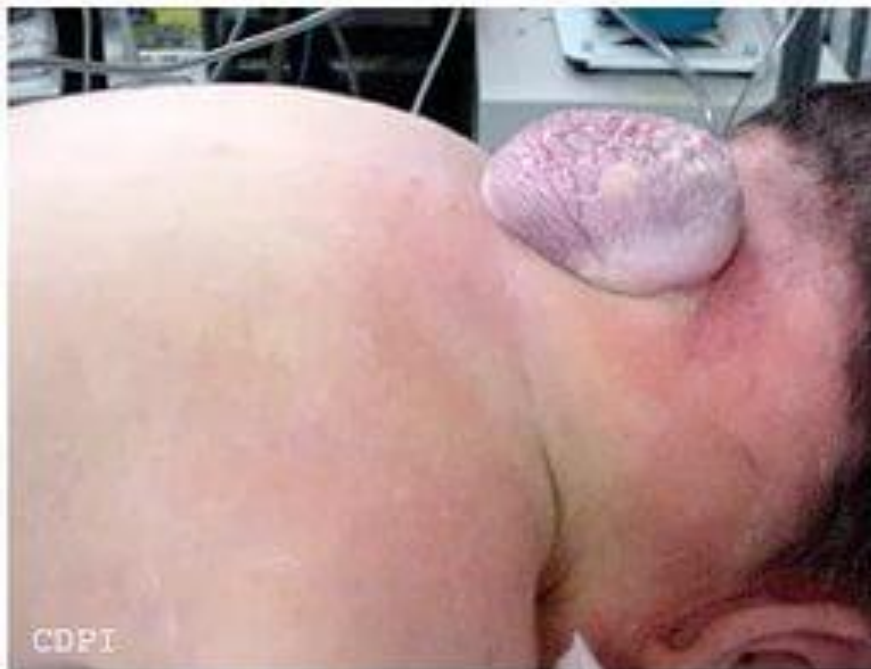
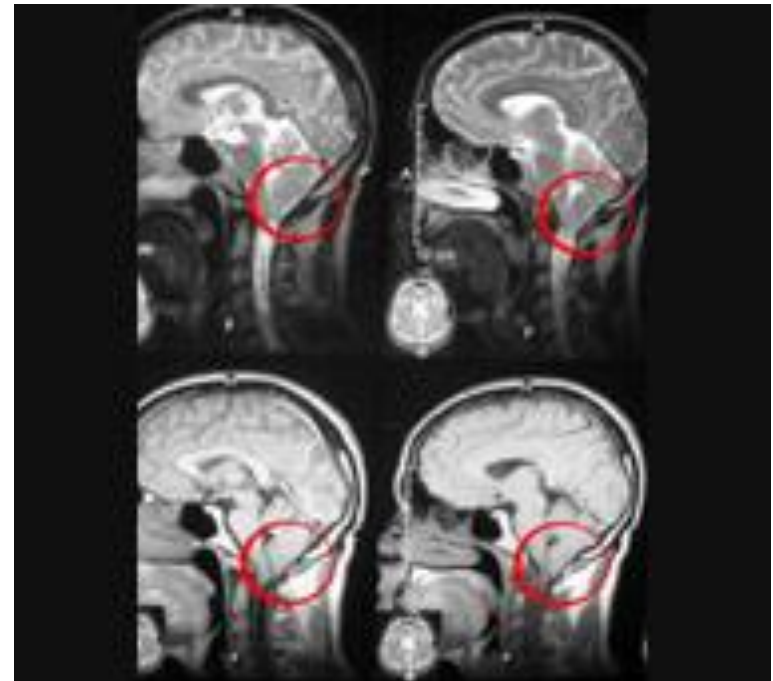
Figure 17: The neonate.





ДИФФЕРЕНЦИАЛЬНАЯ ДИАГНОСТИКА

- Вторичные смещения миндалин мозжечка (повышение внутричерепного давления, вызванного опухолью, обширной гематомой).
- Синдромом Денди-Уокера (гипоплазия мозжечка с кистой задней черепной ямки).

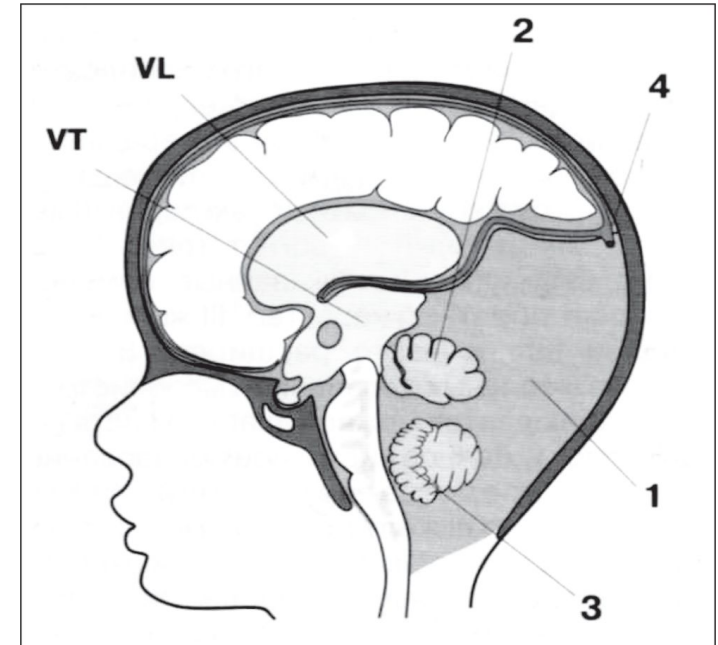


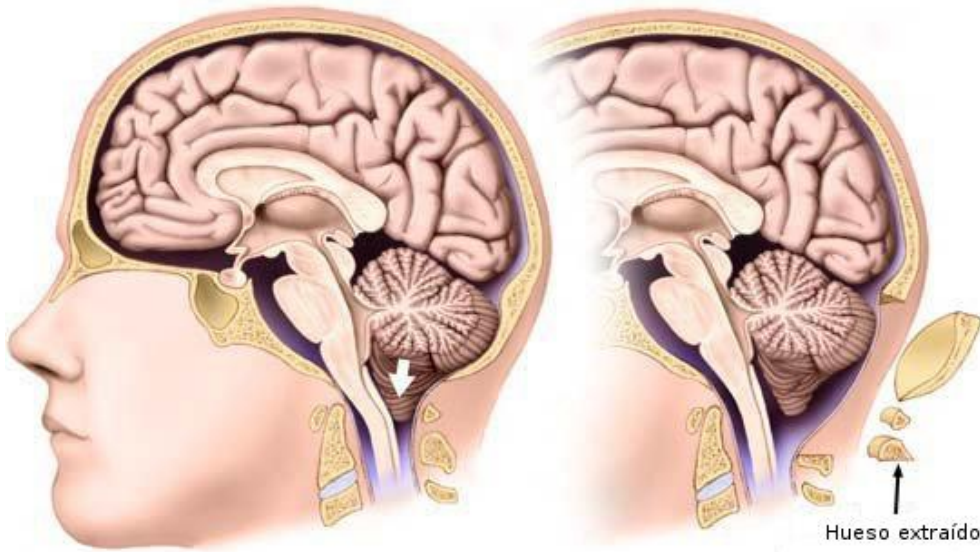
Рисунок 1. Синдром Денди — Уокера

Примечания: 1 — кистовидное образование в задней черепной ямке; 2, 3 — гипоплазия полушарий и червя мозжечка; 4 — высокое стояние стока синусов и мозжечкового намета.



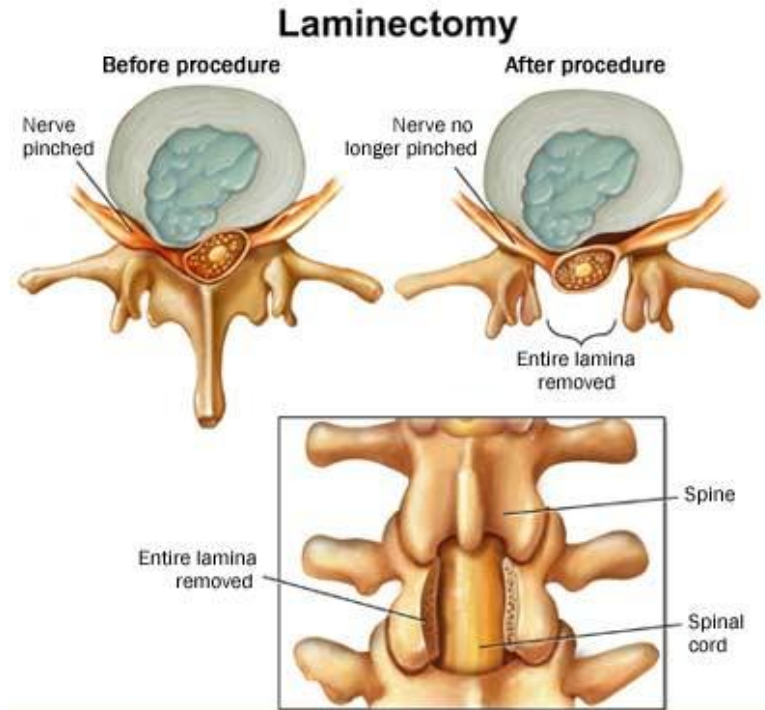
ЛЕЧЕНИЕ

- ✓ Ламинэктомия.
- ✓ Декомпрессия задней черепной ямки.
- ✓ Шунтирование.



Malformación de Chiari I

Descompresión craneovertebral



ДЕВОЧКА, 3 ДНЯ

Анамнез:

Беременность – 1, роды – 1, гестационный возраст – 31 нед.
Оценка по Апгар – 3/4 баллов, масса при рождении – 1190г, длина тела – 35 см, окр.головы – 26см, окр.груди – 25см.

Особенности течения беременности:

I триместр – ОРВИ, II триместр – ОРВИ. УЗИ – гипоплазия червя мозжечка, ЭХО-КГ в 30 нед ВПРП: ДМЖП подаортальный с декстрапозицией аорты.

Возраст матери – 34 года.

Течение родов:

Преждевременные оперативные роды в головном предлежании в 31 неделю. Преждевременное излитие околоплодных вод.
Плацентарная недостаточность, субкомпенсированная форма.
Кесарево сечение в нижнем маточном сегменте.

КЛИНИЧЕСКАЯ КАРТИНА

Состояние ребенка с рождения крайне тяжелое, обусловлено реализацией ВУИ, ДН 3 степени, синдрома угнетения ЦНС, недоношенностью, ВПР.

С рождения на ИВЛ, введен сурфактант (сюрвант).

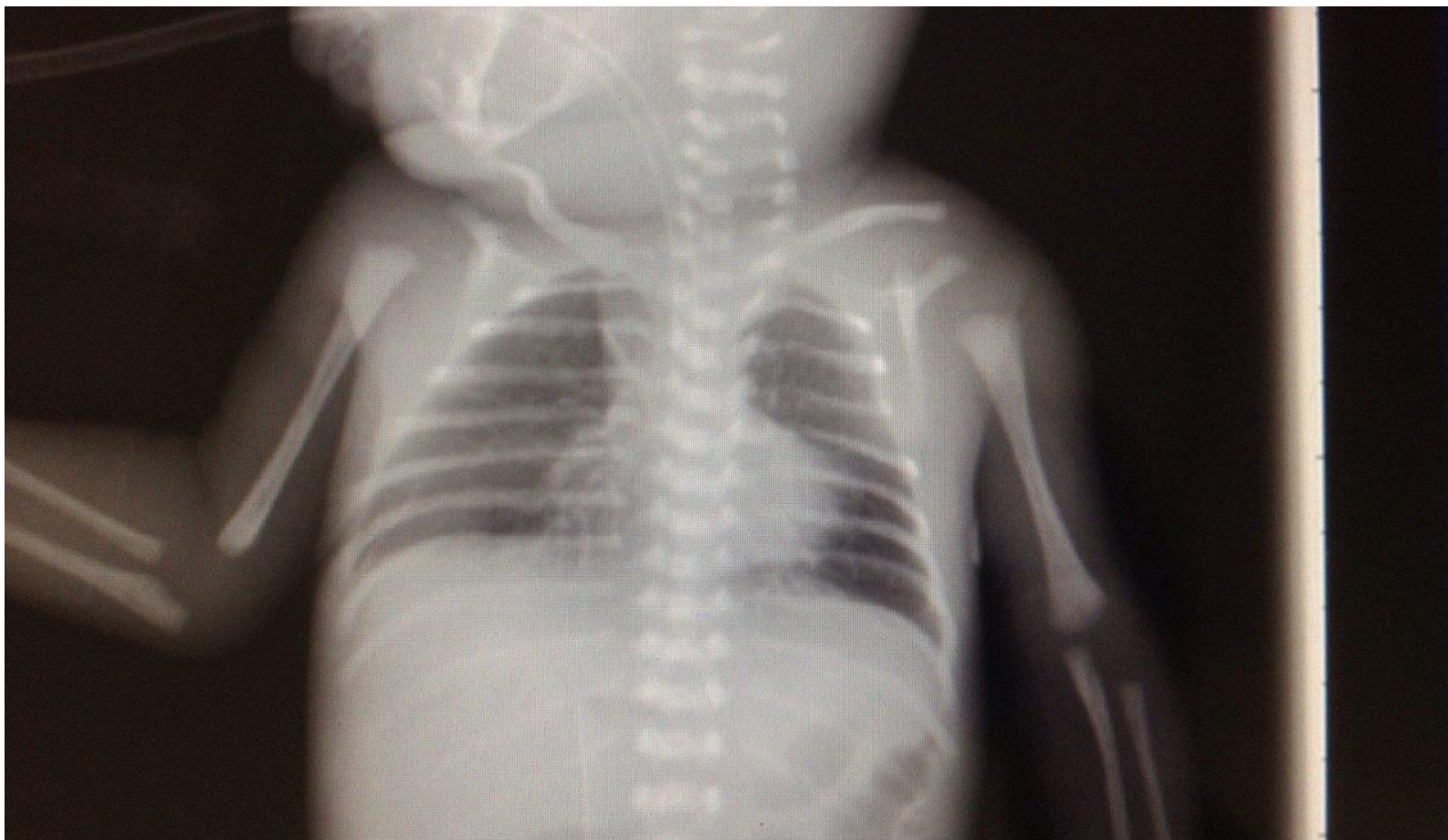По ОАК - анемия тяжелой степени, тромбоцитопения, геморрагический синдром, проводилось переливание СЗП и ЭР-массы В (3) резус (+) в объеме 10 мл/кг.

Отмечается полная расщелина твердого и мягкого неба.

ВПС – ДМЖП, ООО. При интубации отмечается смещение трахеи влево относительно пищевода. Повторно дважды проводилось переливание СЗП и эр-массы. Гемодинамика поддерживалась титрованием допамина, добутрекса.



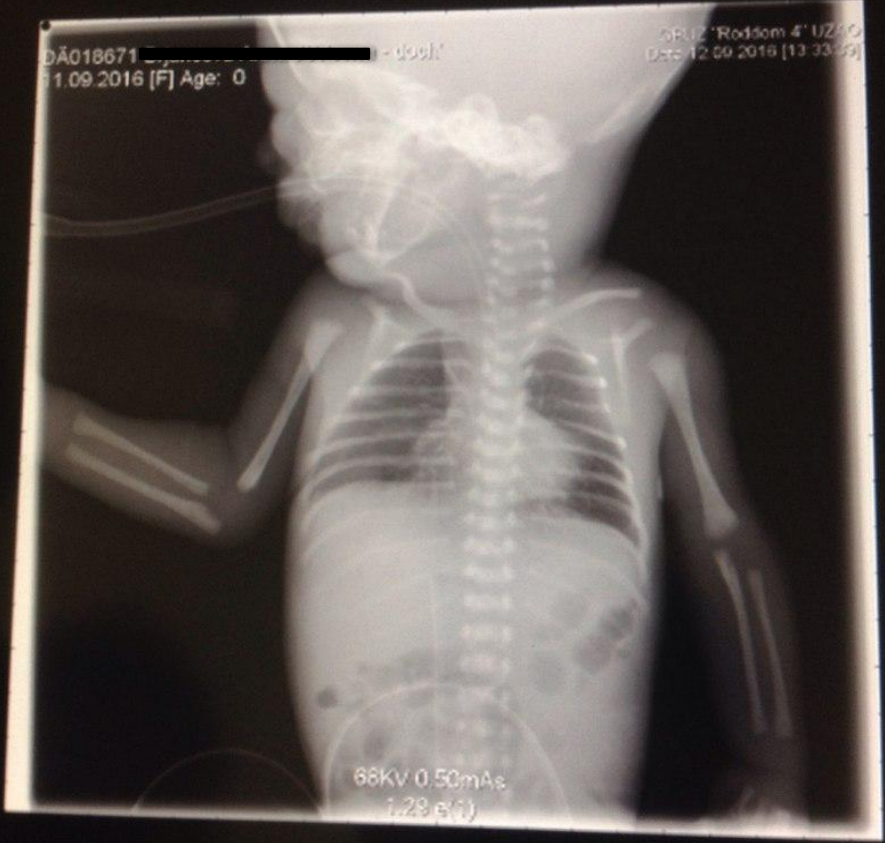РЕНТГЕНОГРАФИЯ ГРУДНОЙ КЛЕТКИ



SIEMENS

DÄ018671 [redacted] - 0001
1.09.2016 [F] Age: 0


DRIZ 'Rod50m 4' 1/2/0
Date: 12.09.2016 [13:33:59]



68KV 0.50mAs
1.28 e(V)



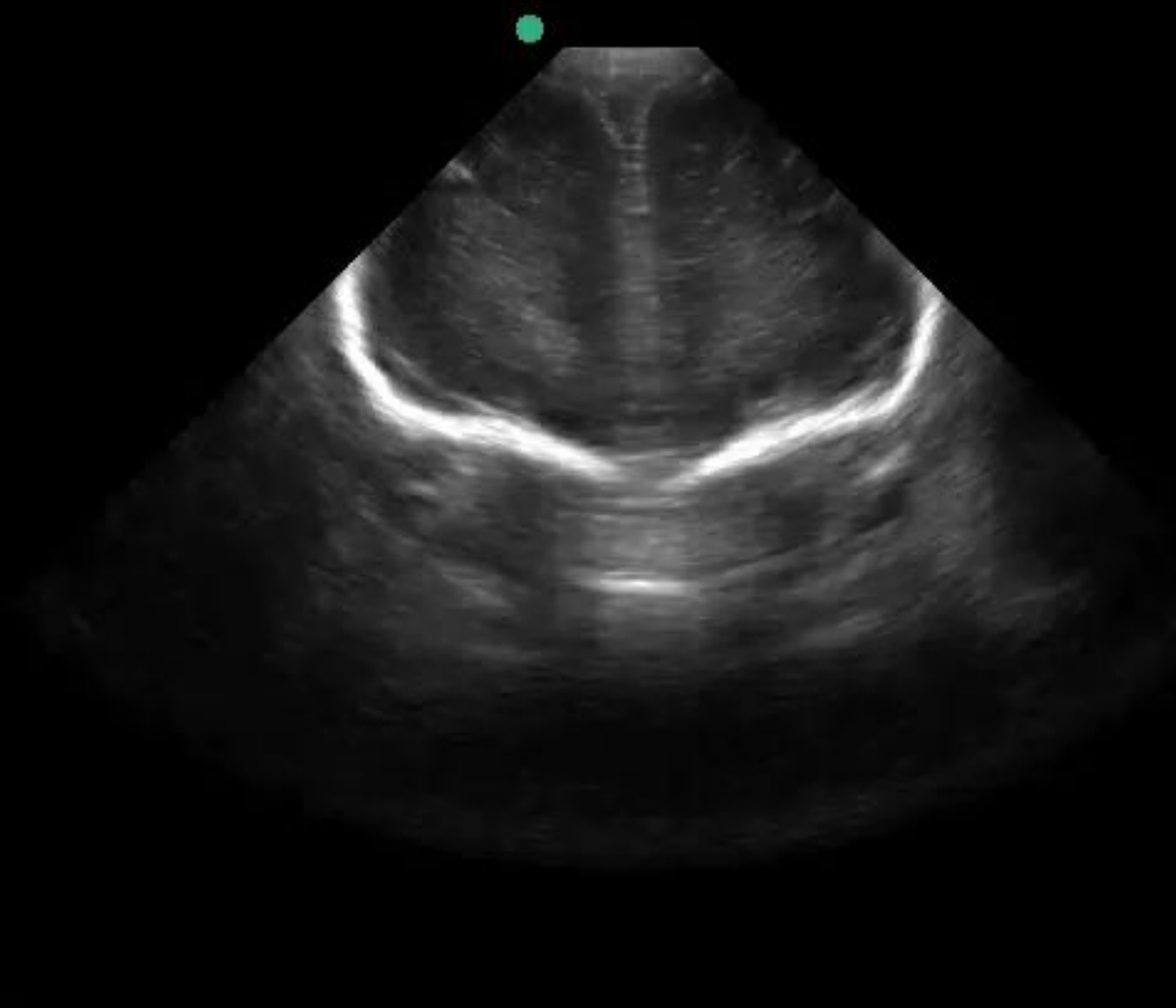
Синтез снимка выполнен



2016Сен13 11:21

Gen
S MB

Neo
- P10



5%

MI

0,6

TIS

0,6



8,9



Gen



0



Напр.



MB вкл.

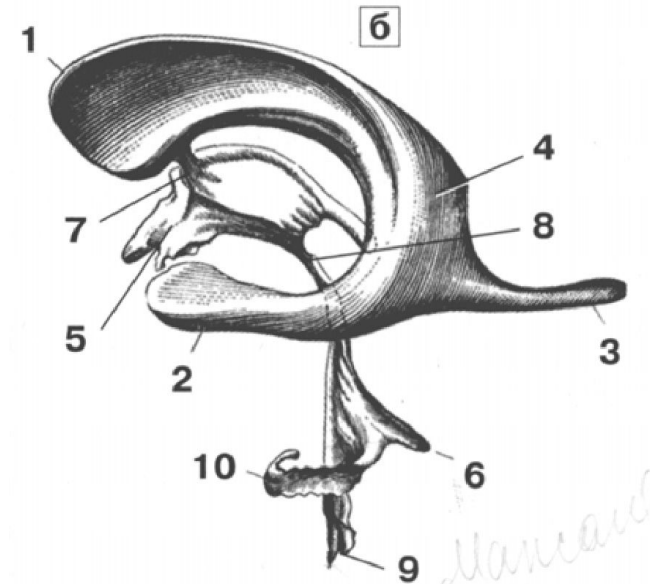
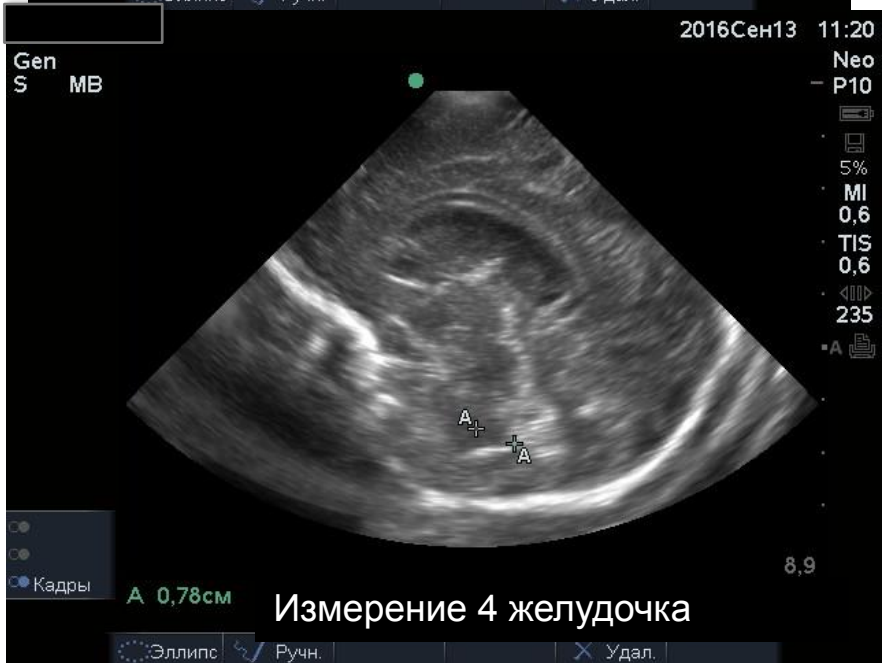
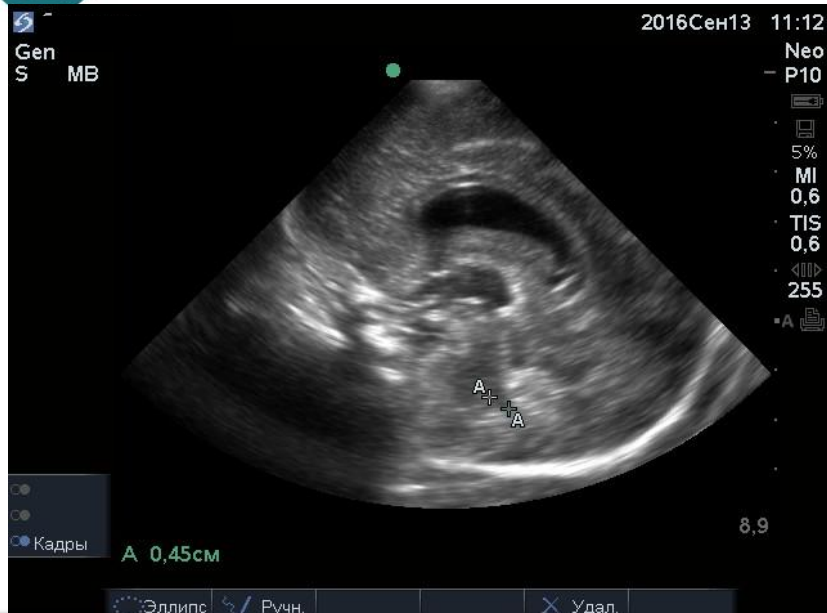
Двойн.

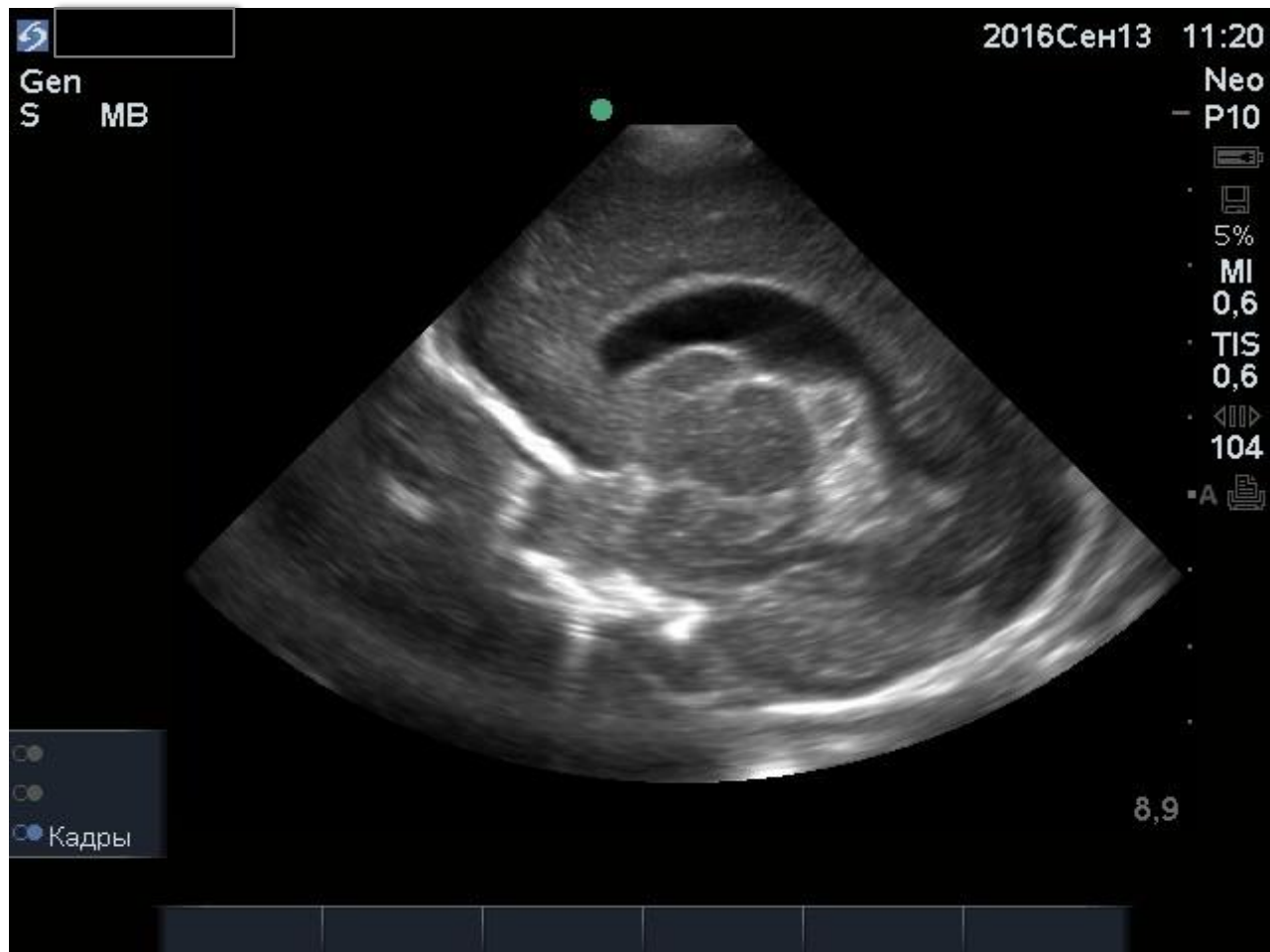
Стр 1/2

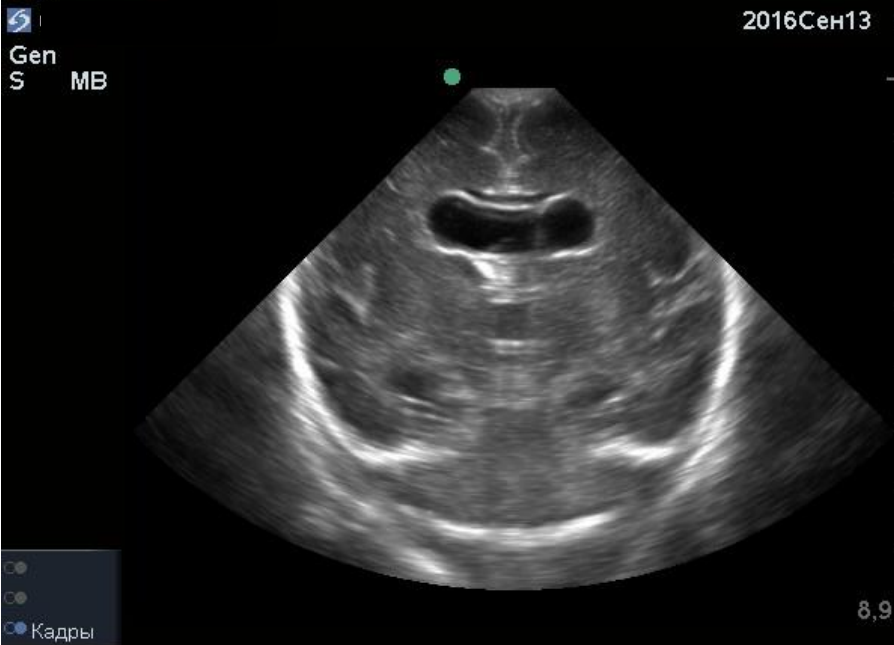


НЕЙРОСОНОГРАФИЯ



- 6 – IV желудочек,
- 7 - отверстие Монро,
- 8 – силвиев водопровод,
- 9 – отверстие Мажанди,
- 10 – отверстие Люшка.



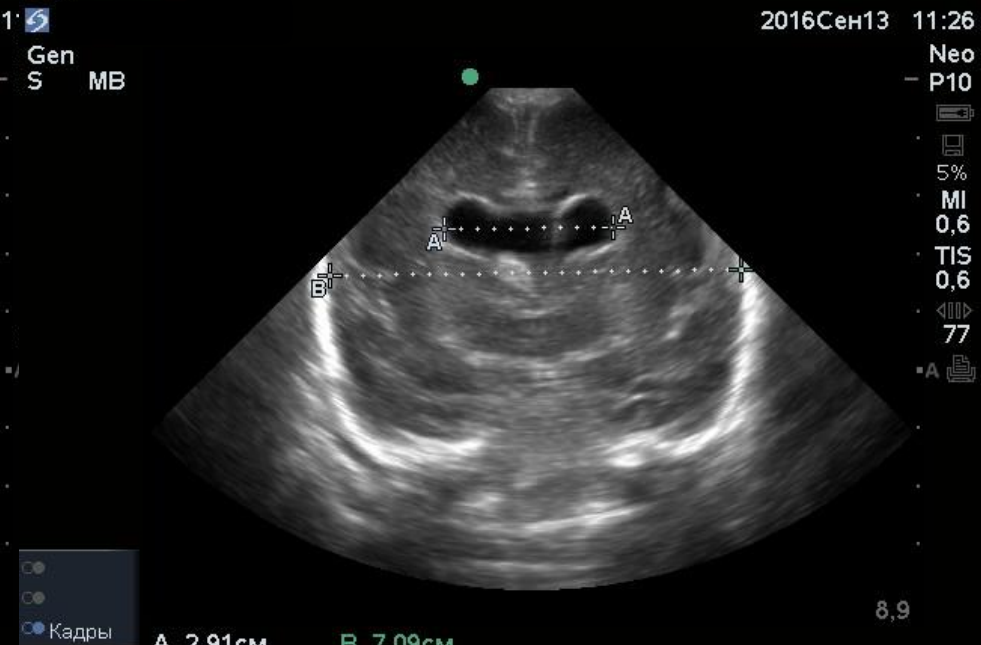


2016 Сен 13 1

Gen
S MB

8,9

Кадры



2016 Сен 13 11:26

Gen
S MB

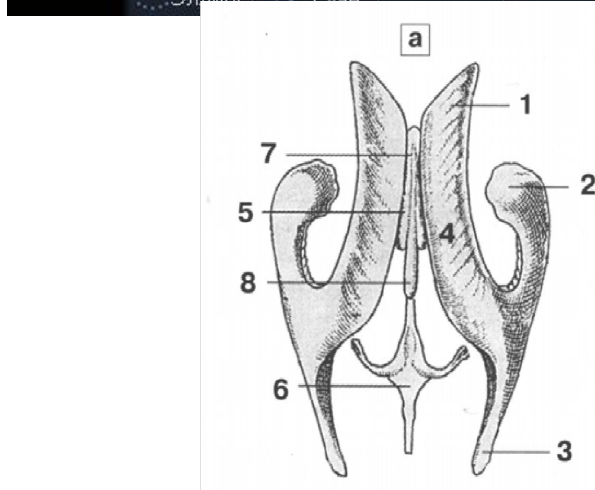
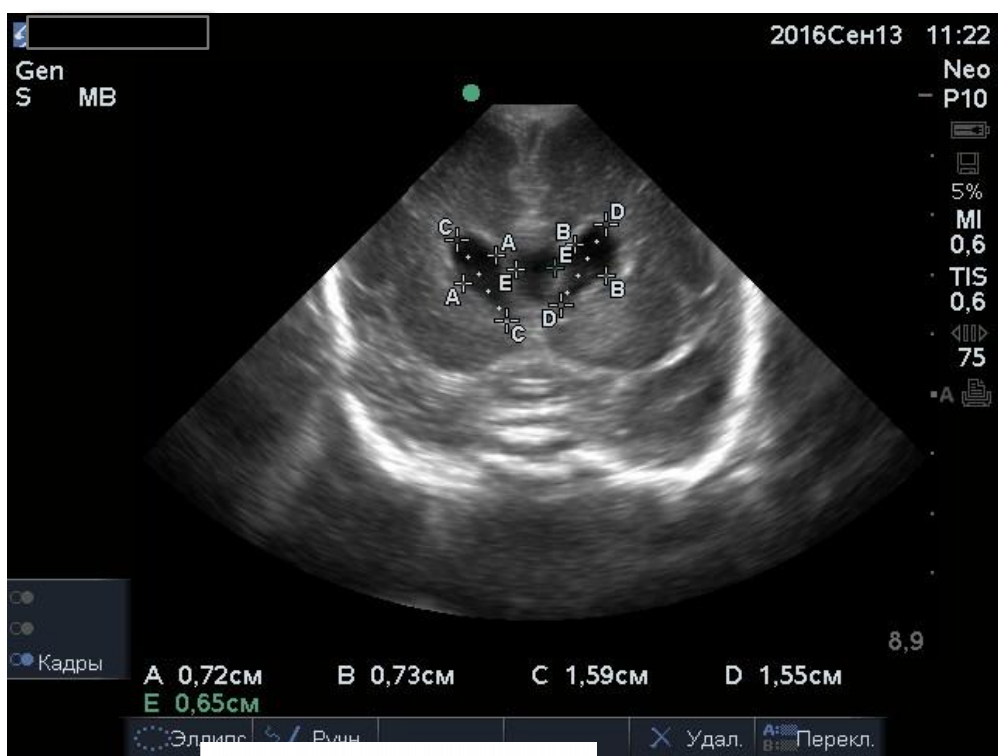Neo
P10

- 5%
- MI 0,6
- TIS 0,6
- 77
- A

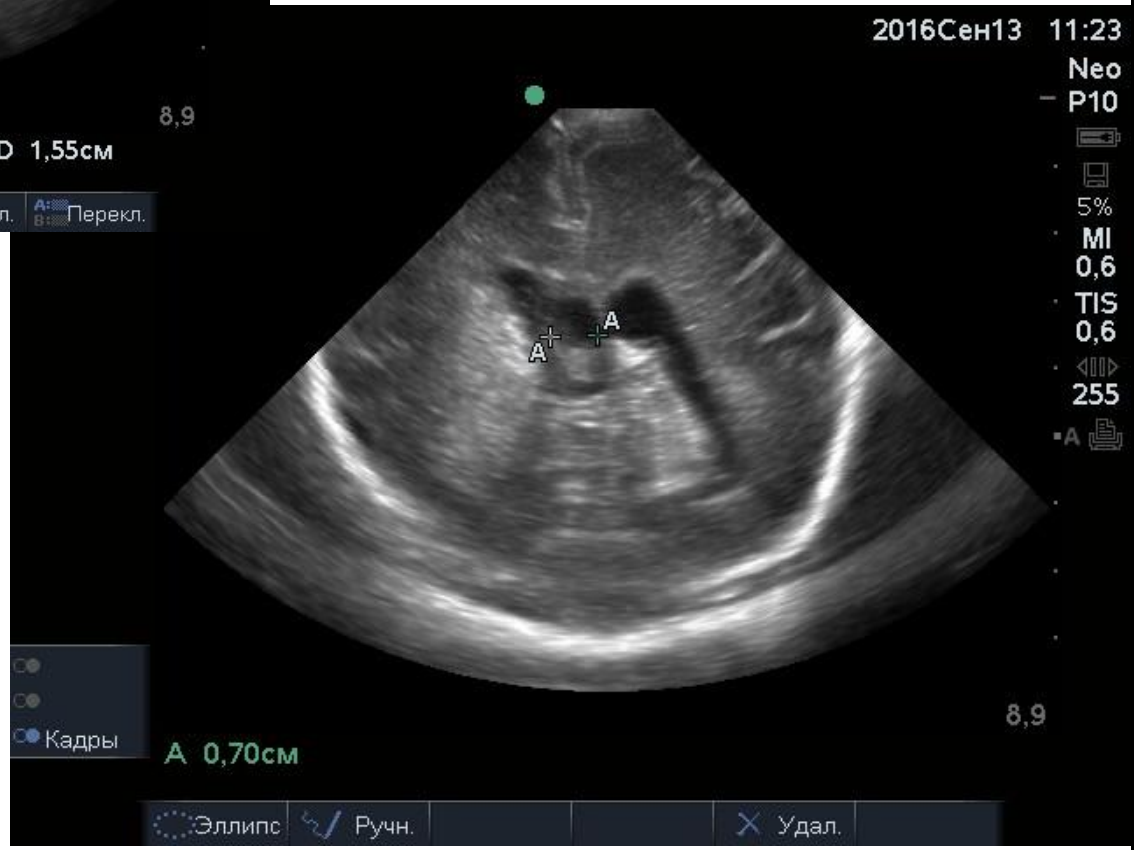8,9

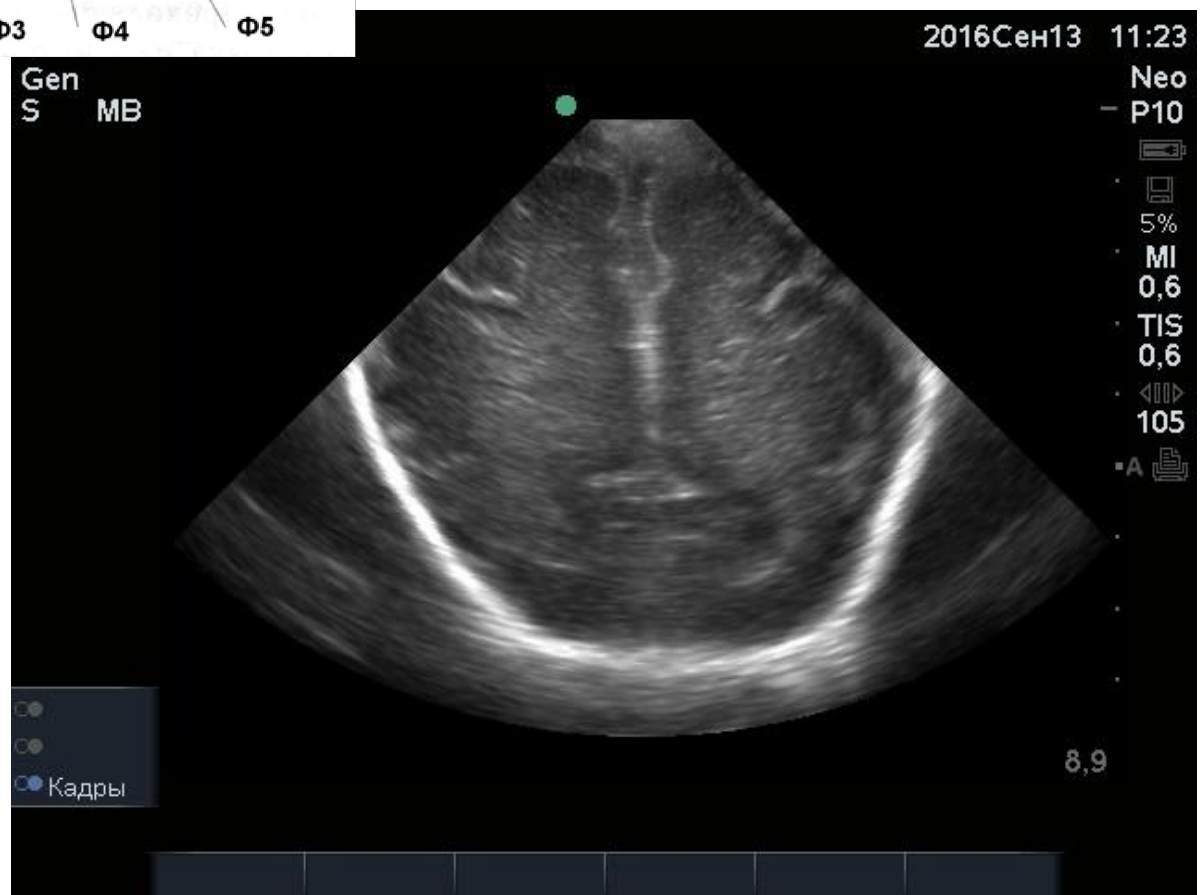
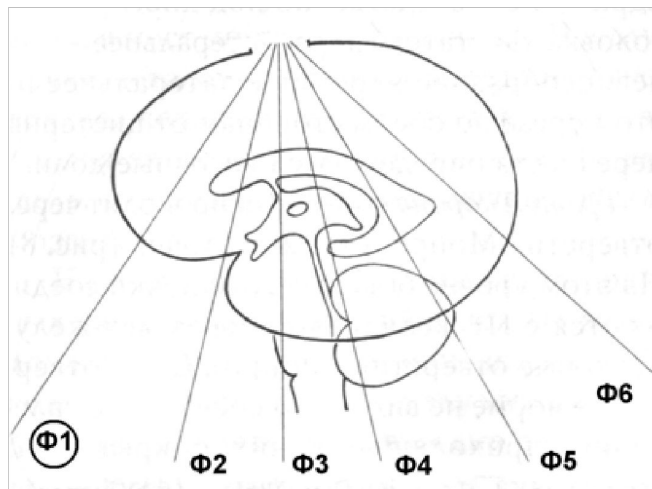
A 2,91см B 7,09см

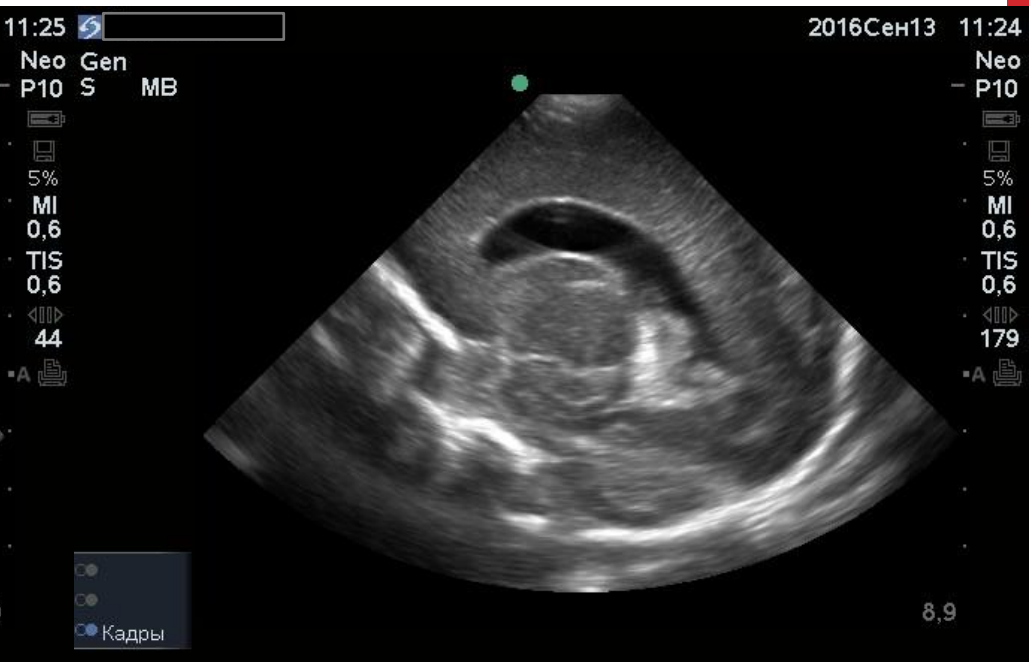
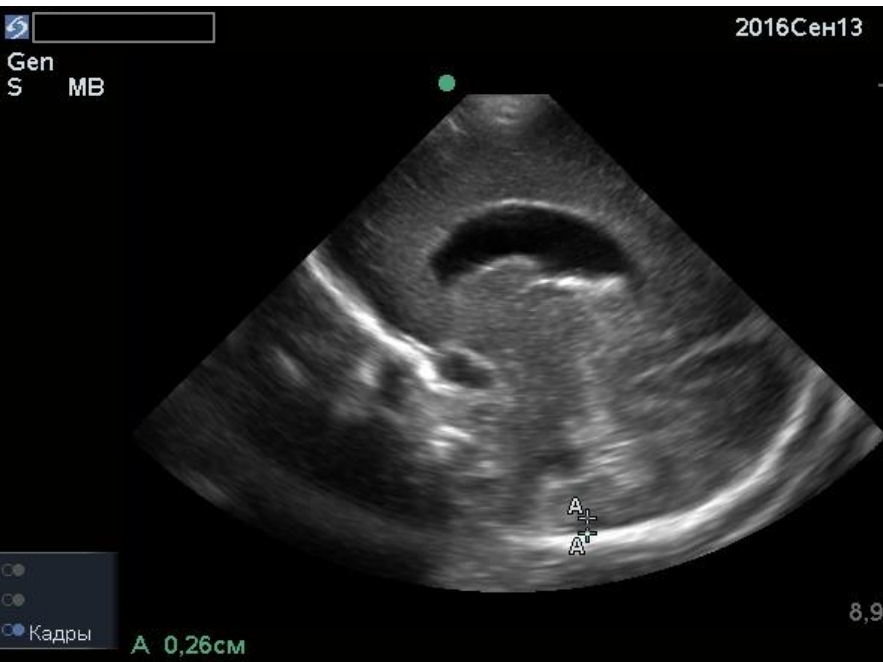Кадры



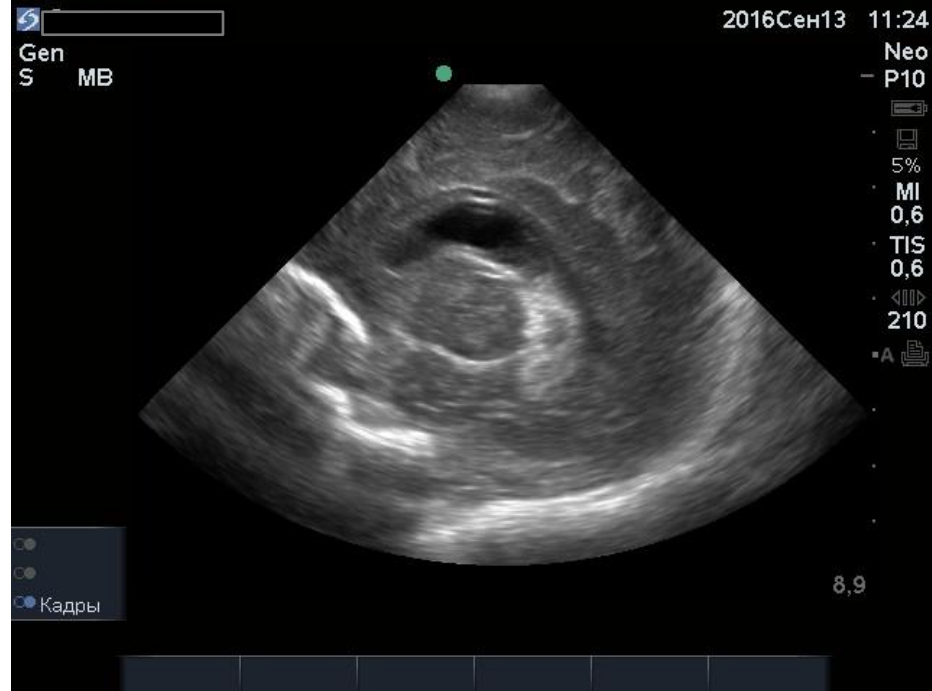- 1 – передний рог бокового желудочка,
- 2 – височный рог,
- 3 – затылочный рог,
- 4- тело бокового желудочка,
- 5- III желудочек

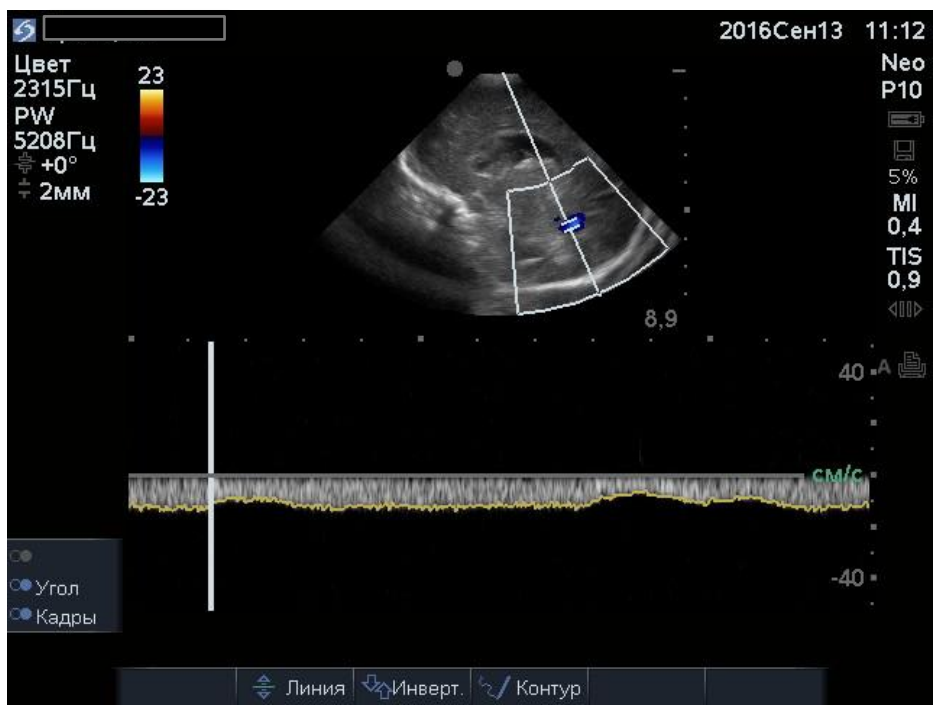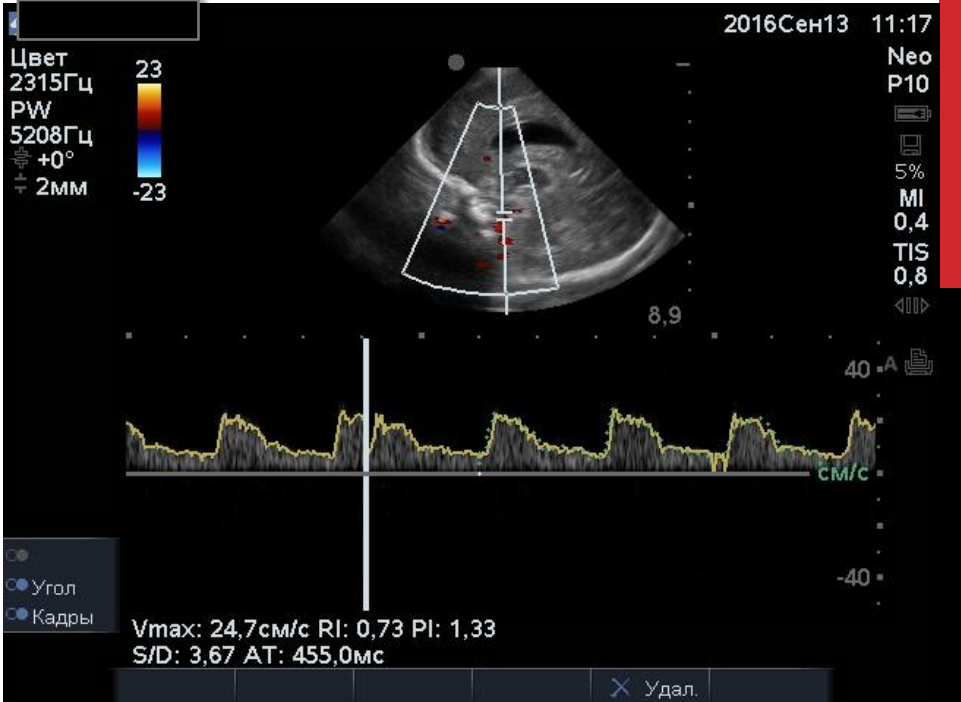
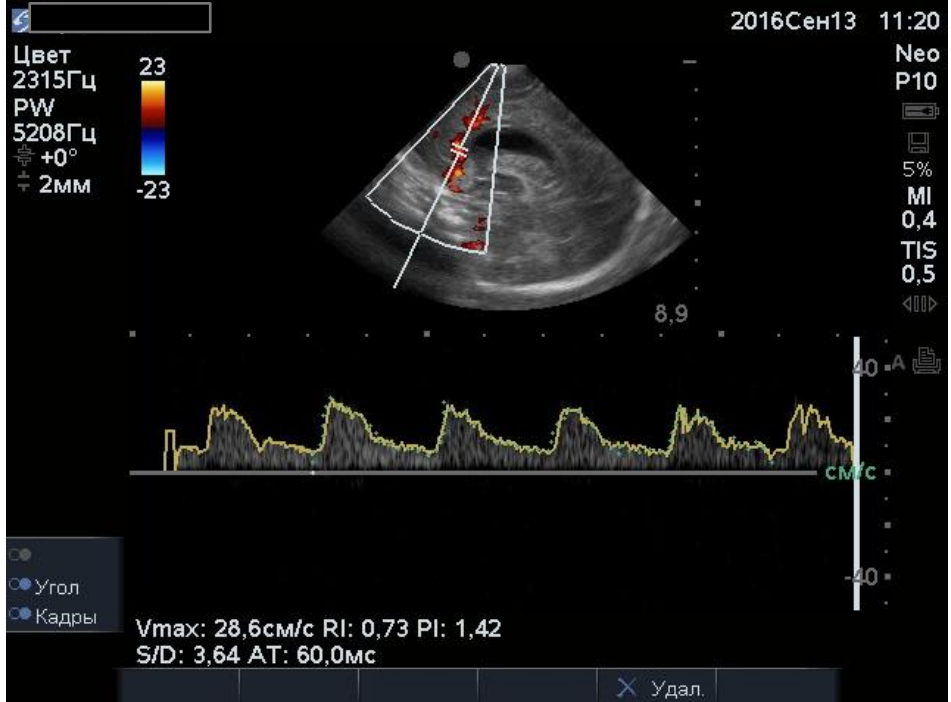






Эллипс Ручн. Удал.





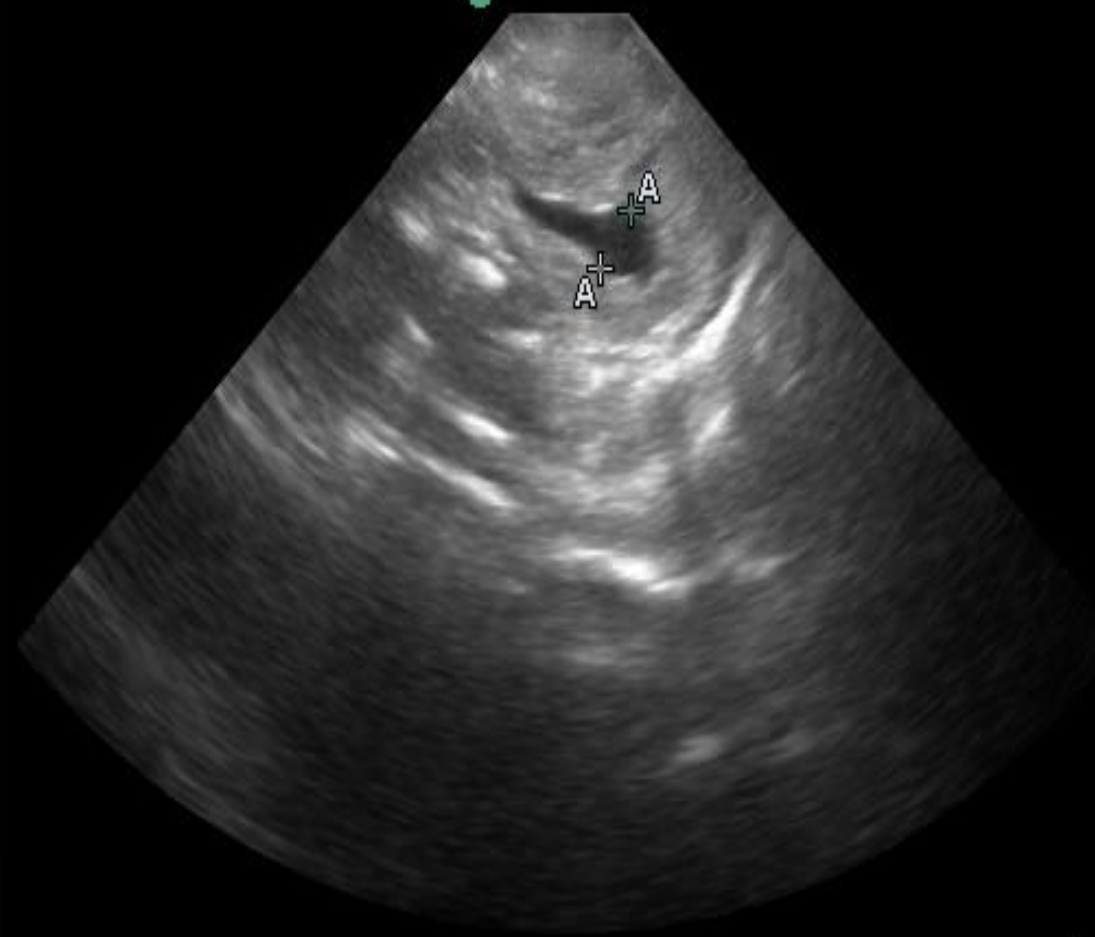2016Сен13 11:33



Gen
S MB

Neo
- P10

-
-
- 5%
- MI
- 0,6
- TIS
- 0,6
-
- 255
- A

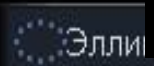

-
-
- Кадры

A 0,66

8,9

Незначительная пиелозктазия почки
(7 мм норма до 5 мм)





ЗАКЛЮЧЕНИЕ

Эхопризнаки ВЕНТРИКУЛОМЕГАЛИИ за счет боковых желудочков, незначительно расширен 3 и 4 (изменена их форма). Эхопризнаки дисгенезии мозга – синдром АРНОЛЬДА-КИАРИ ? (по форме передних рогов боковых желудочков, по расположению структур мозжечка и большой цистерны). Учитывая неровность контуров, неоднородность и увеличение размеров сосудистых сплетений боковых желудочков нельзя исключить внутрижелудочковые тромбы на сосудистых сплетениях (ПВК 2-3ст). При доплерографии – признаки венозной дисциркуляции по внутримозговым венам.



КЛИНИЧЕСКИЙ ДИАГНОЗ

ВУИ. РДС. ДН 3 степени. Церебральная ишемия средней степени тяжести, острый период. Синдром угнетения ЦНС. Врожденная полная двусторонняя расщелина твердого и мягкого неба. Анемия тяжелой степени. Тромбоцитопения неясной этиологии. Синдром Арнольда – Киари. ВПС: ДМЖП, декстрапозиция аорты. Желтуха недоношенного. Недоношенность 31 неделя с ОНМТ. Внутрижелудочковое кровоизлияние.