

Лекція №3.

НАБУТА КИШКОВА НЕПРОХІДНІСТЬ У ДІТЕЙ



Класифікація:

I.Механічна:

<i>Обтураційна:</i>	<i>странгуляційна:</i>	<i>змішана:</i>
ангулярна	заворот	інвагінація
компресійна	вузлоутворення	злукова КН
	защемлення	

II.Динамічна

<i>спастична</i>	<i>паралітична</i>
------------------	--------------------

Стадії кишкової непрохідності:

- **1 - "ілеусного крику"**: характеризується гострими приступоподібними болями в животі, що періодично повторюються зі світлими проміжками; затримкою стільця, газів, нудотою, блювотою
- **2 - інтоксикації**: болі постійні, асиметрія і вздуття живота, зникнення перистальтики, блювота часта, прискорення пульсу, зниження АТ, шум плеску, характерні рентгенологічні ознаки
- **3- термінальна**: лице Гіппократа, виражені порушення всіх видів обміну. Різка здуття живота, відсутність перистальтики, наявність вільної рідини в черевній порожнині. Періодично блювота з каловим запахом, АТ низький, пульс малий частий, діти з потьмареною свідомістю.

Диференційна діагностика динамічної і механічної КН за даними рентгенобстеження дітей.

Динамічна непрохідність

Діафрагма розташована високо і обмежено рухома

Вздуття кишківника, часом значно виражене, відноситься до всього кишківника

У вертикальному положенні дитини не чітко контуруються чаші

Рівні рідини в арках розташовані на одній висоті, переміщення рідини не спостерігається

Значне накопичення газу і рідини в шлунку

Механічна непрохідність

Діафрагма на звичайному рівні і добре рухома, виключення при звороті сигми, коли в наслідок розширення останньої діафрагма зліва високо, вище звичайного

Вздуття виражене в меншій ступені і відноситься до тієї частини, де є перешкода

Чітко контуруються чаші у великій кількості

Рівні в арках на різній висоті, часом спостерігається переміщення рідини з одного коліна в інше

Шлунок не містить великої кількості газу і рідини

При звороті тонкого кишківника - різко знижена пневматизація.

Визначення рівня непрохідності клінічно

Рівень ураження	Симптоми непрохідності	Причина
Зв'язка Трейца	Вздуття в епігастрії, блювота шлунковим вмістом, в блювотних масах є жовч	Злуки, кила Трейца
Верхні відділи кишківника	Живіт плоский або здутий, визначається перистальтика кишківника, блювота шлунковим вмістом, жовчю, кишковим вмістом	Кила Трейца, злуки, заворот, інвагінація, пухлина
Нижні відділи Кишківника	Різкий загальний метеоризм, блювота, вислуховується перистальтика	Те ж саме
Баугінієва заслонка	Те ж саме, визначається пухлина, інвагінат	Інвагінація,заворот
Печінковий згин	Метеоризм при недостатності Баугінівої заслінки - загальний. При спроможності - у вигляді балона в правій половині живота. Пальпується пухлина. Блювота.	Пухлина
Селезінковий згин	Те ж саме, здута ще поперековоободова кишка.	Пухлина
Сигмовидна кишка	Вздута вся товста кишка, вяла перистальтика. Пухлина пальпується рідко.	Пухлина, заворот

Диф. діагностика гострої обтураційної і странгуляційної кишкової непрохідності.

Симптоми	Обтураційна	Странгуляційна
Біль	Приступоподібна, по типу коліки; поступово наростає	Постійна, спочатку колікоподібна, швидко наростає
Шок	Лише в термінальній стадії	Виражений, рано виявляється
Блювота	Періодична, виникає пізно при задовільному стані	Часта, постійна, з самого початку
Температура	Нижче 37,5	Вище 37,5
Пульс	Нижче 100	Вище 100
Стілець, гази	Часом відходять з нижніх відділів	Гостра затримка
Загальний стан	Задовільний початку, Поступово погіршується	Важкий шок
Вигляд хворого	В період ремісії задовільний	Важкий стан хворого, неспокійний, знаходиться в зігнутій позі
Вздуття живота	Виражене частіше	В 50% не виражене, виникає пізно
Болі при пальпації	Погано локалізовані, не сильні	Різкі, добре локалізовані
Симптом Щоткіна	Спочатку не виявляється	Часто навіть спочатку захворювання
Напруження черевної стінки	Не виявляється	В 30% виявляється
Перистальтика	Характерна, посилена, виникає разом з болем вище межі перешкоди	Швидко виснажується, рідкі металеві шуми
Кров в калі	Не виявляється	Часто виявляється
Лейкоцитоз	Не типовий	По мірі прогресування захворювання збільшується
Рентгендослідження	Характерна картина	Немає характерної картини, зрідка роздута петля
Перебіг	Важкість стану дитини настає повільно	Наростає швидко

ЗЛУКОВА ХВОРОБА

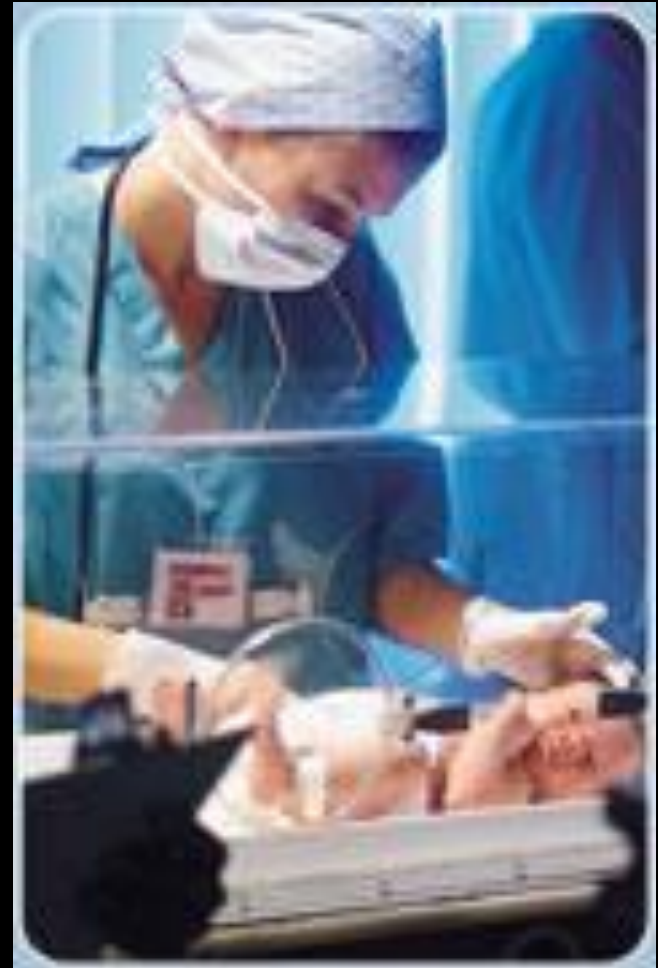- В медичній практиці використовується термін "злукова хвороба" розуміючи під ним синдром зумовлений наявністю злук в черевній порожнині. Однак він не може бути використаний самотійно, слід додавати конкретно локалізацію злук

Етіопатогенез злук:

- механічна травма очеревини;
- висушування повітрям очеревини інфекція
- накопичення крові;
- хімічні речовини;
- сторонні тіла;
- парез кишечника;
- тупа травма живота;
- місцева ішемія тканин;
- запальні захворювання органів черевної порожнини;
- вроджені зрощення;
- аутосенсibiliзація організму

Види злук:

- Площинні
- Перепончасті.
- Шнуровидні
- Тракційні.
- Сальникові.

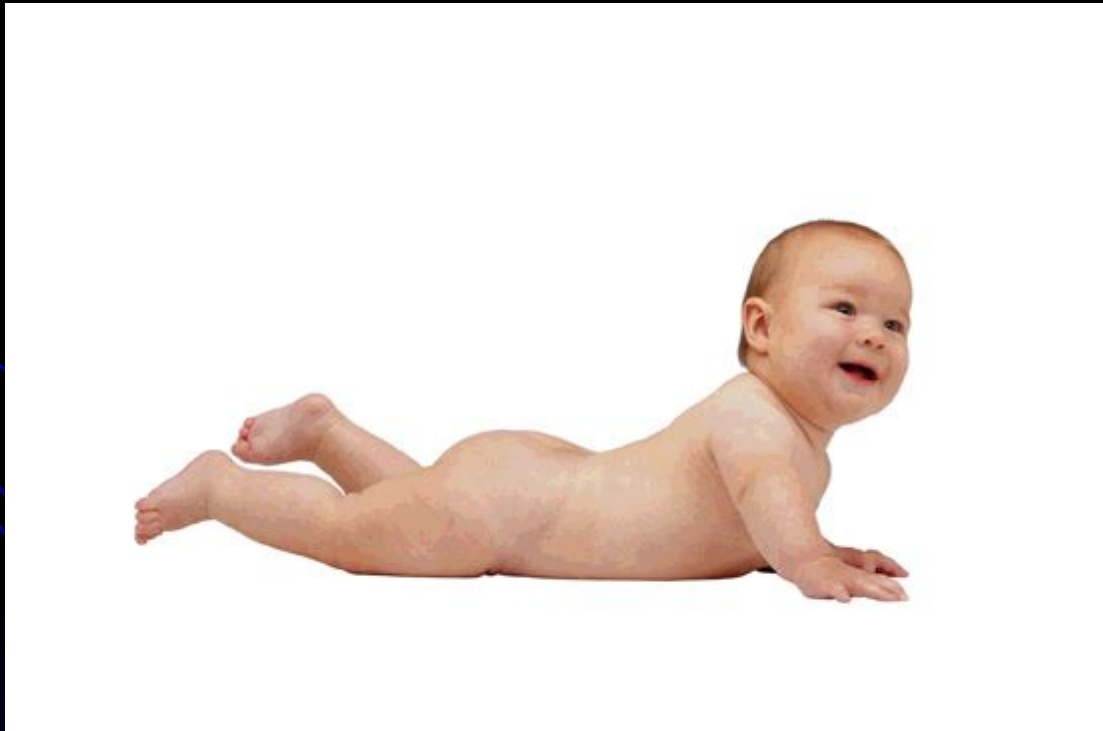

Організація злук при перитоніті:

- серозно-фібринозний ексудат виявляється через 10 хвилин після проникнення бактерій в черевну порожнину;
- на протязі 2 годин проходить злипання поверхні очеревини з кишкою і сальником;
- через 18 годин ці ділянки організуються, але їх можна розділити тупим шляхом

Класифікація:

- Рання злукова КН (перші 3 тижні).
- Пізня злукова КН (через 1 місяць)



Діагностика ЗКН:

- **Оглядова Ro- графія органів черевної порожнини:**
 - **а) Непрохідність тонкої кишки:**
 - Прямі ознаки: чаші Клойберга, відсутність газу в тонкій кишці (рідина переважає над газом) Непрямі ознаки: деформація шлунка, сечового міхура, затемнення в тазу і в бокових відділах живота
 - **б) Непрохідність товстої кишки:**
 - Характеризується просвітленням периферії черевної порожнини за рахунок роздуття газами товстої кишки і невеликим вмістом чаш Клойбера. Вони розташовані в бокових відділах живота.
- **Ro - графія ШКТ з барієвою сумішшю через рот;**
- **При підозрі на товстокишкову ЗКН - ірігографія;**
- **УЗД - внутрішніх органів.**

Приклад діагнозу

- Злукова хвороба очеревини і кишківника: пізня висока повна странгуляційна КН. Стадія інтоксикації. Стан після апендектомії (липень 1997 року).
- Злукова хвороба кишківника: рання проста низька часткова обтураційна КН. Стадія ілеусного крику. Стан після лапаротомії, 4-х програмованих санацій (гангренозно-перфоративний апендицит серпень 1997 року).

Лікування злукової кишкової непрохідності:

- Голод
- Зонд в шлунок, промивання 2% розчином соди.
- Очисна, сифонні клізми з включенням ентеросорбентів (клізми протипоказані при перитоніті).
- Перидуральна анестезія тримекаїном.
- Прозерін 0,05%
- корекція КОР і ВЕО, відновлення ОЦК;
- дезінтоксикація
- Серцево-судинна терапія
- нормалізація мікроциркуляції
- усунення і профілактика дихальних порушень
- антибактеріальна терапія.

ПІЗНЯ ЗЛУКОВА КИШКОВА НЕПРОХІДНІСТЬ

- Через декілька місяців (не менше одного) після перенесеної лапаротомії.
- **Клініка:** раптові приступоподібні болі в животі. Далі приєднується рвота. Приступи стають, різкими і частими. Стільця немає, гази не відходять. Живіт асиметричний. Перистальтика при пальпації і поглажуванні різко посилюється. Спочатку живіт не болючий. **Ректально:** розслаблення сфінктера і порожня ампула. Загальний стан різко погіршується.
- **Лікування**, як правило оперативне
- **Діагностика:** в анамнезі операція і рубець на передній черевній стінці;

- Передопераційна підготовка:
 - промивання шлунка;
 - сифонна клізма;
 - прозерін; (убретіт!!!)
 - двобічна паранефральна новокаїнова блокада за Вишневським.
- Лікування:
 - Якщо 2-3 години відсутній ефект (зменшення болей і відсутність відходження газів) - дитину оперують!
- Техніка: лапаротомія, ревізія. Обережно, бо до рубця припаяні петлі кишечника. Роз'єднують спайки і в черевну порожнину гідрокортизон (в 10 мл 0,25% новокаїну -1-2 мг / кг), антибіотики.

Післяопераційне лікування:

- парентеральне харчування (3-4 дні)
- епідуральна анестезія (3-5 днів)
- антипаретична терапія;
- гормони;
- антибіотики;
- з другого дня - 5 днів токи УВЧ, далі - іонофорез з 1% KI.

СТРАНГУЛЯЦІЙНА КН

- Стан хворих важкий, повторні блювоти, переймоподібні постійні болі. Інтенсивність часто залежить від висоти перешкоди: **при високій** - сильні аж до шоку (ілеусного крику) ; **при низькій** - менш інтенсивні; вздуття живота часто не виражене, асиметрія живота, затримка стільця, газів, -тахікардія, зниження АТ, сухий обкладений язик, асиметрія живота, напруження черевної стінки, шум плеску, відсутність перистальтики кишківника, притуплення в відлогих місцях живота

- **Заворот тонкого кишківника:**
 - симптом Тевенара - посилена перистальтика на висоті болю і болючість пупка і на 2 см. до низу
 - симптом Обухівської лікарні.
 - В крові -лейкоцитоз, гіпохлоремія.
- **Заворот сліпої кишки:**
 - сильні постійні болі в правій здухвинній ділянці, що посилюються при пальпації;
 - відсутність сліпої кишки в правій здухвинній ділянці при пальпації;
 - швидке наростання перитоніту;
- **Лікування:**
 - фіксація кишки до бокової стінки живота;
 - при некрозі - резекція ілеоцекального кута;
 - при обширних резекціях тонкого кишківника завжди необхідно намагатися зберегти ілеоцекальний кут.

- **Заворот сигмовидної кишки:**
 - болі в області сигми, затримка стільця, газів, повторна блювота і вздуття живота, позитивні симптоми Валя, Ківуля. Склярова, пряма кишка розширена, в неї можна ввести різко обмежений об'єм рідини, лейкоцитоз, гіпохлоремія
- **Лікування:** операція Гаген -Торна.
- **Вузлоутворення:**
 - стам хворих важкий, прогресує шок, діти неспокійні, болі в животі, повторна виснажлива блювота, болі постійні в області вузла і переймиподібні вище вузла, язик сухим, ціаноз слизових, позитивні симптоми кишкової непрохідності, різке зіяння ануса, кров'янисті виділення з прямої кишки, лейкоцитоз, олігурія, анурія.

Лікування странгуляційної КН:


- тільки оперативне,
- передопераційну підготовку не проводять, хворого терміново беруть в операційну і паралельно налагоджують в/в інфузію електролітів.



ОБТУРАЦІЙНА КН

- болі виникають періодично, поступово наростають і в послідуєчому повністю зникають до чергового приступу.
- Скарги: на переймоподібні болі внизу живота, частіше по всьому животу з періодами затихання; блювота, яка рано набуває калового характеру, раптово може припинитися або змінити характер; затримка стільця, газів інтермітуючого характеру.
- Об'єктивно: виражене вздуття живота, можлива асиметрія, під час приступу болів видима перистальтика; високий тимпаніт над петлею на обмеженій ділянці; часом можна пальпувати утвір; численні аускультативні шуми при розвитку парезу;
- Лікування: паранефральна блокада, атропін, сифонна клізма, декомпресія шлунка. якщо консервативне лікування не ефективне - **операція**: ентеростомія.

ВИДИ ОБТУРАЦІЙНОЇ КН

- Глистяна непрохідність.
 - Внутрішньо-кишкова обтурація , що виходить із стінки кишки:
 - пухлини кишки,
 - запальні зміни стінки кишки.
 - Позакишкова обтурація
- 

Набута кишкова непрохідність

динамічна

паралітична

спастична

механічна

інвагінація

странгуляційна

обтураційна

заворот

Причини паралітичної кишкової непрохідності

- **Медикаменти, особливо наркотичні засоби**
- **Інфекція черевної порожнини**
- **Мезентеріальна ішемія**
- **Ускладнення абдомінальних оперативних втручань**
- **Захворювання нирок та органів грудної порожнини**
- **Метаболічні розлади (гіпокаліємія)**
- **Некротичний ентероколіт (у новонароджених)**

Лікування паралітичного ілеусу

- Постійний назогастральний зонд,
- Голод,
- Довенне введення кристалоїдних розчинів,
- Седативні засоби у мінімальних дозах,
- Підтримання адекватного рівня калію в крові (> 4 мекв/л [> 4 ммоль/л])
- **Ілеус, що триває понад 1 тиждень, має механічну причину і вимагає оперативного втручання**

Механічні причини набуті КН

- Грижі
- Післяопераційні злуки
- Калові камені
- Жовчні камені
- Пухлини
- Інвагінація
- Гранулематозні процеси
- Заворот
- Сторонні тіла

Клінічні форми злукової кишкової непрохідності :

Рання – розвивається в перші 3-4 тижні після операції

- Злуково-паретична (до 6-7 доби)
- Проста-до 16 доби
- Відсрочена – до 30 доби

Пізня – розвивається через місяці і більше після хірургічного втручання

Діагностика на догоспітальному етапі

- **Гострий початок**
- **Наявність післяопераційних лапаротомних рубців**
- **Переймистий біль в животі**
- **Блювання**
- **Затримка стільця і газів**
- **Вздуття живота**

Клініка тонкокишкової непрохідності

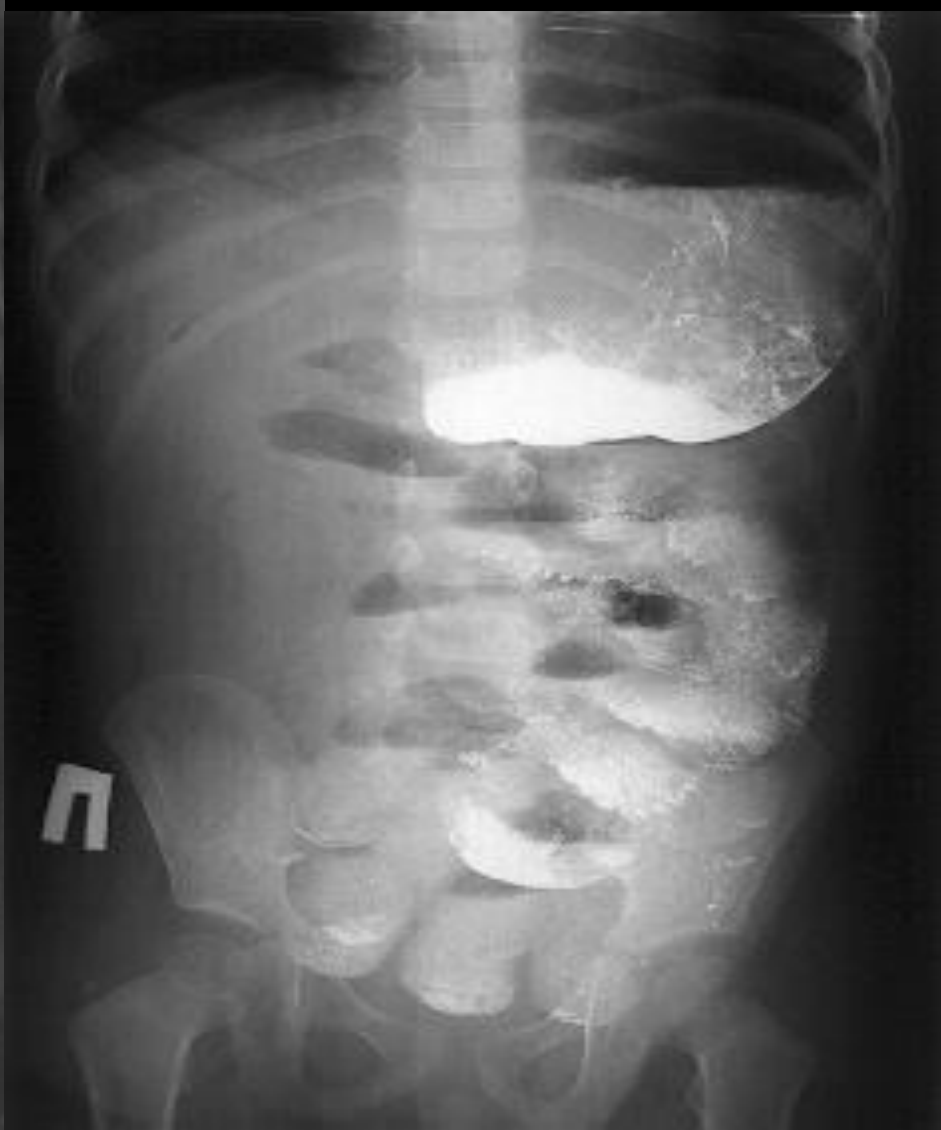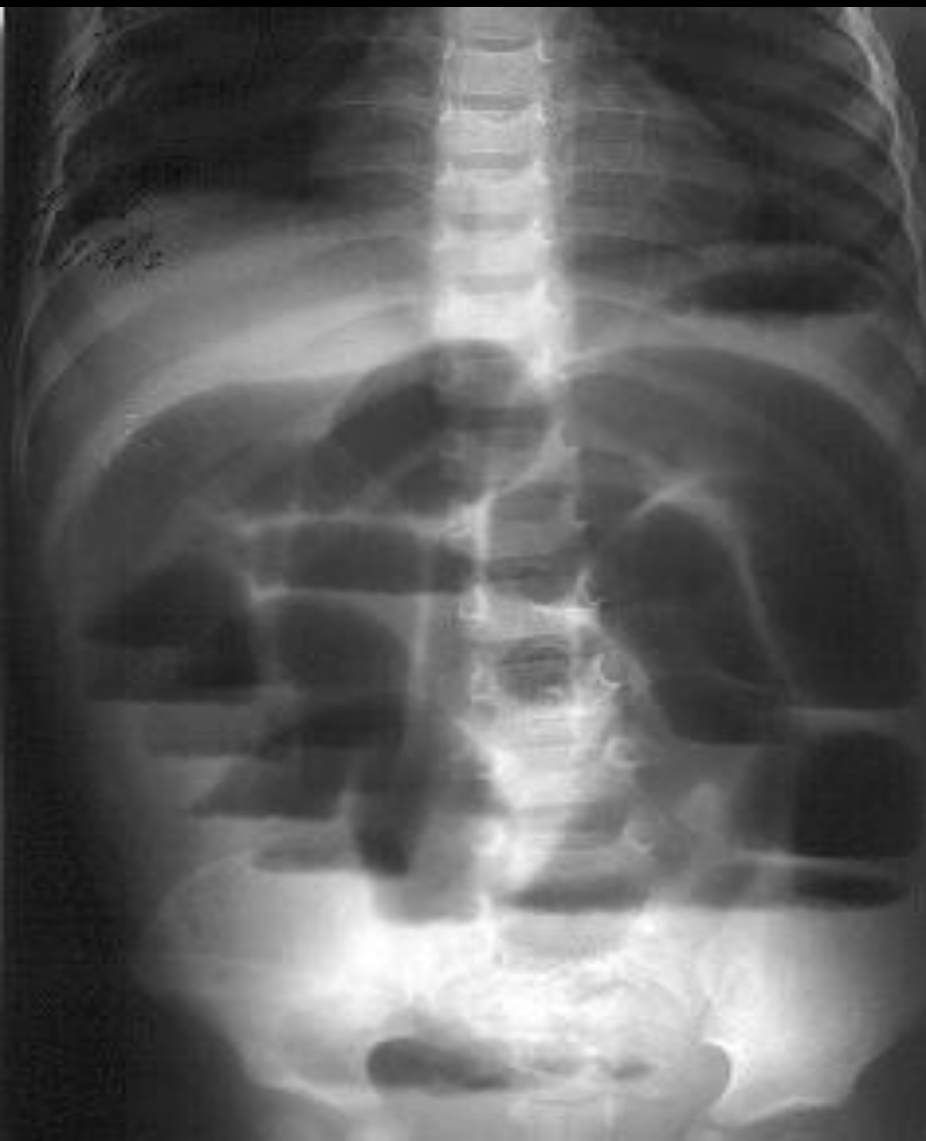- **Переймистий біль навколо пупка або в епігастрії;**
- **Раннє блювання**
- **Закрепи при повній непрохідності, можлива діарея при частковій непрохідності**
- ***Частота странгуляційної непрохідності досягає 25 % і прогресує до гангрени кишки менш ніж через 6 год***

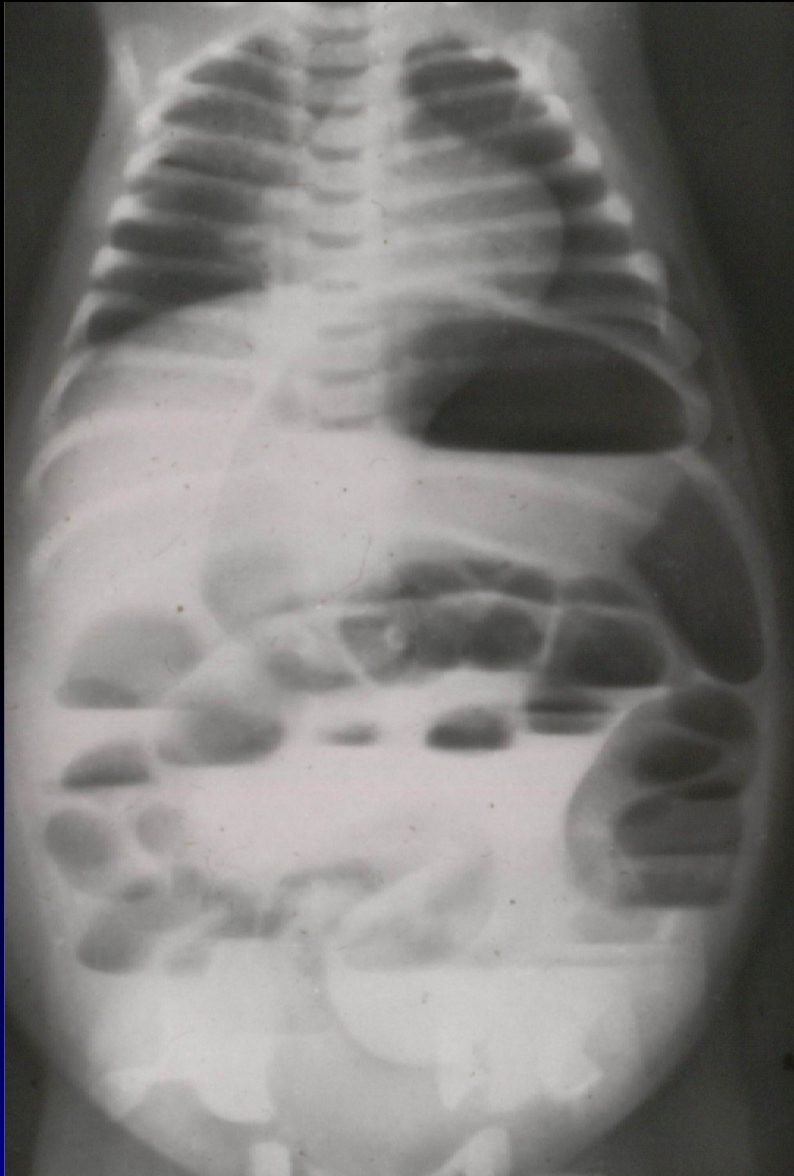
Клініка товстокишкової непрохідності

- Повільніше прогресування симптомів
- Наростаючі закрепи
- Здуття живота
- Блювання (пізній, непостійний симптом)
- Переймистий біль внизу живота
- Тенезми
- Відсутність локального болю при пальпації
- Порожня ампула прямої кишки

Діагностика кишкової непрохідності

- **Оглядова рентгенографія органів черевної порожнини (у вертикальному положенні, передньо-задня проекція)**
- **Рентгенографія із антеградним контрастуванням кишечника (введення перорально або через зонд суспензії сульфату барію, що дорівнює $1/3$ об'єму одного годування)**
- **Рутинний набір лабораторних обстежень**





Рентгенологічні стадії розвитку странгуляційної тонкокишкової непрохідності за А.П.Хомутовим :

- **I ст.** – ізольоване здуття тонкої кишки без горизонтальних рівнів; наявність газу в товстій кишці – ознака неповної непрохідності, відсутність газу – повної
- **II ст.** – тенденція до здуття тонкої кишки, горизонтальні рівні. При рентгеноскопії виявляють симптом переміщення рідини з однієї петлі в другу зі змінами розташування рівнів рідини

Рентгенологічні стадії розвитку странгуляційної тонкокишкової непрохідності за А.П.Хомутовим:

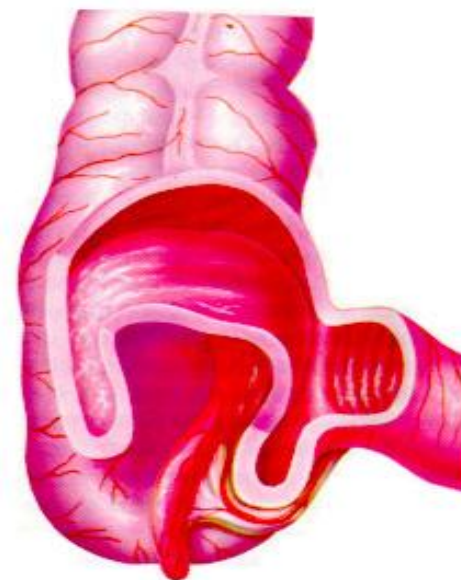
- **III ст.** – різко здута тонка кишка з великою кількістю горизонтальних рівнів
- **IV ст.** – тонус кишки різко знижений внаслідок розвитку некрозу всіх шарів стінки защемленої ділянки кишки. Висота газового міхура помітно зменшується, довжина рівнів рідини різко зростає, розташовуються вони на одному рівні. Газ в товстій кишці не визначається.
- **При III та IV стадіях екстренне оперативне втручання є обов'язковим !!!**

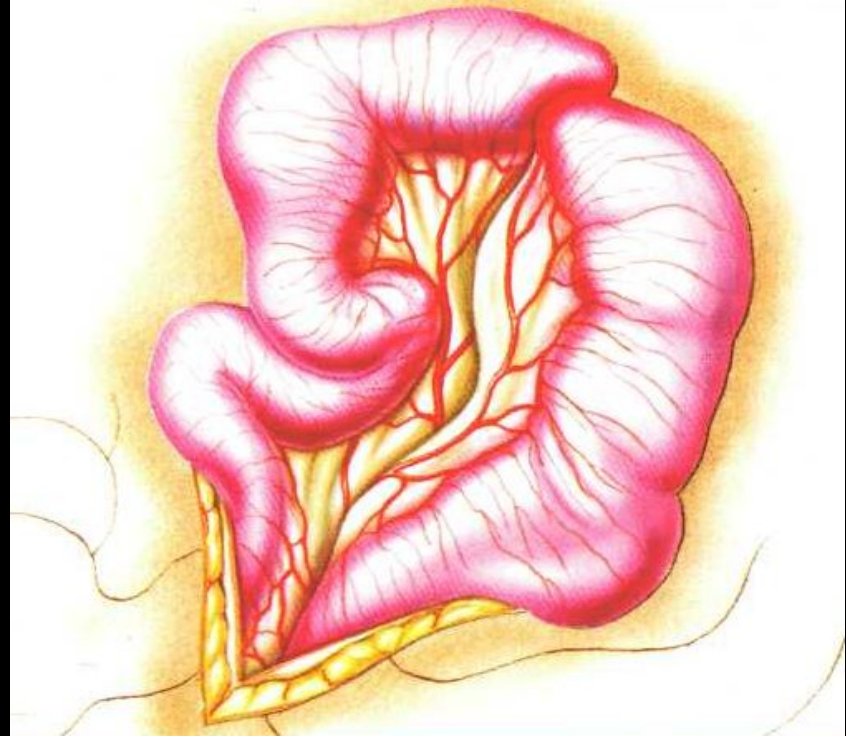
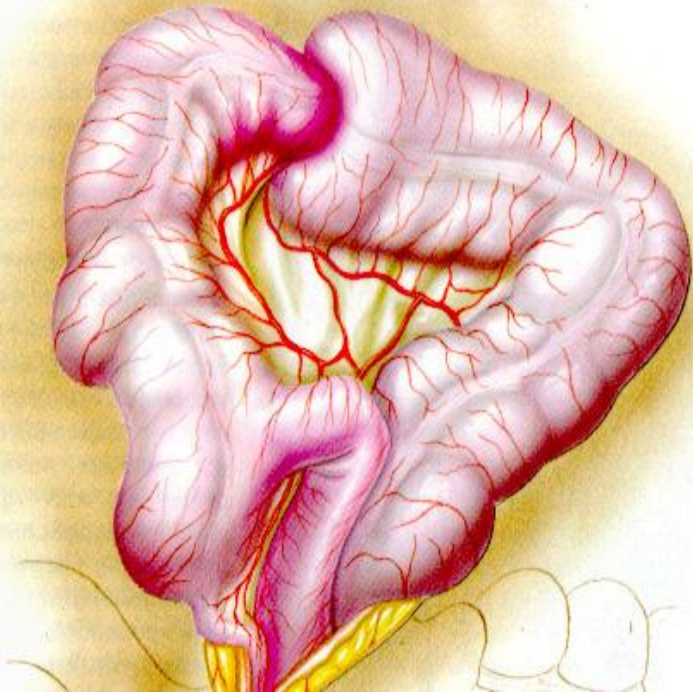
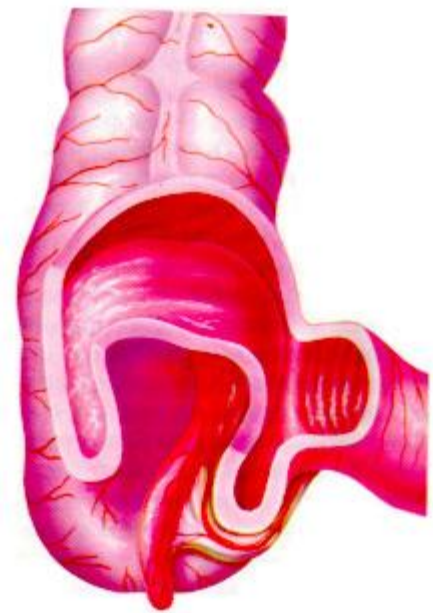
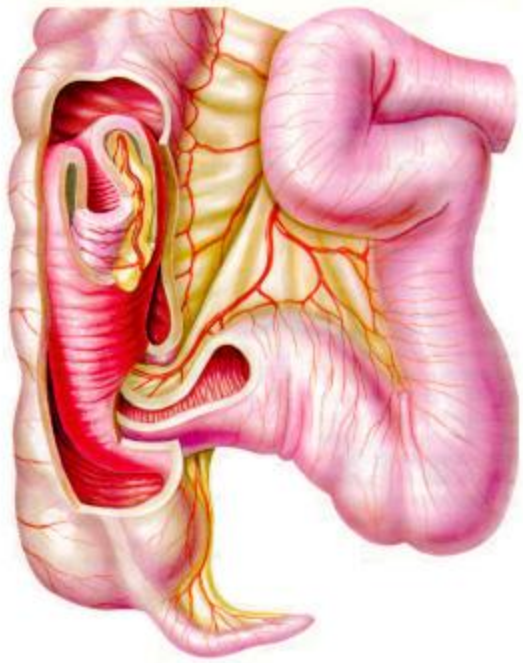Консервативне лікування

- Декомпресія, промивання шлунка;
- Адекватне знеболення, за необхідності – пролонгована епідуральна анестезія;
- Корекція електролітних порушень;
- Гіпертонічна клізма;
- Довенна стимуляція перистальтики (10% розчин хлориду натрію 2мл/год, прозерин 0,1 мл/год).

ІНВАГІНАЦІЯ

- Телескопічне проникнення частини кишки у її суміжну ділянку





Частота: 1-4 на 1000 живих новонароджених. **Інвагінація** – найчастіша причина кишкової непрохідності у дітей віком 3 місяці – 1 рік.

Стать. Співвідношення:

хлопчики: дівчатка **3:1.**

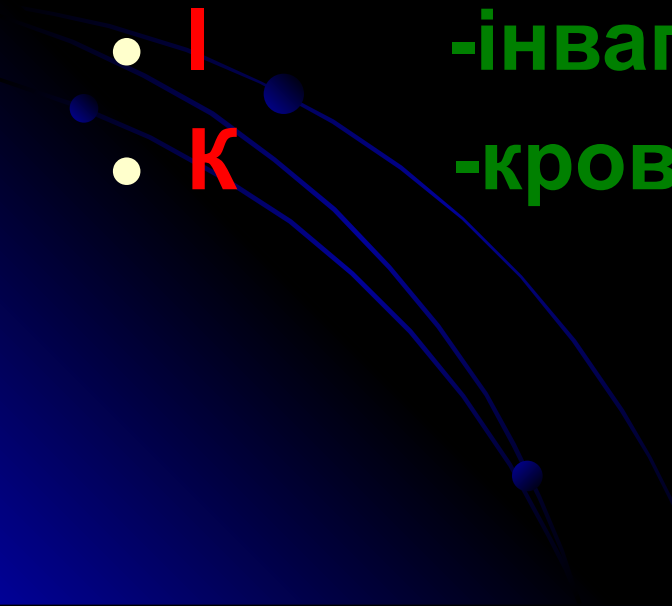
Ускладнення/Летальність

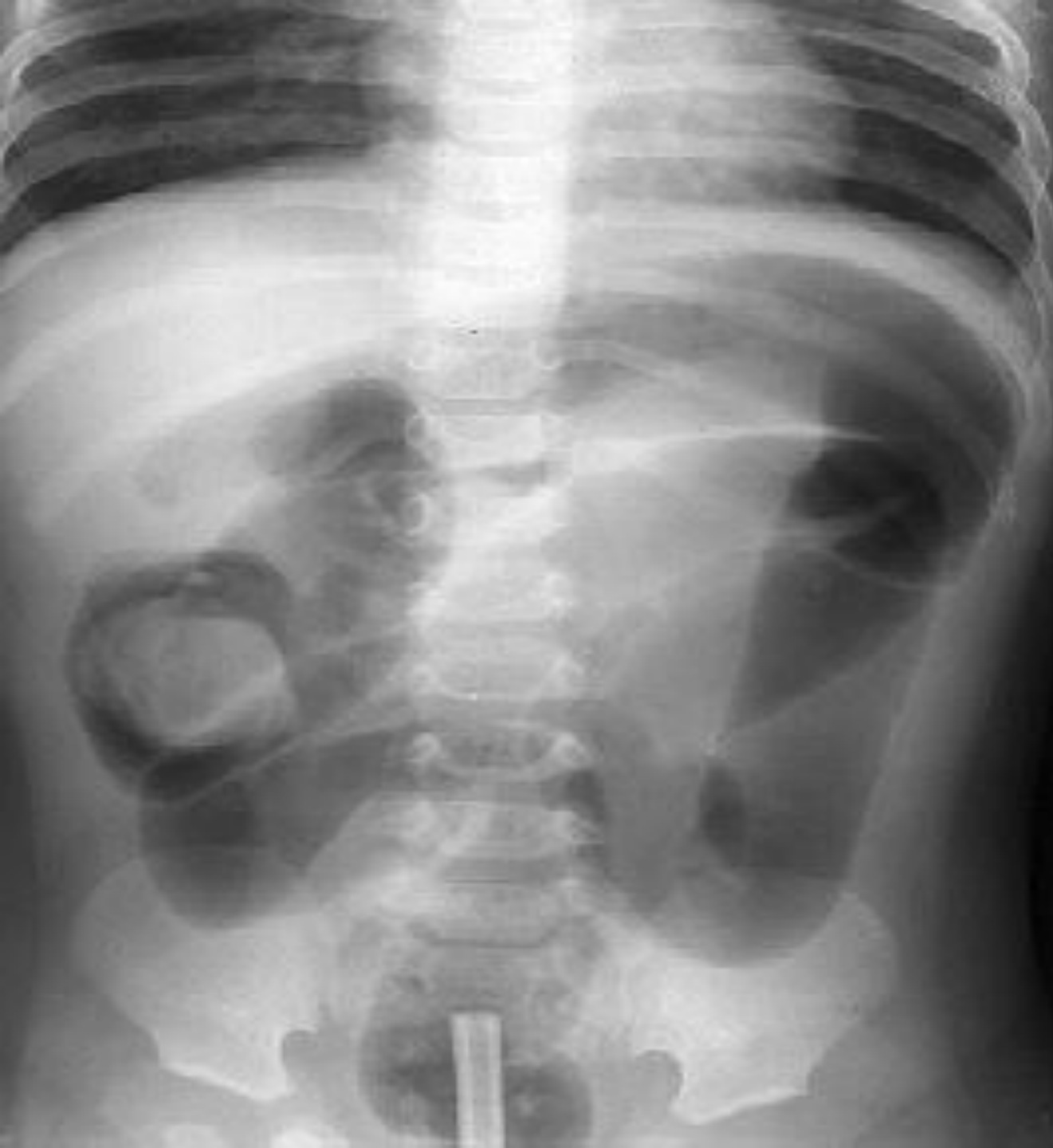- Адекватне лікування – одужання через 24 год.
- **Летальність** 1-3%. Без лікування захворювання є фатальним, закінчується летально через 2-5 днів. Рецидив у 3-11%, в основному після консервативного розправлення.

Класична клінічна картина:

- Раптовий початок на фоні повного здоров'я;
- Переймистий біль;
- блювання;
- Кров'янисті виділення з прямої кишки;
- Визначення інвагітату при пальпації

Клініка інвагінації:

- **Б** -біль
 - **А** -?
 - **Б** -блювота
 - **Н** -непрохідність
 - **І** -інвагінат
 - **К** -кров в калі
- 




Пневмоіриго- графія

- **Обрив контрасту;**
- **Чітка округла тінь;**
- **“Серп” навколо головки інвагінату**

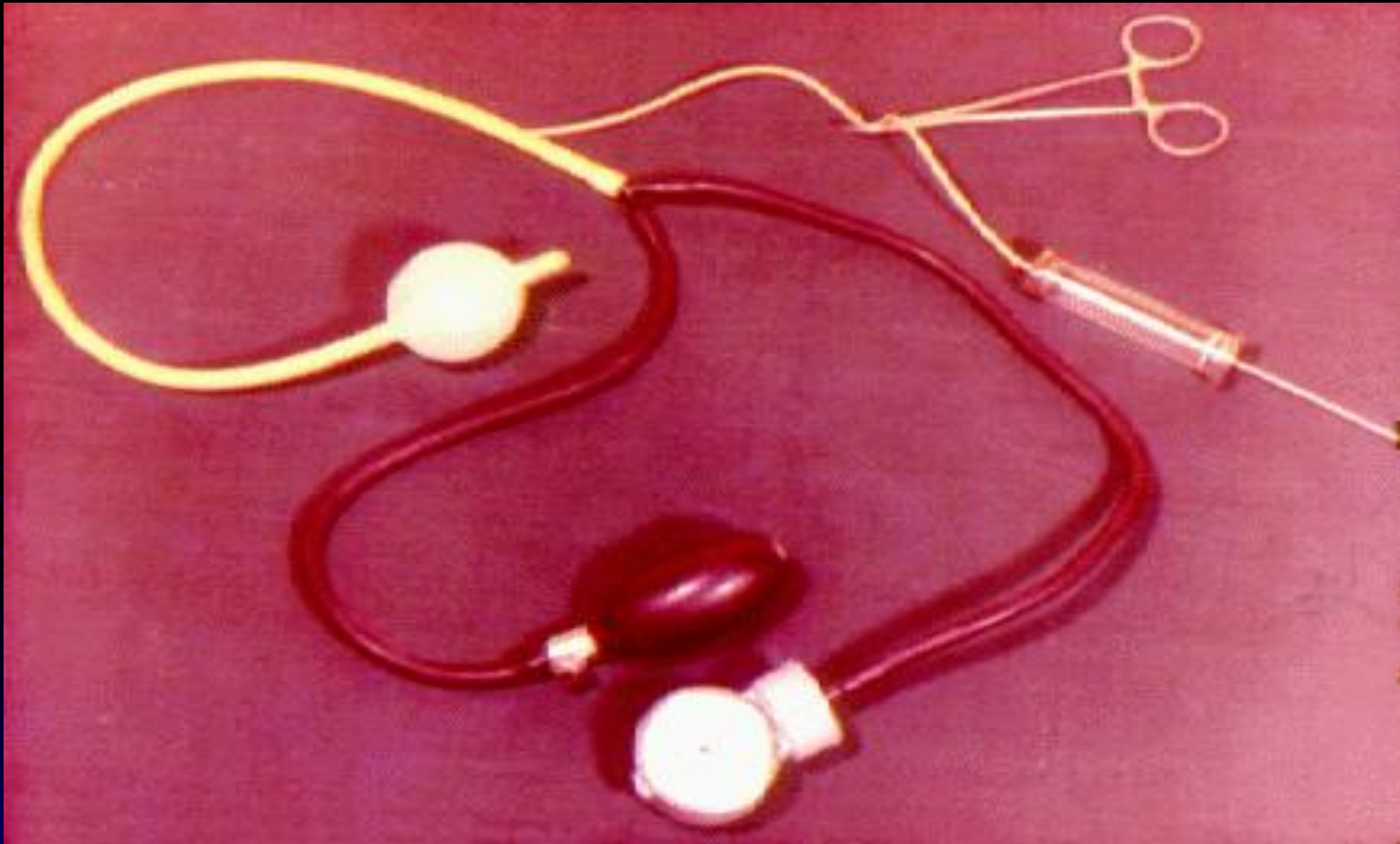Діагностика

- **УЗД-ознаки:** СИМПТОМ “псевдонирки” , “мішені”.
- ***Кольоровий Doppler*** використовують для підтвердження життєздатності кишечника і як прогностичну ознаку успішності консервативного лікування.


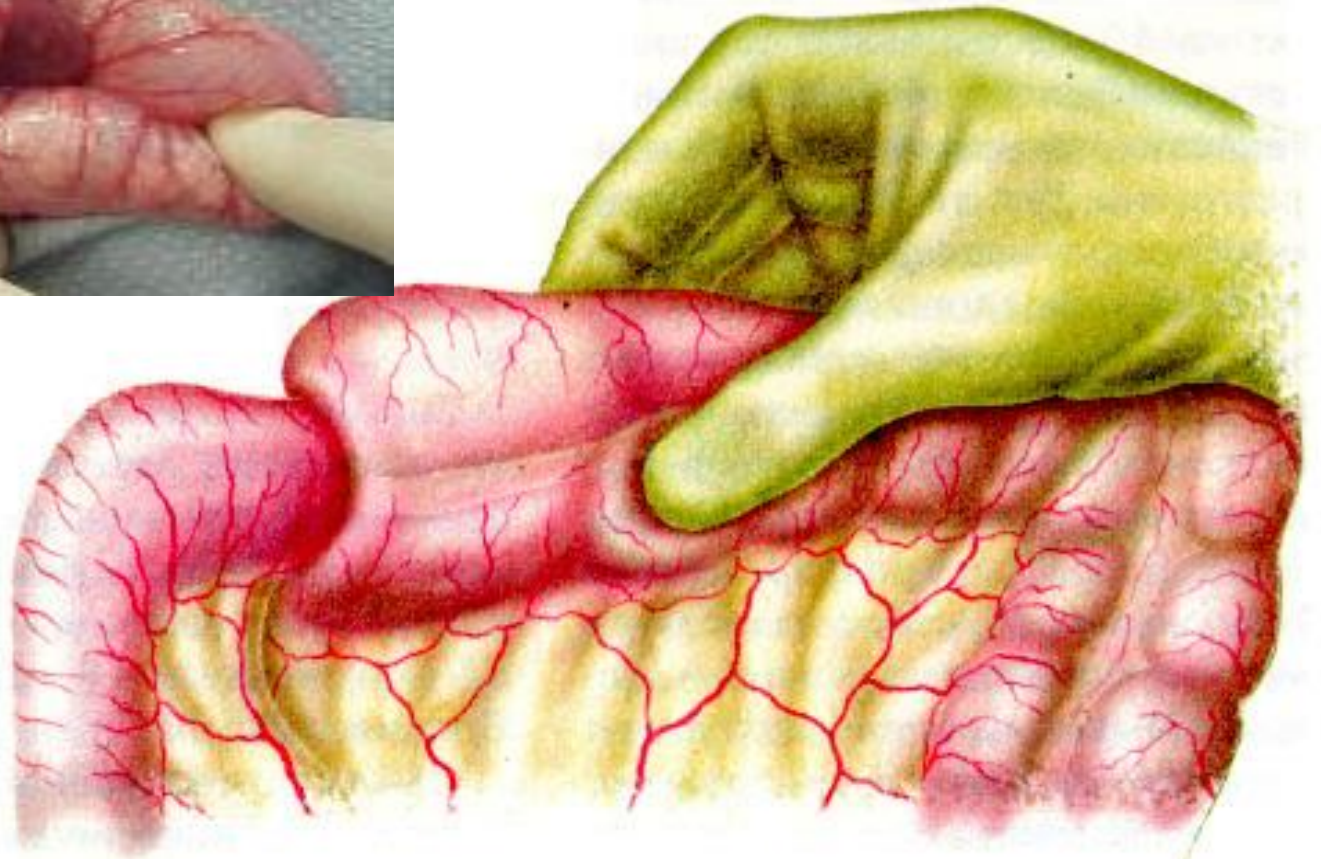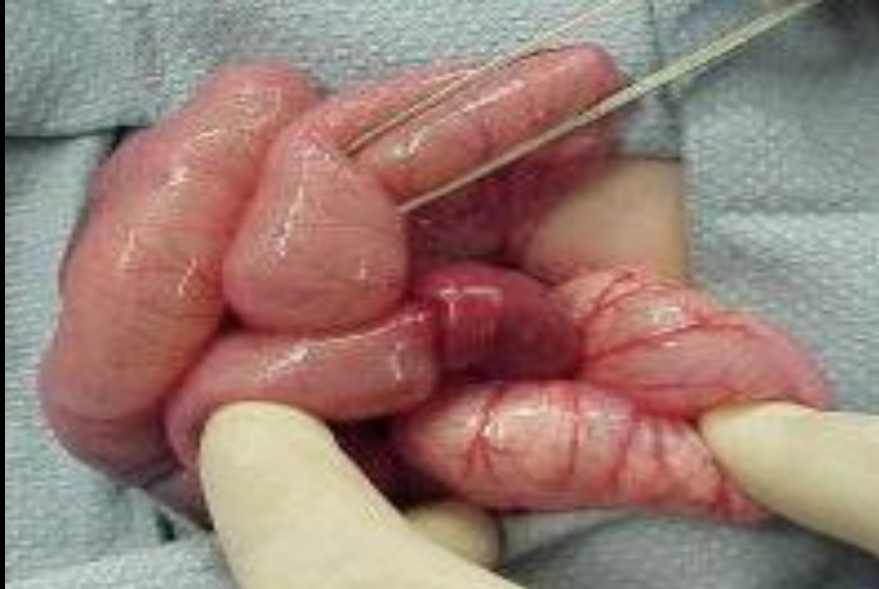
Ускладнення:

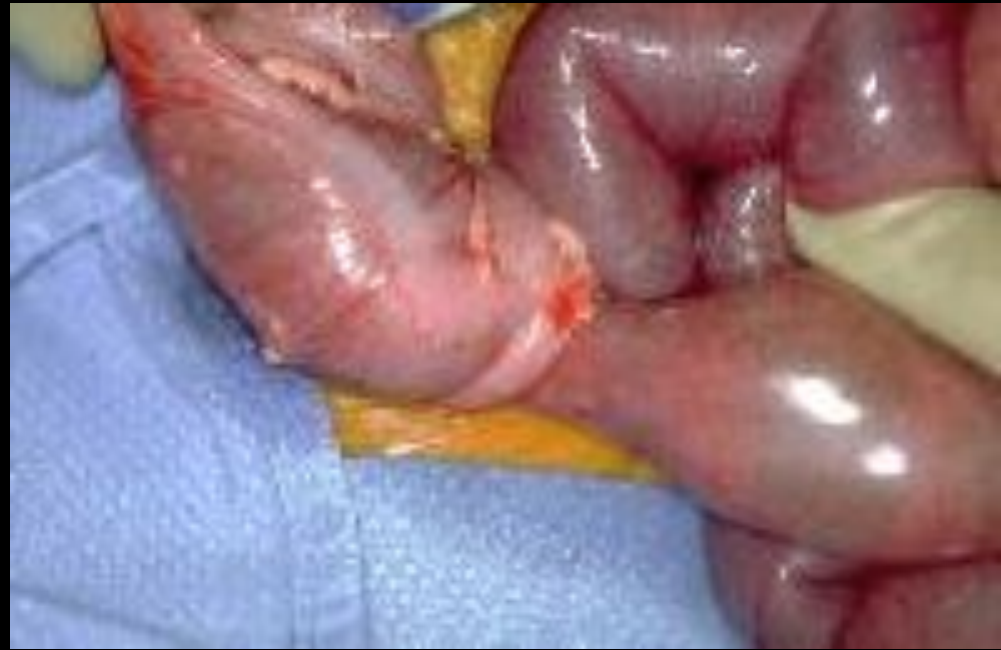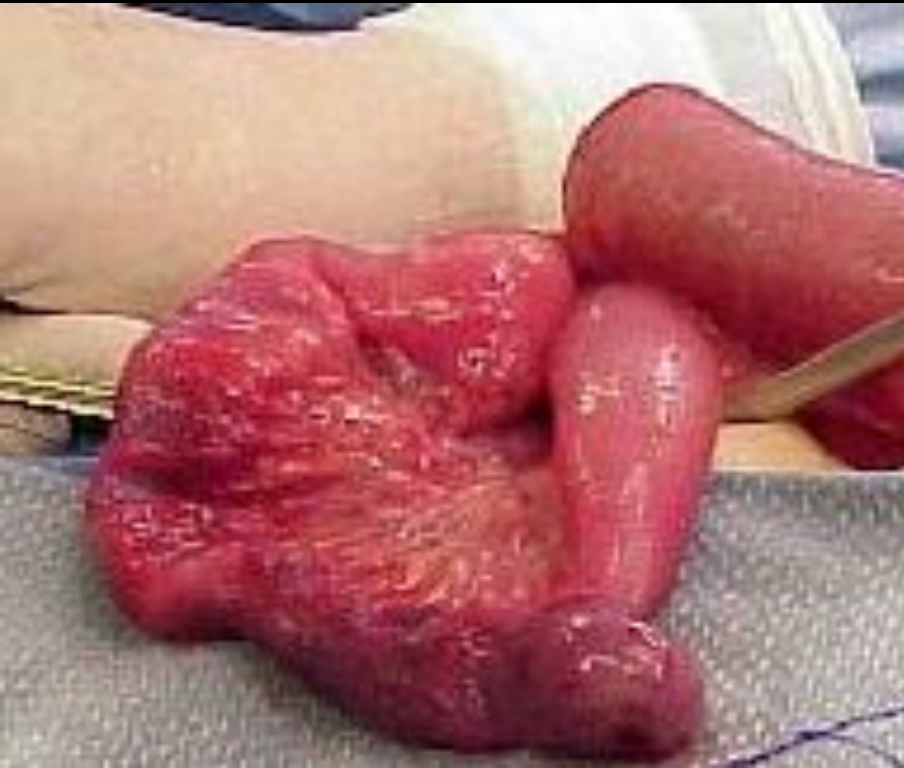- **Кишкова кровотеча**
 - **Некроз і перфорація кишки**
 - **Сепсис, шок**
- 

Консервативне розправлення інвагінату



Оперативне лікування







**ДЯКУЮ ЗА
УВАГУ**