

ГАУЗ РТ БСМП

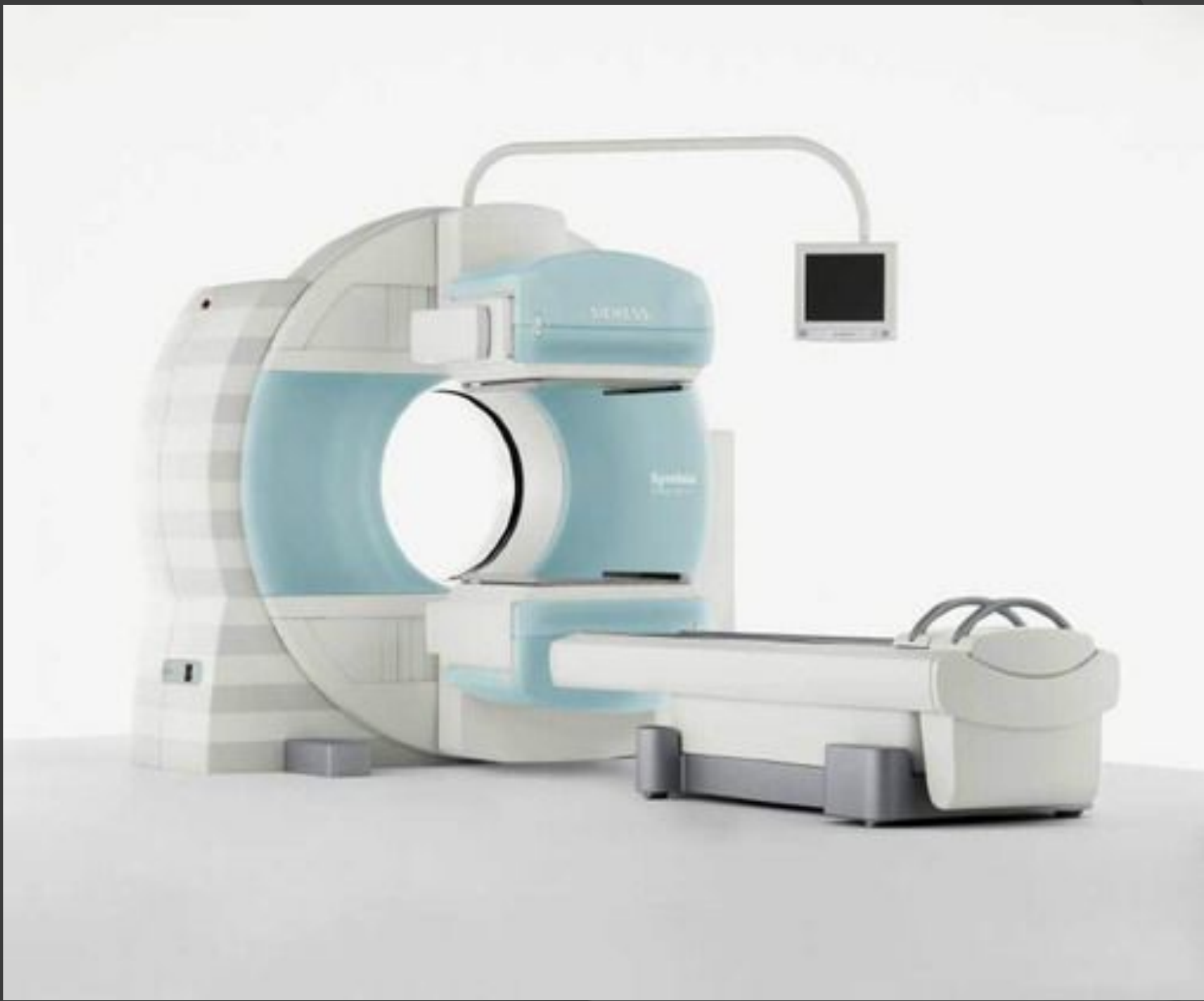РЕНТГЕНОВСКОЕ ОТДЕЛЕНИЕ

КАБИНЕТ ГАММА-КАМЕРЫ

Радиоизотопная диагностика

- (радионуклидная диагностика)- это современный метод медицинской диагностики, в отличие от традиционной рентгенологии, УЗИ, РКТ, МРТ, изучающих морфологические особенности органов, позволяет оценить не только анатомию органа, но и его работоспособность, как в целом, так и отдельных морфологических структур. Получаемые при радиоизотопных исследованиях изображения являются, по сути, отражениями физиологических и патофизиологических изменений, происходящих в организме. Это позволяет осуществлять своевременную диагностику различных заболеваний на самых ранних этапах их развития, благодаря чему радионуклидную диагностику можно охарактеризовать как особый вид ранней лучевой диагностики.

- Метод основан на регистрации и измерении излучения от введенных в организм радиофармацевтических препаратов, способных накапливаться в определенных органах и тканях или отражать динамику протекающих в органе физиологических процессов. При этом лучевое воздействие на организм пациента минимально, а проведение исследований не сопряжено с риском аллергических реакций и с инвазивными вмешательствами.




- Рентгеновское отделение оснащено томографической гамма - камерой фирмы Siemens Symbia E, позволяющей получать, наряду с плоскостными изображениями, послойные томографические изображения распределения радиофармпрепарата в исследуемом органе с последующей компьютерной реконструкцией изображения. Это дает возможность проводить весь спектр современных методик обследования пациентов с помощью радионуклидов.

- ◎ Радиофармпрепарат (РФП) – биологически активное соединение, меченное радиоактивным изотопом
- ◎ Введение в молекулу органо- или туморотропного препарата радиоактивного индикатора не приводит к изменению ее биохимического поведения

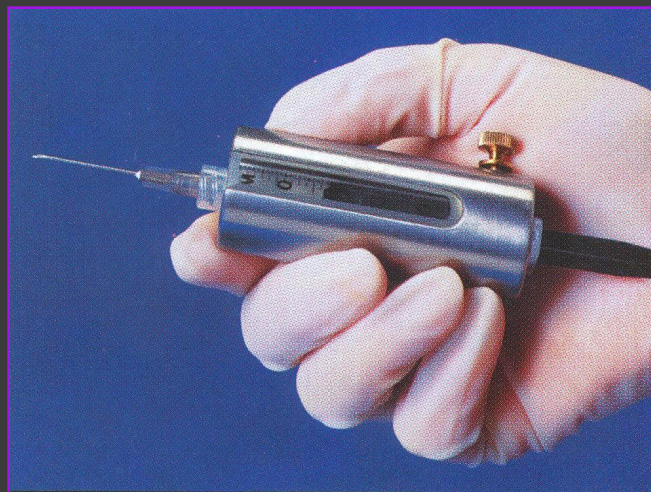
Изотоп	Способ получения	Период полураспада	Вид излучения	Энергия излучения γ
Технеций-99м (Tc^{99m})	Генератор	6,04 ч.	100%γ	140 кэВ
Йод-123 (I¹²³)	Циклотрон	13,3 ч.	100%γ	160 кэВ



Приготовление и фасовка РФП



Определение активности радионуклида в фасовке



Введение пациенту

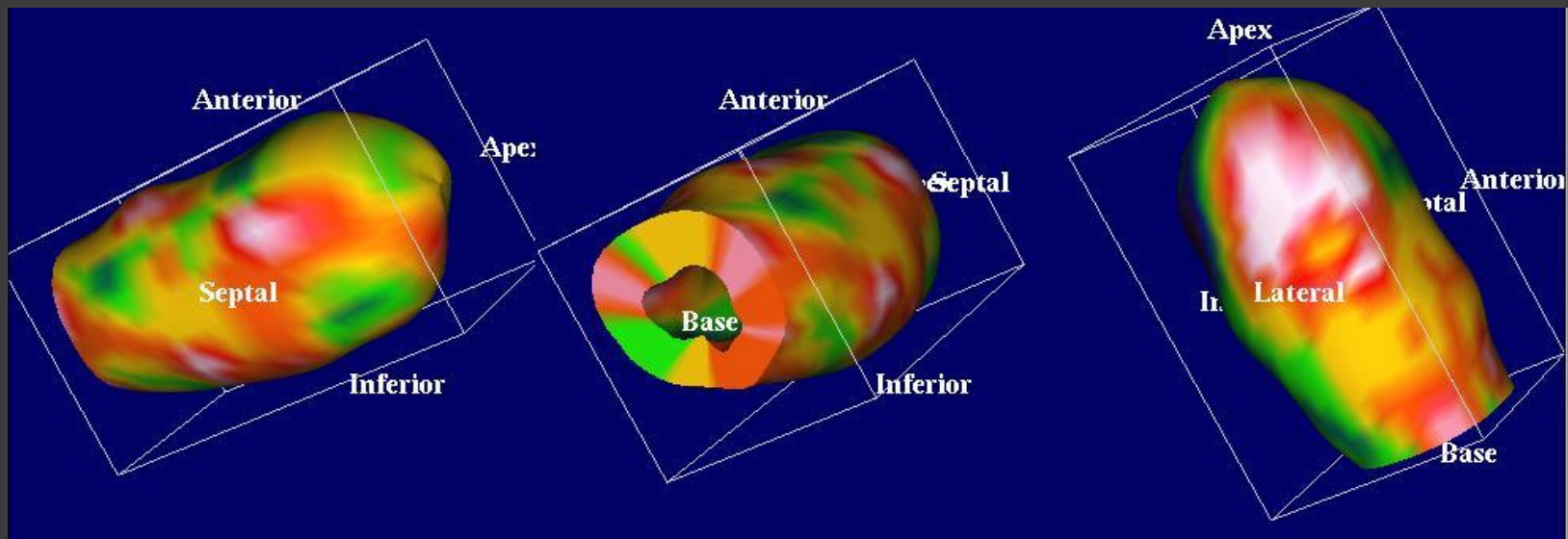
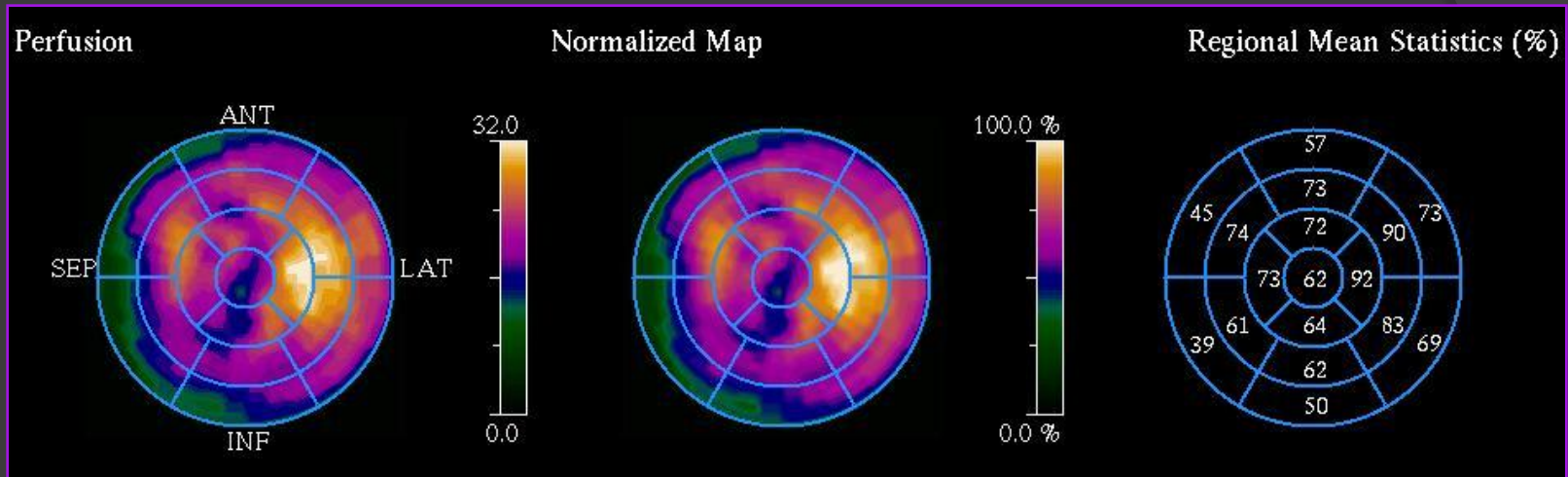
Методы РНД

- Перфузионная сцинтиграфия миокарда
- Перфузионная сцинтиграфия головного мозга
- Сцинтиграфия щитовидной железы
- Радионуклидная диагностика заболеваний печени и желчевыводящих путей
- Радиоизотопное определение функции почек
- Сцинтиграфия костей скелета
- Перфузионная сцинтиграфия легких
- Лимфосцинтиграфия (непрямая)
- Флебосцинтиграфия

Перфузионная сцинтиграфия миокарда

- Перфузионная томосцинтиграфия миокарда позволяет визуализировать миокард при различных патологических изменениях, ведущих к нарушению его кровоснабжения.
- Клинические показания:
 - 1. Диагностика ишемической болезни сердца. Дифференциальный диагноз загрудинных болей. Сомнительные ЭКГ-нагрузочные пробы. Нарушения ЭКГ в покое. Высокий риск ИБС без выраженной клинической симптоматики.
 - 2. Оценка степени тяжести ишемической болезни сердца. Выявление многососудистого поражения коронарного русла. Определение объема и локализации нарушений коронарной микроциркуляции.
 - 3. Определение стратегии лечения. Отбор пациентов для реваскуляризирующих операций. Отбор пациентов для иссечения постинфарктного рубца.
 - 4. Оценка результатов реваскуляризации. Оценка проходимости коронарных шунтов. Определение эффективности ангиопластики.
- Равновесная радионуклидная вентрикулография - является надежным и точным методом определения фракции выброса. Метод обладает высокой воспроизводимостью - вариабельность измерения показателя ФВ не превышает 2%. Кроме того, позволяет определять локальную сократимость желудочков и скорость изменений объема крови в полостях сердца.

Вентрикулография и перфузионная ОФЭКТ миокарда



Перфузионная сцинтиграфия головного мозга

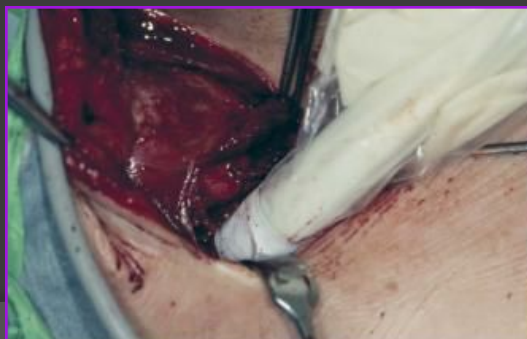
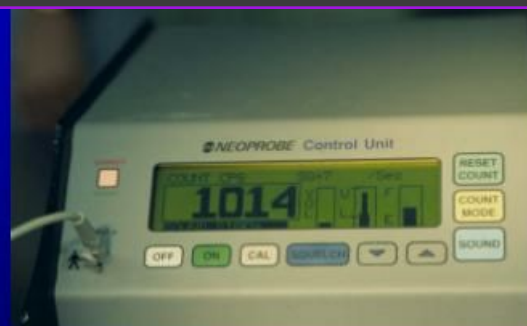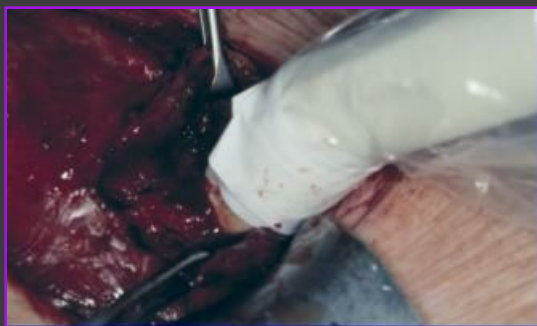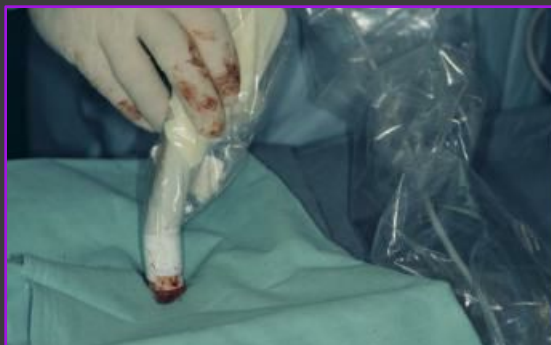- Позволяет выявить нарушение кровоснабжения структур головного мозга на уровне микроциркуляции и дает возможность оценить кровоток различных отделов головного мозга при инсультах (особенно в ранней стадии), эпилепсии, преходящих ишемических атаках, психических заболеваниях, при травмах головы.

Сцинтиграфия щитовидной железы

- Сцинтиграфия щитовидной железы – позволяет оценивать форму, контуры, общий уровень накопления препарата в ткани железы, функциональную активность выявленных при ультразвуковом исследовании узловых образований. Облегчает поиск тиреотоксических аденом (гормонпродуцирующих аденом). Метод позволяет выявлять за грудиной или другое атипичное расположение ткани железы. А также рецидивы узловых образований после оперативных вмешательств на щитовидной железе.
- Сцинтиграфия паращитовидных желез – позволяет получать изображение паращитовидных желез при их увеличении (аденома) и др. патологии.

Радиоконтролируемая хирургия

Интраоперационное определение радикальности тиреоидэктомии через 1 час после внутривенного введения $^{123}\text{I-NaI}$



Радионуклидная диагностика заболеваний печени и желчевыводящих путей

- Статическая сцинтиграфия печени и селезенки – методика позволяет оценивать форму, размеры, положение органа относительно стандартных топографических ориентиров, количество функционально сохраненных клеток ретикулоэндотелия печени, а также распределение накопления препарата в ткани печени и селезенки при различных заболеваниях (хронические гепатиты, циррозы и т.д.)
- Динамическая сцинтиграфия гепатобилиарной системы – оценка перфузии печени; определение функции гепатоцитов; количественная оценка сократительной функции желчного пузыря; визуализация внутрипеченочных желчных протоков; верификация дисфункции сфинктера Одди; оценка перистальтики тонкого кишечника (в т.ч. рефлюксов желчи); помощь в диагностике гепатита и обструкции желчевыводящих путей; динамическое наблюдение за пациентами, подвергшимся инвазивным вмешательствам на желчевыводящих путях для диагностики «истечения» желчи.

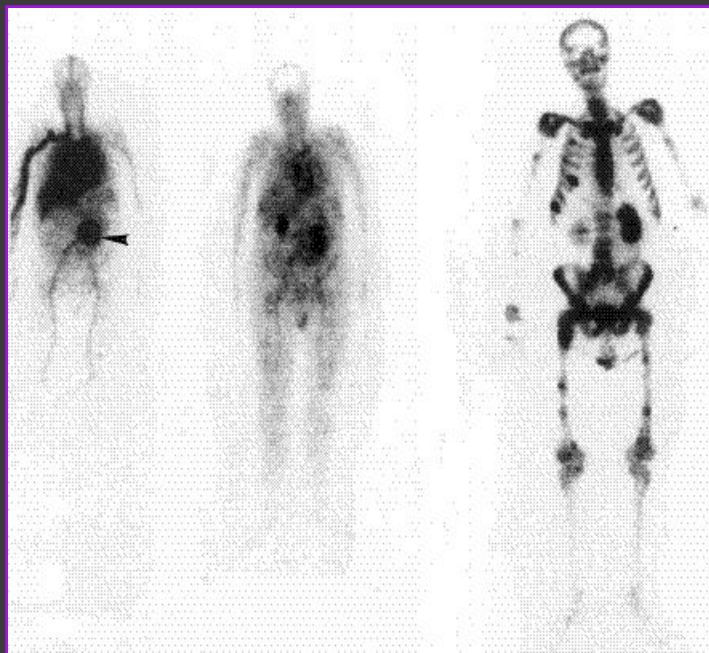
Радиоизотопное определение функции почек

- Ангиосцинтиграфия почек, динамическая сцинтиграфия почек - позволяют оценить почечный кровоток, общую и отдельную клубочковую фильтрацию, канальцевую секрецию, выделительную функцию почек. Метод облегчает диагностику некоторых видов аномалий развития почек и мочевыводящих путей. Позволяет оценить динамику патологического процесса и контроль эффективности лечения. Быстрое и неинвазивное выявление нарушения кровоснабжения почек у пациентов с травмой почек; определение функции пересаженной почки. Кроме того, метод динамической сцинтиграфии почек в сочетании с лекарственной (капотеновой) пробой применяется для диагностики вазоренальной гипертензии, для выявления стенозов почечных артерий. Определение функциональной значимости стенозов почечных артерий для уточнения показаний к хирургическому лечению. Оценка прогноза и эффективности планируемого хирургического лечения (баллонной ангиопластики и др.) по восстановлению функции почки и снижению артериального давления.
- Статическая сцинтиграфия почек - для оценки анатомо-топографических особенностей и функционального состояния паренхимы почек. Нефротропный РФП избирательно накапливается в функционирующей паренхиме почек. Метод может быть использован в случае отрицательных или сомнительных результатов УЗИ, для диагностики нефроптоза, аномалии почек. Наиболее оптимальный способ диагностики рубцовых изменений почечной паренхимы при пиелонефрите.

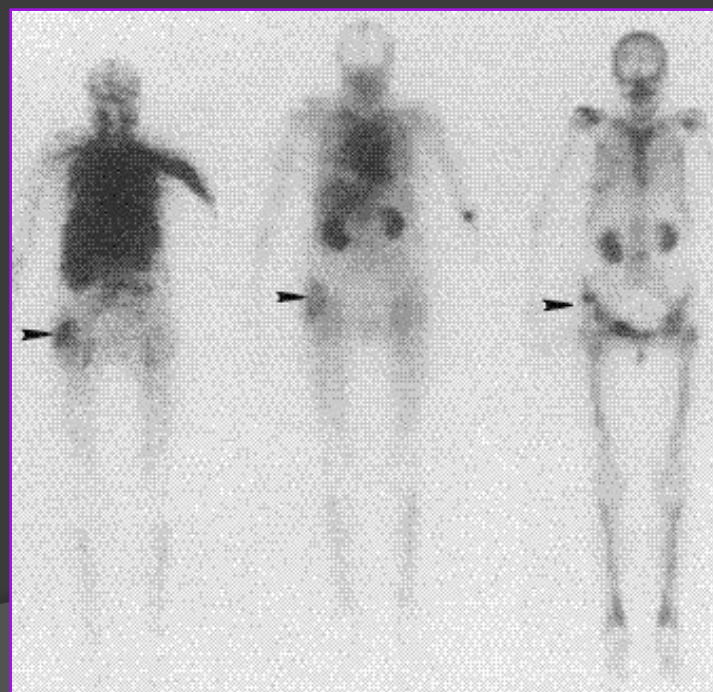
Сцинтиграфия костей скелета

- Сцинтиграфия скелета – остеотропные радиофармпрепараты после внутривенного введения активно включаются в минеральный обмен кости, при этом избирательно накапливаются в костной ткани и фиксируются в повышенных концентрациях в патологически измененных участках с более интенсивным минеральным обменом, чем в здоровой костной ткани. Это позволяет распознавать патологические процессы в костной ткани на более ранних стадиях, нередко на много месяцев раньше, чем на рентгенограмме.
- Методика позволяет проводить одномоментно сцинтиграфию всего скелета , используется:
- для раннего выявления опухолей и других очаговых изменений костей, метастатических поражений скелета, определения распространенности поражения и точной локализации; для раннего выявления остеомиелита, «асептического» некроза кости; выявления переломов костей (при отсутствии рентгенологического подтверждения); может применяться в диагностике метаболических заболеваний костей.

3-х фазная ОСЦГ



Карцинома левого легкого, аневризма аорты,
метастазы в кости



Карцинома левого легкого, коксартроз

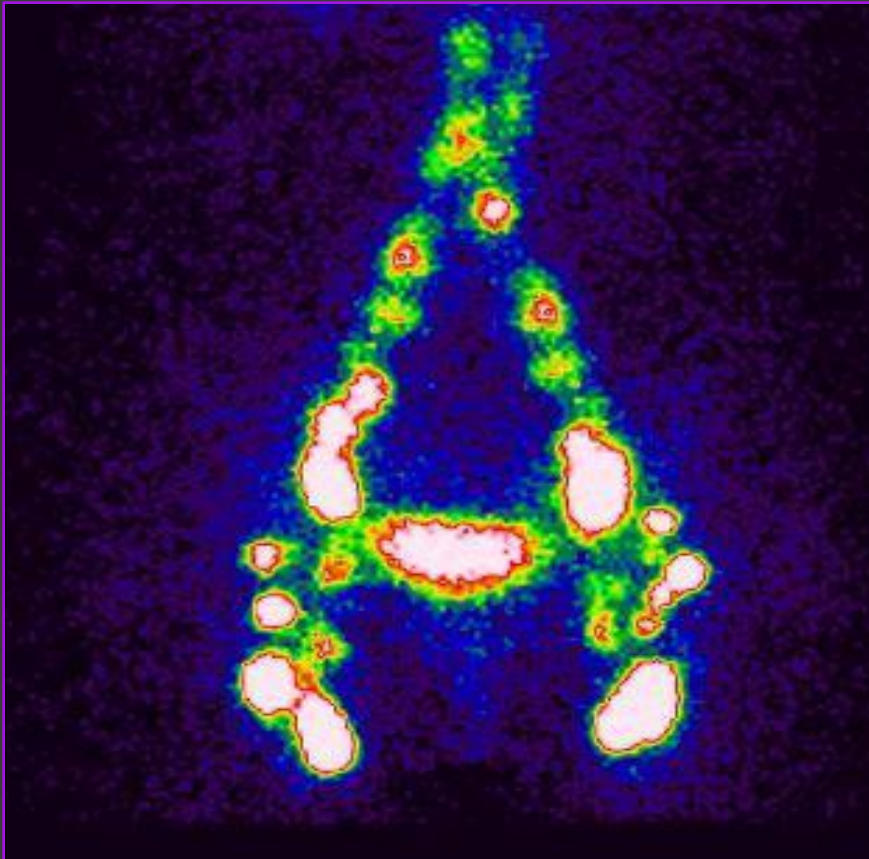
Перфузионная сцинтиграфия легких

- Перфузионная сцинтиграфия легких – одна из самых высокочувствительных методик для выявления тромбоэмболии легочной артерии и ее ветвей; оценка кровотока по системе легочной артерии при различных заболеваниях легких.

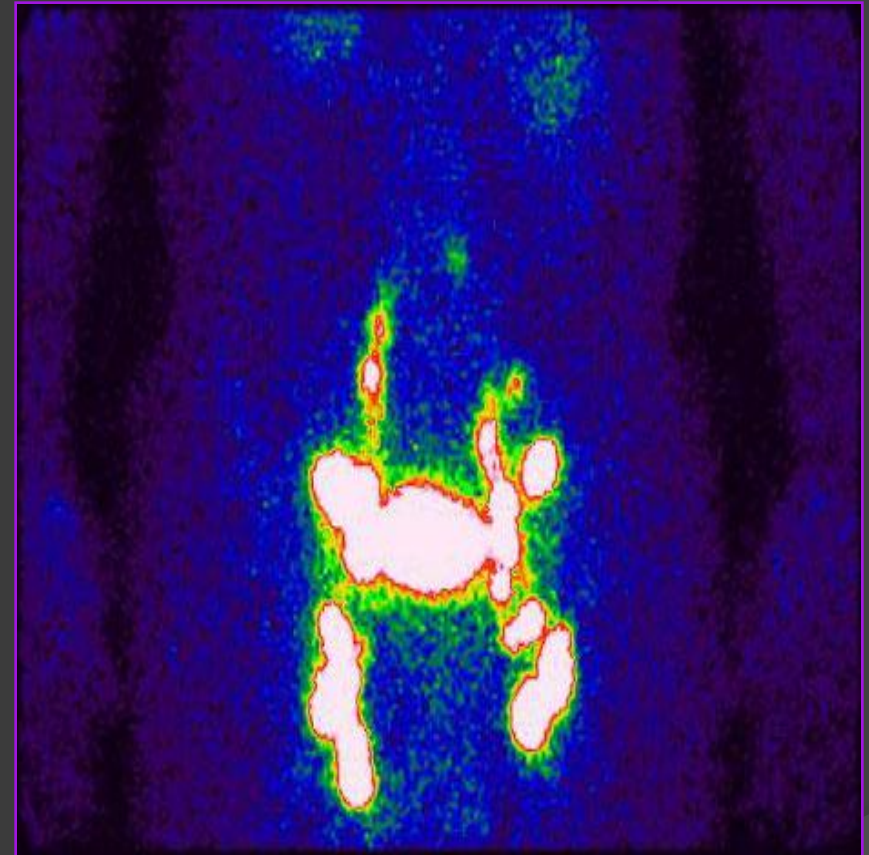
Лимфосцинтиграфия (непрямая)

- Лимфосцинтиграфия (непрямая) – единственный метод, позволяющий получать изображение лимфатических сосудов конечностей, визуально и количественно оценивать скорость периферического лимфотока по ним, выявлять патологию лимфатических сосудов, их асимметрию, скорость и интенсивность заполнения периферических лимфоузлов, выявлять патологические группы лимфоузлов.

Лимфосцинтиграфия

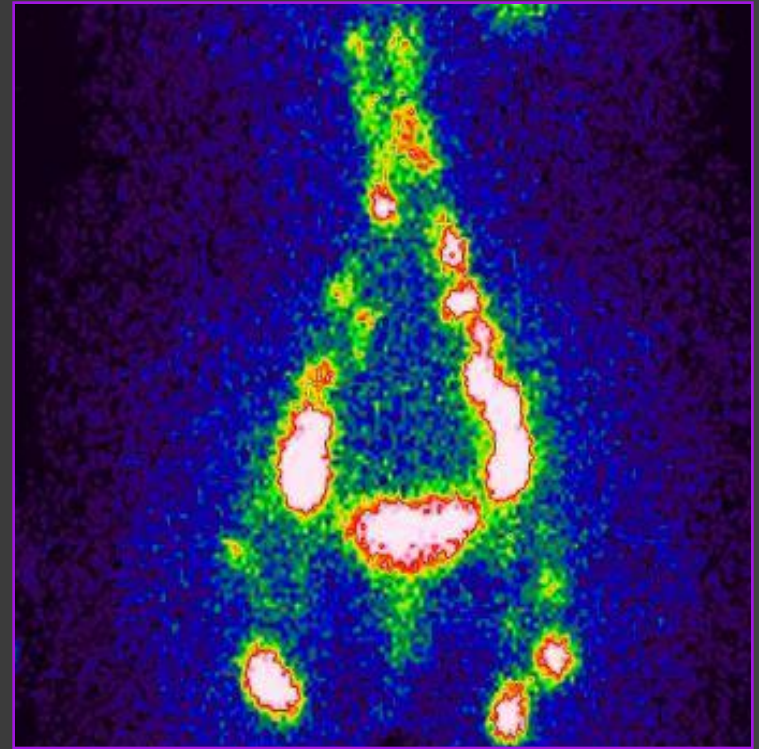
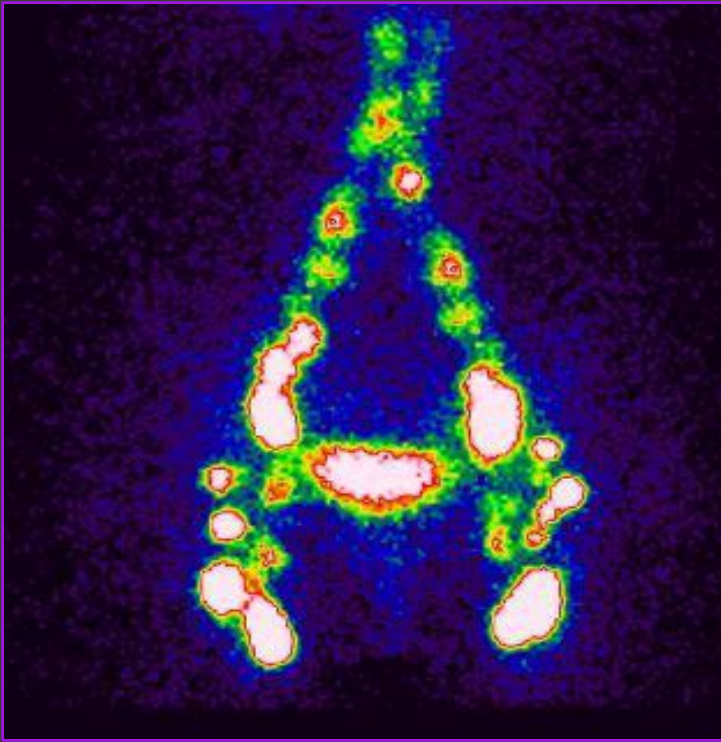


Нормальное распределение
радиоколлоида



Поражение лимфоузлов при раке
правой почки

Лимфосцинтиграфия



Нормальное распределение РФП через 4 года после нефрэктомии слева

Флебосцинтиграфия

- Флебосцинтиграфия – наряду с оценкой анатомо-топографических изменений позволяет изучить состояние венозного русла и получить информацию о работе вен как единой системы, оценить функцию мышечно-венозной помпы; возможность неоднократного применения позволяет проводить динамический контроль за проводимым лечением.

**Благодарю за
внимание**