

*Тақырыбы:* **Оперативті  
хирургияның заманауи  
түрлері. Хирургиядағы  
нанотехнологиялар**

**Орындаған: Метиров С**

**Қабылдаған: Бабаханов А**

**ЖМ-311**

# Жоспар:

## I. Кіріспе:

## II. Негізгі бөлім:

- 1. Эндоскопия әдісінің медицинада қолданылуы.*
- 2. Осы әдістің анатомия-физиологиялық ерекшеліктері мен артықшылықтары.*
- 3. Лапароскопияның құрылысы және қолданылуы.*
- 4. Лазерлі хирургияның қасиеттері мен коагуляция.*

## III. Қорытынды:



# Эндоскопия

*Эндоскопия* (грекше *endos* – ішінде, *scopio* – көремін) – арнайы құралымен (эндоскоп) іші қуыс немесе түтік тәрізді ағзаларды зерттейді.

Қарапайым эндоскоп оптикалық жүйемен жабдықталған метал түтікшеден және жарықтандыру жүйесінен тұрады. Соңғы кездегі эндоскоптарда көрініс пен жарық шоғы әйнек талшықтың жіптерімен беріледі, оларды фиброскоп деп атайды.

Талшықтық оптика медицинада көзбен тікелей көруге болмайтын ішкі органдардың (өт жолы, мұрын қуысы және т.б.) ішкі бетін көруге қолданылады. Осы әдісті **эндоскопия** дейді. Түтіктің жарықталған ұшына түрліше хирургиялық құралдар орналастырып операциялар жасауға болады. Осы мақсатта қолданылатын әдісті **хирургиялық эндоскопия** дейді.



Иілмелі шыны талшықты  
жарық тасымалдаушы  
түтіктің кескіні



Сигмоидофиброскоптың  
кескіні



# Әртүрлі жағдайда әрбір ағзалардың анатомиялық және физиологиялық ерекшеліктеріне сәйкес арнайы эндоскопияның түрлері жасалынады:

- Өңеште – эзофагоскопия;
- Асқазанда – гастроскопия;
- Он екі елі ішекте – дуоденоскопия;
- Тік және сигма тәрізді ішекте – ректороманоскопия;
- Көлденең ішек пен соқыр ішекте – колоноскопия;
- Кеңірдек пен бронхтарда – трахеобронхоскопия;
- Іш қуысы мен іштегі ағзаларда – лапароскопия;
- Қуықта – цистоскопия;
- Көздің түбін қарау – офтальмоскопия;
- Конъюктива мен тырнақ орналасқан жердің капиллярларын қарау – капилляроскопия.

## Артықшылығы:

- Кілегейлі қабаттан цитологиялық, яғни тіндердің, клеткаларының пішіні мен құрылысын зерттеу;
- Тіндердің шетінен гистологиялық (биопсия) зерттеулерге материал алу;
- Қажетті жерлердің көрінісін алу;
- Түймешектерді, бөтен заттарды шығарып алу;
- Ойық-жараларды күйдіру

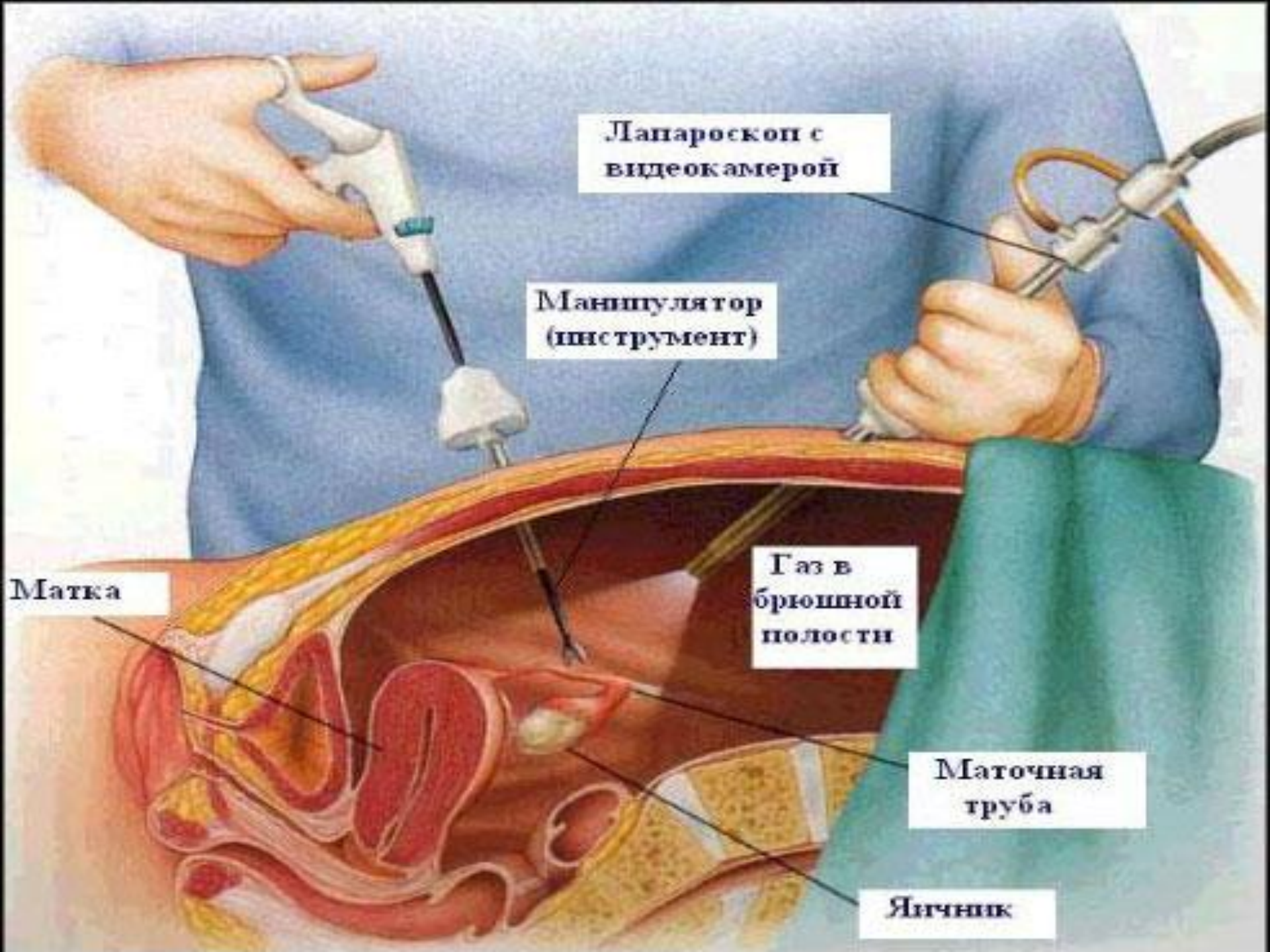
**Лапароскопия** — іш қуысына үлкен емес тесіктер арқылы (әдетте 0,5-1,5см) операция жасалатын заманауи хирургияның әдісі. Лапароскопия әдетте құрсақ және жамбас қуысындағы ішкі мүшелерге жасалады.





# Лапароскопияның құрылысы.

Лапароскопиялық хирургияның негізгі құралы – лапароскоп. Ол телескопиялық түтіктен құралған, яғни линза жүйесімен және әдетте, видеокамерамен байланысқан болады. Заманауи лапароскоптар сандық матрицамен және жоғары айқын көрініспен қамтамасыз етіледі. Сонымен қатар түтікшеге оптикалық кабель және жарық көзі ретінде галогенді немесе ксенонды лампа арқылы жалғасады. Әдетте, оперативті орын жасау үшін құрсақ қуысы көмірқышқыл газымен толтырылады. Деректерге сәйкес, іш ауа шары сияқты ісінеді, құрсақ қабырғасы ішкі мүшелерден күмбез сияқты жоғары көтеріледі. Лапароскопиялық хирургияның спектрі холецистэктомия және герниопластикадан басталып, гастроэктомияға, панкреатодуоденальді резекциясына және тоқ ішек пен тік ішек операциясына дейін жалғасады.



Лапароскоп с  
видеокамерой


Манипулятор  
(инструмент)

Газ в  
брюшной  
полости

Маточная  
труба

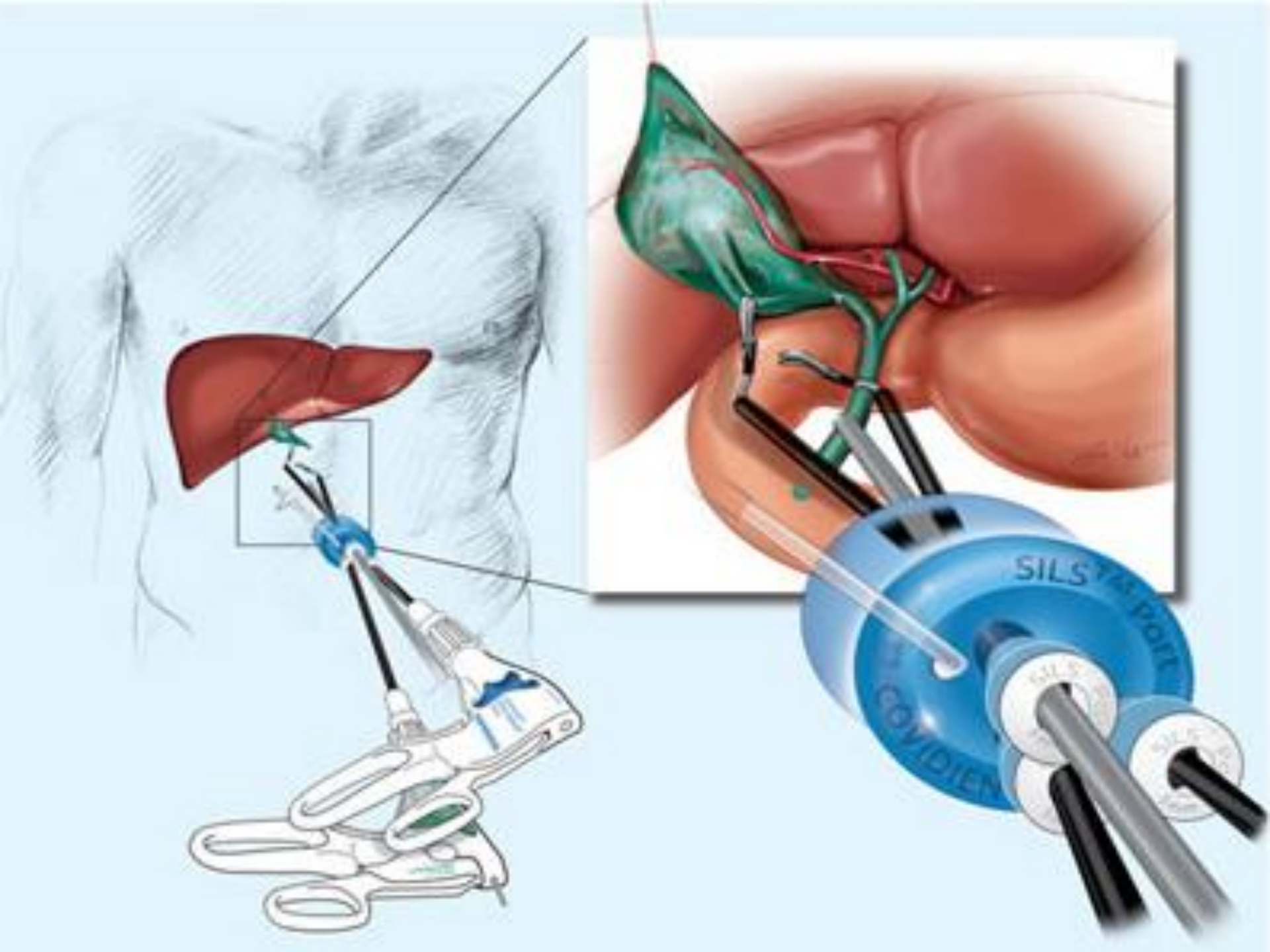
Яичник

Матка



# Лапароскопияның қолданылуы

Лапароскопиялық операциялар, әсіресе, қиын жағдайларда: жедел хирургия кезінде, құрсақ қуысының қатерлі және қатерсіз ісіктерінде, семіздіктің соңғы сатыларында жасалынады. Осыған хирургтардың күшті дайындығын және қатынасын талап етеді. Сондай сәттерде лапароскопиялық кірісуінде науқастардың құрсақ аймағында азғана травмалар ғана сақталады. Жазылып кету өте тез кешеді. Осындай біршама қиын лапароскопиялық операциялардың бірі ұйқы безінің басына жасалған гастропанкреатодуоденальді резекциясы болып табылады. Ресейде дәл осы операцияны лапароскопиялық жол арқылы алғаш орыс профессоры **Хатьков Игорь Евгеньевич** өткізді.





## Қолданылуы

Ол лапароскоп құралымен іш қуысын зерттеу кезінде көзделген биопсия, суретке түсіру, холангиографияны қатар өткізуге болады. Ол үшін науқасты операциялық үстелге жатқызады. Тесетін жерді (әдетте кіндіктен 3-4см төмен немесе құрсақтың тік бұлшық еттерінің латералды жағынан) белгілейді.


Шемен кезінде алдымен суды шығарады. Анестезиядан (0,25% новокаин) соң белгіленген жерден 1см теріні скальпелмен кеседі де, лапароскоптың троакарын енгізеді. Жақсы көріну үшін пневмоперитонеум жасауға болады, кейін ауаны сорып алып тастайды. Науқастың қалпын өзгерте отырып, қажетті ағзаларды зерттейді. Соңында троакарды шығарып, тесікті тігеді.


Мысалы: лапароскоппен бауырдың мөлшерін, пішінін, бетінің сипатын, тығыздығын, шеттерінің жағдайын сипаттауға мүмкіндік туады. Лапароскопияны басқа зерттеу әдістерімен ауруды анықтай алмаған кезде ғана жасайды.

# Лазерлі хирургияның қасиеттері

Сәулелік лазерлі хирургияның мақсаты өте жеткілікті болуы тиіс, себебі 50-70 °C дан жоғары жиілікте биотіндерді күйдіріп, оның коагуляциясына, кесуіне және буға айналуына әкеледі.

Сондықтан сәулелік лазерлі хирургия сол немесе басқа да аппараттағы лазерлік нұрымен, сандармен, белгіленген бірліктермен, ондаған және жүздеген Вт. мен жасалады.





**Хирургиялық лазерлер белсенді орта типіне тәуелді үздіксіз және импульсті болады.**

**Шартты түрде күшінің дәрежесіне байланысты оларды 3 топқа бөлу мүмкін:**

**Коагуляциялаушы: 1 - 5 Вт;**

**Буға айналдыруға және беткей кесуге: 5 - 20 Вт;**

**Терең кесуге: 20 - 100 Вт.**

**Лазердің орташа күші оптимальді тәжірибеде 15 ден 60 Вт ке дейінгі диапазонда болады, себебі ол толқын ұзындығына және қолдану аймағына байланысты.**



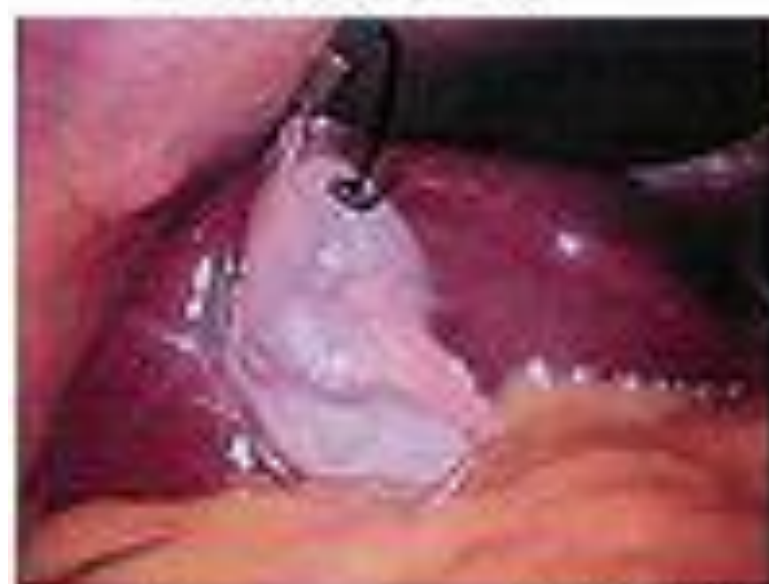# Коагуляция

Қанайналымдағы биотіндерді коагуляциялау қабілеті лазер сәулесінің қасиеті хирургтар үшін өте маңызды.

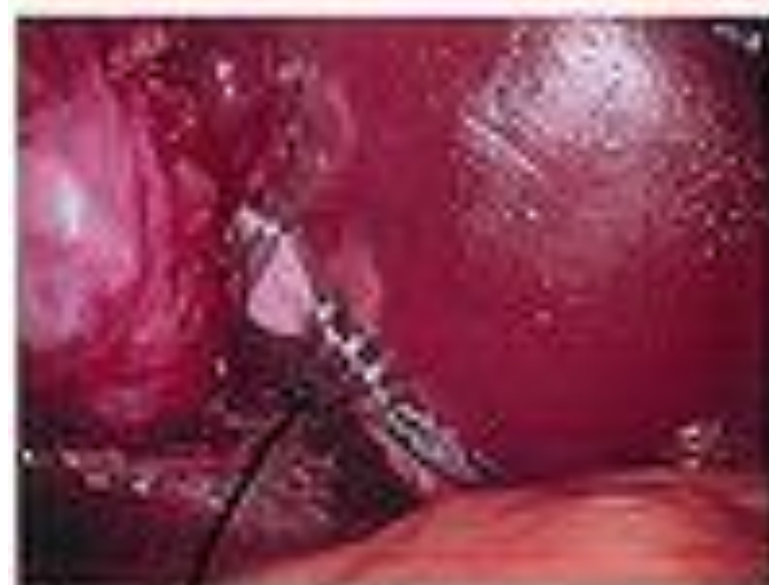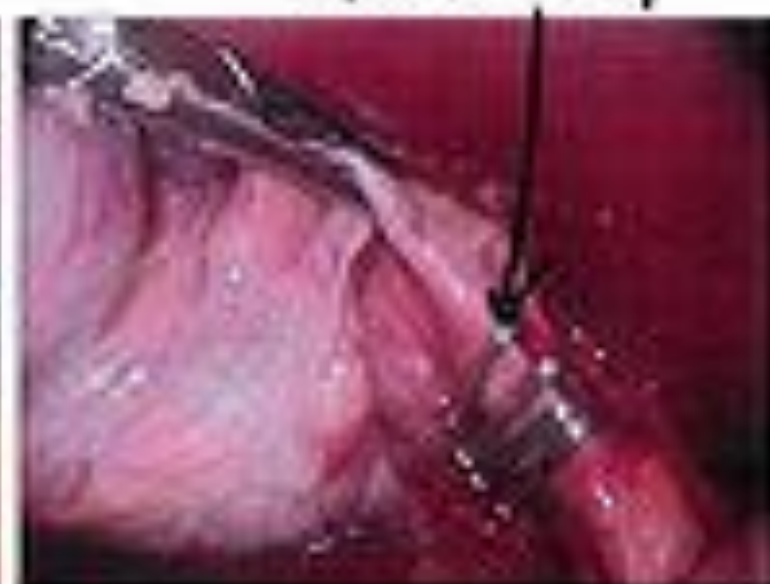Негізінен коагуляция лазер сәулесінің қанды сіңіру есебінен, оның күшті куюінен кесуге және тромбтардың дәрежесіне дейін жүреді.



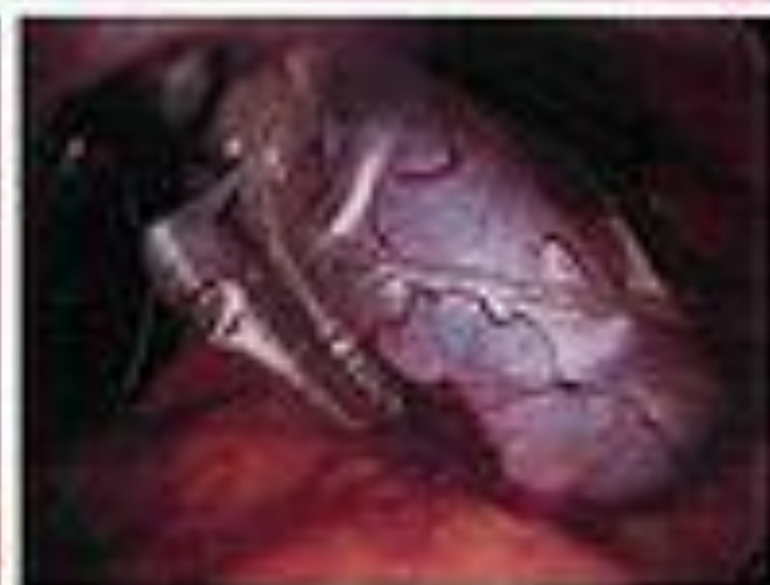Gallbladder



Cystic artery



Cystic duct



In bag coming out

# Қолданылған әдебиеттер

Ортопедическая хирургия – OrthopedicSurgery.ru

Основы микроскопической техники и восстановительной хирургии. Н.Г.

Губочкин, В.М.Шаповалова.

[www.beautymed.ru](http://www.beautymed.ru)

[www.surgerycom.net](http://www.surgerycom.net)

General surgery. R.Smith, F.Braun. 2003y.