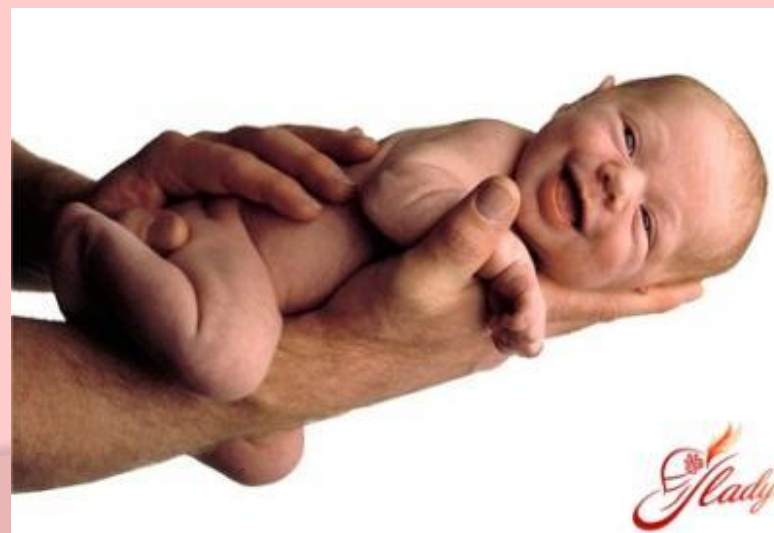



Анатомо-физиологические особенности новорожденного



Телосложени

- Внешне отличается от телосложения взрослого человека.
- Соотношение отдельных частей его тела совсем иное:
- ✓ длина головы новорожденного равна четверти длины всего его тела, тогда как у взрослого длина головы составляет лишь $1/7-1/8$ длины тела.
- ✓ у ребенка короткая шея: голова как бы сидит на плечах.
- ✓ короткие нижние конечности.



Кожа

- *Кожа* новорожденных очень нежна и тонка, вследствие чего она чрезвычайно ранима.
- На ней легко возникают опрелости, ссадины, царапины, через которые могут проникнуть болезнетворные микробы и вызвать нагноение.
- Кожа новорожденного ярко-розового цвета.
- Ее цвет зависит от того, что очень близко к поверхностному слою, роговому, который очень тонок, располагается густая сеть кровеносных сосудов.

Волосистой покров тела и ногти

- ⦿ Все тело новорожденного покрыто тонкими волосками (лануго).
- ⦿ Особенно много их на плечиках, под лопатками, а у недоношенного ребенка – и на щеках.
- ⦿ Ногти у новорожденных уже хорошо сформированы.
- ⦿ У недоношенных они очень тонкие и не всегда достигают кончиков пальцев, у доношенных, как правило, доходят до них, а у переношенных ногти можно стричь после рождения.

Голова и лицо

- У новорожденного младенца на долю головы приходится четвертая часть тела, у недоношенного – до третьей, тогда как у взрослого человека – всего лишь восьмая часть
- У доношенных мальчиков окружность головы в среднем составляет – 34,9 см., у девочек – 34 см.
- У здорового новорожденного мозговой череп преобладает над лицевым

Голова и лицо

- Большой родничок образован на стыке теменных и лобных костей.
- Размеры его индивидуальны – от 1 до 3 см.
- По мере роста ребенка родничок постепенно сужается и к 2 годам зарастает полностью.

Нос

- ⦿ Нос у новорожденного мал.
- ⦿ Носовые ходы узкие, и покрывающая их слизистая оболочка нежная, содержит большое количество кровеносных сосудов.
- ⦿ Носовые ходы у новорожденного ребенка должны быть свободны. в противном случае он не может сосать, так как будет задыхаться



Глаза

- В первый день жизни глазки новорожденного закрыты.
- Белки глаз имеют более голубой оттенок, чем у детей старшего возраста.
- Конъюнктивы гладкие, блестящие, розовые. Малыш живо реагирует на свет.



Глаза

- Слезные железы ко времени рождения ребенка еще недоразвиты, и поэтому в первые дни жизни малыш кричит и плачет без слез
- У здорового ребенка зрачок имеет черный цвет.

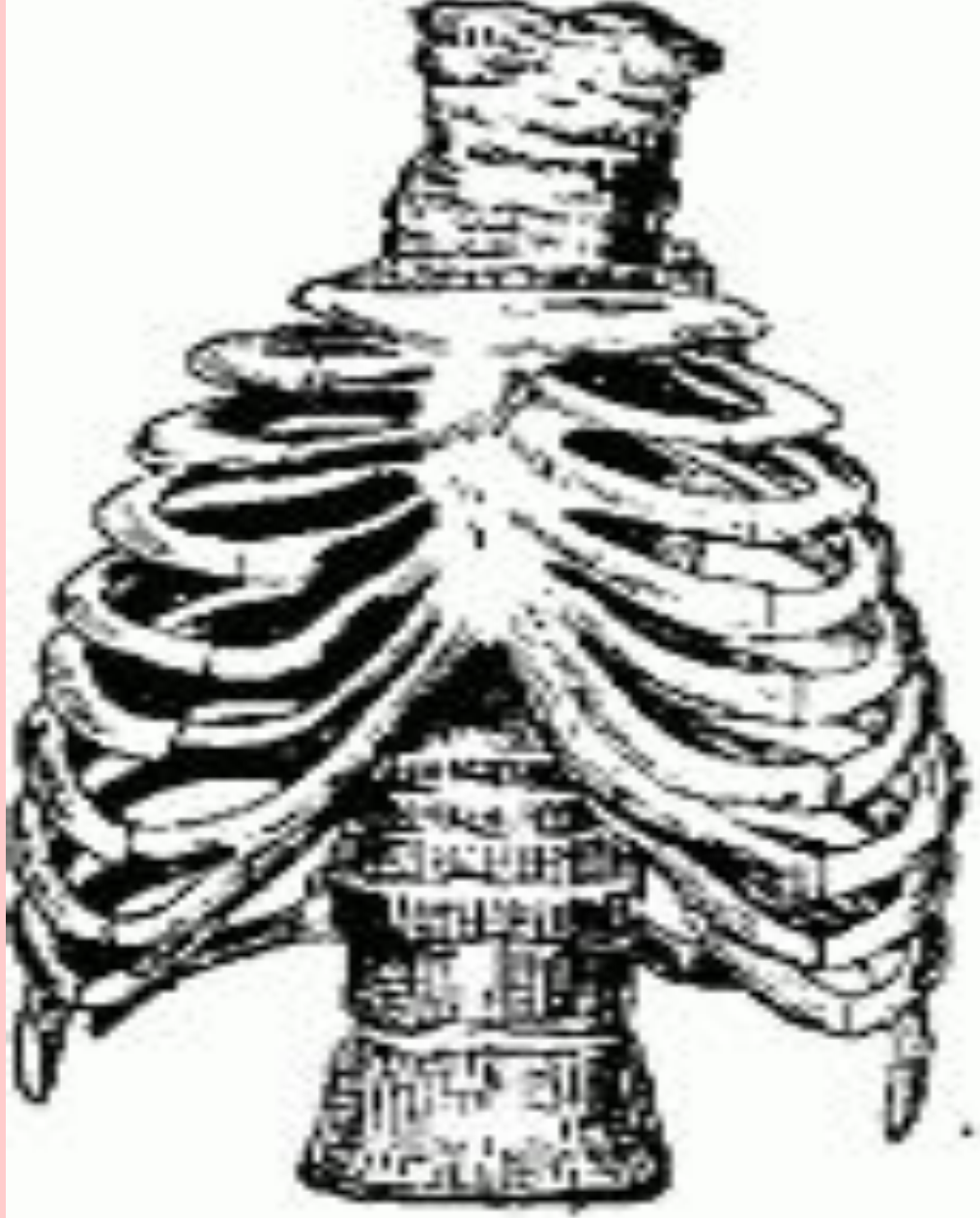


Уши

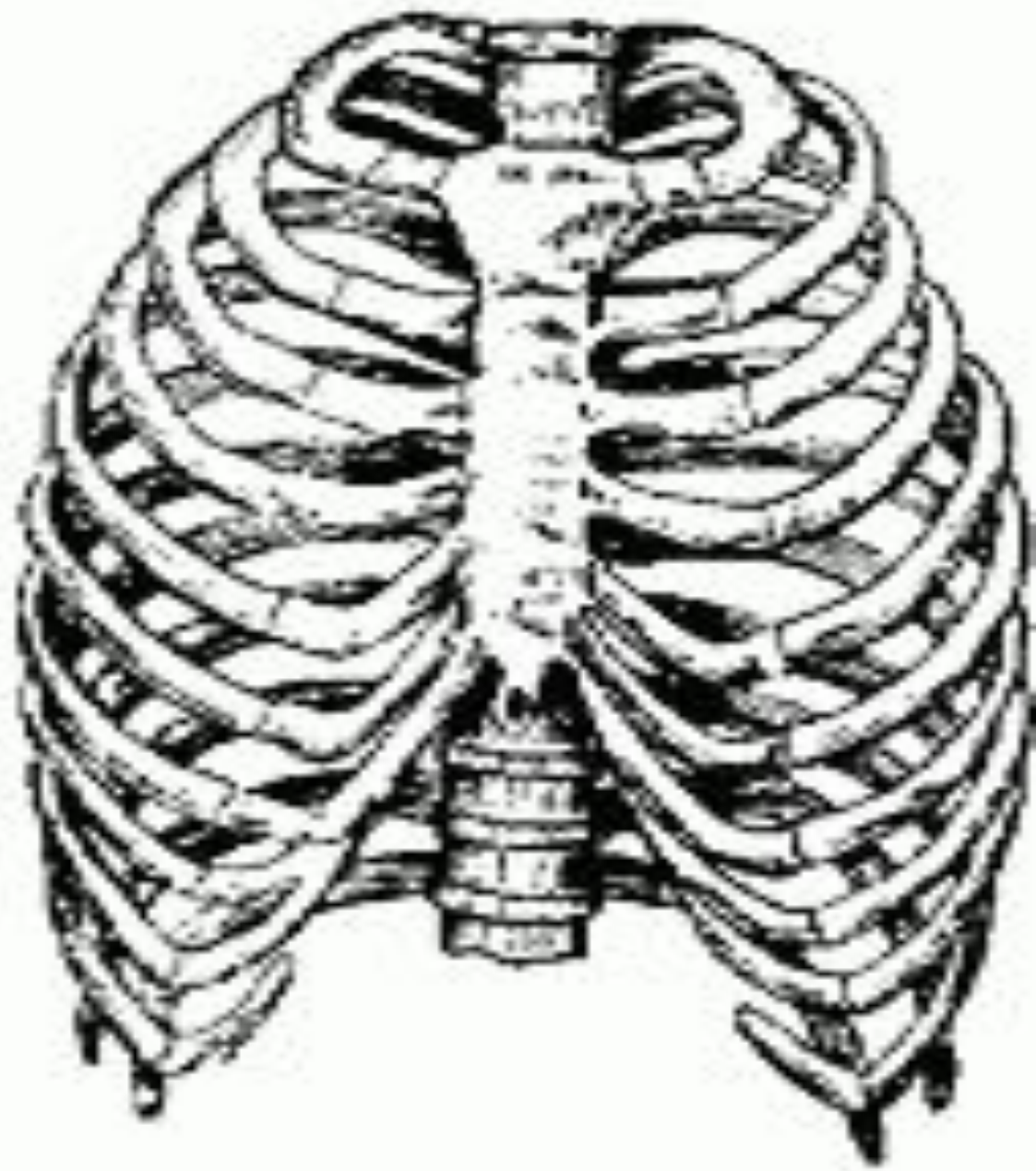
- ⦿ У здорового доношенного новорожденного ушная раковина твердая, по ее краям находится хрящ.
- ⦿ У здорового ребенка из наружного слухового прохода может выделяться только сера.

Грудная клетка

- У доношенного новорожденного окружность груди на 1-3 см. меньше окружности головы.
- Форма грудной клетки у здорового новорожденного бочкообразная, ребра располагаются почти горизонтально
- Грудная клетка симметрична.
- Ее нижние отделы активно участвуют в дыхании.



b



a

Половые органы

- У здоровых доношенных мальчиков яички опущены в мошонку.
- Головка полового члена скрыта под крайней плотью.
- У недоношенных мальчиков в мошонку нередко опущено только одно яичко
- У доношенных девочек большие половые губы прикрывают малые, а у недоношенных – нет, поэтому половая щель у них зияет.

Сердце и система кровообращения

- После первых же вдохов резко повышается содержание кислорода в крови ребенка.
- Легкие расправляются, и тут же начинают открываться легочные капилляры.
- Артериальный проток у новорожденного продолжает функционировать еще от 24 до 48 часов, а то и несколько дней после рождения. Постепенно его просвет сужается, и он закрывается.

Сердце и система кровообращения

- ⦿ Сердце новорожденного весит всего 23 г.
- ⦿ ЧСС может колебаться в пределах 100-175 ударов в минуту.
- ⦿ Пульс аритмичен
- ⦿ Частота пульса = 120=140 в мин.
- ⦿ Ад = 70-75 мм рт.ст.
- ⦿ Скорость кровообращения = 12 сек.

Дыхательная система

- ⦿ Первый вдох возникает под влиянием совокупности многих факторов:
- ✓ раздражения кожных покровов во время прохождения по родовым путям и сразу после рождения, изменяя положение его тела,
- ✓ перевязки пуповины.
- ⦿ Первый вдох новорожденный делает спустя 30-90 секунд после рождения.
- ⦿ ЧДД= 40-60 в мин.

Дыхательная система

- ⦿ Дыхание диафрагмальное, поверхностное, чистое, ритмичное.
- ⦿ Недоношенные дети дышат более часто и неравномерно.
- ⦿ Между вдохом и выдохом у них нередко возникают паузы различной продолжительности.
- ⦿ Частота дыхания колеблется от 36 до 82 в минуту.

Дыхательная система

- ⦿ Дыхание диафрагмальное, поверхностное, чистое, ритмичное.
- ⦿ Недоношенные дети дышат более часто и неравномерно.
- ⦿ Между вдохом и выдохом у них нередко возникают паузы различной продолжительности.
- ⦿ Частота дыхания колеблется от 36 до 82 в минуту.

Пищеварительная система.

- Пищевод у новорожденного начинается на уровне III—IV шейных позвонков.
- Пищевод очень хорошо кровоснабжается, однако его мышечный слой развит плохо.
- Желудок находится горизонтально, объем желудка: от 30—35 мл
- Стенка органов желудочно-кишечного тракта образована тремя составными частями:
 - ✓ внутренняя — слизистая оболочка,
 - ✓ средняя — мышечный слой
 - ✓ наружная — серозная оболочка.

Мочевыделительная система

- Мочевой пузырь расположен относительно выше, чем у взрослых, и ближе к передней брюшной стенке. Мышечный слой развит слабо. Отмечается непроизвольное мочеиспускание, из-за недоразвития функция ЦНС.
- Количество мочеиспусканий в сутки 20-25 раз.

Мочевыделительная система

- ⦿ Емкость мочевого пузыря составляет 30мл.
- ⦿ Уретра у девочек более широкая чем у мальчиков, ее длина в среднем 0,5-1см, у мальчиков – 5-6см.

