

Введение в оперативную гинекологию




Никонец Анастасия Дмитриевна

«Стремление доставить роженице облегчение ее страданий и помощь до того естественно, что мы смело можем считать первые зачатки акушерства более древними, нежели историю медицины, столь старыми, как самый род человеческий»

Эрнст Бумм



Основоположники русской акушерско-гинекологической школы



*Снегирев В.Ф.
(1847-1916)*

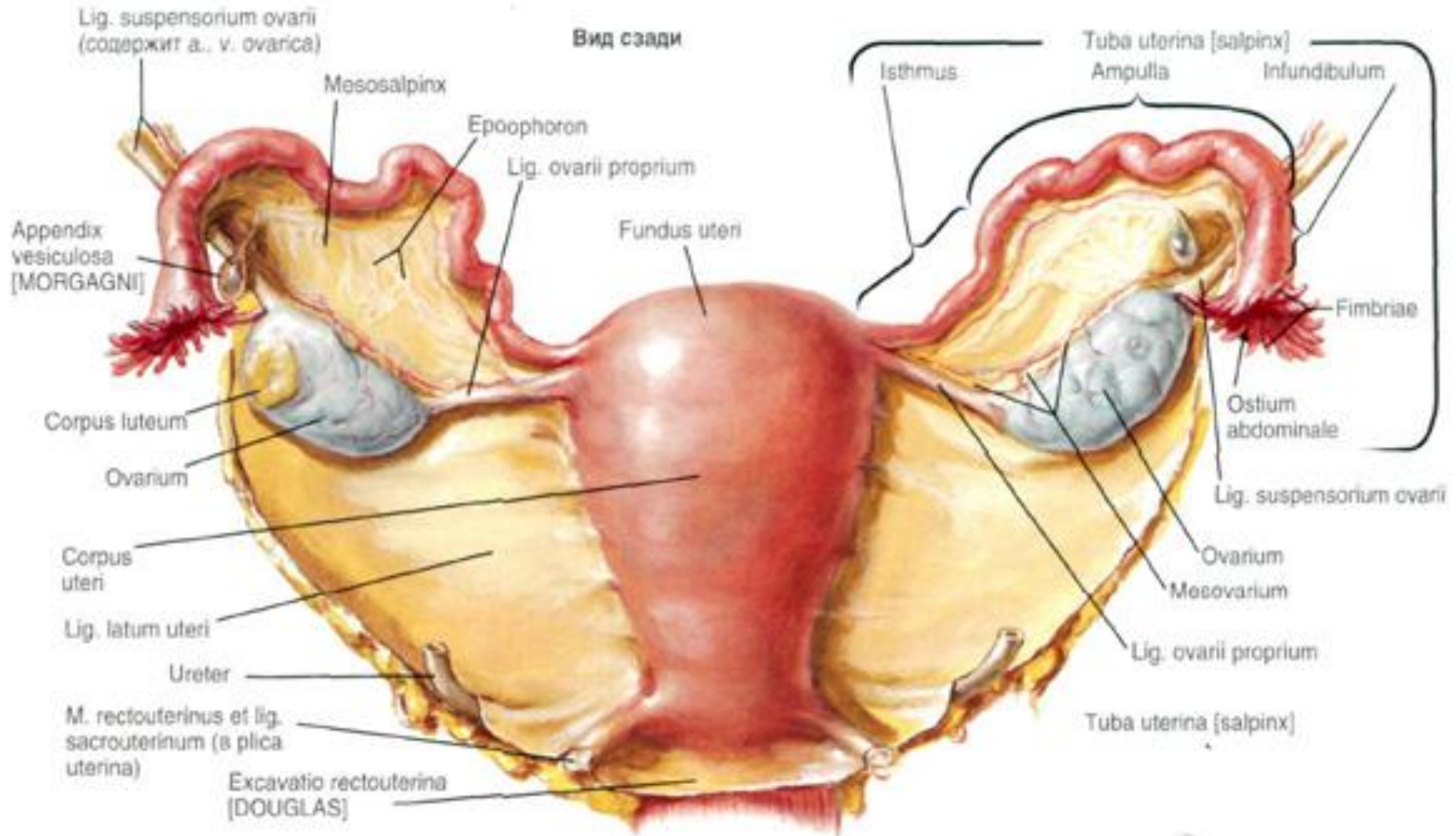


Китер А.А. (1813-1868)

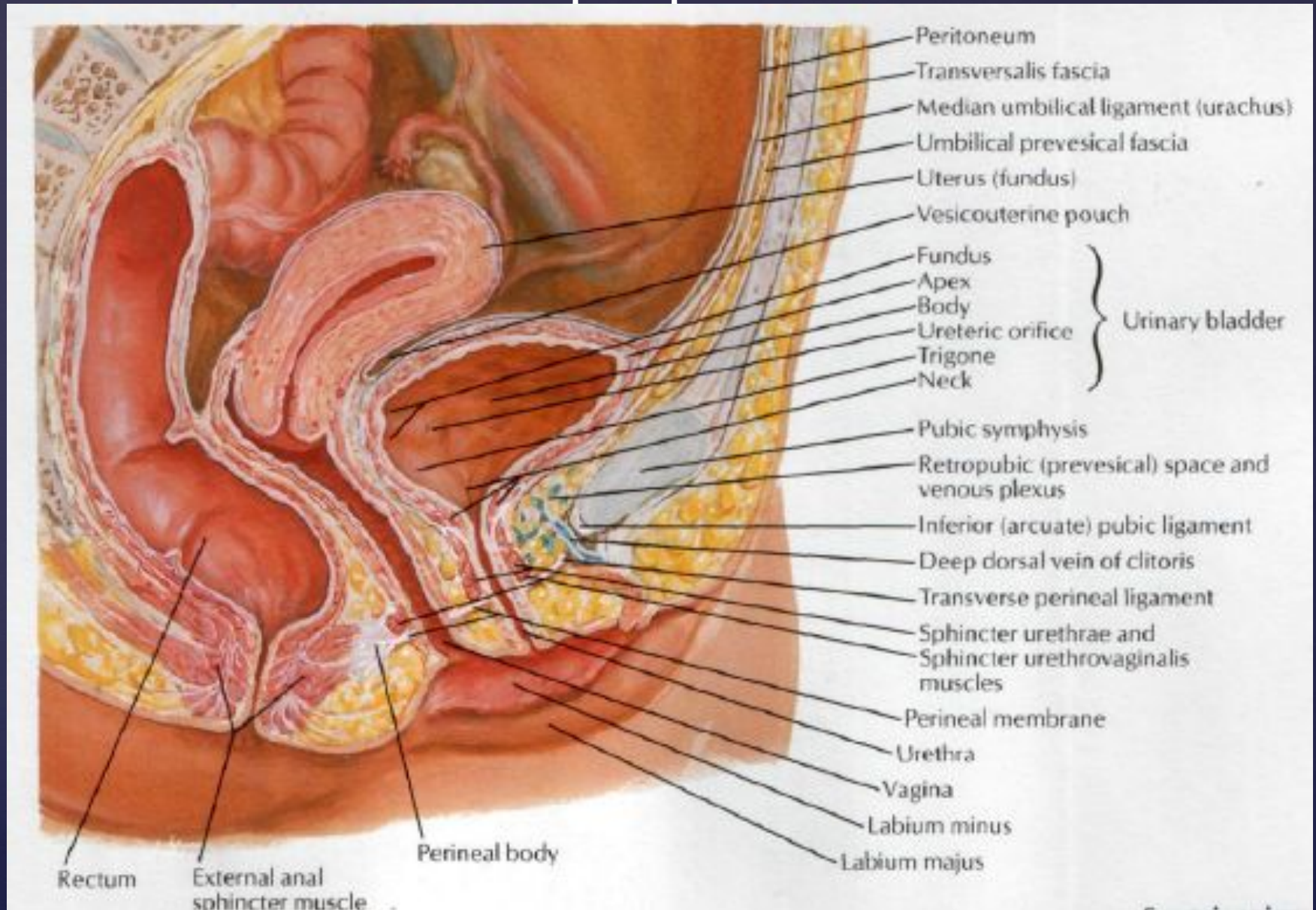


Клиника акушерства и гинекологии. 1948 г

Анатомия женских половых органов



Сагиттальный разрез женского таза



Основные жалобы

Тазовая боль

Аномальные
кровотечения
(меноррагии,
метроррагии и др.)

Нарушение
менструальной
функции

Бесплодие

Аномальные
выделения из
половых путей

Диспареуния

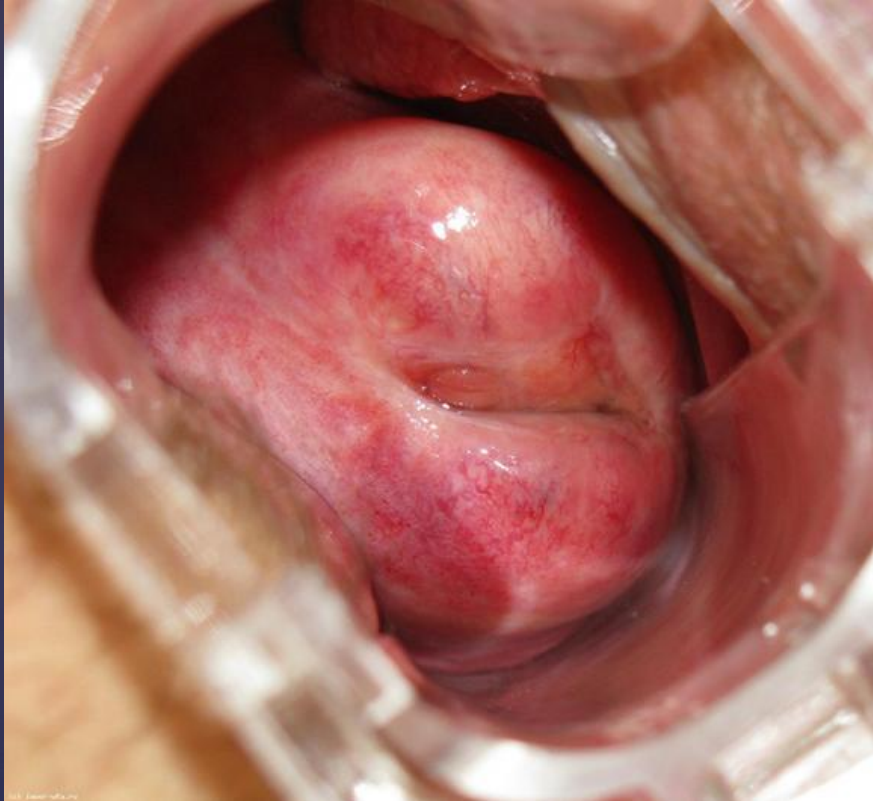Нарушение
функции
смежных
органов

Пальпируемое
образование в
области малого
таза

Воспалительные
реакции

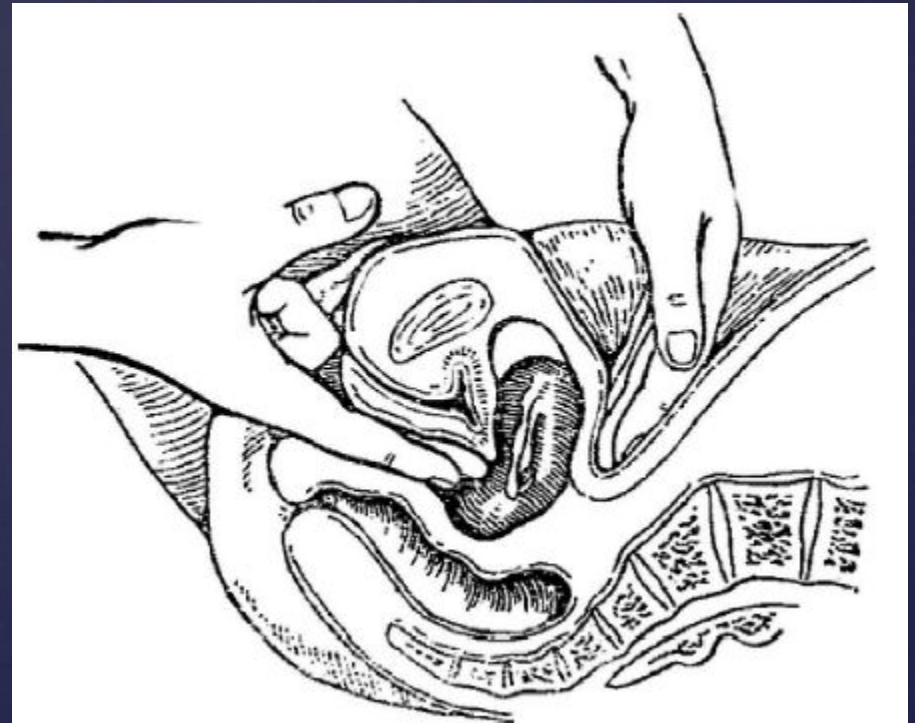
Методы диагностики

Влагалищное исследование



Осмотр шейки матки при помощи зеркала Куско

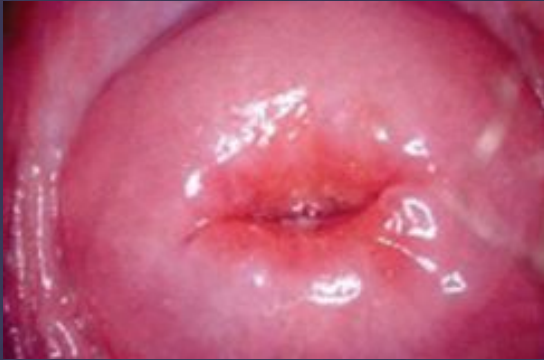Бимануальное вагинальное исследование



Эндоскопические методы исследования

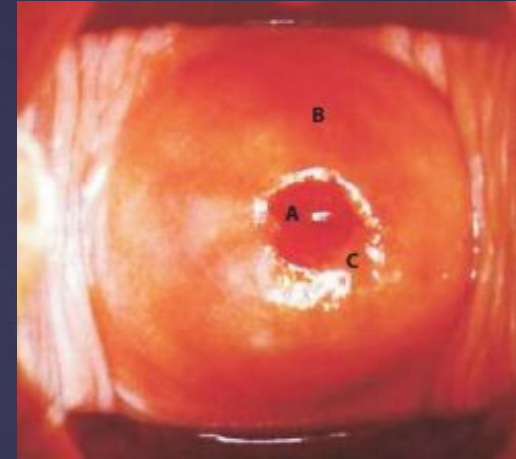
Кольпоскопия

ШМ у рожавшей женщины (норма)

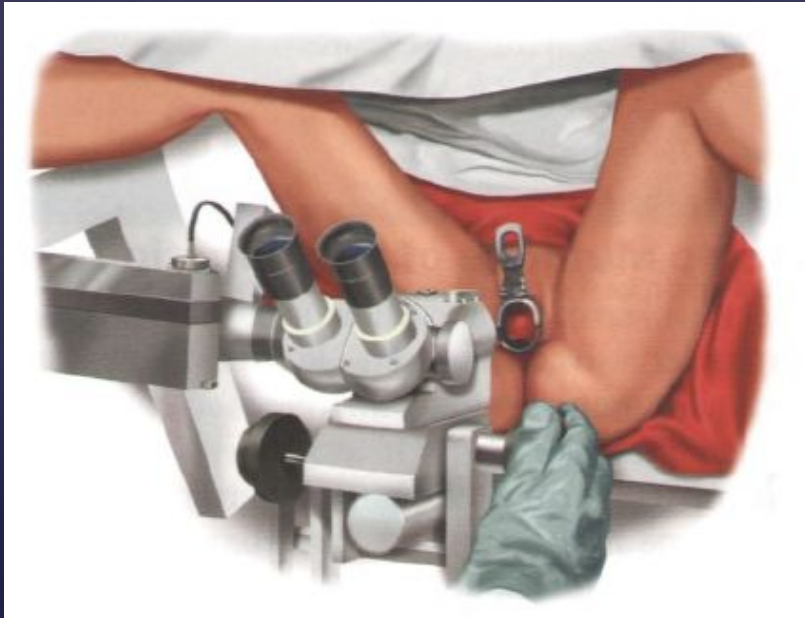
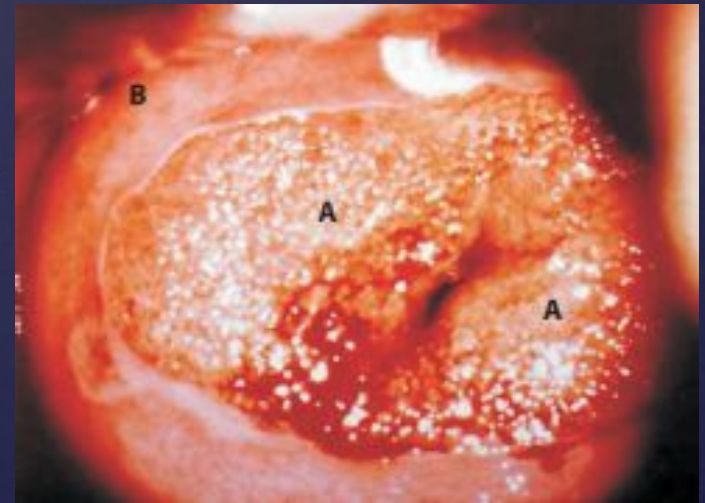


Кольпоскоп с окулярами

ШМ у нерожавшей женщины (норма)

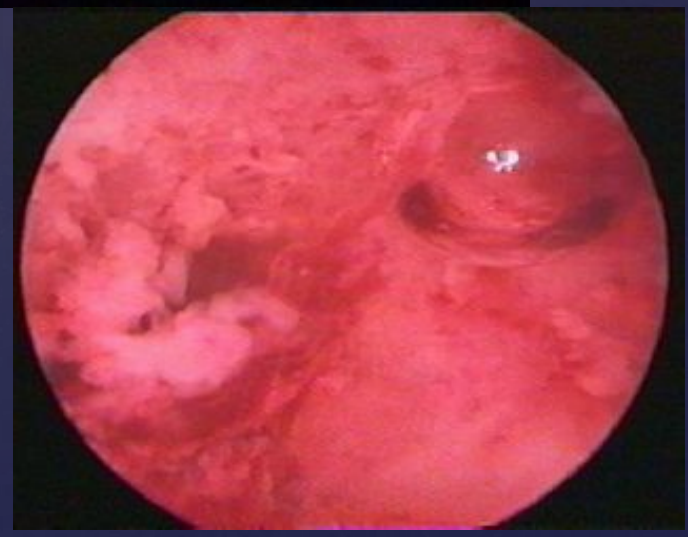
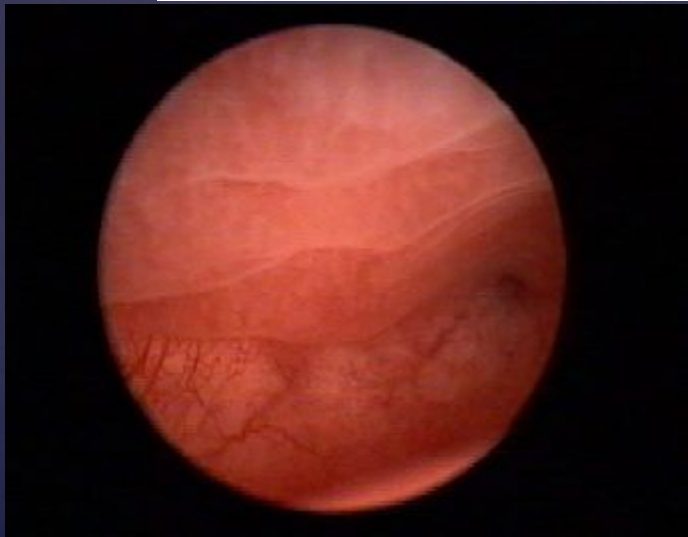
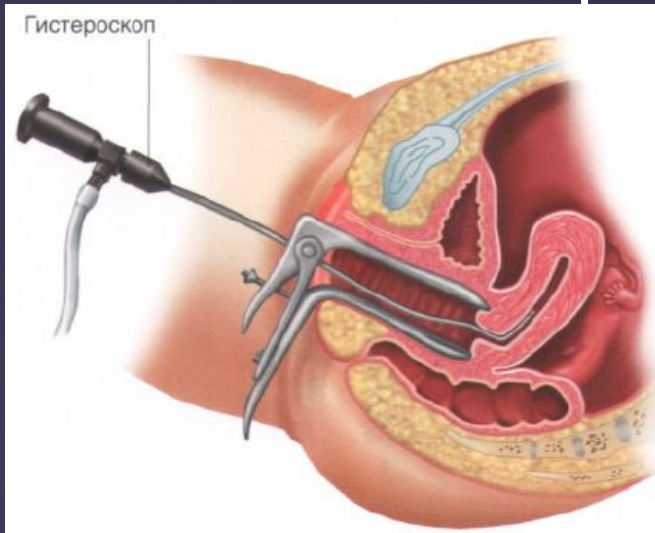


Выраженная эктопия ШМ



Эндоскопические методы исследования

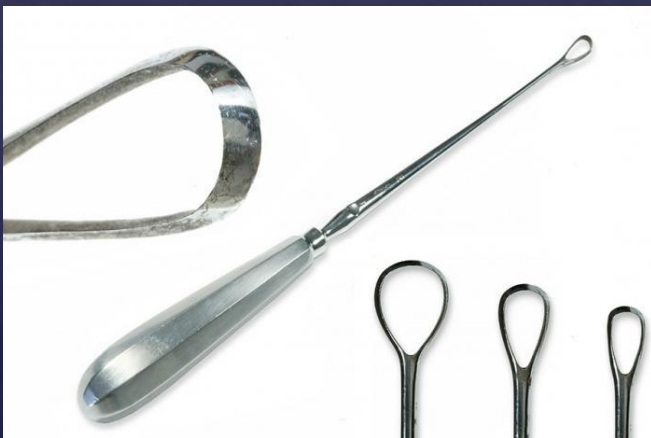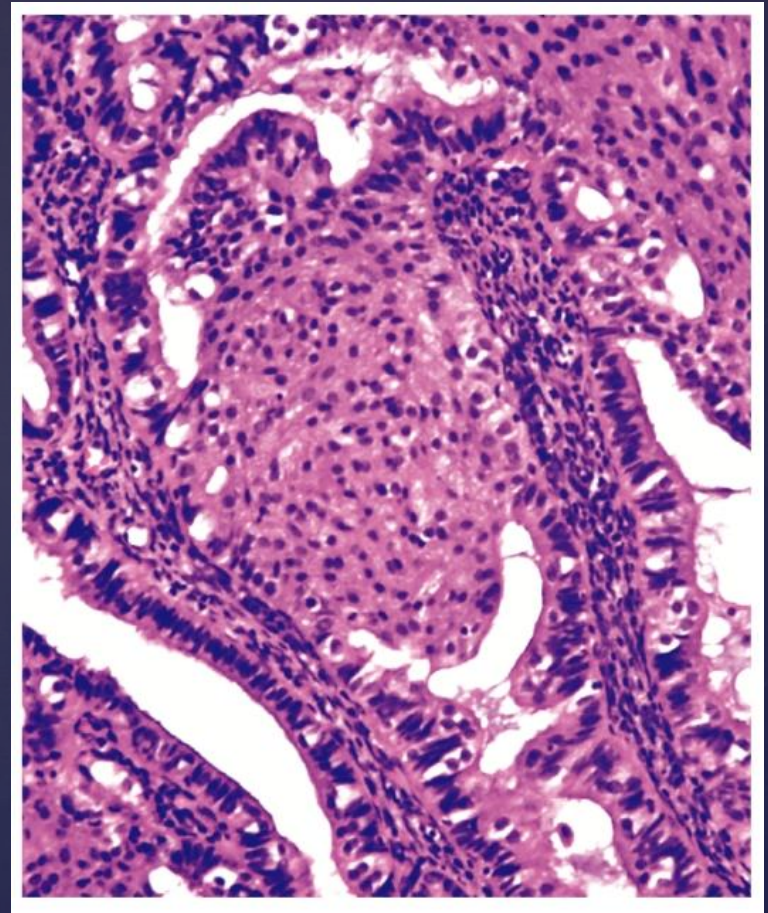
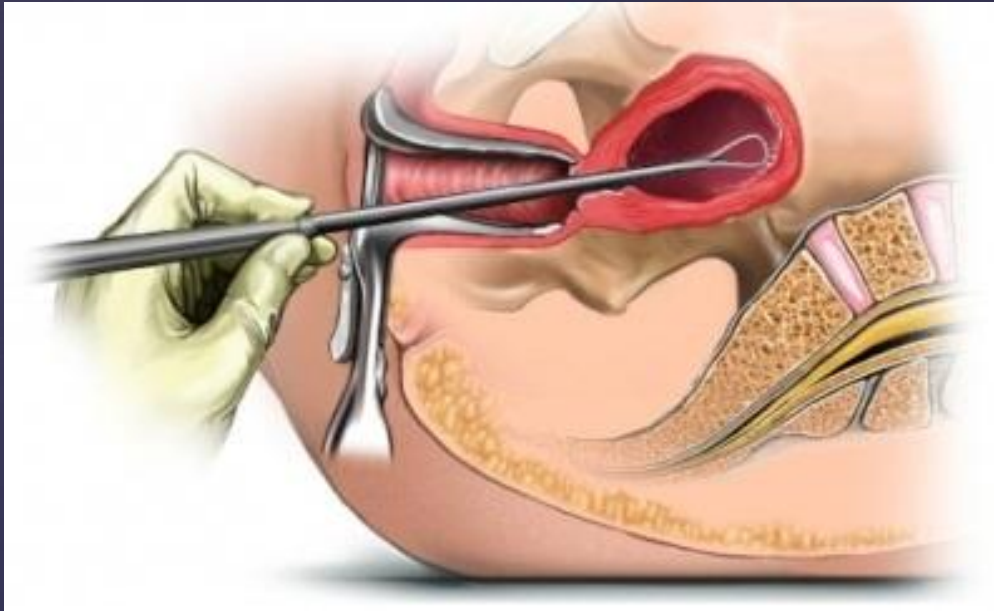
Гистероскопия



Эндометрий в фазе поздней пролиферации Эндометрий во время менструации

Под ред. В.И. Кулакова, Г.М. Савельевой, И.Б. Манухина Гинекология Национальное руководство

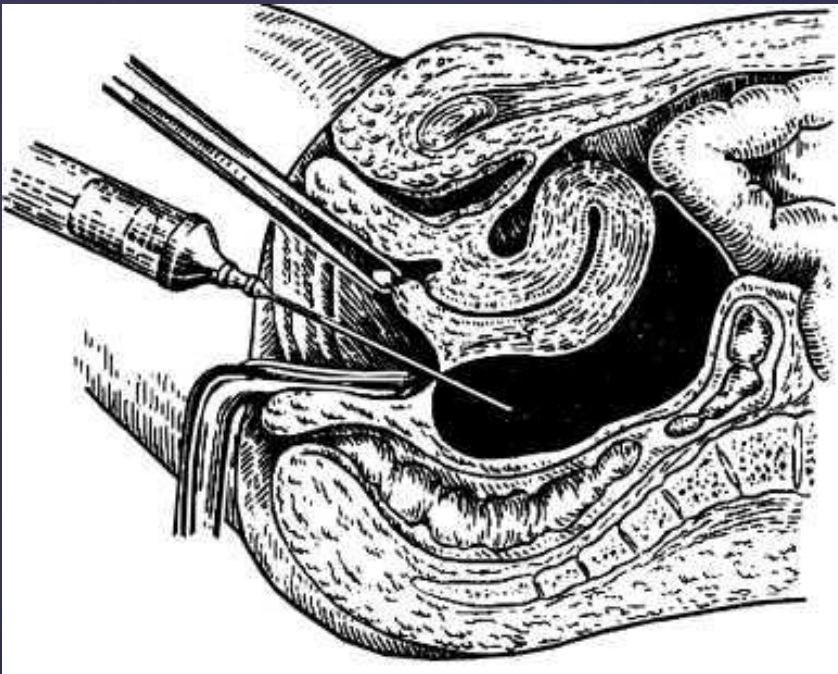
Раздельное диагностическое выскабливание (РДВ)



Железистая гиперплазия эндометрия

Кульдоцентез

Характер жидкости:



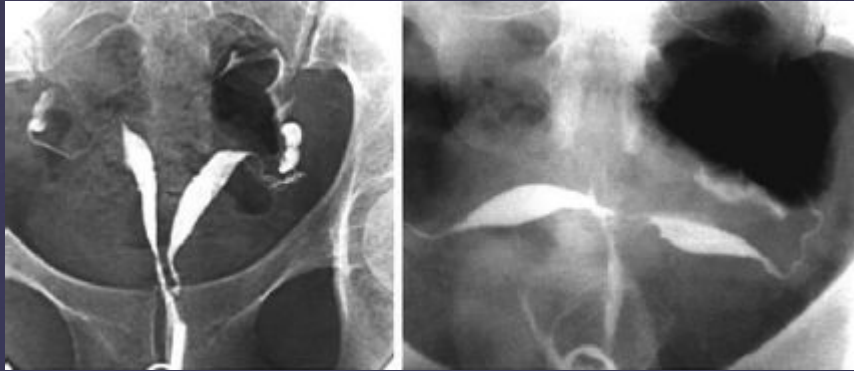Кровь

Гной

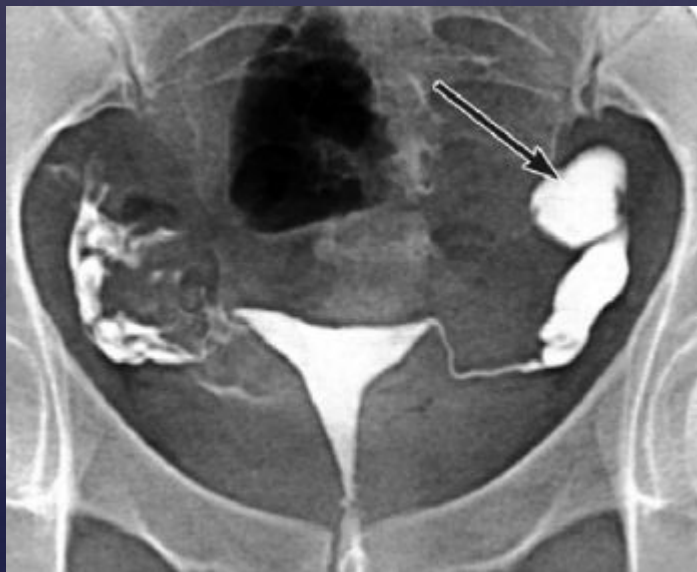Экссудат

Рентгенологические методы Гистеросальпингография

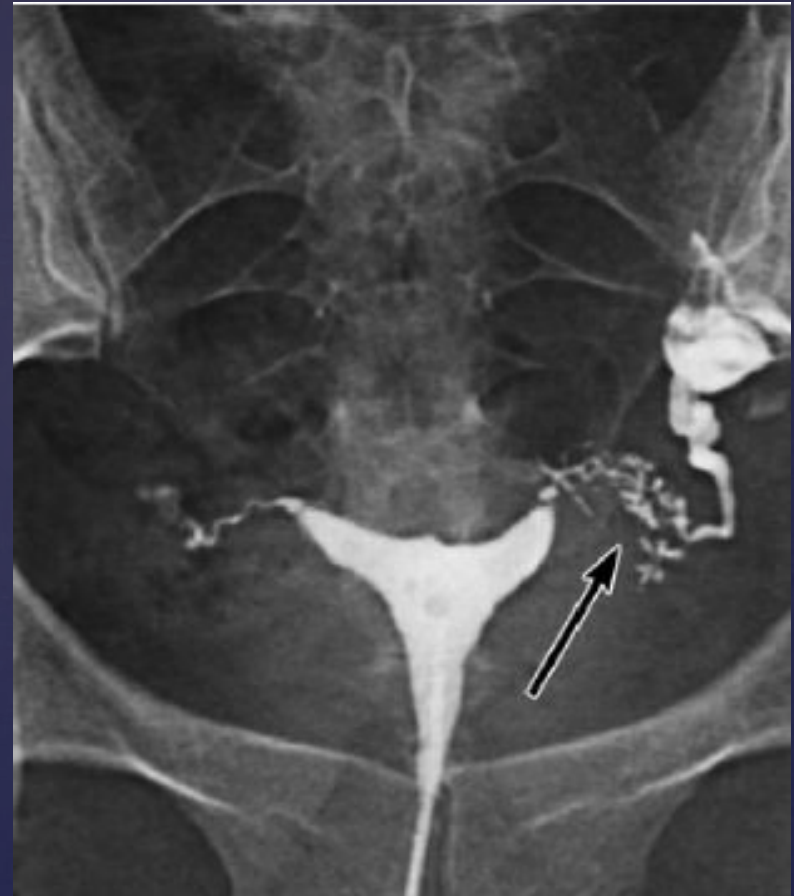Пороки развития матки



Сактосальпинкс



*Эндометриоз в истмическом отделе
левой маточной трубы*



Особенности гинекологических операций

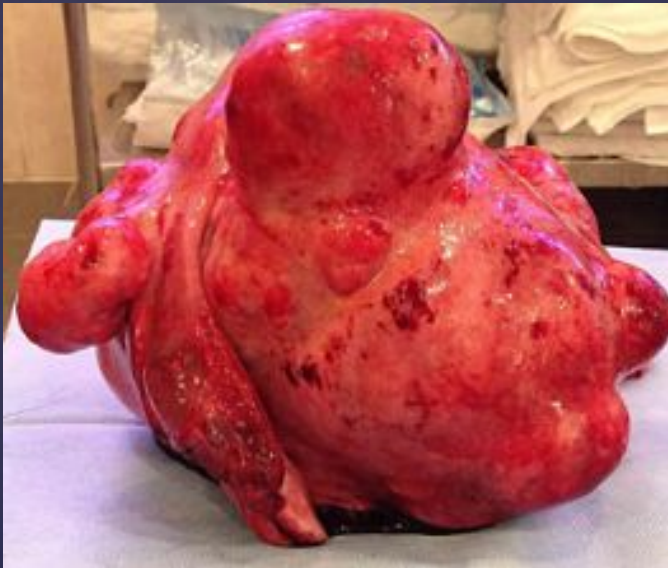Адекватный объем
хирургического
вмешательства

Восстановление
функций

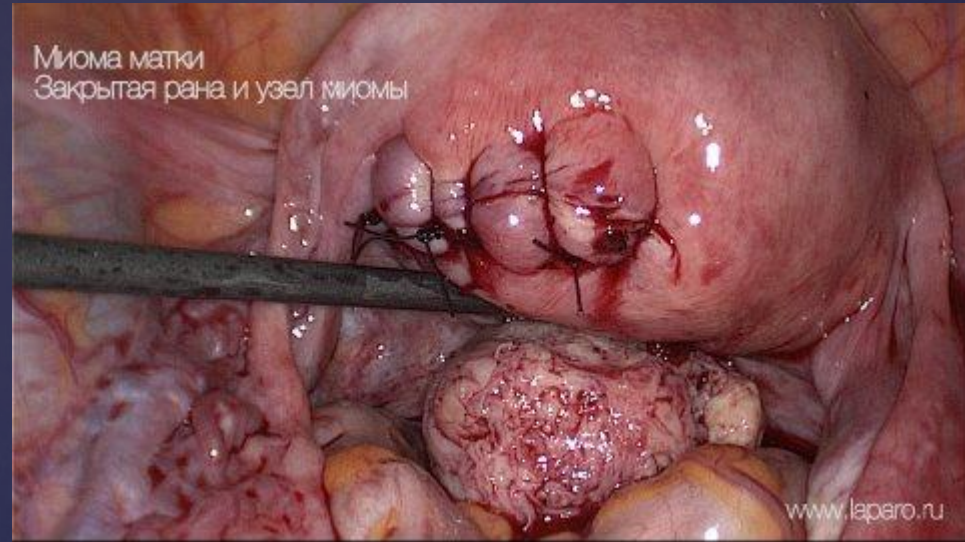
Рациональный
хирургический
доступ

Прецизионность

Объем хирургического вмешательства

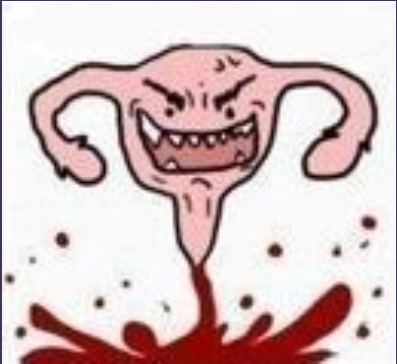

Радикальные операции



Органосохраняющие операции

Восстановление функций



Менструальная



Гормональная



Репродуктивная

Хирургический доступ

```
graph TD; A[Хирургический доступ] --> B[Трансабдоминальные]; A --> C[Трансвагинальные];
```

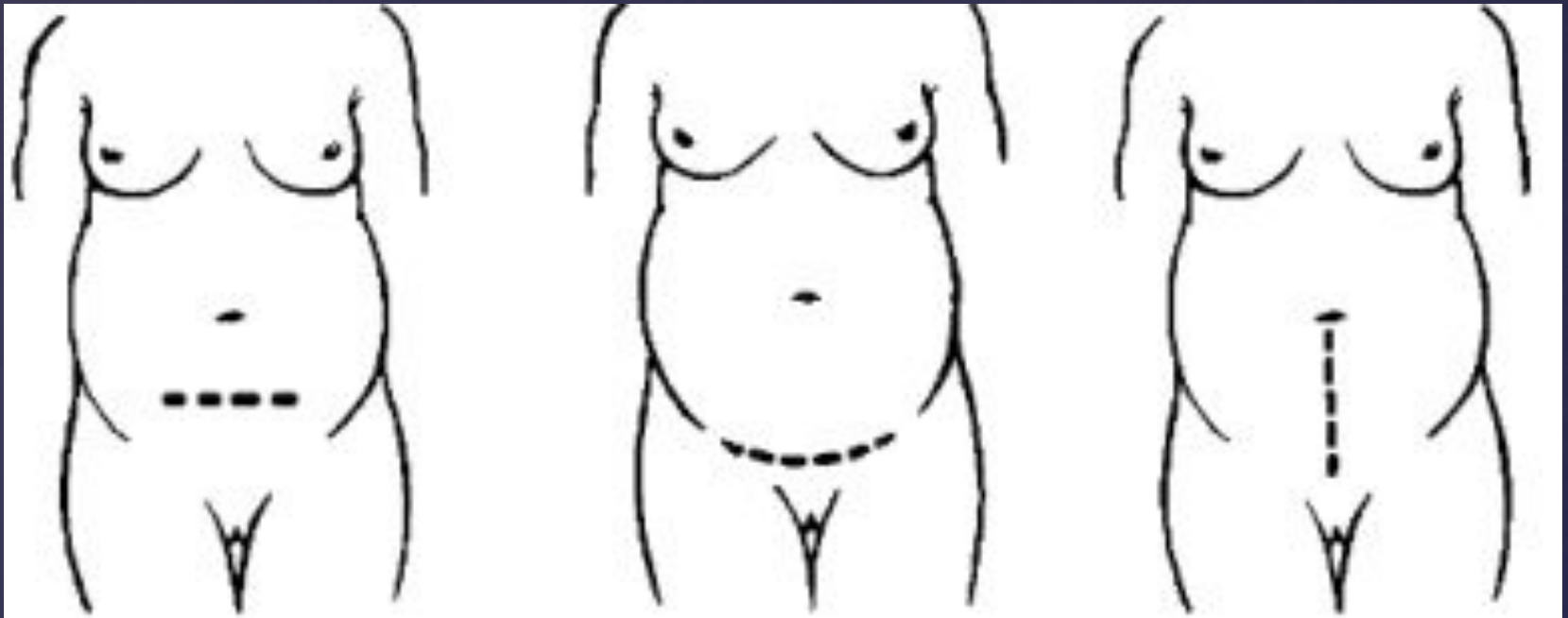
Трансабдоминальные

- Нижнесрединная лапаротомия
- Поперечный надлобковый (по Пфанненштилю)
- Поперечный интериликальный (по Черни)
- Мини-лапаротомия
- Лапароскопия

Трансвагинальные

- Влагалищный
- Гистероскопический

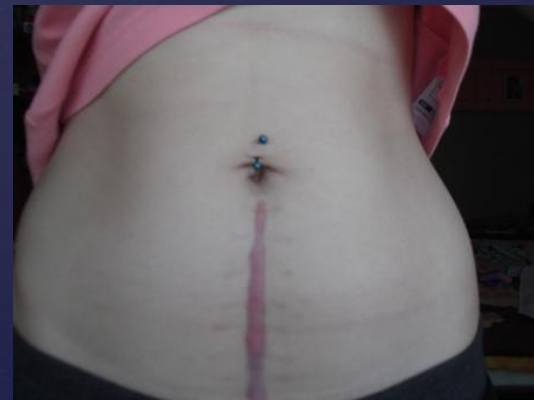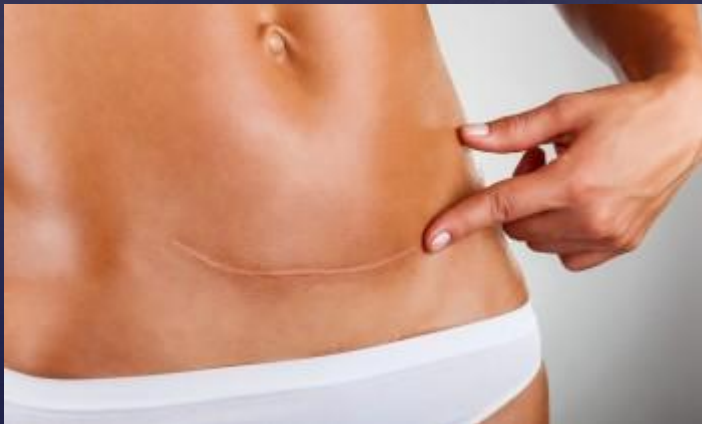Абдоминальные доступы



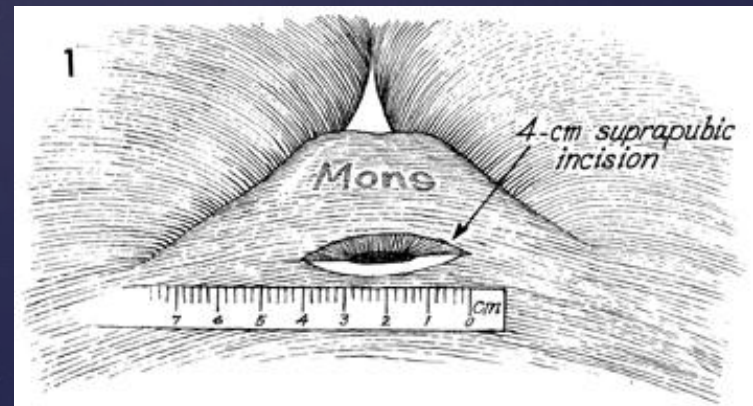
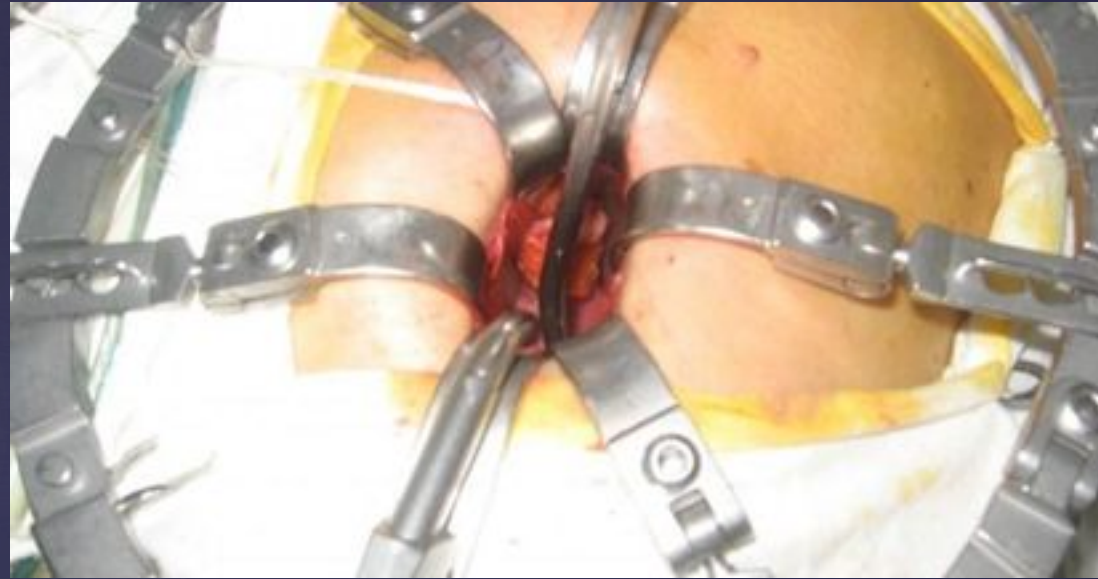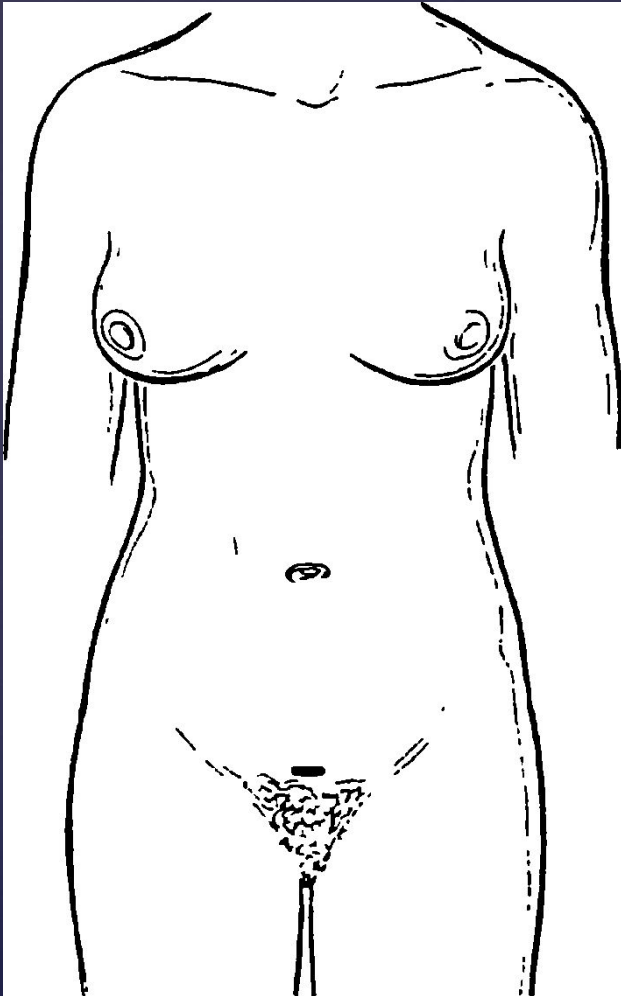
По Черни

По Пфанненштилю

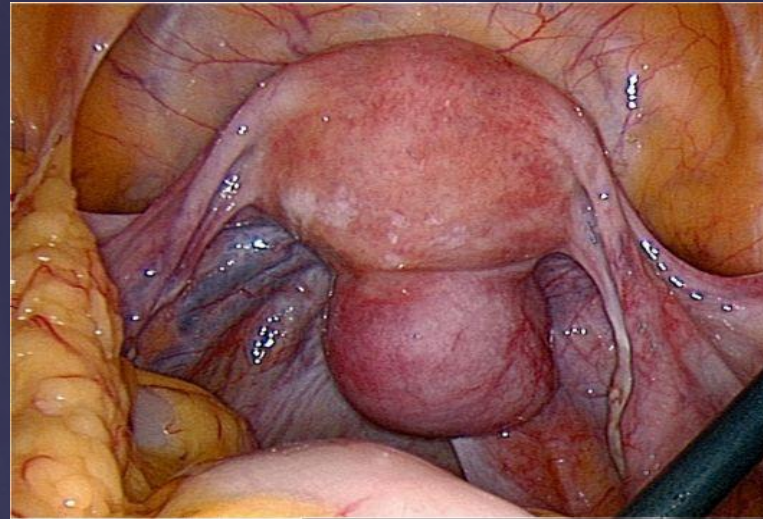
Нижняя срединная лапаротомия



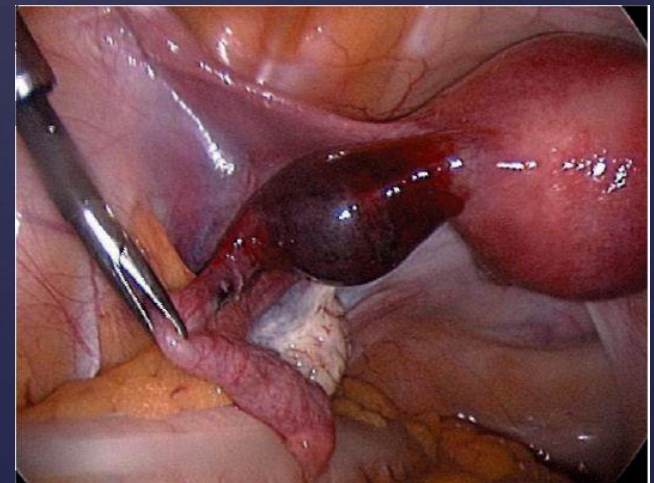
Мини-лапаротомия



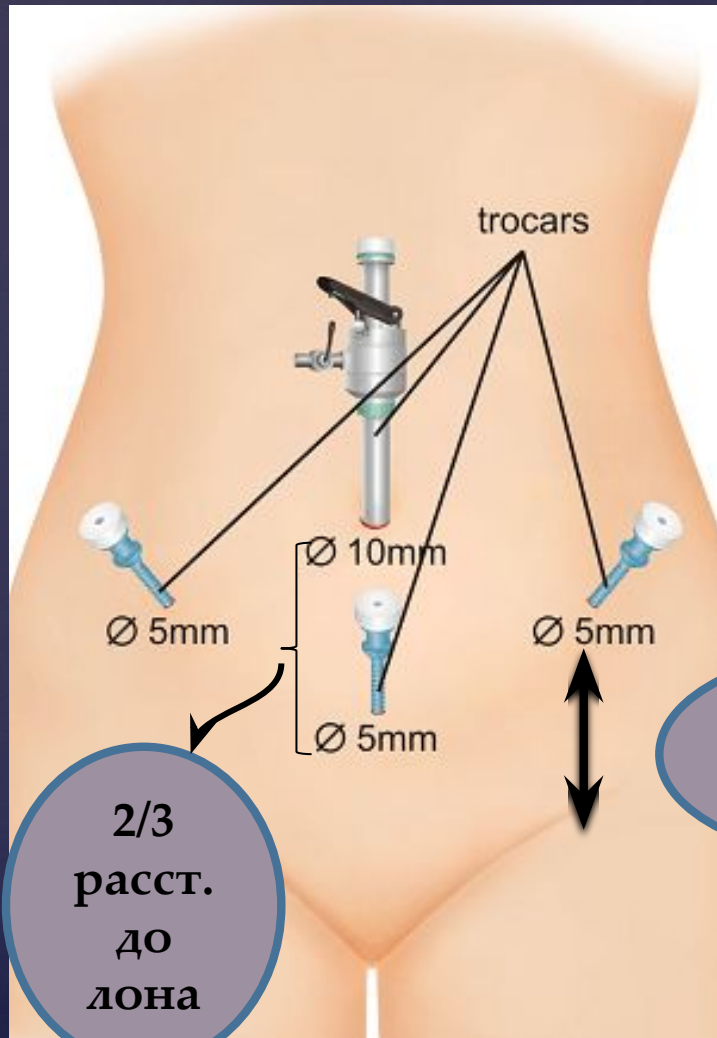
Лапароскопия



Субсерозный миоматозный узел



Трубная беременность



trocars

Ø 5mm

Ø 10mm

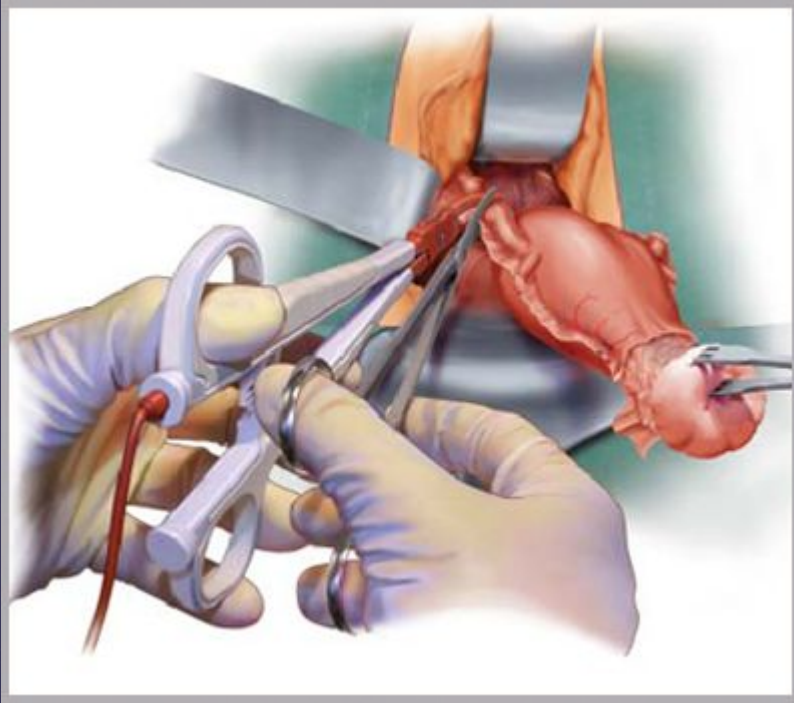
Ø 5mm

Ø 5mm

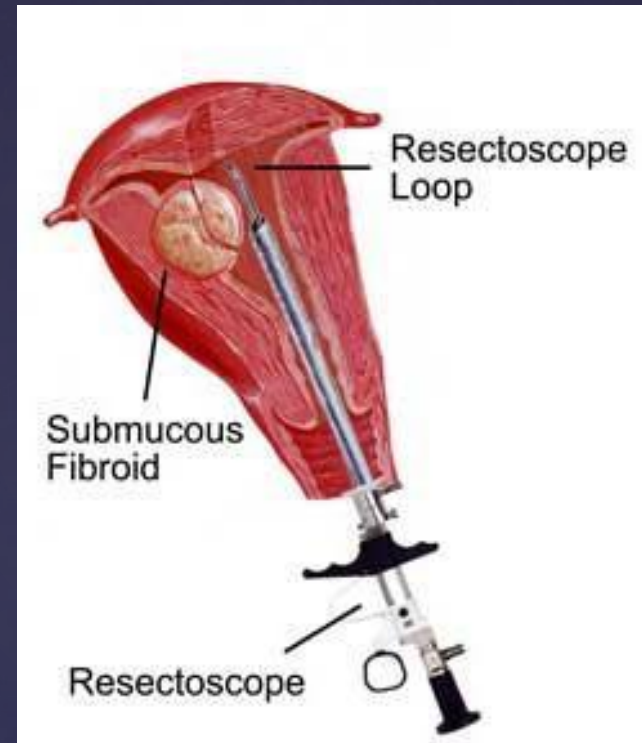
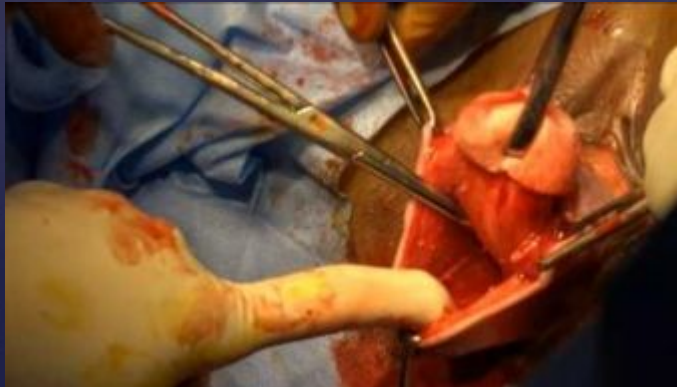2/3
расст.
до
лона

2,5-3,5 см
или
5-6 см

Трансвагинальные доступы



Влагалищная гистерэктомия



Гистерорезектоскопия



Осложнения, связанные с гинекологическими вмешательствами

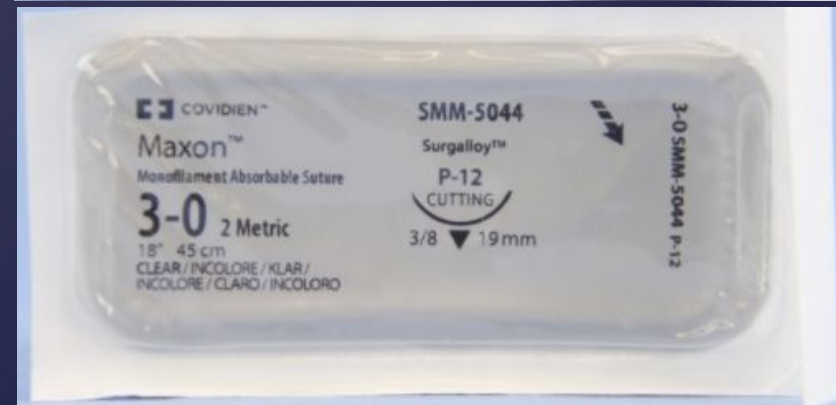
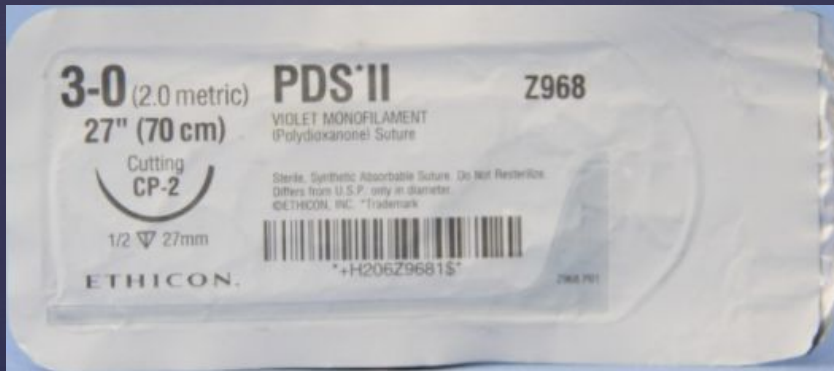
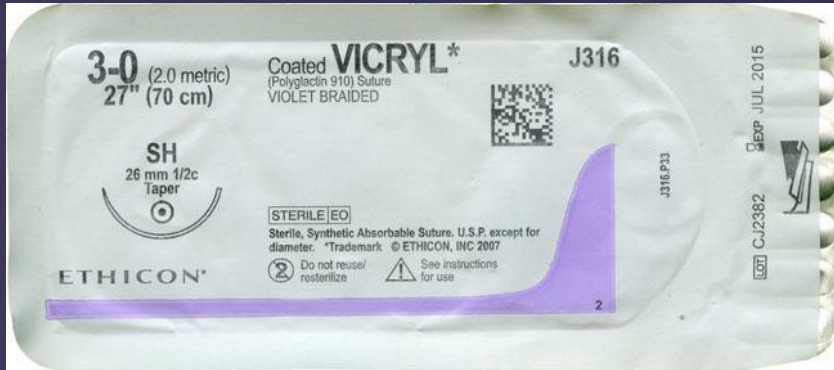
- ▣ Повреждение сосудов передней брюшной стенки
- ▣ Повреждение петель кишечника
- ▣ Повреждение мочевого пузыря
- ▣ Повреждение мочеточника!!!

Требования к идеальному шовному материалу в АиГ

- ▣ Минимальная травматизация (тонкий, эластичный шовный материал)
- ▣ Прочный, хорошо фиксирует узел
- ▣ Сроки рассасывания – превышают критический период заживления раны (10-14 дней)
- ▣ Незначительная аллергическая реакция
- ▣ Отсутствие фитильного эффекта
- ▣ В процессе рассасывания продукты биодеструкции включаются в нормальный метаболизм

Шовный материал

Преимущества у синтетических рассасывающихся нитей

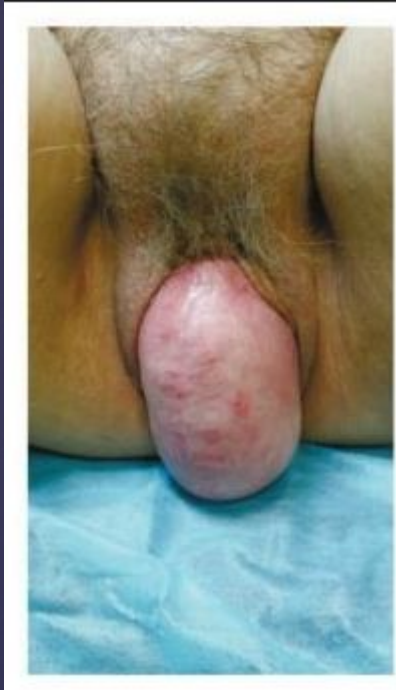

Но может
использоваться кетгут

Направления оперативной гинекологии

- ▣ Урогинекология
- ▣ Онкогинекология
- ▣ Репродуктивная хирургия
- ▣ Реконструктивно-пластическая
гинекология

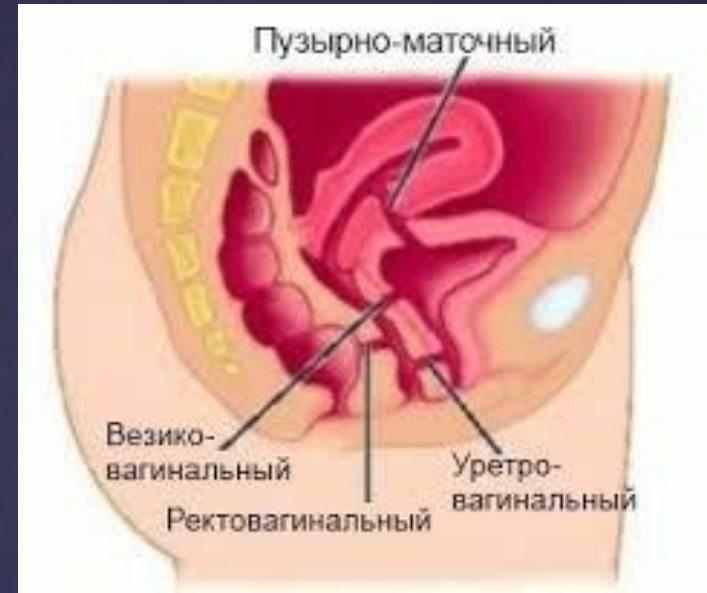Урогинекология



**Проплапс
тазовых
органов**

**Недержание
мочи**

Сочетаются в 80% случ.

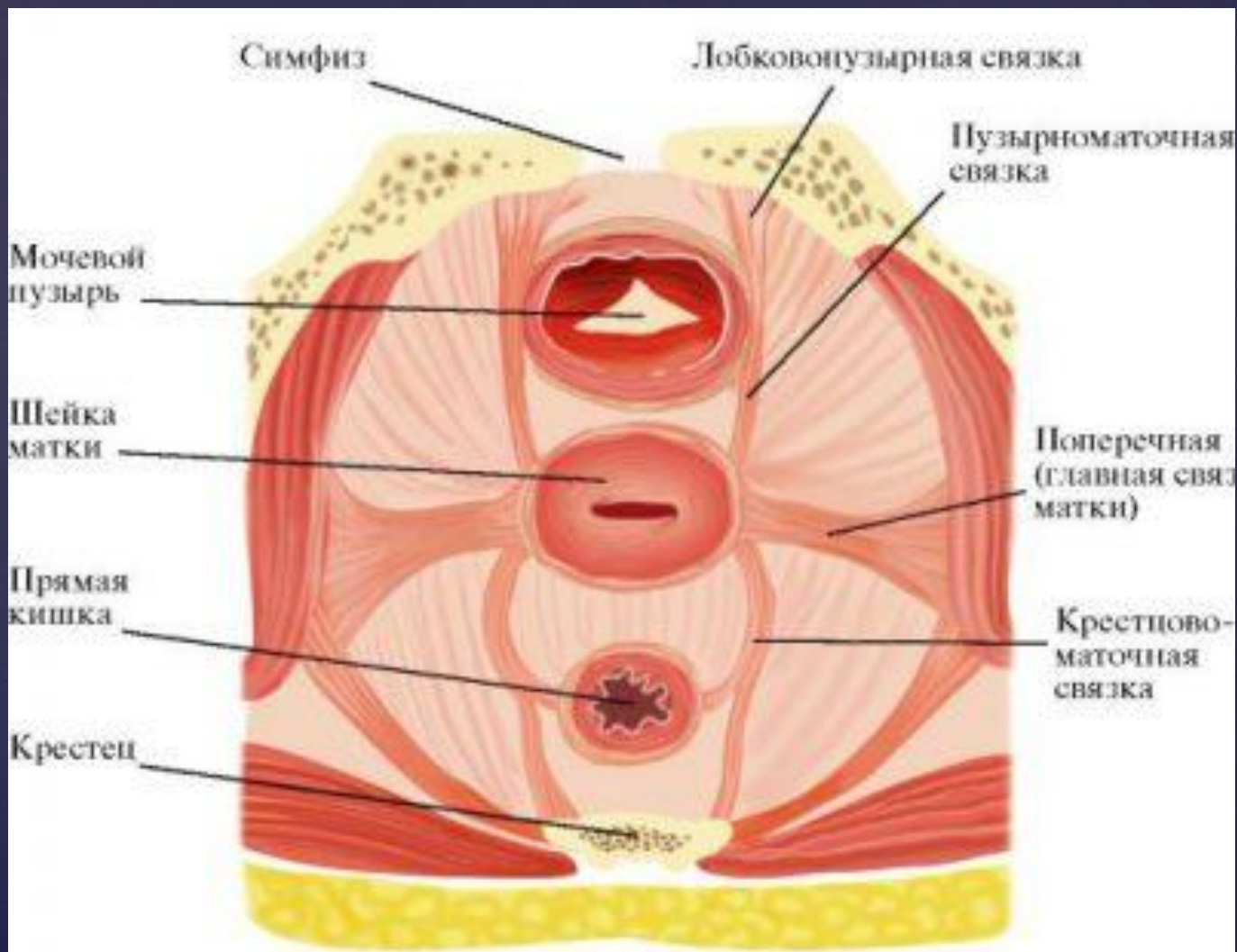


Урогенитальные свищи

- Пузырно-маточный
- Везико-вагинальный
- Уретро-вагинальный

Еще немного анатомии

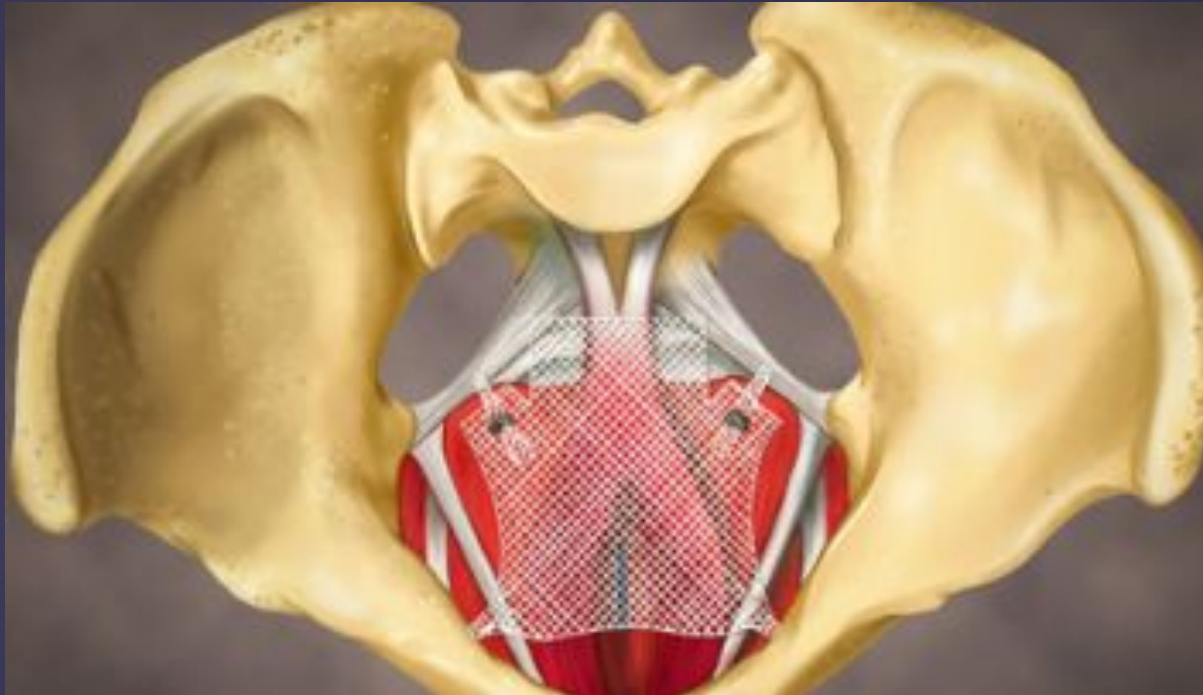
Фиксирующий аппарат матки



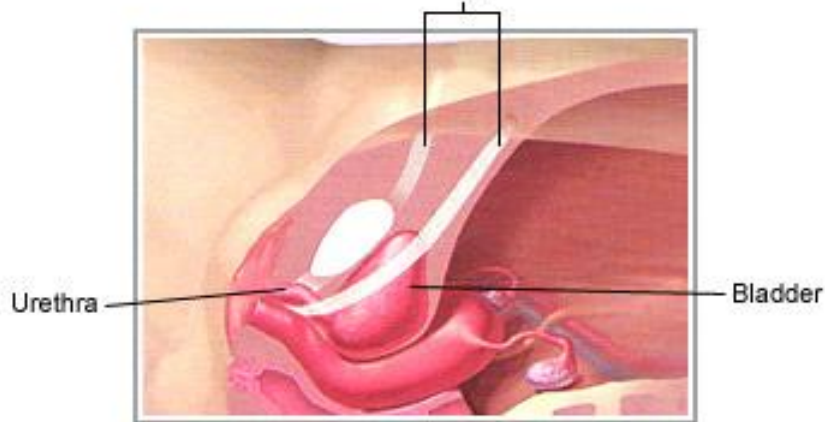
Пролапс тазовых органов

- Пролапс переднего отдела (уретроцеле, цистоцеле, уретроцистоцеле) – **Лобково-цервикальная фасция**
- Пролапс среднего отдела (маточный пролапс, пролапс сводов влагалища) - **Маточно-крестцовые и кардинальные св.**
- Пролапс заднего отдела (ректоцеле, энтероцеле) - **Ректо-вагинальная св.**

Лечение



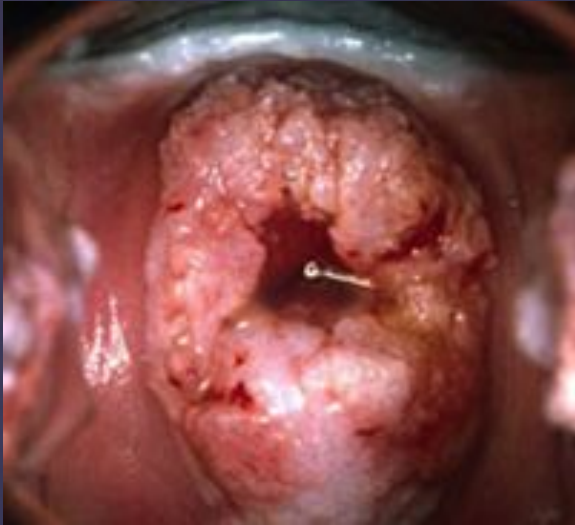GYNECARE TVT
Tension-Free Support for Incontinence



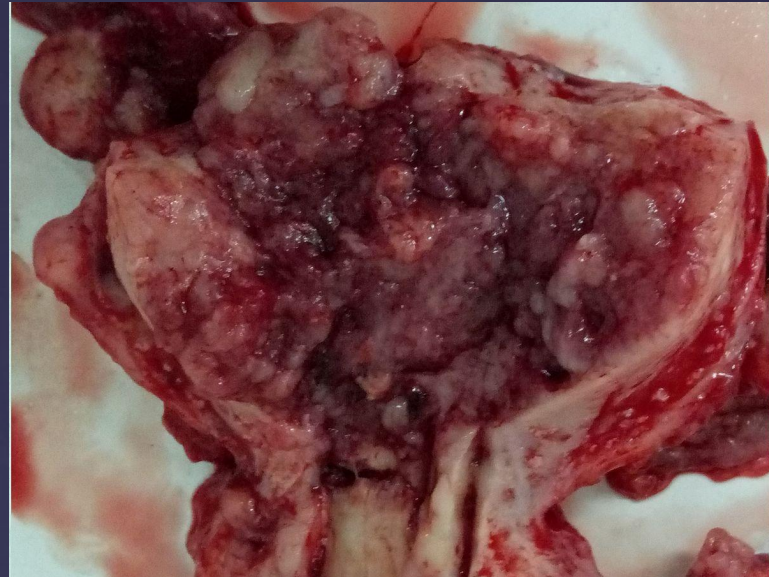
Использование синтетических материалов для укрепления тазового дна

Слинговая операция TVT
(Недержание мочи)

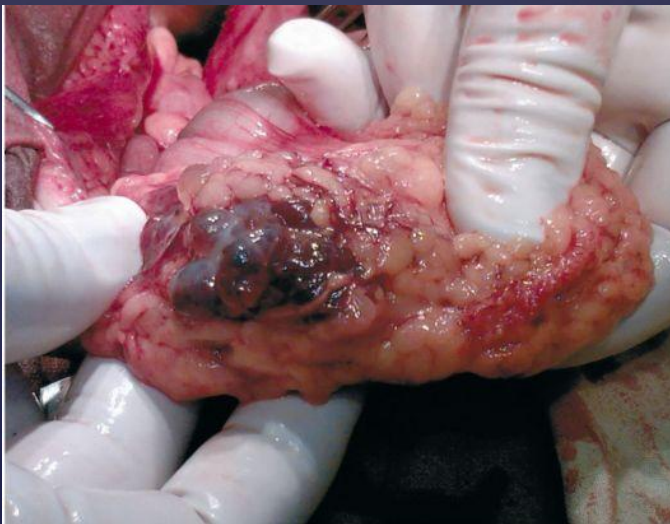Онкогинекология



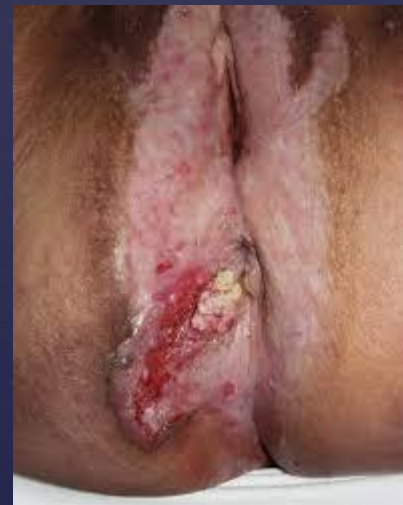Рак шейки матки



Рак тела матки



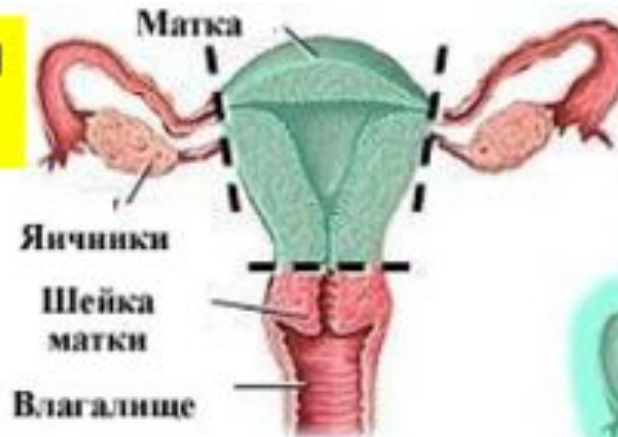Опухоли яичников



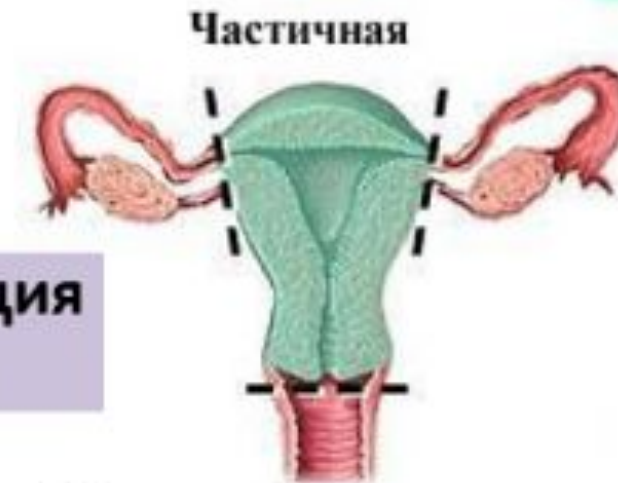Рак вульвы
и влагалища

Гистерэктомия

**Ампутация
матки**

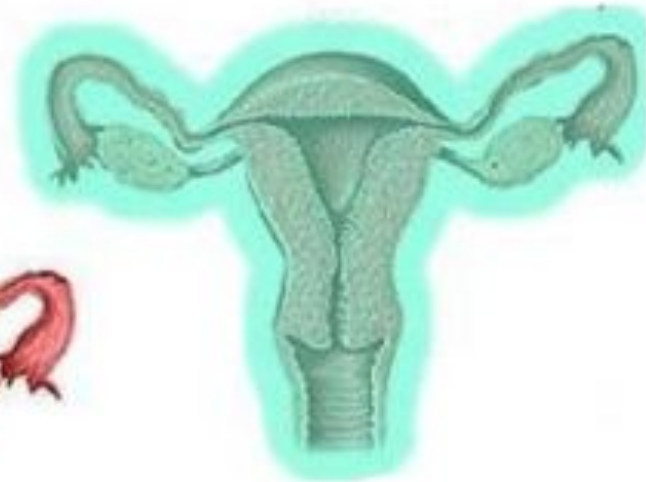


Во время гистерэктомии
может быть удалена
матка, шейка матки,
и яичники



**Экстирпация
матки**

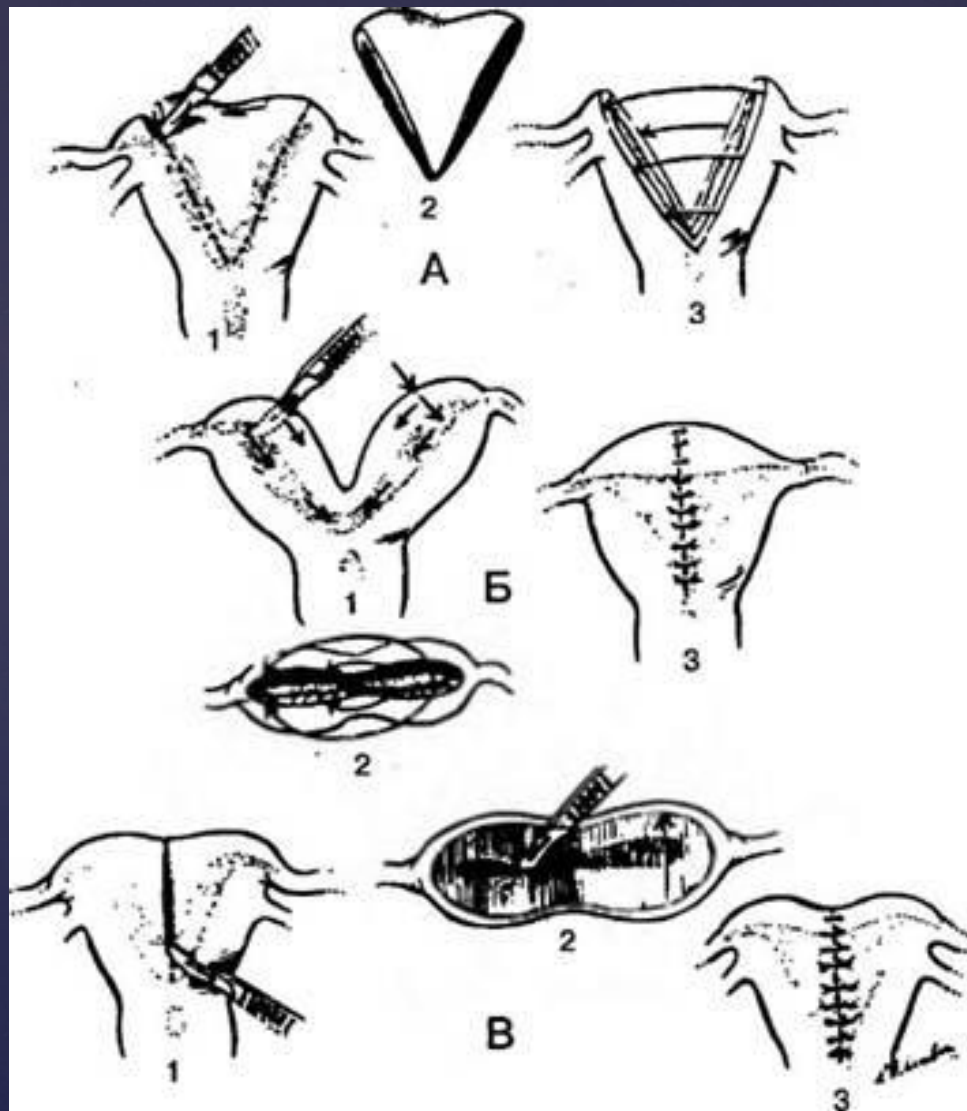
Простая гистерэктомия



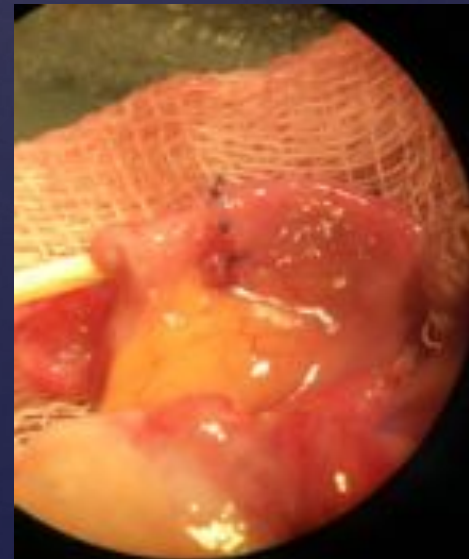
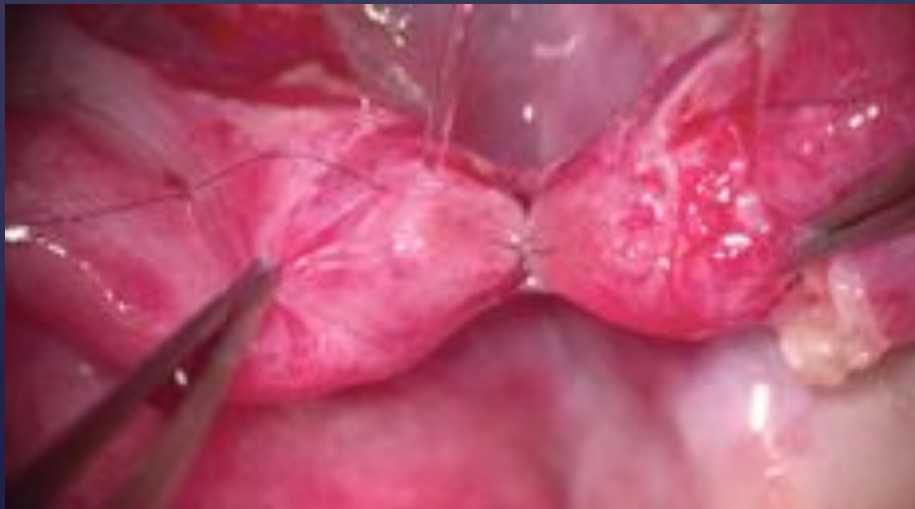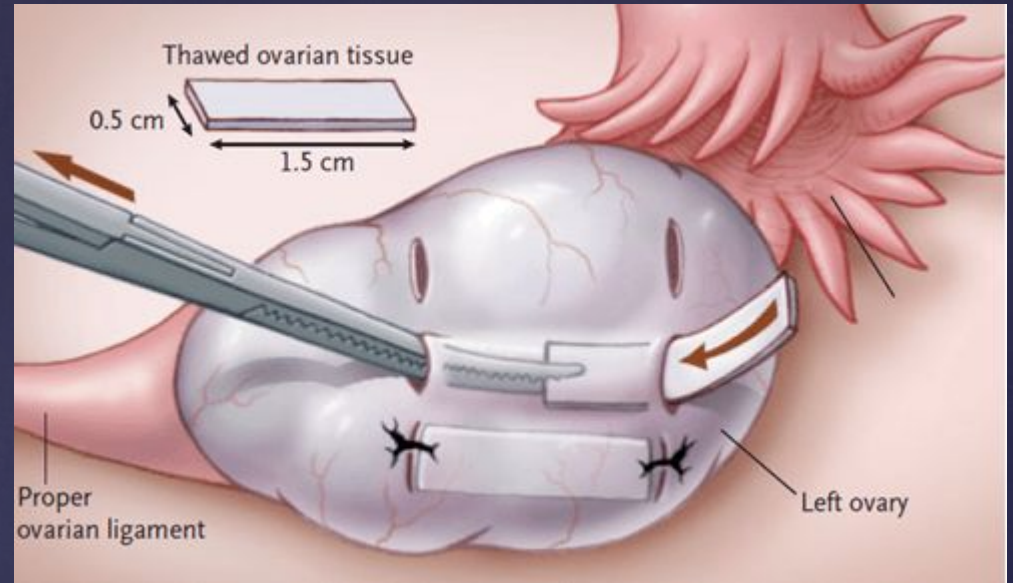
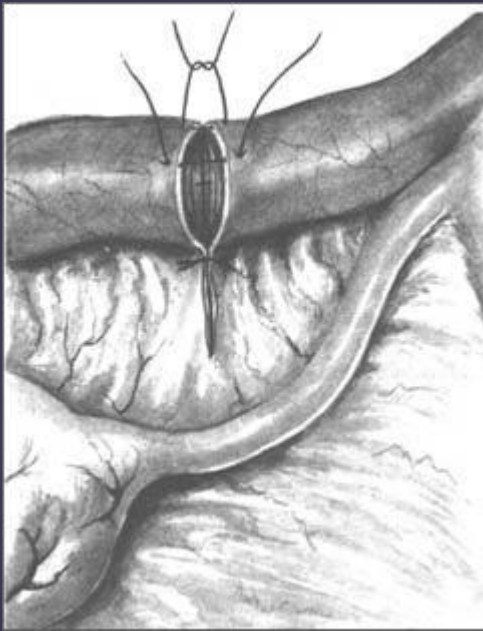
Радикальная
гистерэктомия

**Операция
Wertheim**

Пороки развития



Репродуктивная хирургия



Спасибо за внимание!