



ВОЕННО-МЕДИЦИНСКАЯ АКАДЕМИЯ



Военно-медицинская академия

Компьютерная томография в  
диагностике повреждений  
органов живота и таза

Параметры сканирования	Технология спирального сканирования
Топограмма	Прямая проекция всей области таза
Зона сканирования	От крыльев подвздошных костей и L5 позвонка до симфиза с захватом верхней трети бедренной кости
Время вращения рентгеновской трубки	0,75 с
Коллимация слоя	3 – 8 мм
Смещение стола за один оборот трубки	4,5 – 12 мм
Шаг спирали	1,5
Напряжение кВт	120 – 140
Экспозиция мАс	250
Наклон гентри	Нет (иногда параллельно плоскости крестца)
Направление сканирования	Любое, обычно краниокаудальное
Длительность сканирования	Менее 30 с
Инкремент реконструкции	1/2, 2/3 величины коллимации
Величина поля исследования (FOV)	35 – 40 см

# КТ-морфология

- ▶ Разрыв - происходит по ходу сосудов и щелей
- ▶ Внутрипаренхиматозная гематома – скопление крови по ходу разрыва
- ▶ Подкапсульные гематомы- скопление крови под интактной капсулой, которые обычно имеют форму линзы
- ▶ Контузия - участки минимального кровоизлияния и отека паренхимы без ее разрыва



Рентгенологическими симптомами наличия свободной крови в брюшной полости является расширение и затенение боковых каналов живота, а также наличие затенений неправильной формы в брюшной полости в местах скопления крови. Однако эти симптомы выявляются не всегда и только при большом объёме излившейся крови.

Вместе с тем, симптом расширения боковых каналов и при обширном гемоперитонеуме может отсутствовать в связи с переслоением скопления крови раздутыми петлями кишечника

Рентгенологическое исследование не обладает достаточной информативностью в выявлении вне- и внутрибрюшных кровотечений, чувствительность рентгенографии составляет 10,1%, специфичность 32,6%.

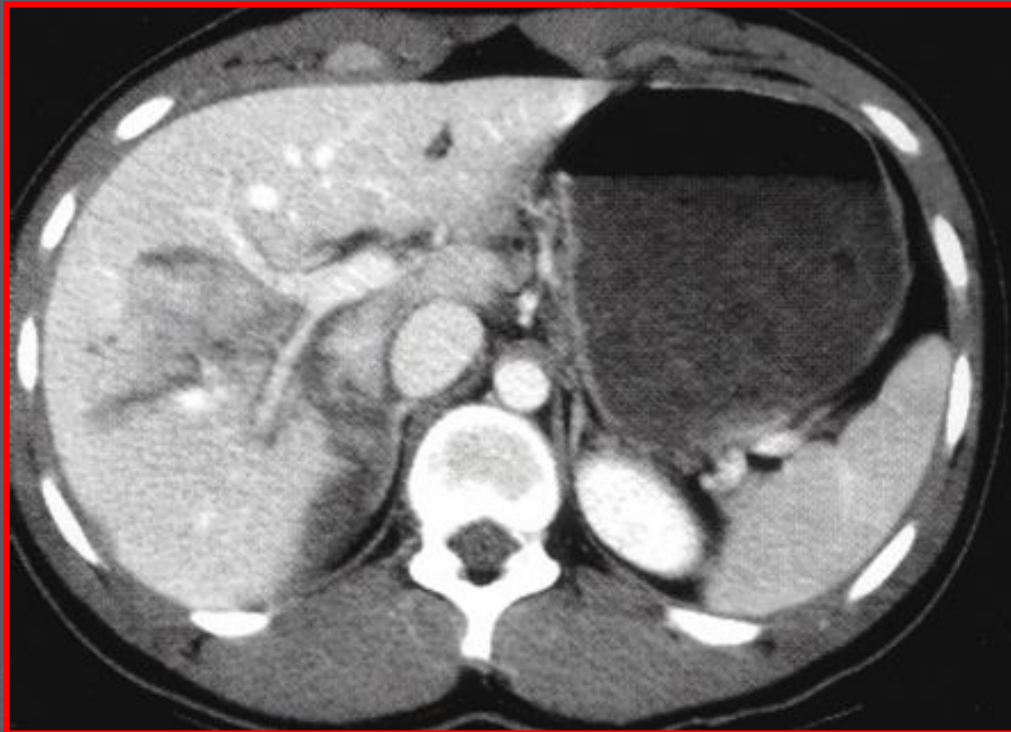
# Шкала повреждений органов AAST/для повреждений печени

1	Степень	Повреждение	Описание
2	<b>1</b>	Гематома Разрыв	Подкапсульная, < 10% площади поверхности Разрыв капсулы. Глубина < 1 см
3	<b>2</b>	Гематома Разрыв	Подкапсульная, 10-50 % площади поверхности Внутрипаринхиматозная, диаметр <10 см Глубина в паренхиме 1-3 см, длина <10 см
4	<b>3</b>	Гематома Разрыв	Подкапсульная >50 % площади поверхности или распространенная, прорвавшая капсулу Подкапсульная или внутрипаринхиматозная гематома Внутрипаринхиматозная, диаметр >10 см или распространенная Глубина в паренхиме > 3 см

# Шкала повреждений органов AAST/для повреждений печени

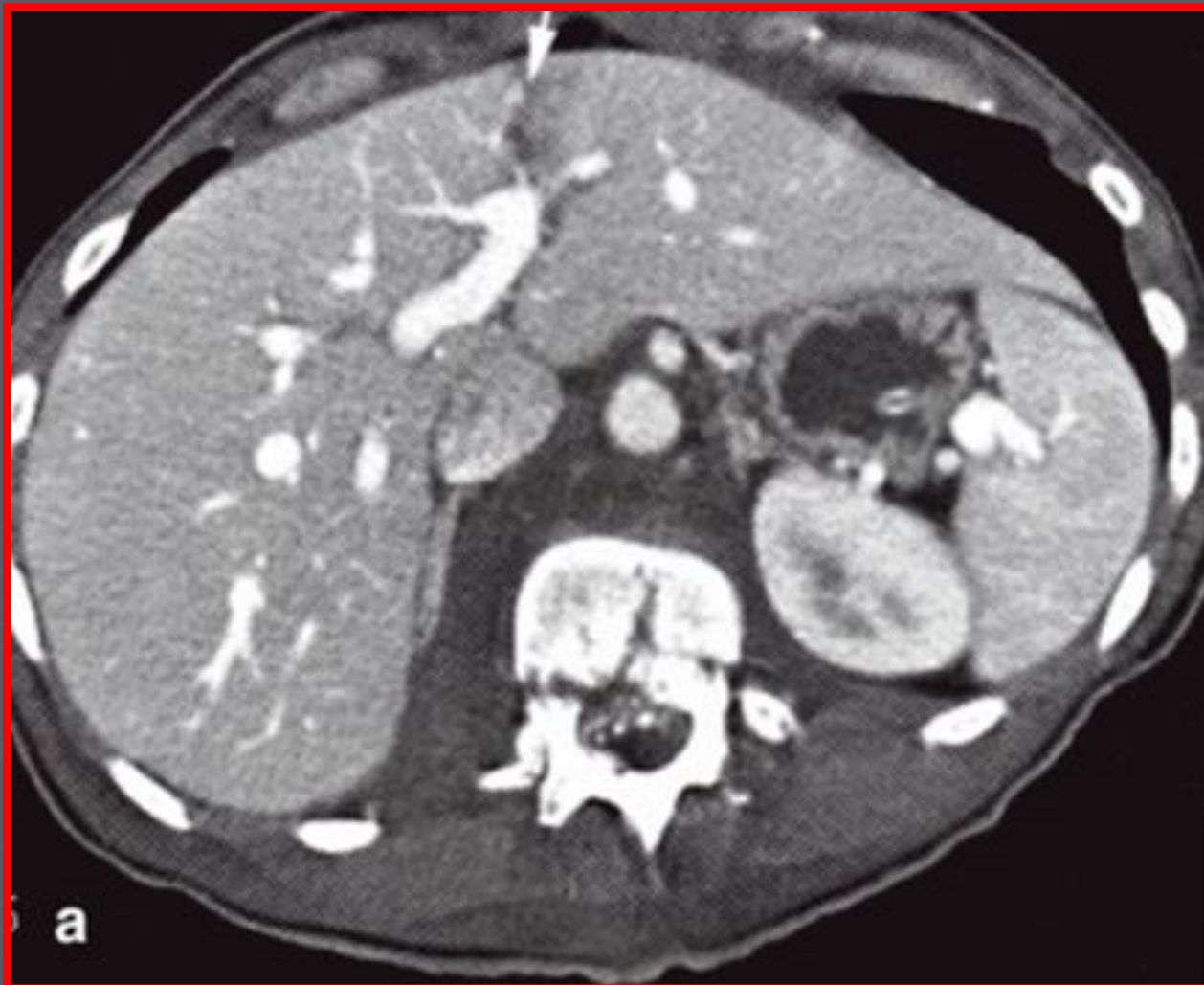1	Степень	Повреждение	Описание
5	4	Разрыв	Разрыв паренхимы с вовлечением 25-75 % доли печени или 1-3 сегментов в одной доле
6	5	Разрыв Сосудистое	Разрыв паренхимы с вовлечением >75 % доли печени или 1-3 сегментов в одной доле Юкставенозные повреждения по ходу печеночных вен (сзади печеночной части НПВ/центральных главных печеночных вен)
7	6	Сосудистое	Отрыв печени

# Разрыв печени

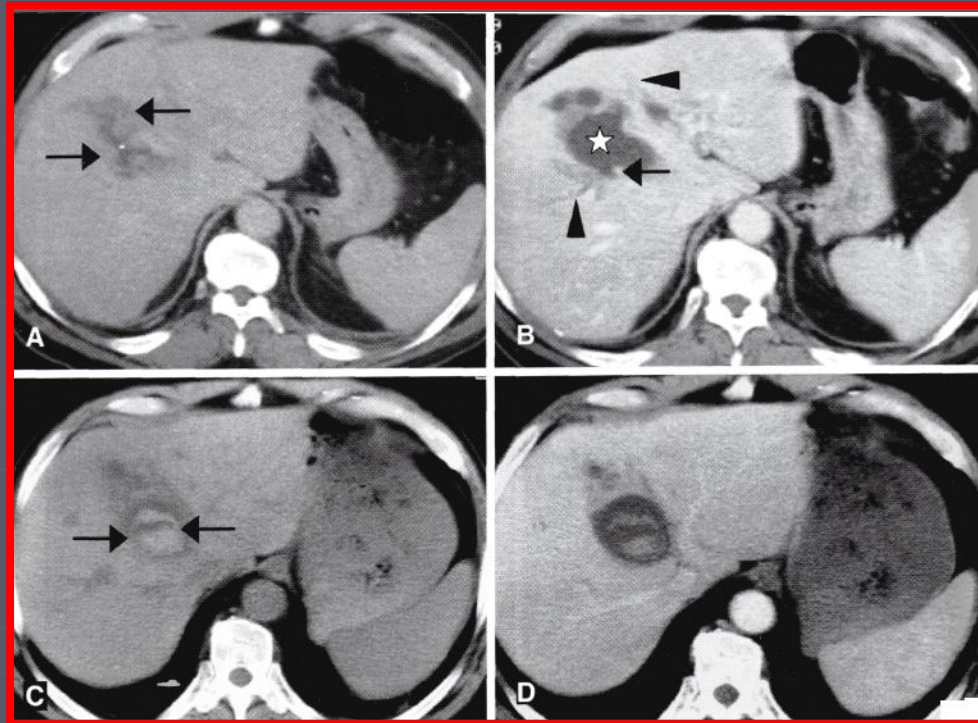




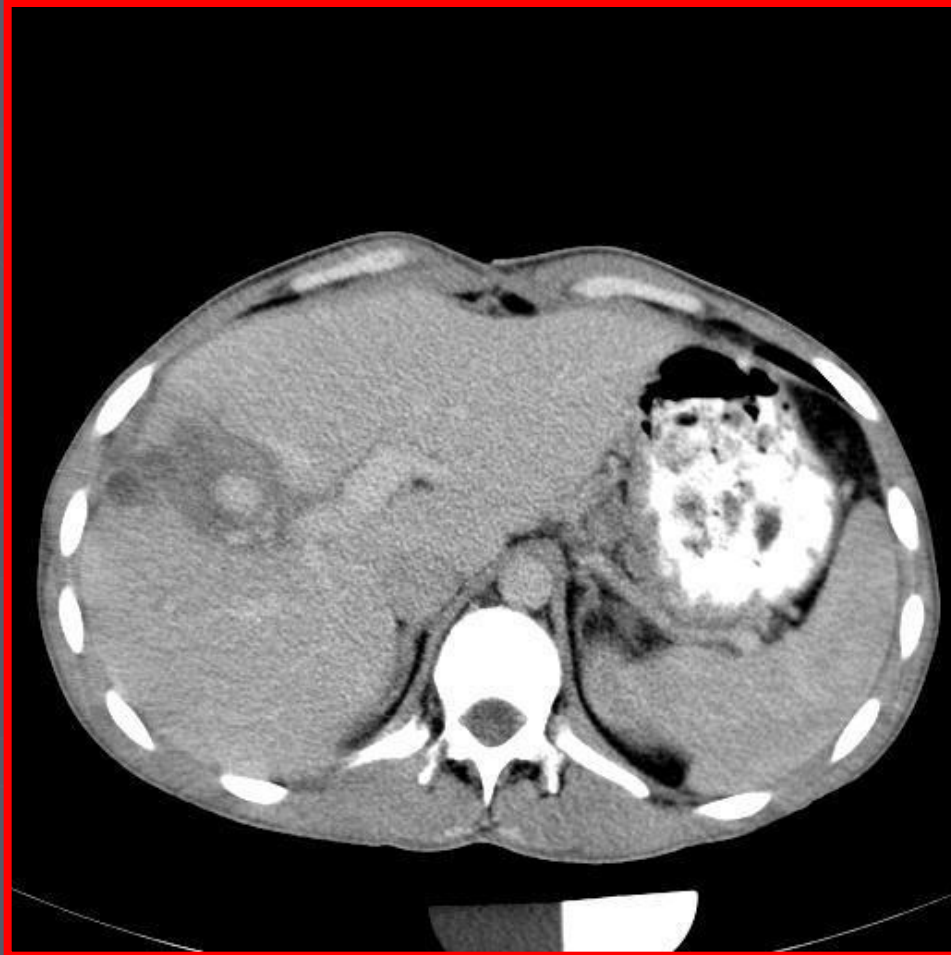# Разрыв печени

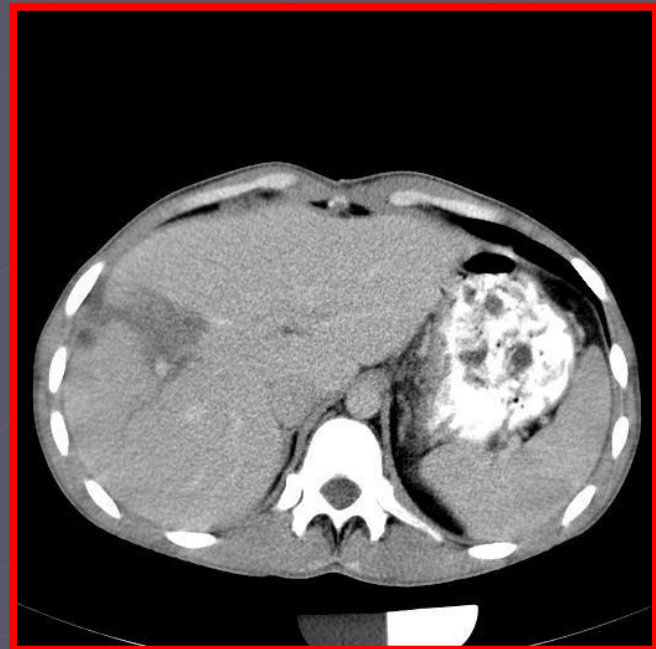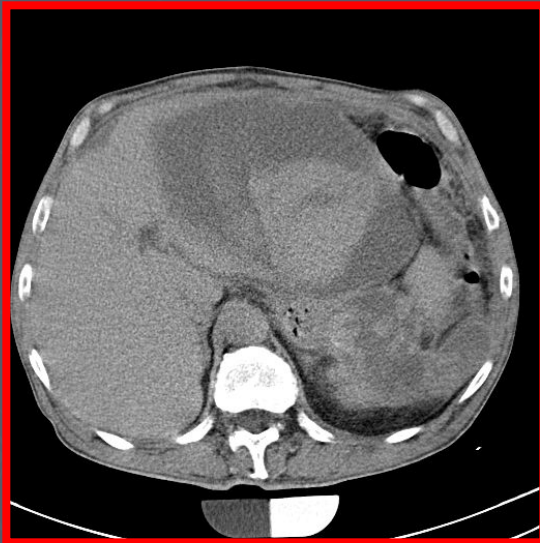
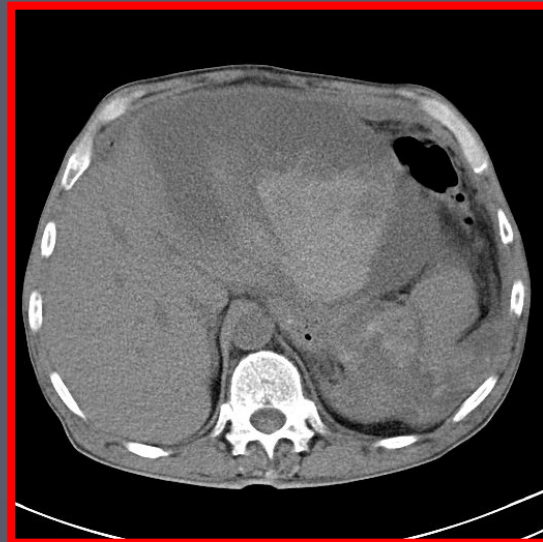

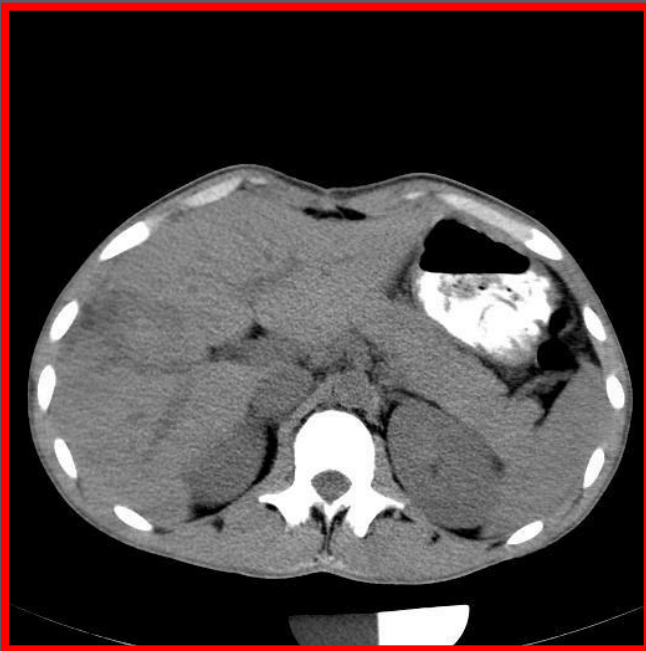
# Разрыв печени

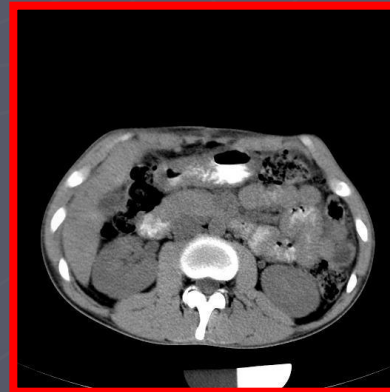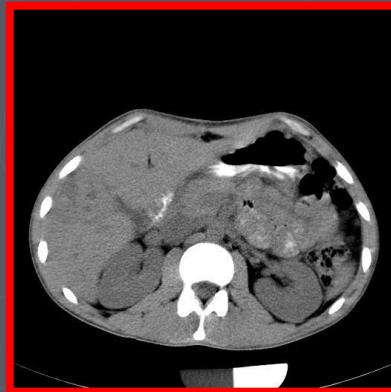
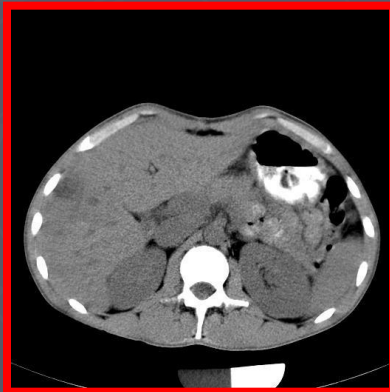
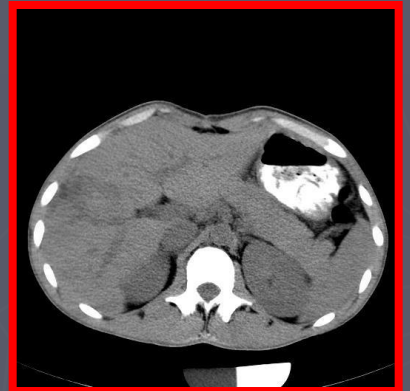
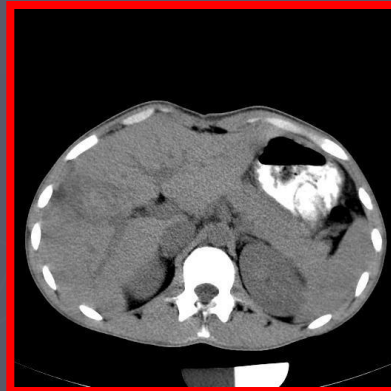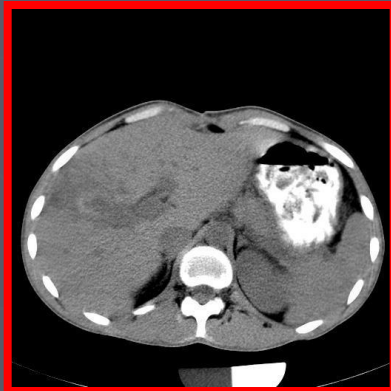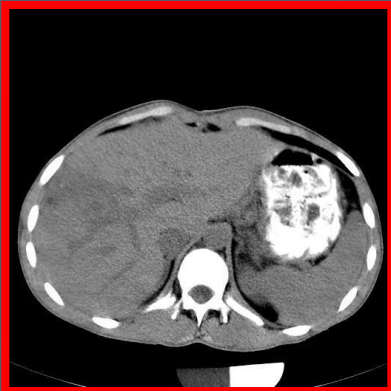
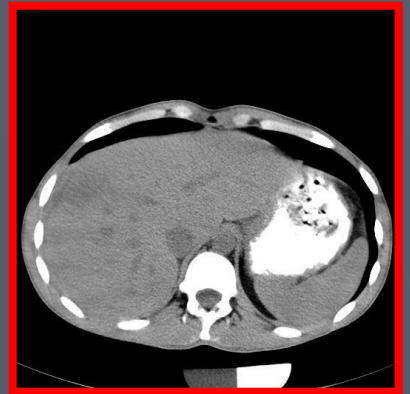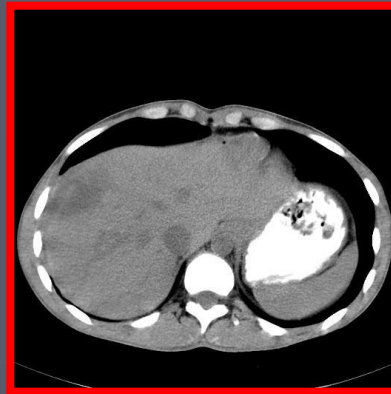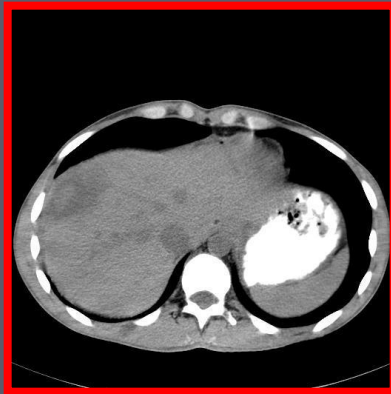
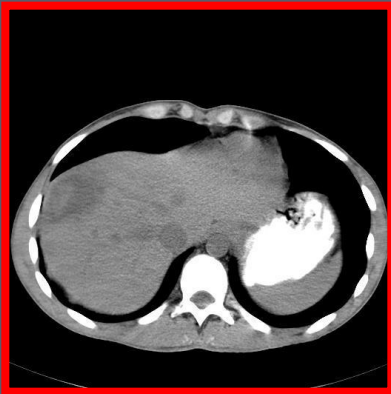


# Разрыв печени











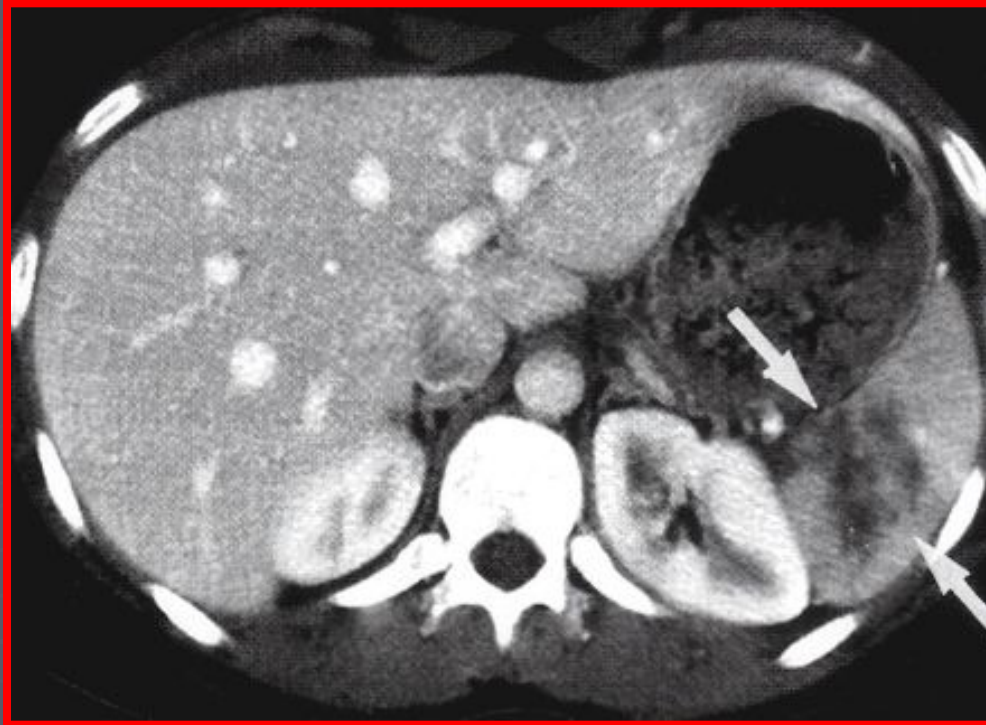# Шкала повреждений органов AAST/для повреждений селезенки

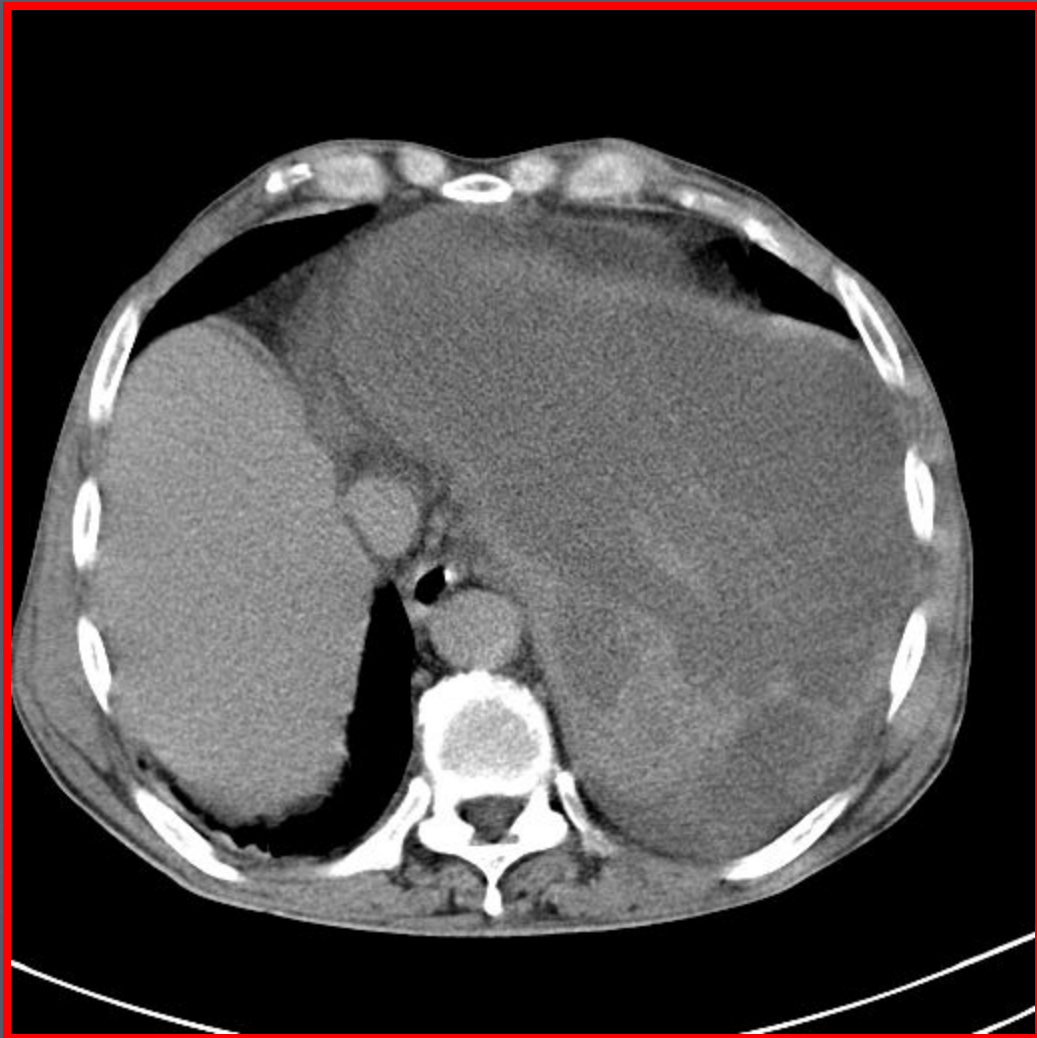
1	Степень	Повреждение	Описание
2	<b>1</b>	Гематома Разрыв	Подкапсульная, не распространяющаяся, < 10% площади поверхности Капсулярный разрыв, не кровоточащий, < 1 см в глубину органа
3	<b>2</b>	Гематома Разрыв	Подкапсульная, не распространяющаяся, 10-50 % площади поверхности Внутрипаринхиматозная, диаметр < 2 см, не распространяющаяся Капсулярный разрыв, активно кровоточащий, 1-3 см в глубину органа

# Шкала повреждений органов AAST/для повреждений селезенки

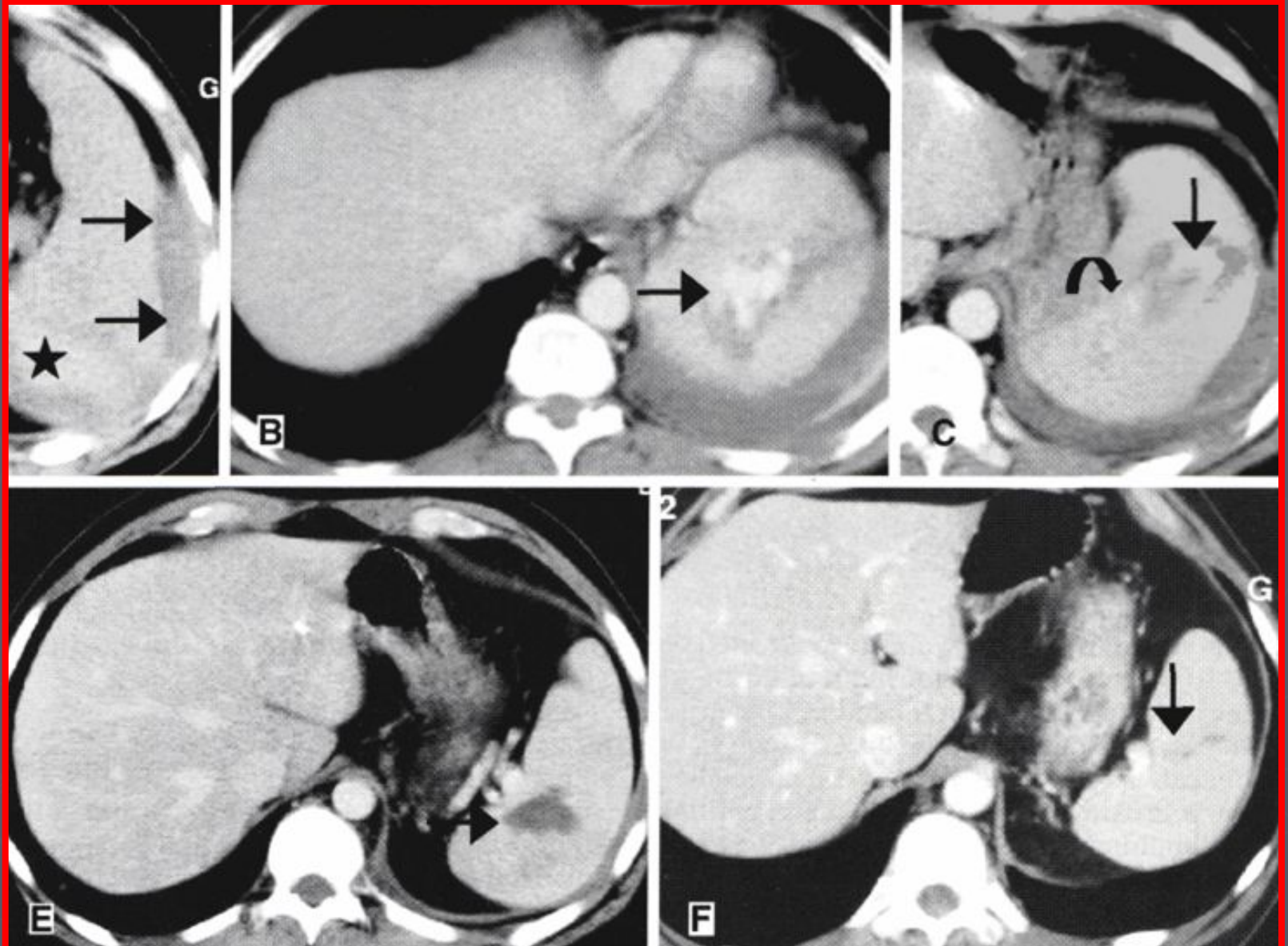
1	Степень	Повреждение	Описание
5	3	Гематома  Разрыв	Подкапсульная, распространяющаяся или >50 % площади поверхности Подкапсульная, разорвавшаяся, с активным кровотечением Паренхиматозная, диаметр >2 см или распространяющаяся Капсулярный разрыв, активно кровоточащий, 1-3 см в глубину органа >3 см в глубину органа
6	4	Гематома  Разрыв	Разорвавшаяся паренхиматозная, с активным кровотечением Вызывающий деваскуляризацию >25% паренхимы
7	5	Гематома Разрыв	Размозженная селезенка Повреждение сосудов ворот с деваскуляризацией селезенки

# Разрыв селезенки





# Разрыв селезенки





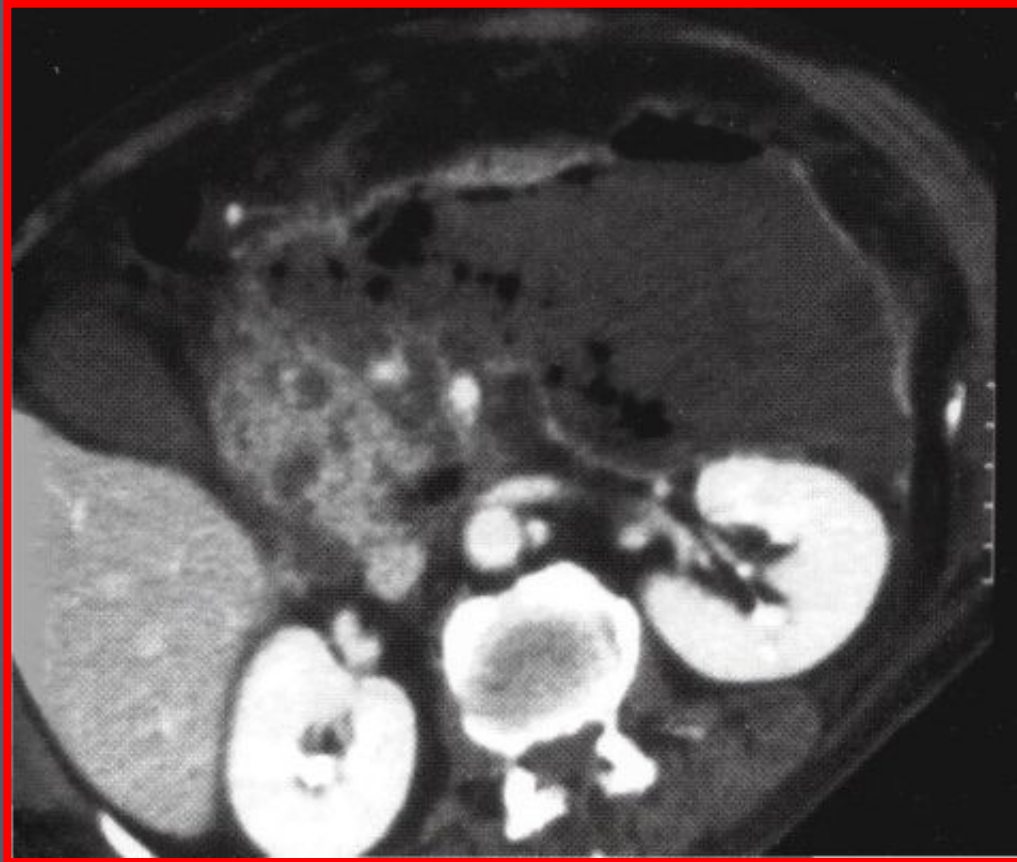
# Шкала повреждений органов AAST/для повреждений поджелудочной железы

1	Степень	Повреждение	Описание
2	<b>1</b>	Гематома Разрыв	Небольшой ушиб без повреждения протока Поверхностный разрыв без повреждения протока
3	<b>2</b>	Гематома  Разрыв	Обширный ушиб без повреждений протока и потери ткани  Глубокий разрыв без повреждений протока и потери ткани

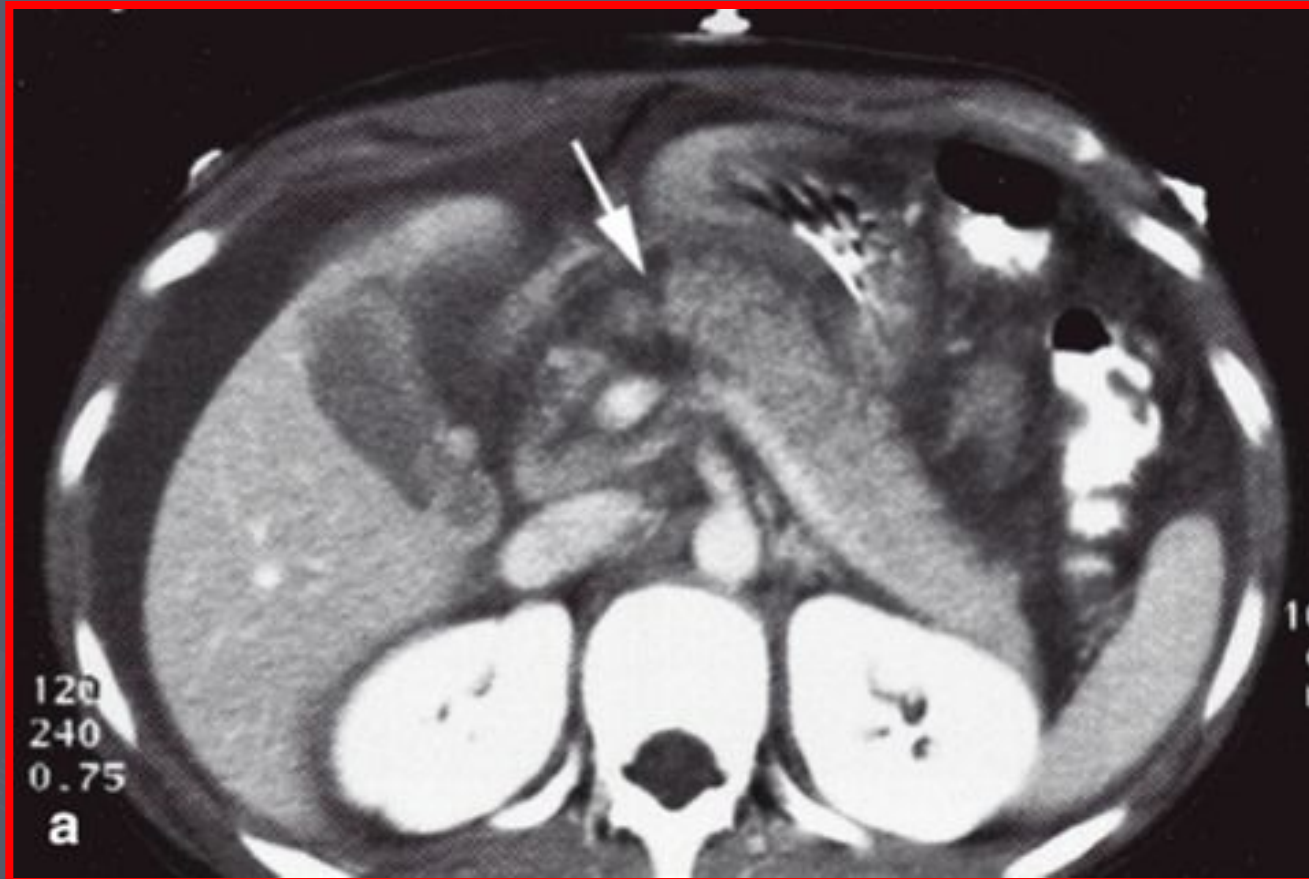# Шкала повреждений органов AAST/для повреждений поджелудочной железы

1	Степень	Повреждение	Описание
5	3	Разрыв	Дистальный перерыв протока или повреждение паренхимы с повреждением протока
6	4	Разрыв	Проксимальный перерыв протока или повреждение паренхимы с вовлечением в процесс большого сосочка двенадцатиперстной кишки
7	5	Разрыв	Массивный разрыв головки поджелудочной железы

# Травма поджелудочной железы с формированием абсцесса



# Травма поджелудочной железы (переход головки в тело ) 3 день после травмы



# Шкала повреждений органов AAST/для повреждений почек

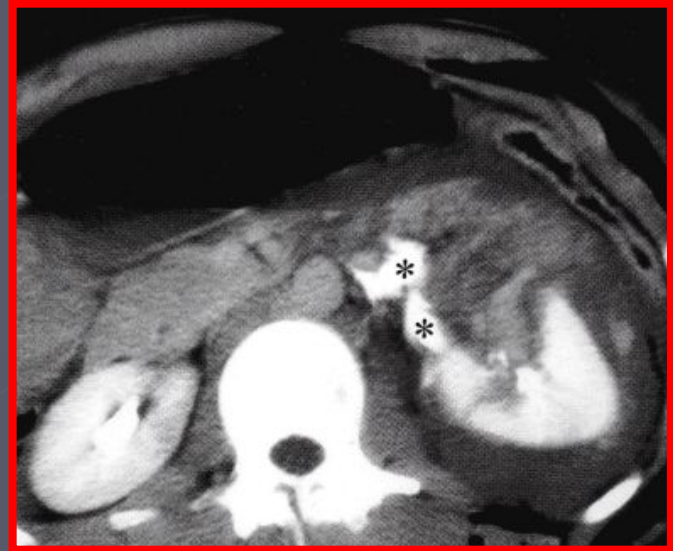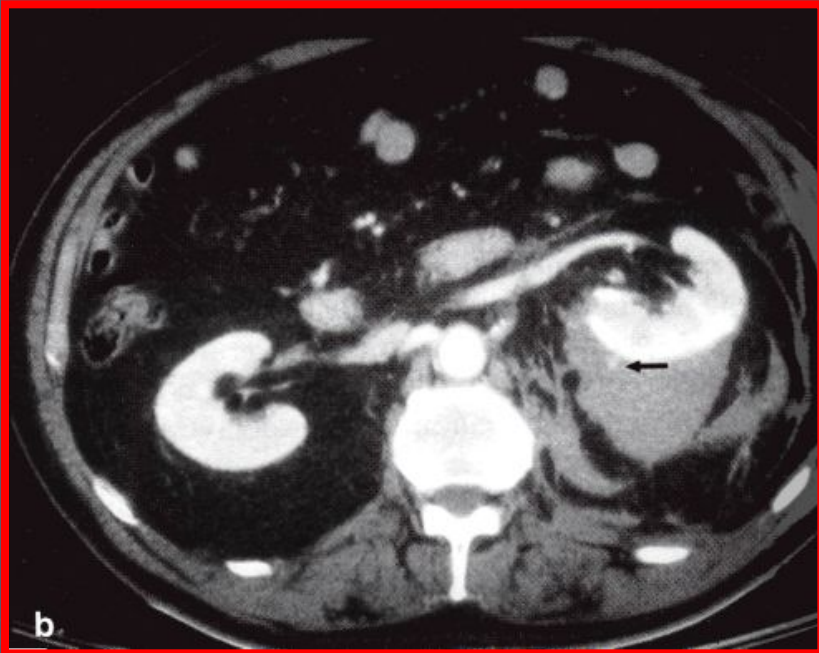
1	Степень	Повреждение	Описание
2	<b>1</b>	Контузия Гематома	Микро- или макрогематурия, при урологических исследованиях- нормальная картина Подкапсульная, не нарастающая, без разрыва паренхимы
3	<b>2</b>	Гематома Разрыв	Не нарастающая, периренальная, отграниченная ренальным забрюшинным пространством Разрыв коркового вещества глубиной < 1см без экстравазации мочи



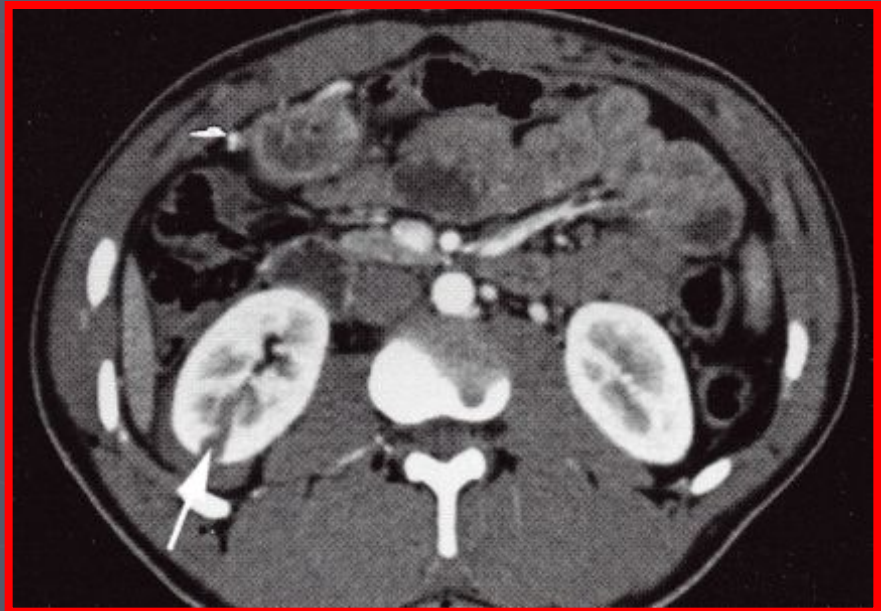
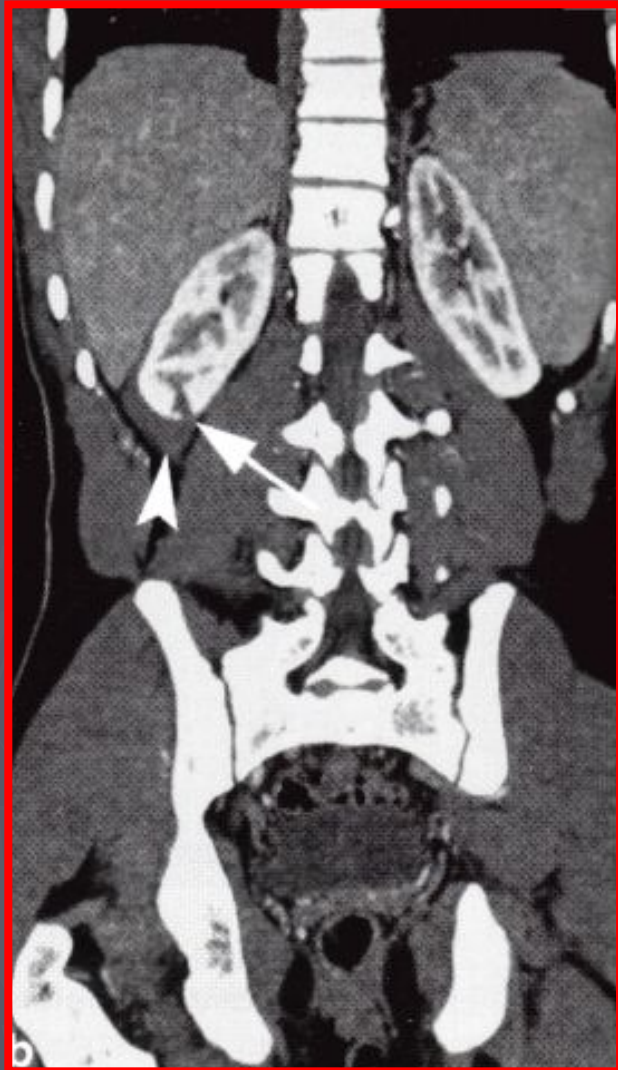# Шкала повреждений органов AAST/для повреждений почек

1	Степень	Повреждение	Описание
5	3	Разрыв	Разрыв коркового вещества глубиной >1 см без экстравазации мочи и разрыва собирательной системы
6	4	Разрыв Сосудистое повреждение	Разрыв паренхимы, распространяющийся на корковое вещество, мозговое вещество и собирательную систему Главной почечной артерии или вены с ограниченным кровоизлиянием
7	5	Разрыв Сосудистое повреждение	Разрыв паренхимы, распространяющийся через кору, мозговое вещество и собирательную систему Отрыв почечной ножки с деваскуляризацией почки

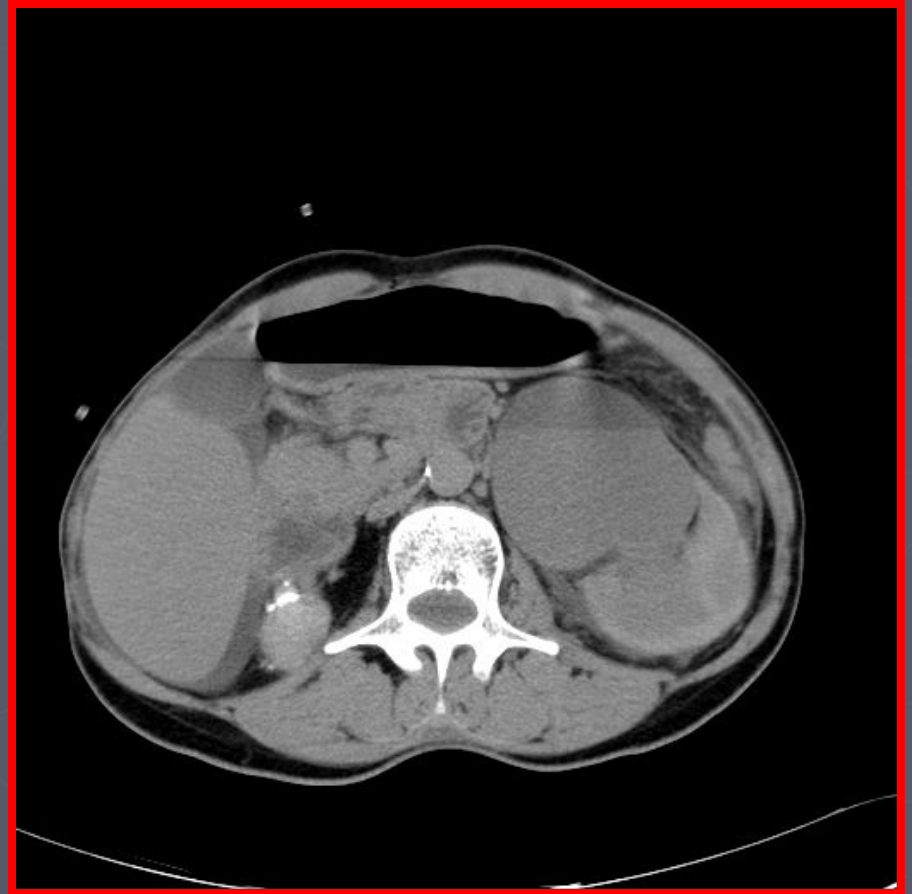
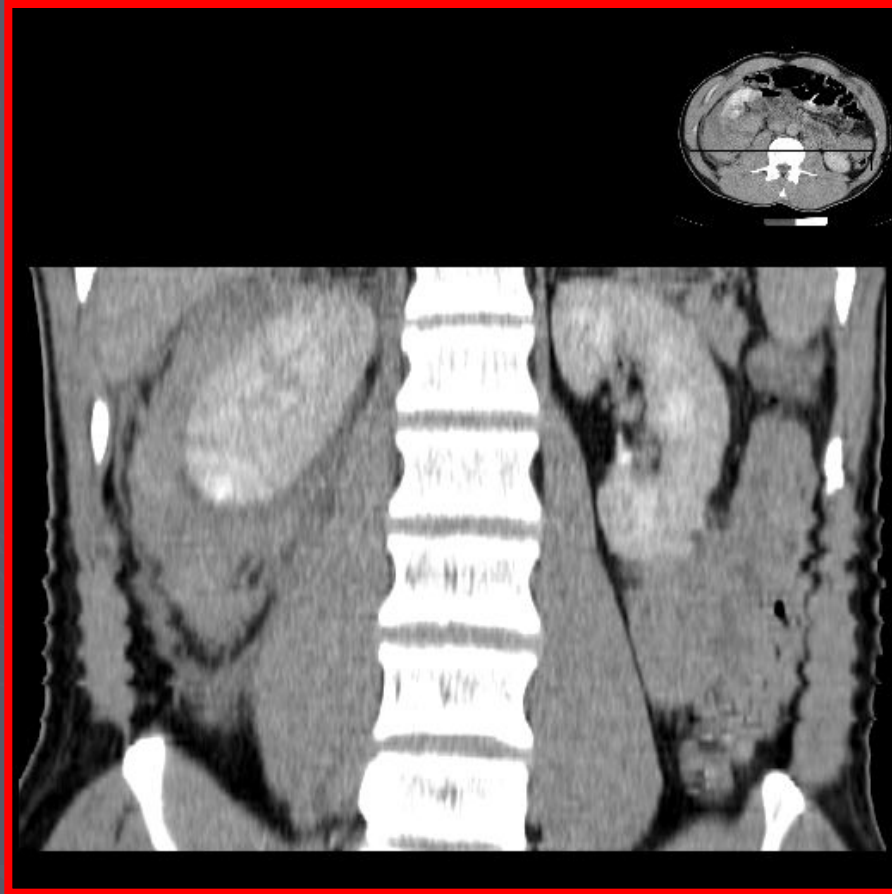# Разрыв левой почки



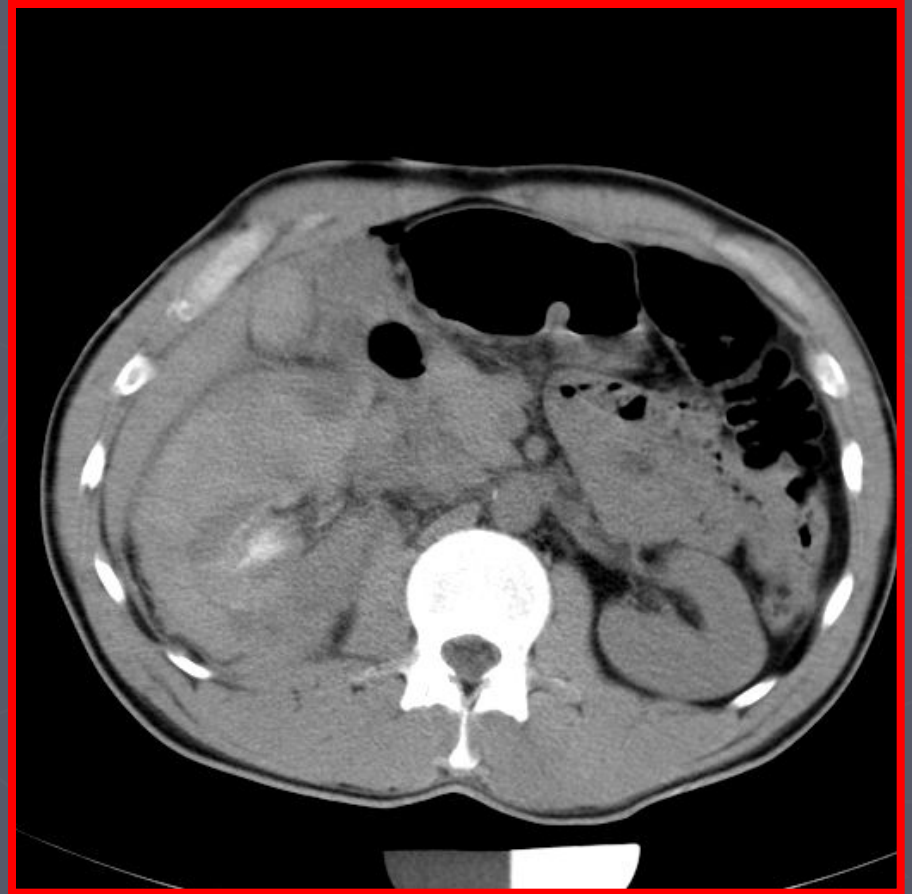
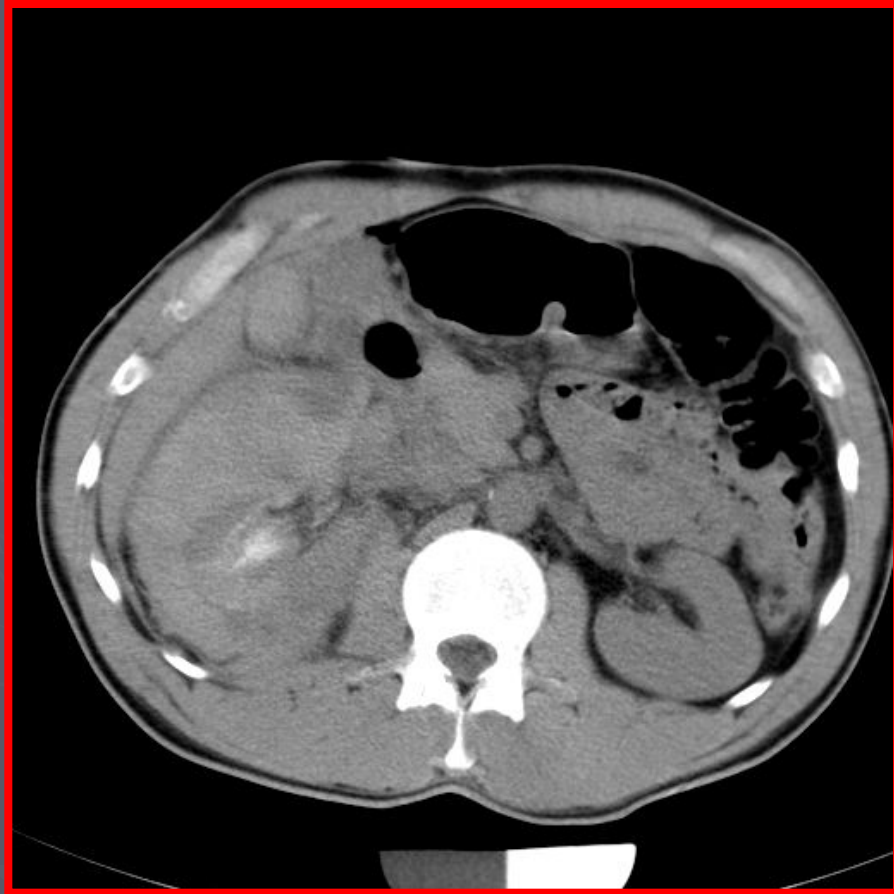
# Разрыв правой почки



# Разрыв левой почки

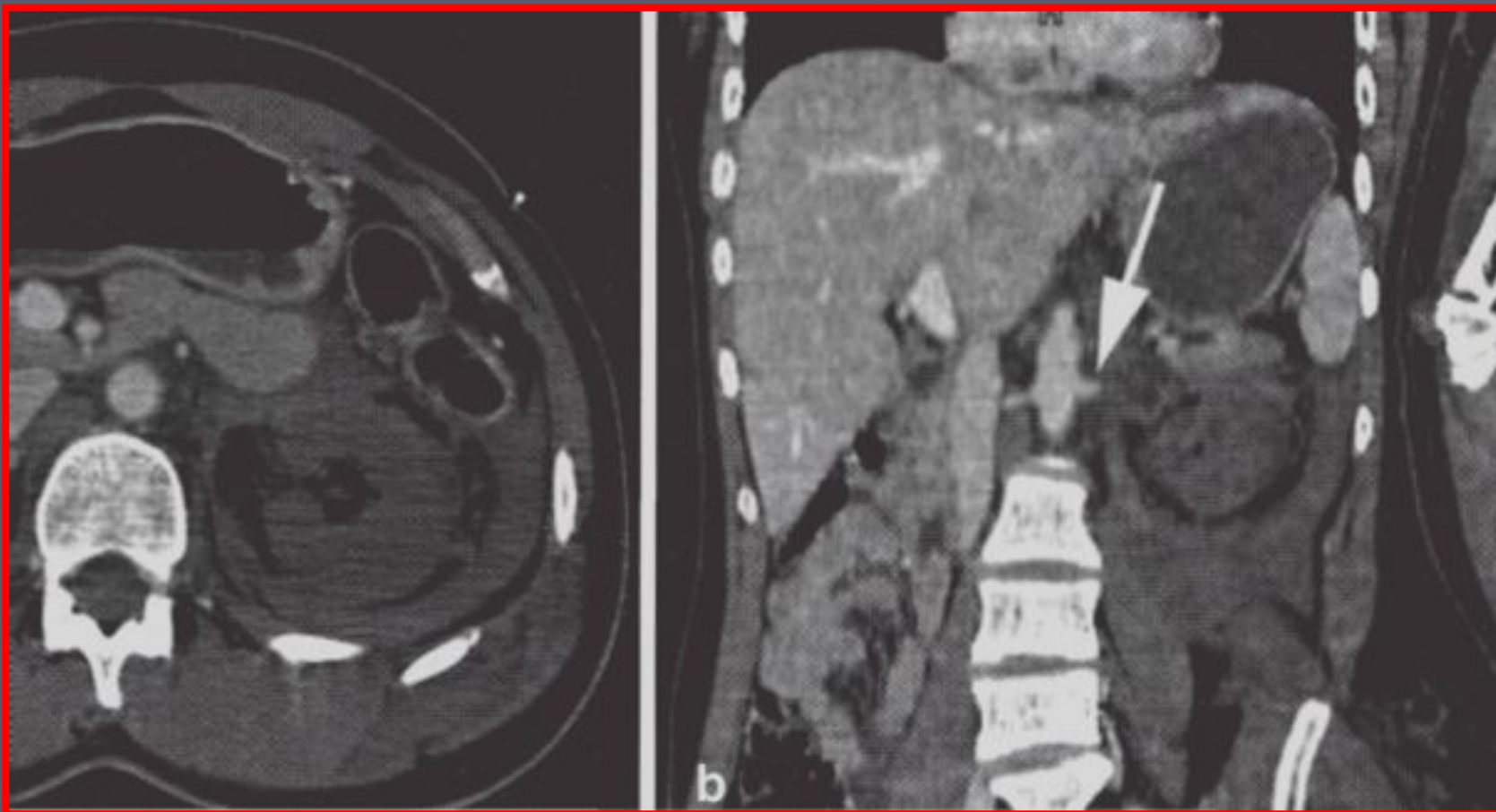


# Разрыв правой почки

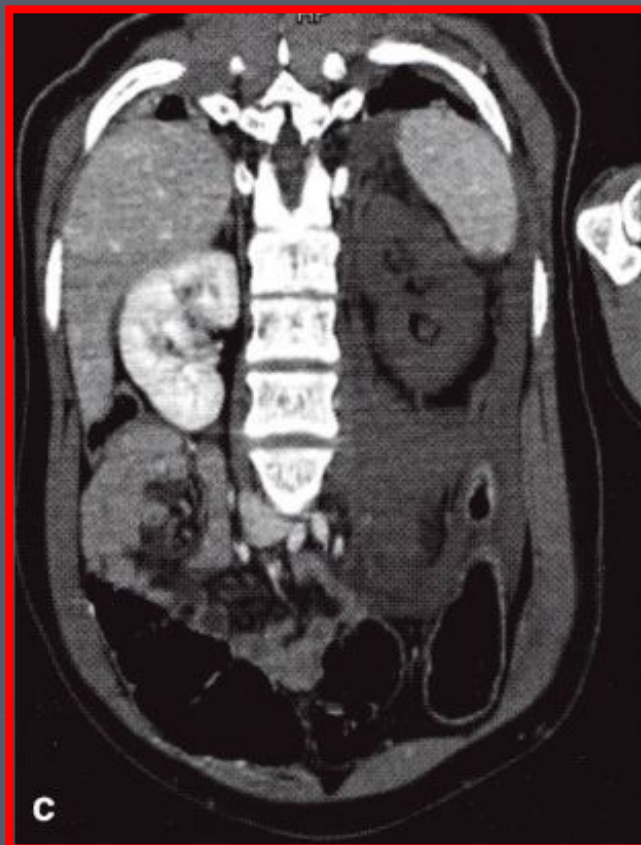




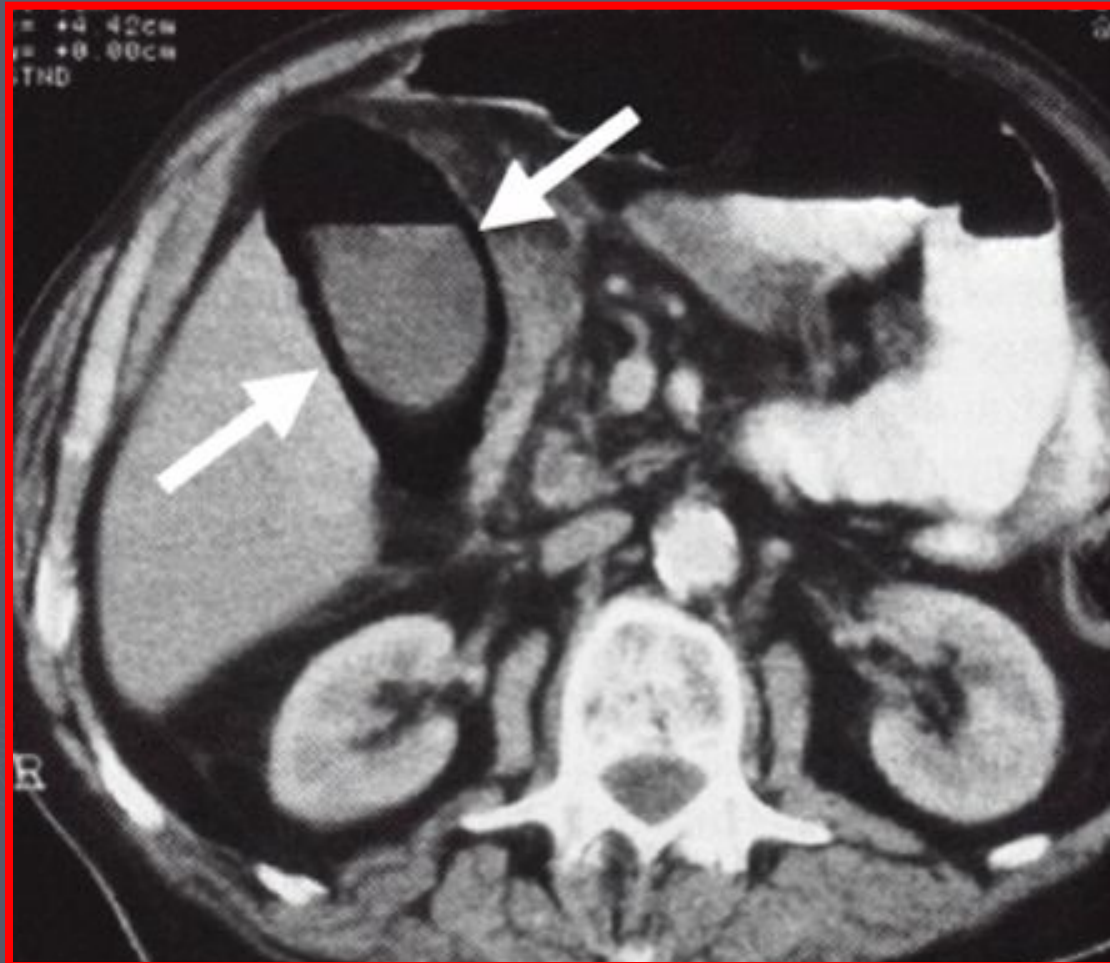
# Острая посттравматическая обструкция левой почечной артерии



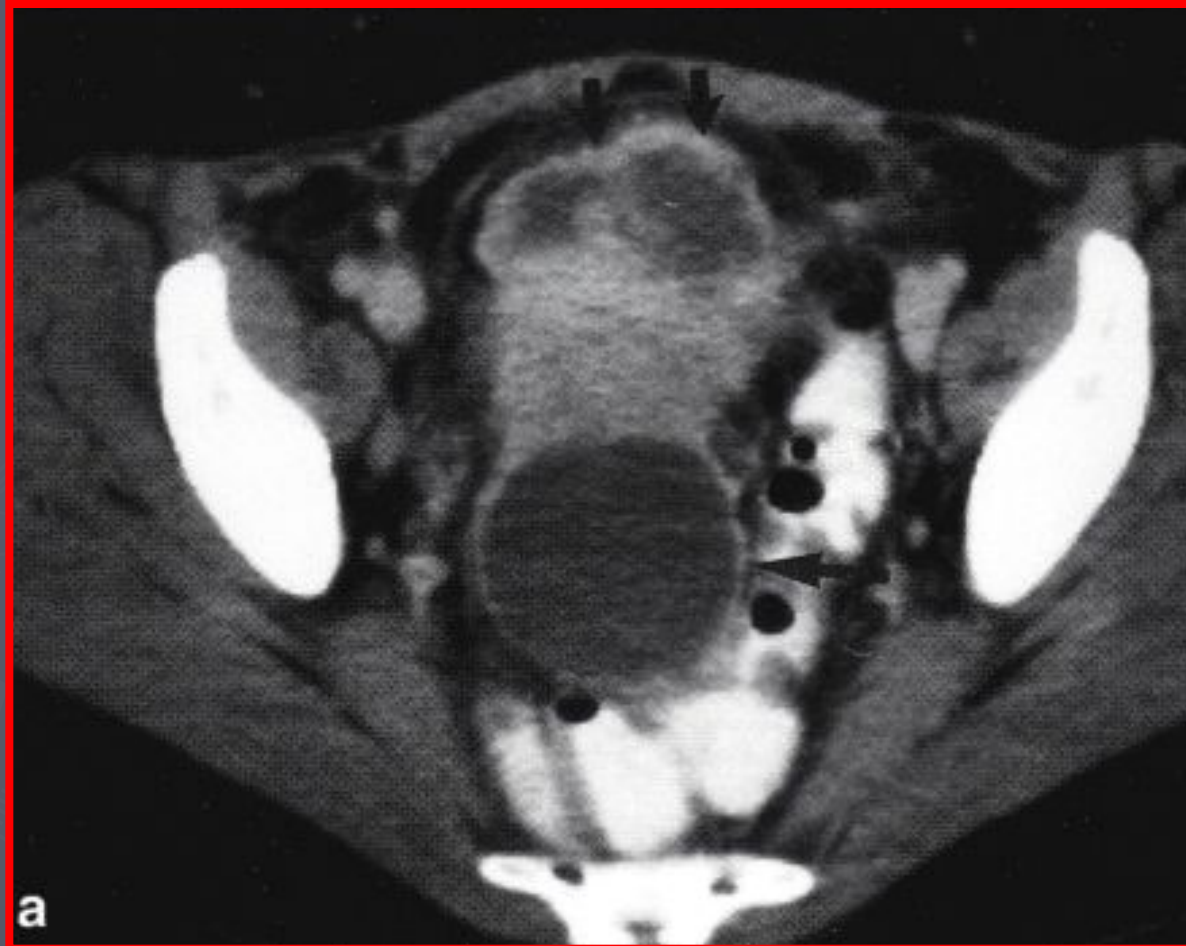# Острая посттравматическая обструкция левой почечной артерии



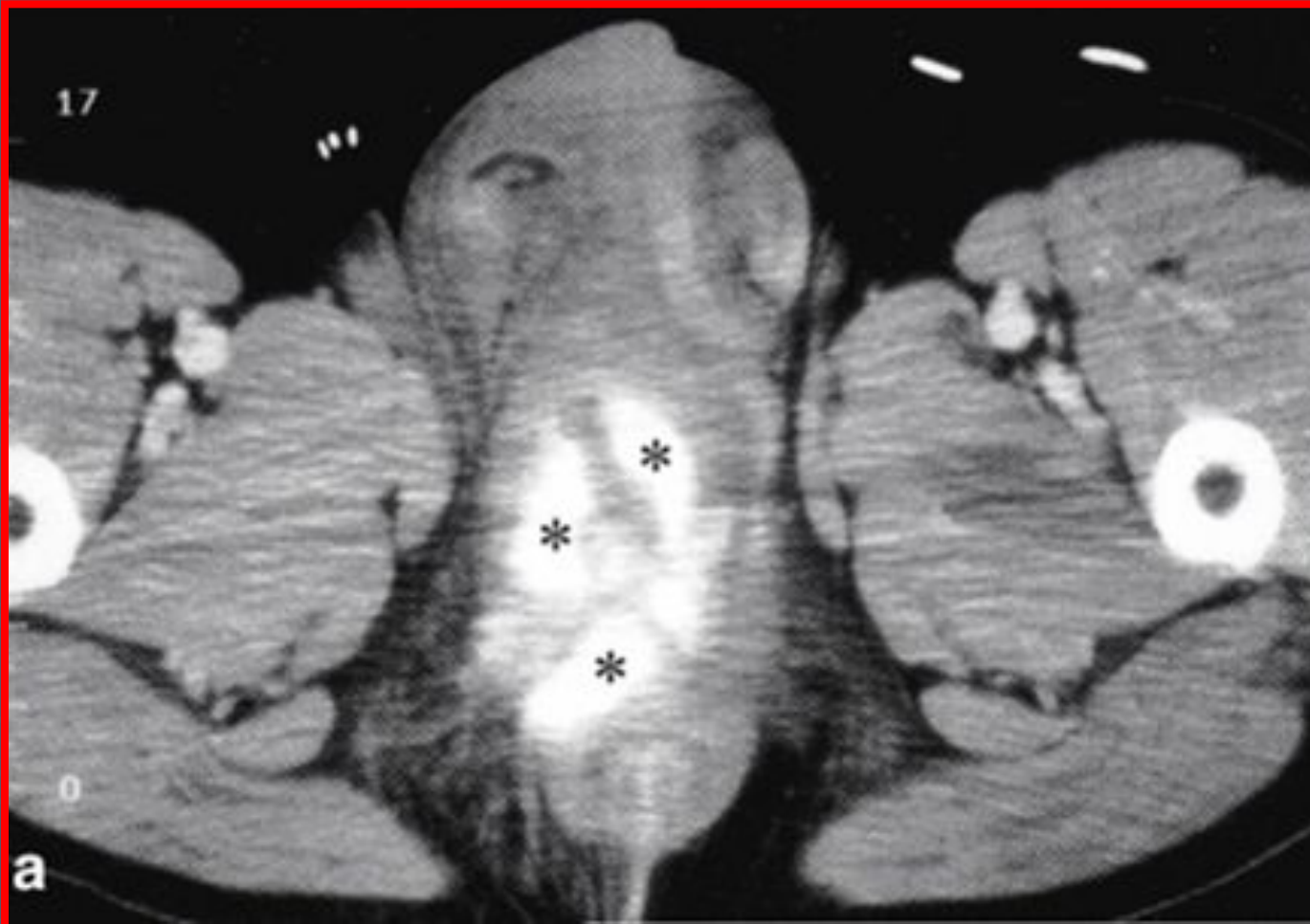# Травма желчного пузыря (газ)



# Посттравматический абсцесс в полости малого таза

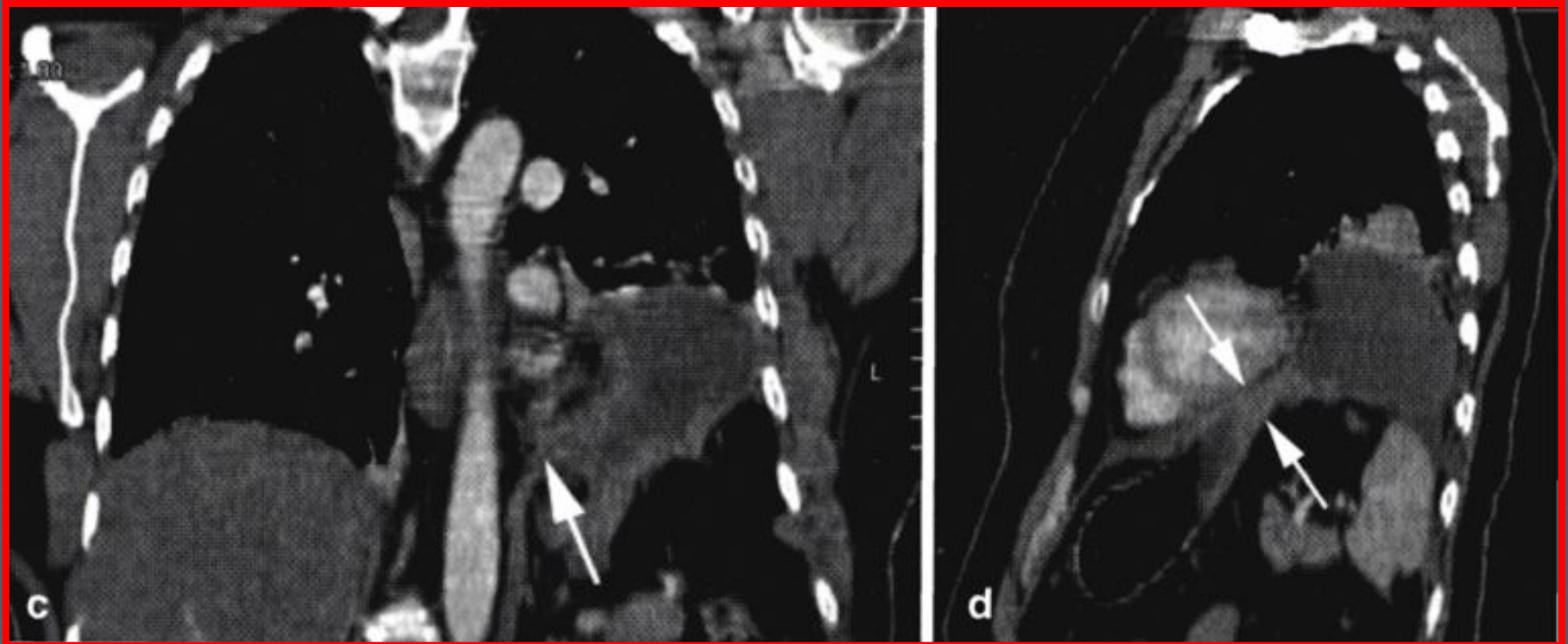


# Экстравазация контрастного препарата в полость малого таза при сочетанной травме живота и таза

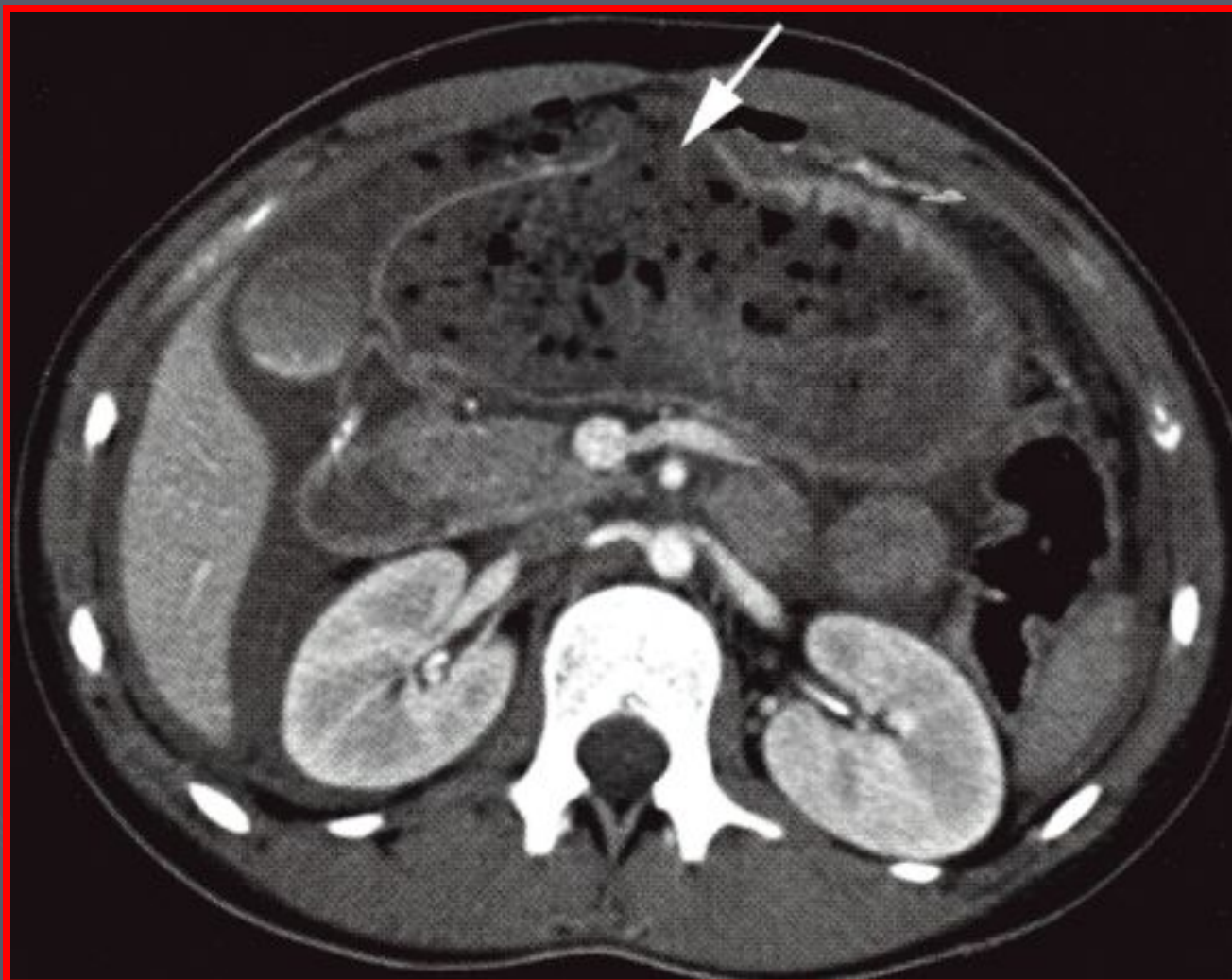




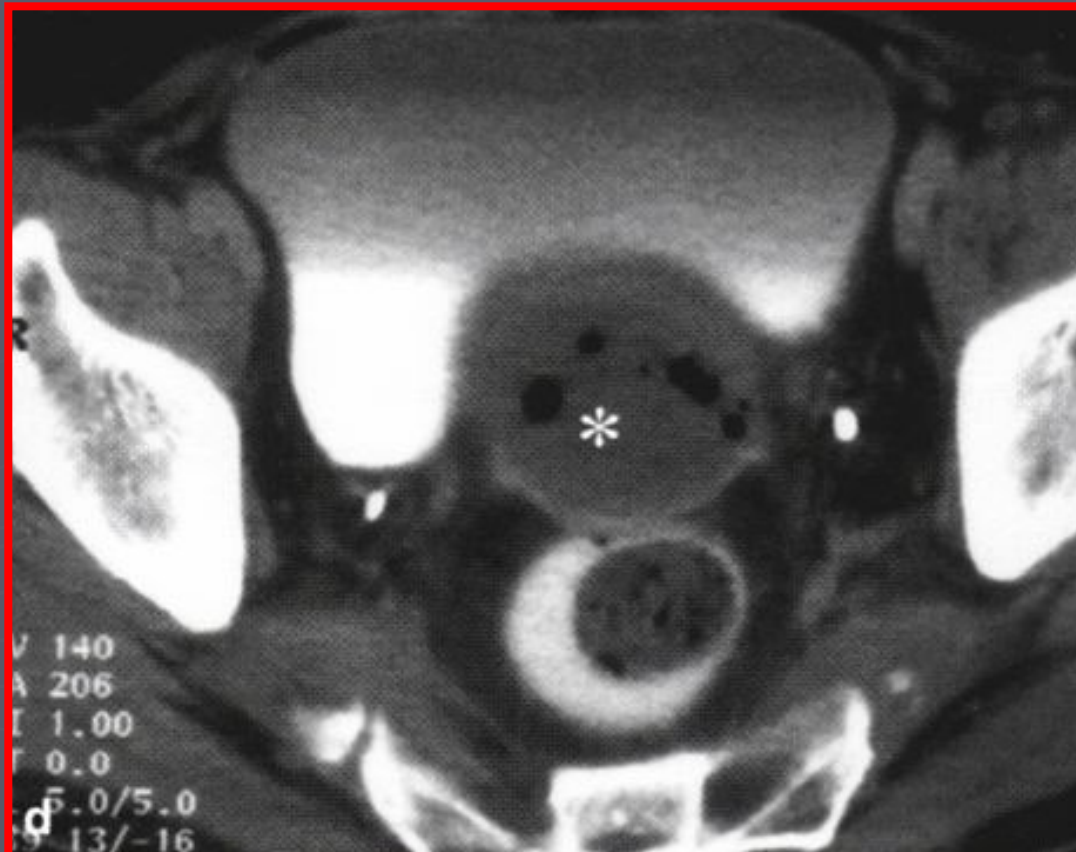
# Разрыв левой ножки диафрагмы



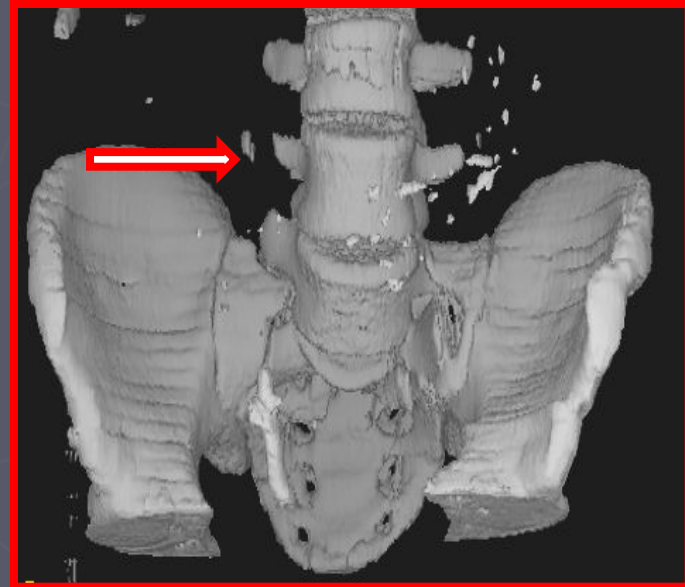
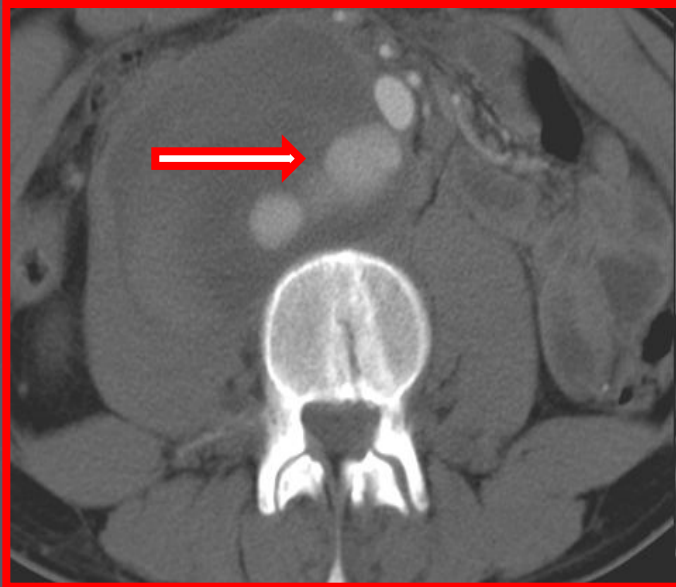
# Разрыв стенки желудка



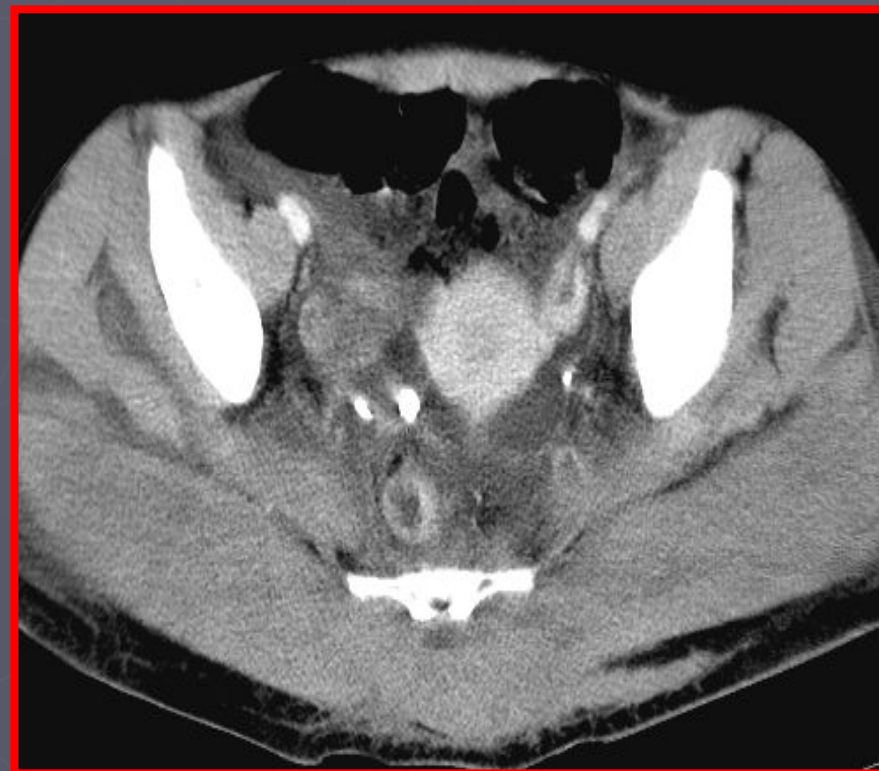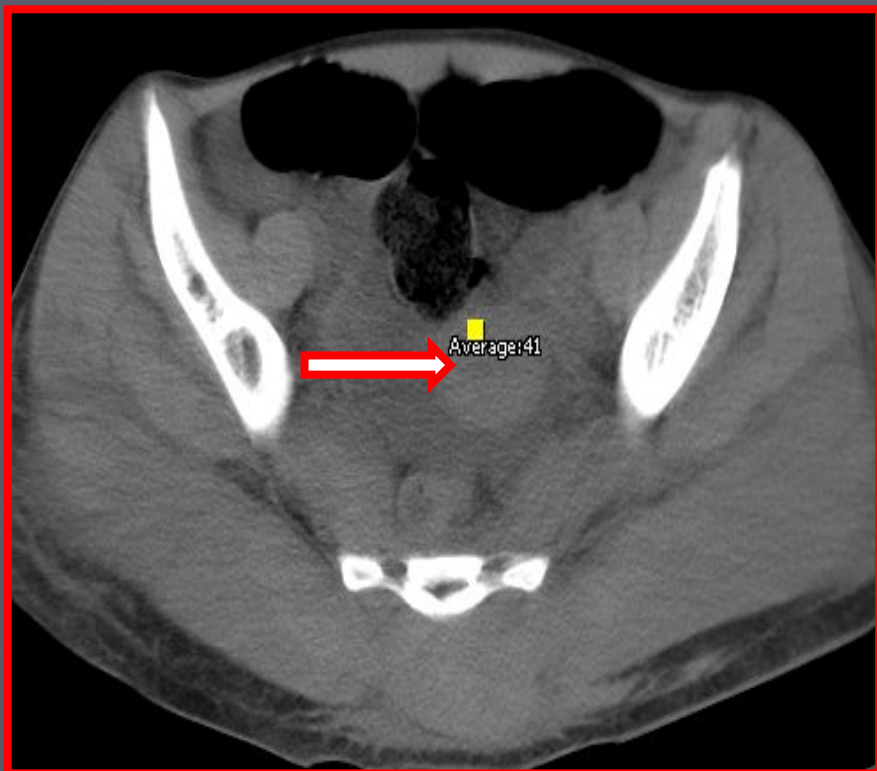
# Гиподенсное образование в проекции пресакрального Дугласова пространства



Большая паравертебральная гематома справа, экстравазация контрастного вещества из правой общей подвздошной артерии (стрелка)

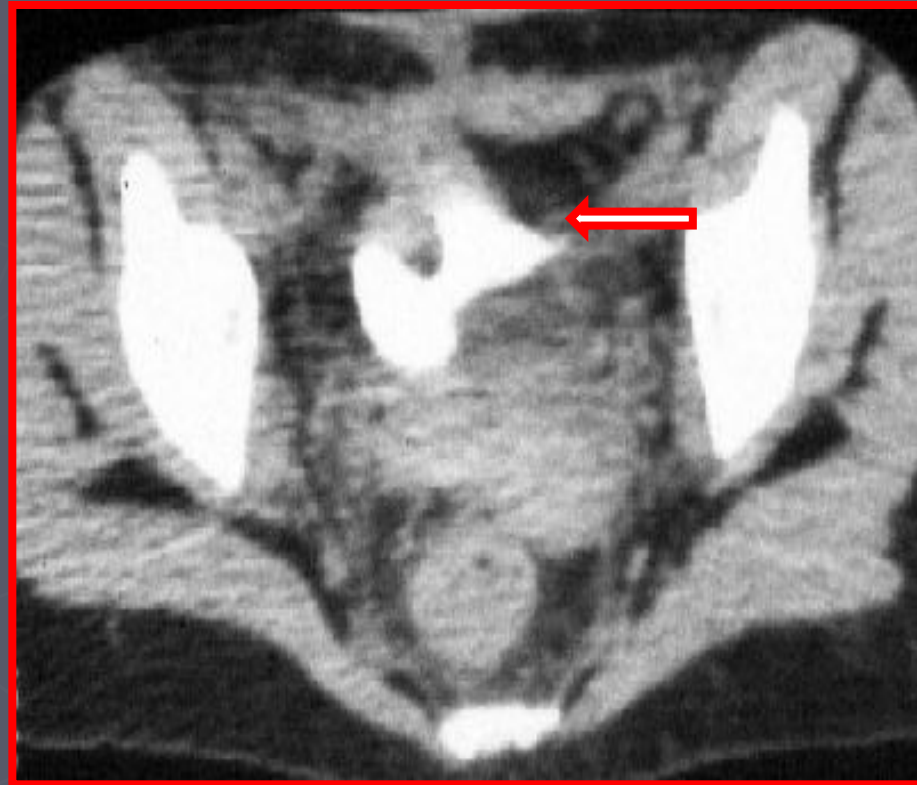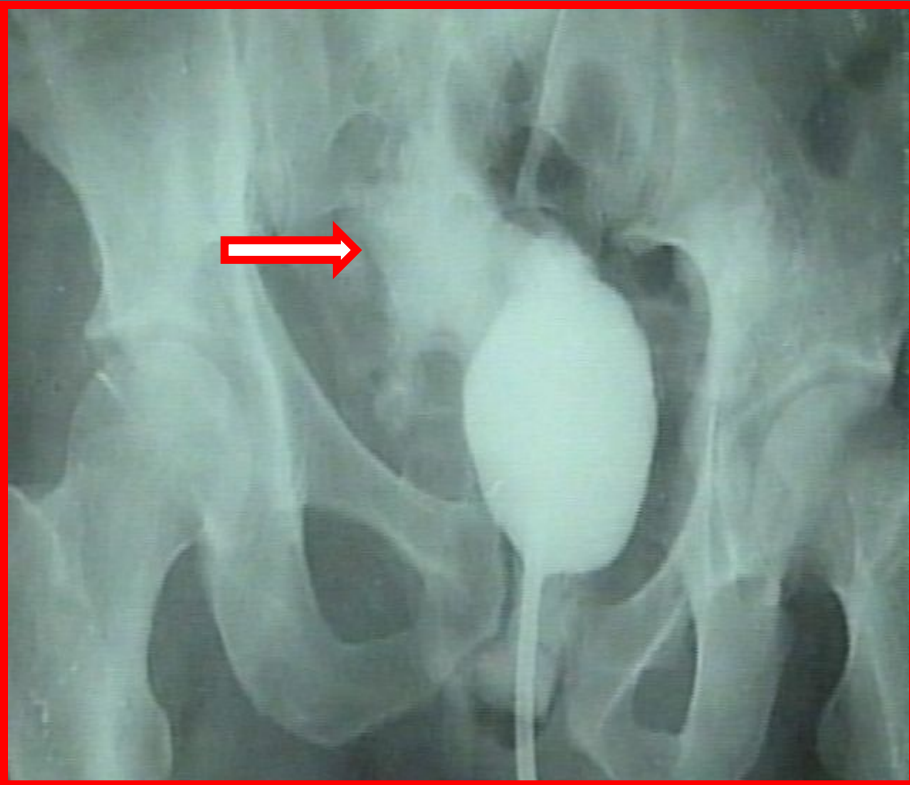


# Внутрибрюшная гематома

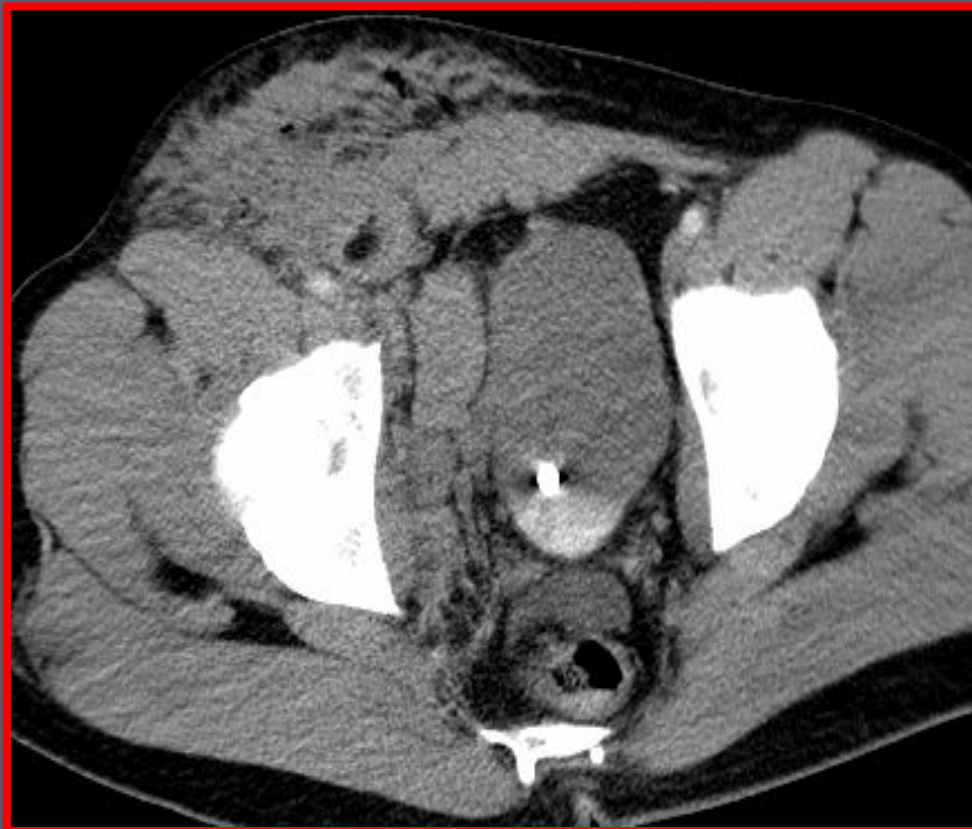




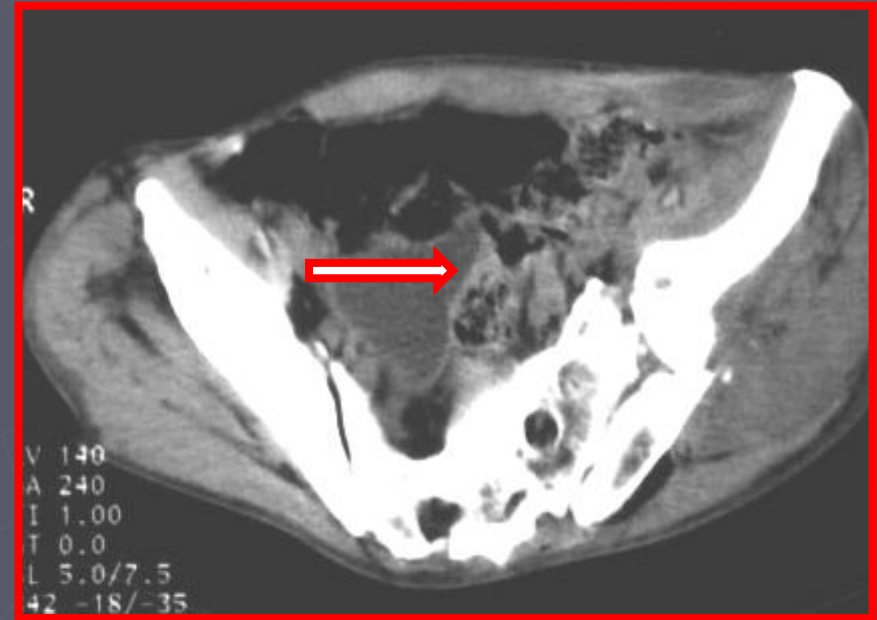
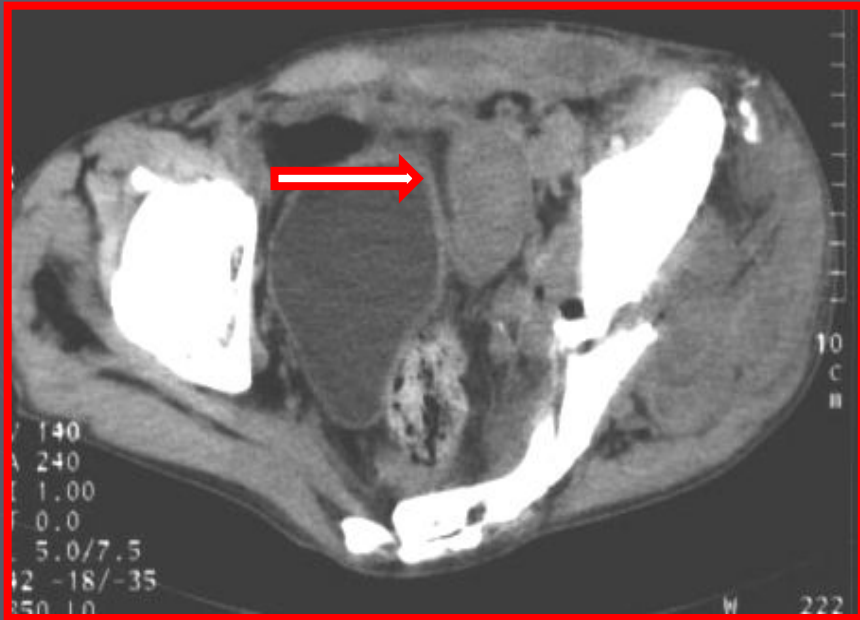
Внебрюшинный разрыв по правой латеральной стенке мочевого пузыря – выход контрастного вещества за пределы мочевого пузыря



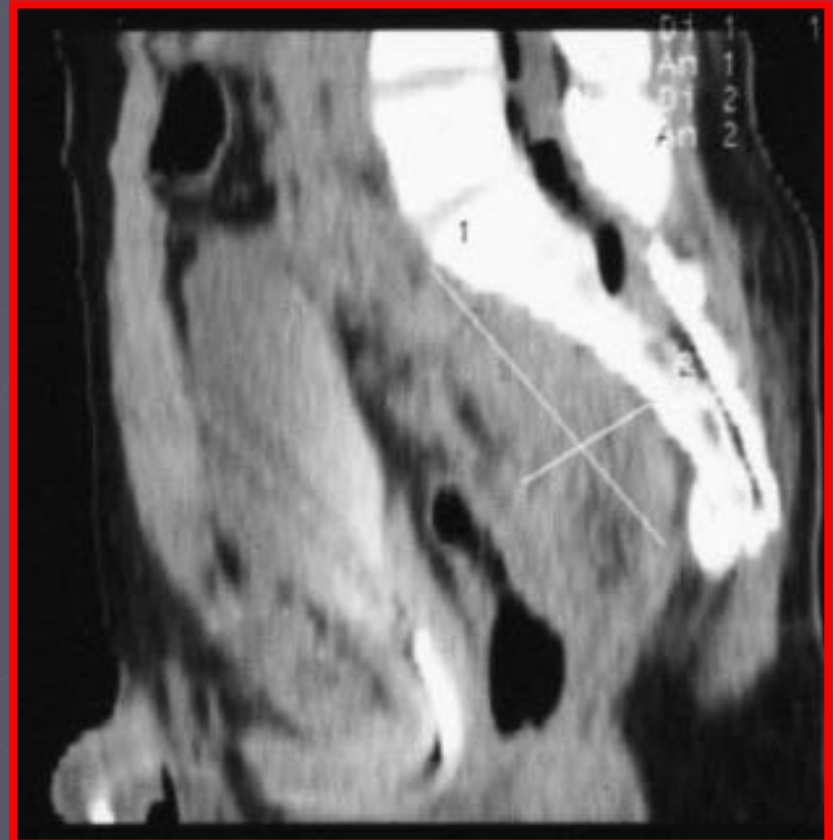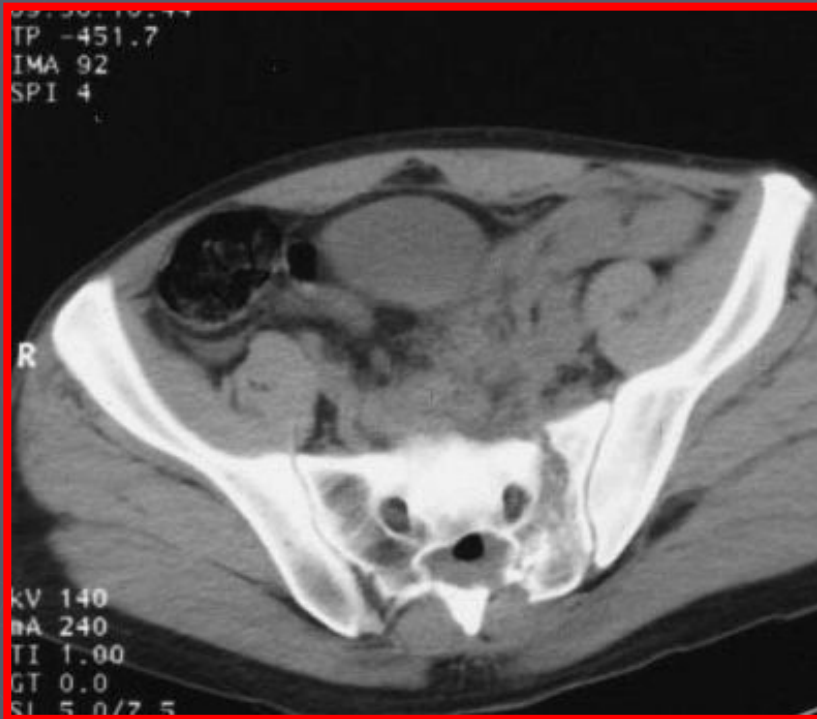# Паравезикальная гематома



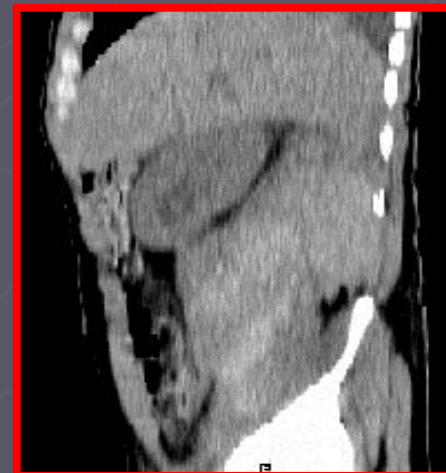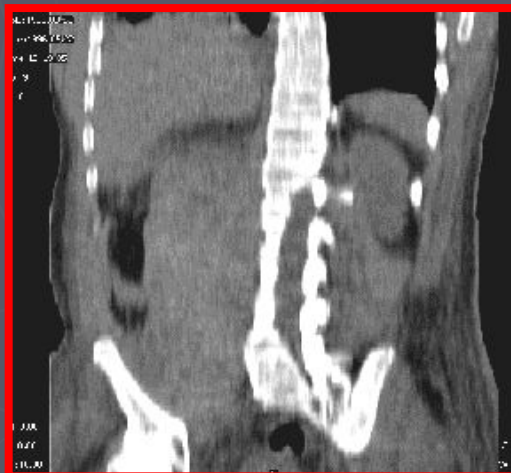
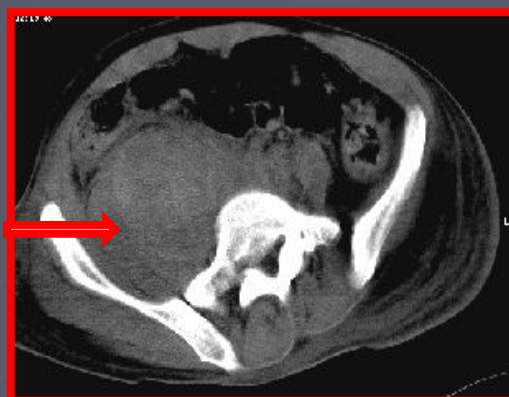
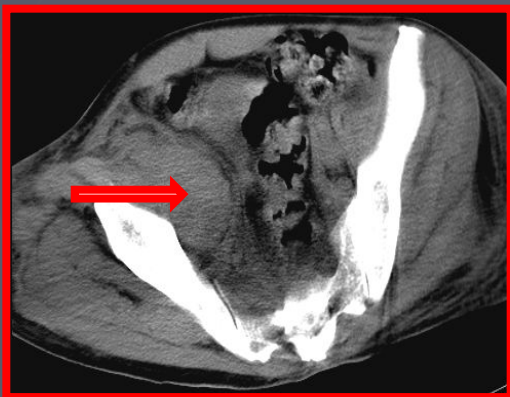
# Состояние после ушивания разрыва мочевого пузыря.



# Пресакральная гематома

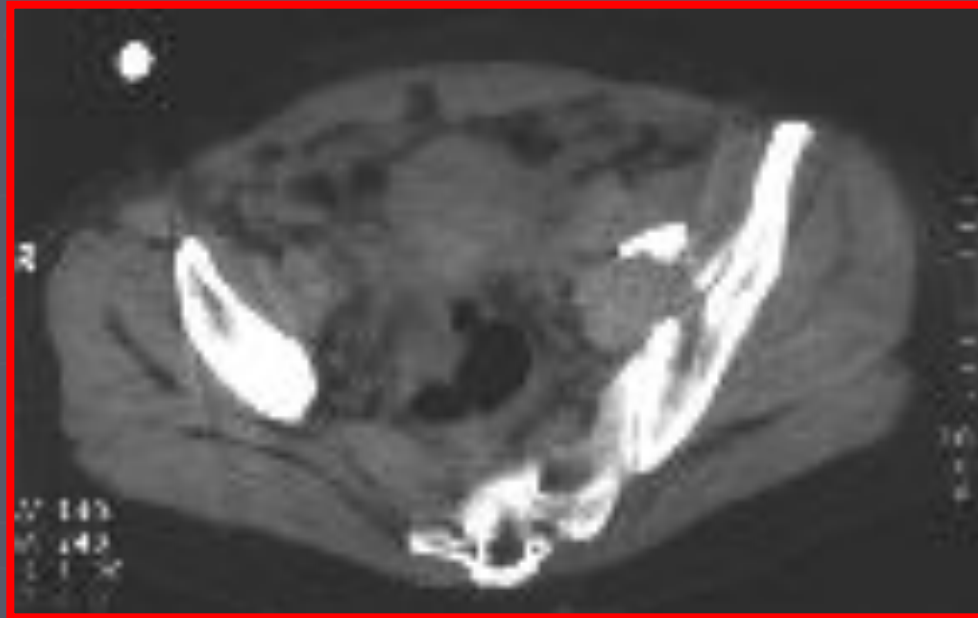


Большая забрюшинная гематома справа, достигающая до уровня почек: гематома в правой подвздошной ямке, контуры мышцы и гематомы чётко не дифференцируются друг от друга

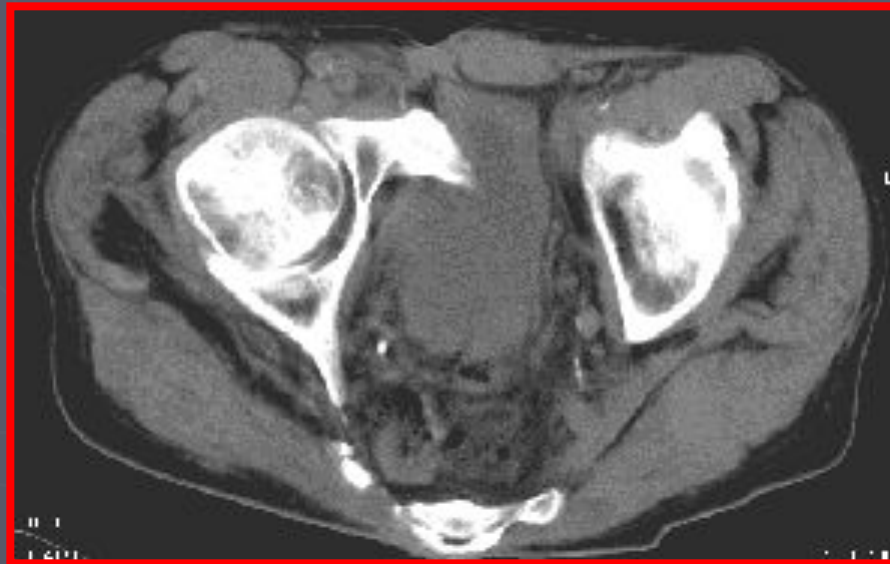



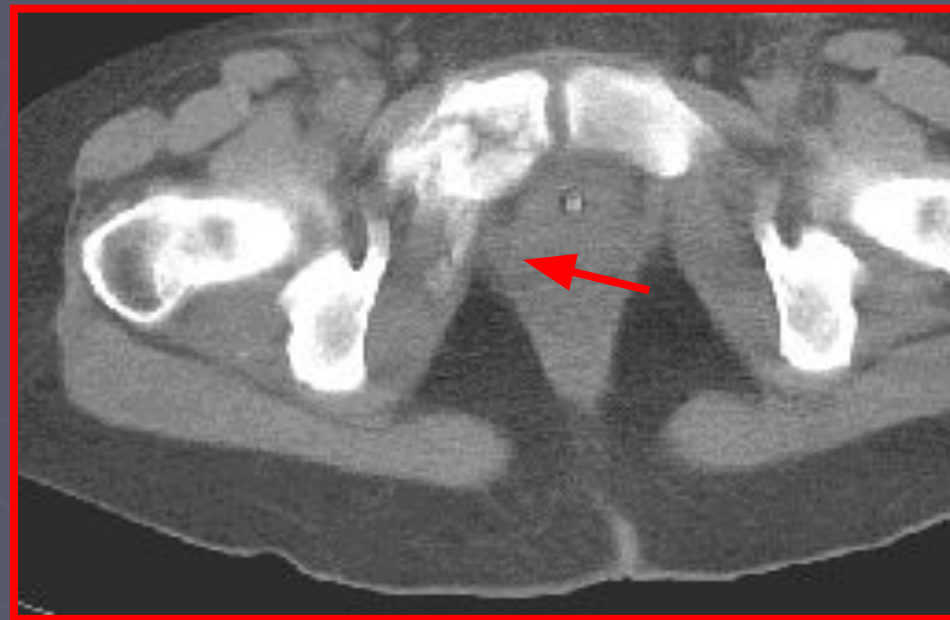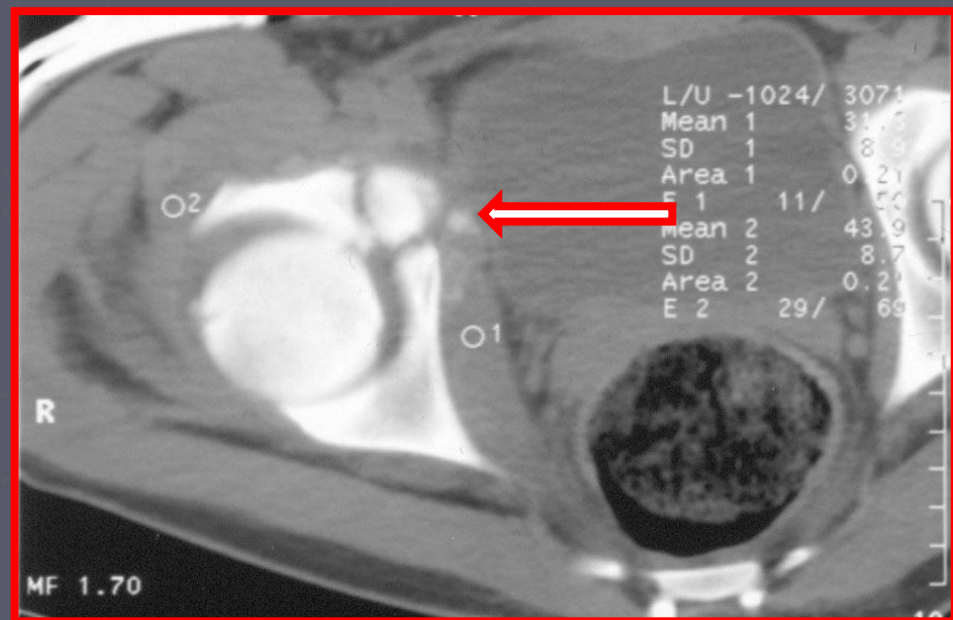
# Гематома в полости малого таза на уровне многооскольчатого перелома дна вертлужной впадины



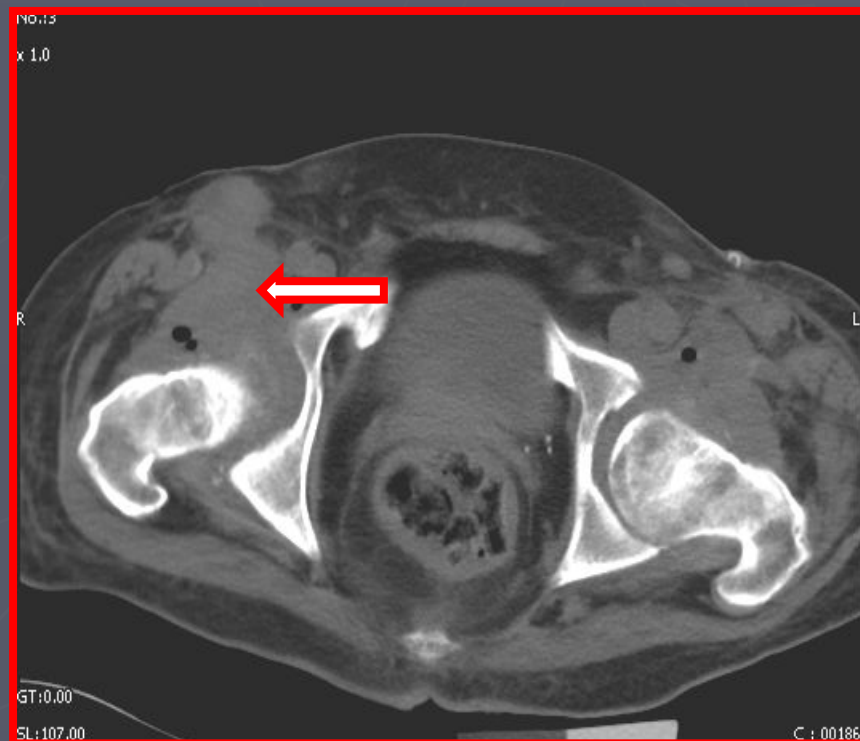
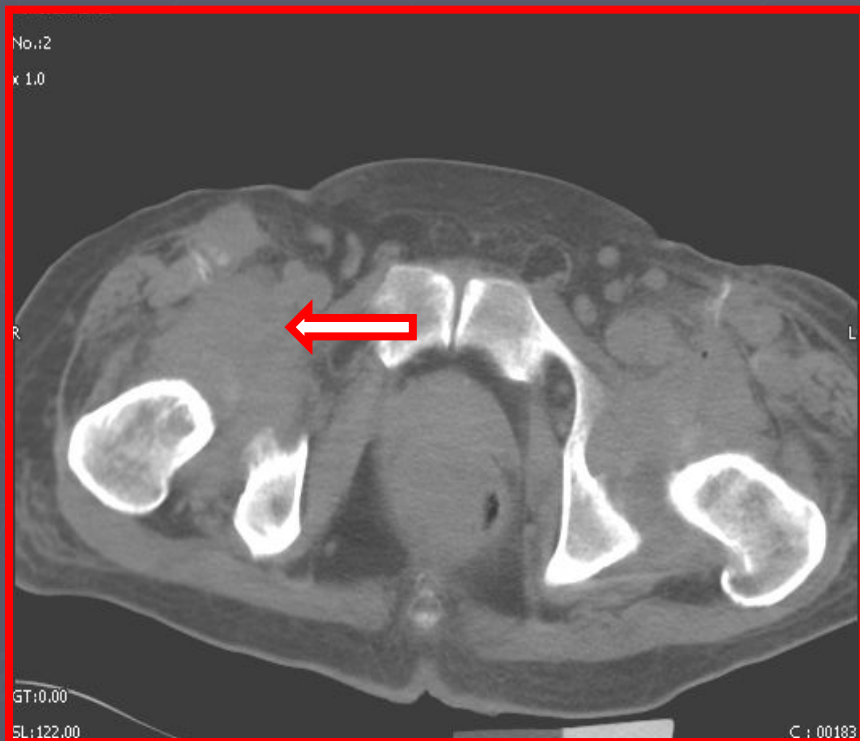
Шипообразная деформация правой лобковой  
кости, смещающая мочевой пузырь, стенки  
которого утолщены



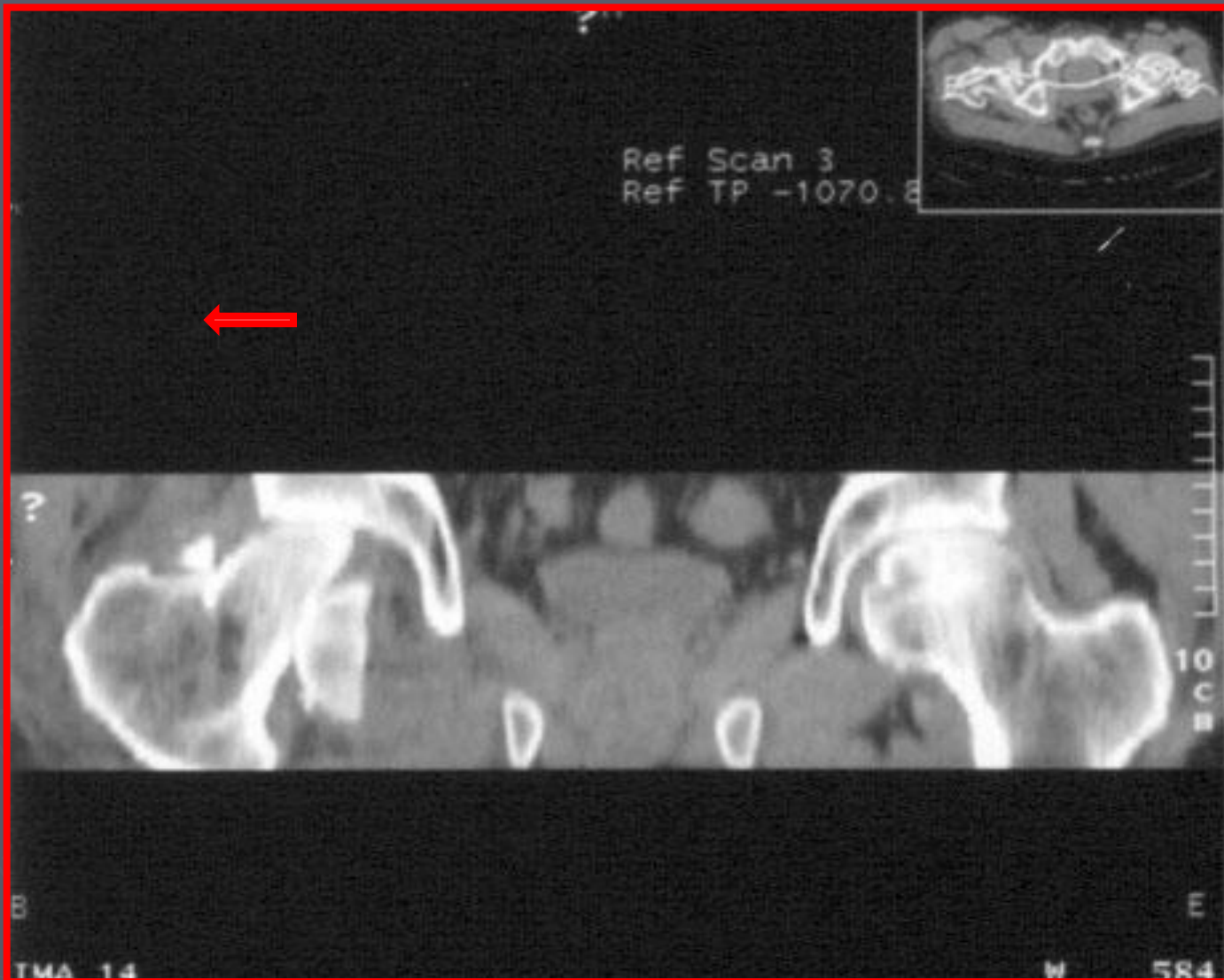# Оскольчатый перелом передней стенки вертлужной впадины, мягкие ткани вокруг увеличены



# Кровоизлияние в параартикулярные мягкие ткани



# Липогемартроз





- ▶ Повреждения таза занимают одно из ведущих мест в структуре травматизма мирного и военного времени и составляет от 0,5% до 22,0%
- ▶ Частота переломов таза при сочетанной травме мирного времени составляет от 28% до 55%
- ▶ Пострадавшие с повреждениями таза в 77-80% лица - трудоспособного возраста (средний возраст  $33 \pm 5$  лет)
- ▶ Летальность при сочетанной травме таза достигает 37% от числа пострадавших, при повреждении тазовых органов – до 45,9%
- ▶ высокий уровень инвалидизации пострадавших с сочетанной травмой таза - от 25% до 67,5%

# Основные причины травмы таза

- ▶ ДТП - 53,9-70% - автоаварии 50-60%, мотоциклисты (10-20%), пешеходы (10-20%)
- ▶ Кататравма или падение с высоты (8 - 31,5 %)
- ▶ Внешнее сдавление (2,6 - 6,0%)
- ▶ у военнослужащих в период ведения боевых действий ведущее место занимают пулевые или осколочные ранения, а также минно-взрывная травма (2,9 % )

## Повреждения таза являются компонентом сочетанных травм в 61,7-70,5%

Травматический шок наблюдается у 20,3-95,2%

- ▶ Повреждения мочевого пузыря - 11,2-16,4 %
- ▶ Повреждения уретры - 4,0 -8,2 %
- ▶ конечности - 43-65,5%
- ▶ головы 21-28%
- ▶ груди 10-17%
- ▶ живота 6,3-8,0%
- ▶ Лечение пострадавших повреждениями таза в острый период направлена на спасение жизни, в поздние сроки необходимо о специализированное ортопедическое лечение

# Стратегию и тактику лечения пострадавших с повреждениями таза главным образом определяют

- Наличие и характер сочетанных повреждений
- Наличие и характер повреждения внутренних органов и кровеносных сосудов (объём и характер внутренней кровопотери, повреждения толстой кишки, органов мочевого выделения)
- степень нарушения стабильности тазового кольца
- Наличие и характер повреждения вертлужной впадины

# Лучевые исследования пострадавших с травмой таза

## Неинвазивные

- традиционная рентгенодиагностика
- ультразвуковая диагностика
- компьютерная томография
- магнитно - резонансная томография

## Малоинвазивные

- СКТА
- контрастные методики :  
уретрография, цистография  
внутривенная урография,  
фистулография, ангиография
- КТ с усилением
- радионуклидная диагностика



# В классификациях повреждений таза используются различные критерии:

- ▶ механизм травмы
- ▶ характер и локализация повреждений
- ▶ состояние связочного аппарата
- ▶ нарушение стабильности тазового кольца
- ▶ наличие и характер повреждений внутренних органов, сосудов и нервов

## 3 группы переломов костей таза (Черкес-Заде) :

- -в переднем полукольце,
- -в заднем полукольце,
- -и обоих отделах тазового кольца с расшифровкой вариантов повреждений в каждом.

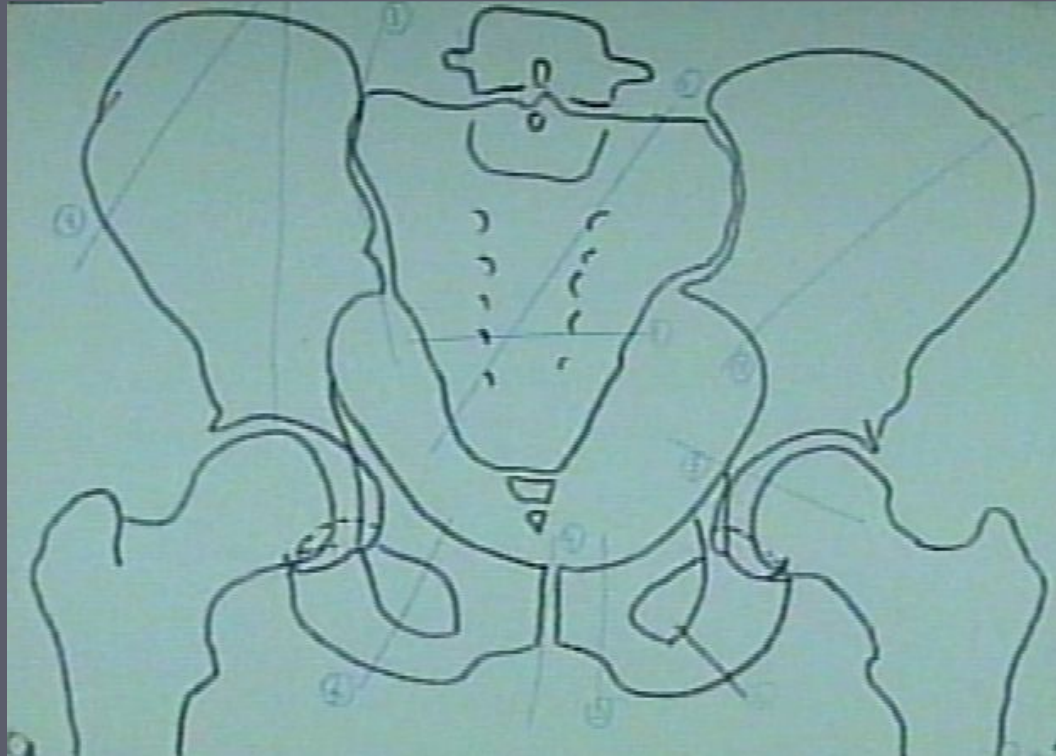
# Классификация переломов костей таза

(описательно-патологоанатомическая С.С. Ткаченко 1977)

Изолированные переломы	Переломы гребня и крыла подвздошной кости, отрывы передне-верхней и передне-нижней остей подвздошной кости, переломы крестца или области крестцово-подвздошных суставов, переломы копчика.
Переломы тазового кольца без нарушения его непрерывности.	Одно или двухсторонние переломы лобковых или седалищных костей; перелом лобковой кости с одной стороны, седалищной с другой.
Двойной вертикальный перелом костей таза (типа Мальгенья)	Нарушение целостности тазового кольца в переднем и заднем отделах.
Переломы вертлужной впадины	Переломы края впадины, её дна, в том числе сопровождающиеся центральным вывихом бедра
Переломы костей таза, сочетающиеся с повреждением тазовых органов.	Переломы костей таза, сопровождающиеся повреждением мочевого пузыря, уретры, прямой кишки и т. д.

# Типы переломов костей таза

(E. Letournel 1981)



1 - переломы крыла, 2 - переломы подвздошной кости с распространением на КПС, 3 - чрезкрестцвые переломы, 4 - односторонние переломы крестца, 5 - разрывы КПС, 6 - переломы в/в, 7 - переломы лонной кости, 8 - переломы седалищной кости, 9 - разрывы симфиза

# Классификация таза АО


М .Tile (1988), М. Muller (1990)

- ▶ **Тип А** - повреждения таза без нарушения стабильности тазового кольца (целостность костно-связочного аппарата заднего полукольца и диафрагмы таза не нарушены, обычные механические нагрузки не вызывают патологических смещений).
- ▶ **Тип В** - повреждение с частичным нарушением стабильности тазового кольца (имеется перелом лонных костей и неполный разрыв заднего полукольца связанного с разрушением КПС (односторонний или двусторонний), диафрагма таза интактна или частично повреждена, определяется ротационная нестабильность тазовых костей).
- ▶ **Тип С** - повреждение с нарушением стабильности тазового кольца (с полной потерей целостности костно-связочного аппарата заднего полукольца и разрывом диафрагмы таза, смещение возможно во всех плоскостях (ротационная и вертикальная нестабильность).

# Тип А

## А1-перелома без вовлечения тазового кольца

- ▶ А1.1. - перелом передней верхней дуги
- ▶ А1.2. - перелом передней нижней дуги
- ▶ А1.3.- перелом седалищного бугра



## А2 -стабильные переломы тазового кольца без смещения отломков или с минимальным смещением

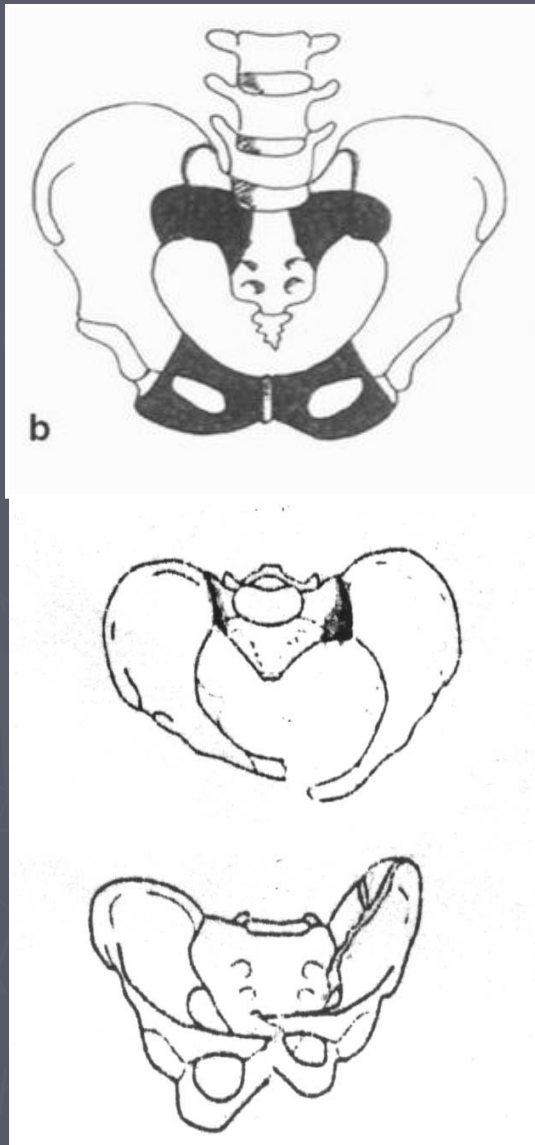
- ▶ А2.1. - перелом крыла подвздошной кости
- ▶ А2.2. - перелом переднего полукольца без или с минимальным смещением отломков
- ▶ А2.3. - стабильные переломы тазового кольца без смещения отломков

## А3 -поперечные переломы крестца и копчика

- ▶ А3.1. - перелом крестца без смещения отломков
- ▶ А3.2. - перелом крестца со смещением отломков
- ▶ А3.3. - перелом копчика



# Тип В



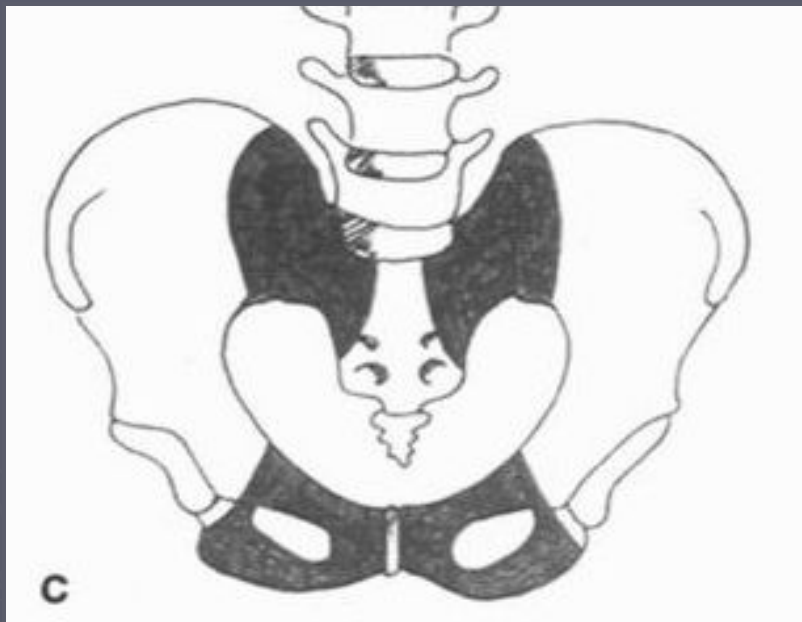В1 - наружно ротационно нестабильные, типа «открытой КНИГИ»

- ▶ В1.1. - односторонние повреждения
- ▶ В1.2. - с расхождением лонных костей менее 2,5 см
- ▶ В1.3. - с расхождением лонных костей более 2,5 см

В2 - повреждения по механизму боковой компрессии, внутренняя ротация

- ▶ В2.1. - ипсилатеральные переломы переднего и заднего полуколец
- ▶ В2.2. - контрлатеральные переломы переднего и заднего полуколец (типа «ручки корзины»)
- ▶ В2.3. - двухсторонние ротационно нестабильные повреждения

# Тип С

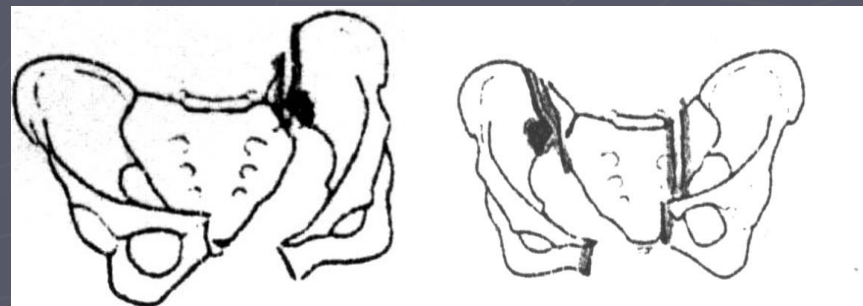
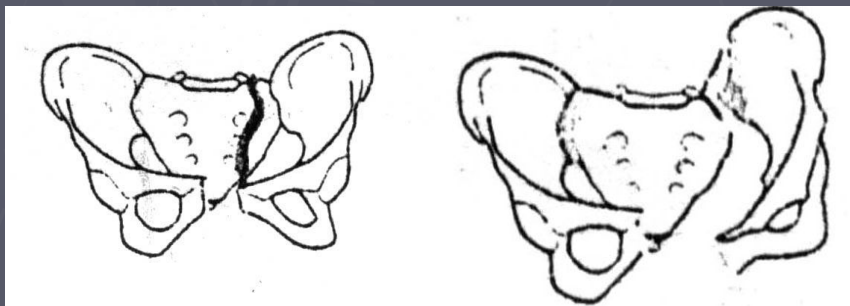


С1 - односторонние повреждения заднего полукольца

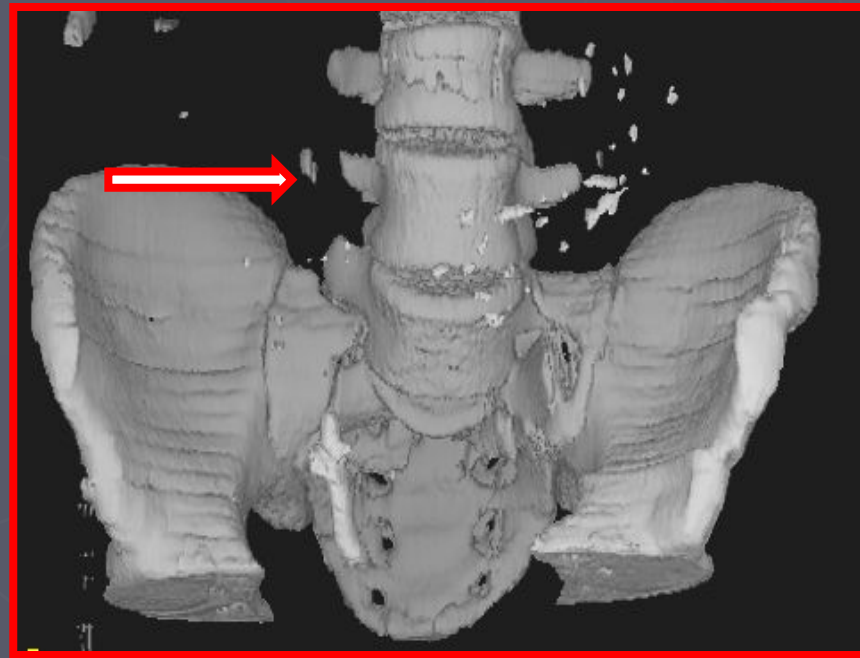
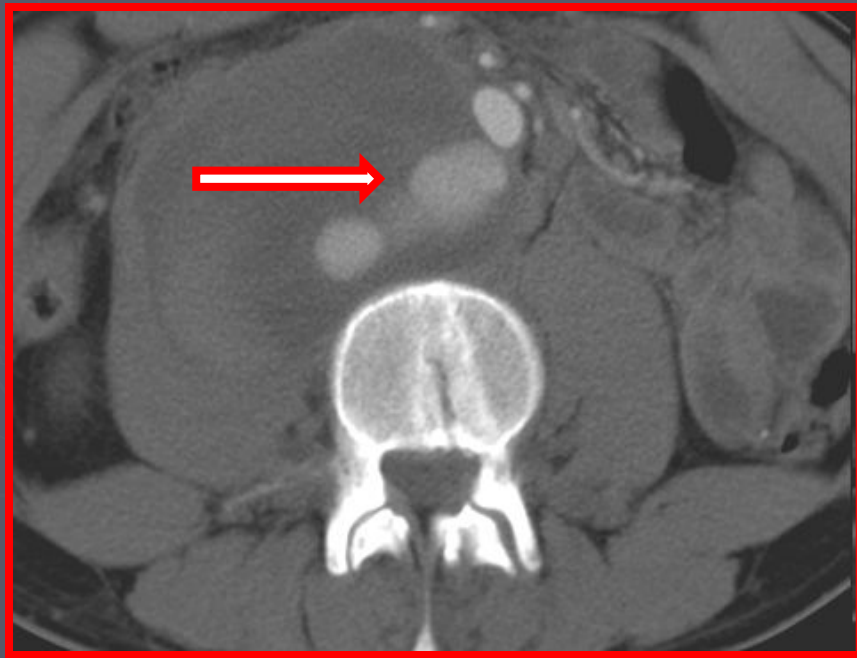
- ▶ С1.1. - перелом крыла подвздошной кости
- ▶ С1.2. - вывих (переломо-вывих) в КПС
- ▶ С1.3.- вертикальный перелом крестца

С2 - двухсторонние повреждения: с одной стороны вертикально, с другой - ротационно-нестабильные

С3 - двухсторонние вертикально нестабильные повреждения

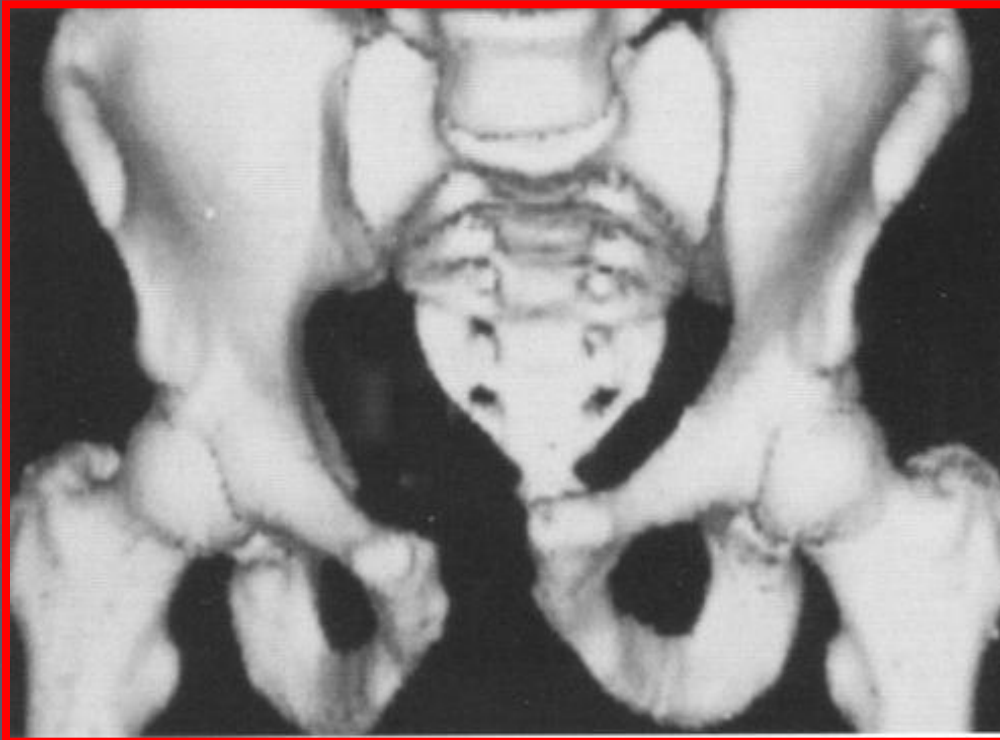


# Перелом L4-L5 позвонков - косвенный признак повреждения КПС

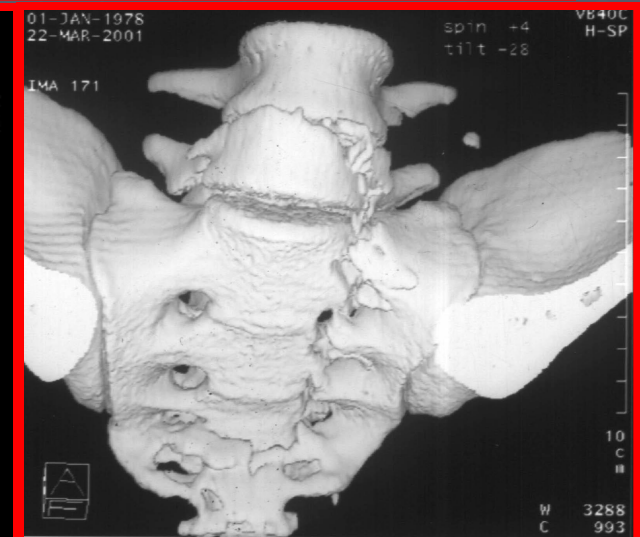
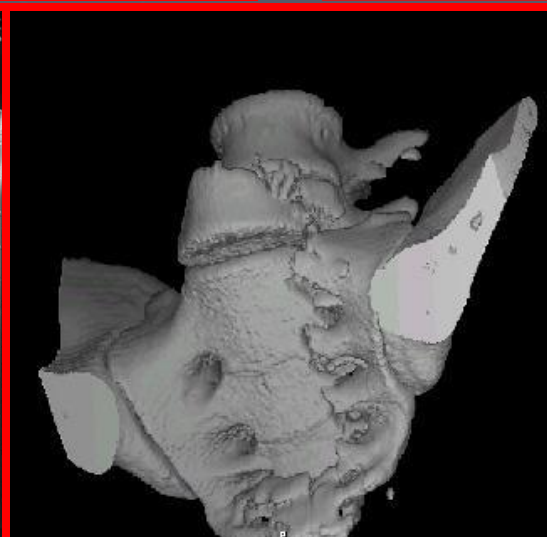
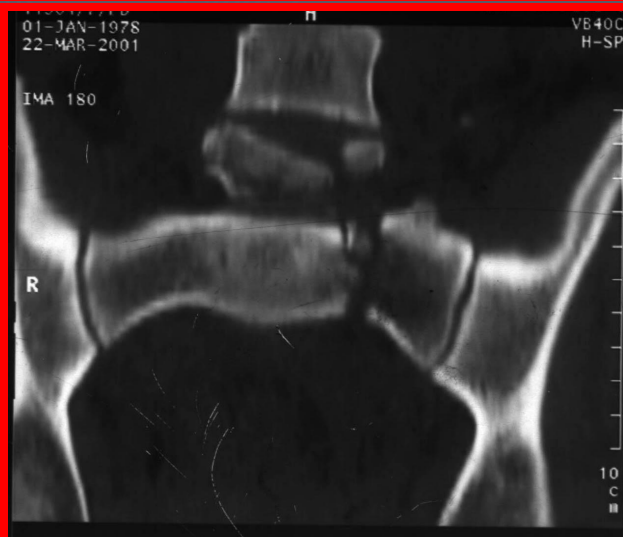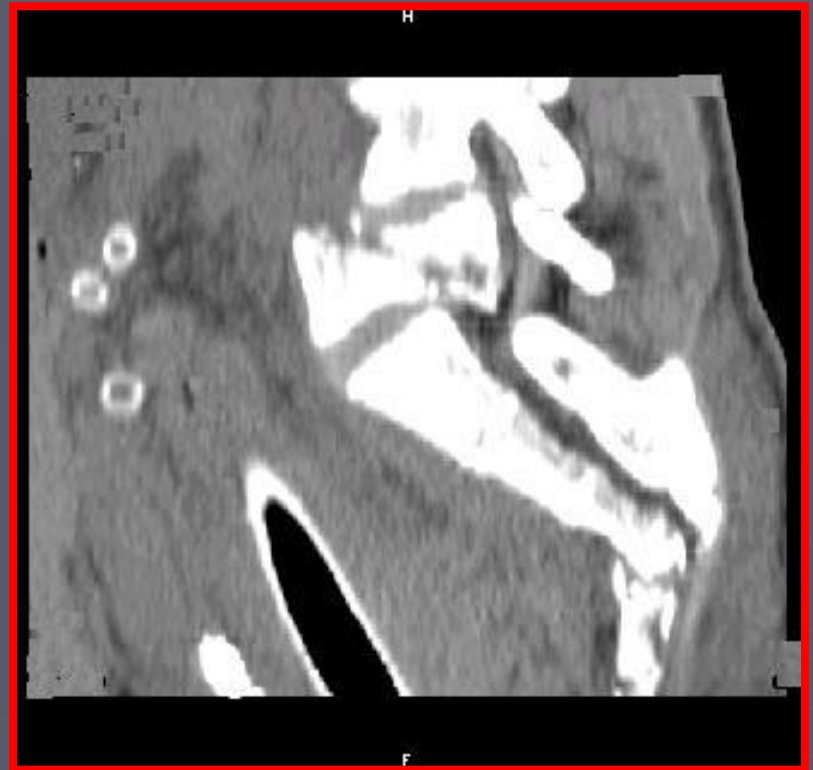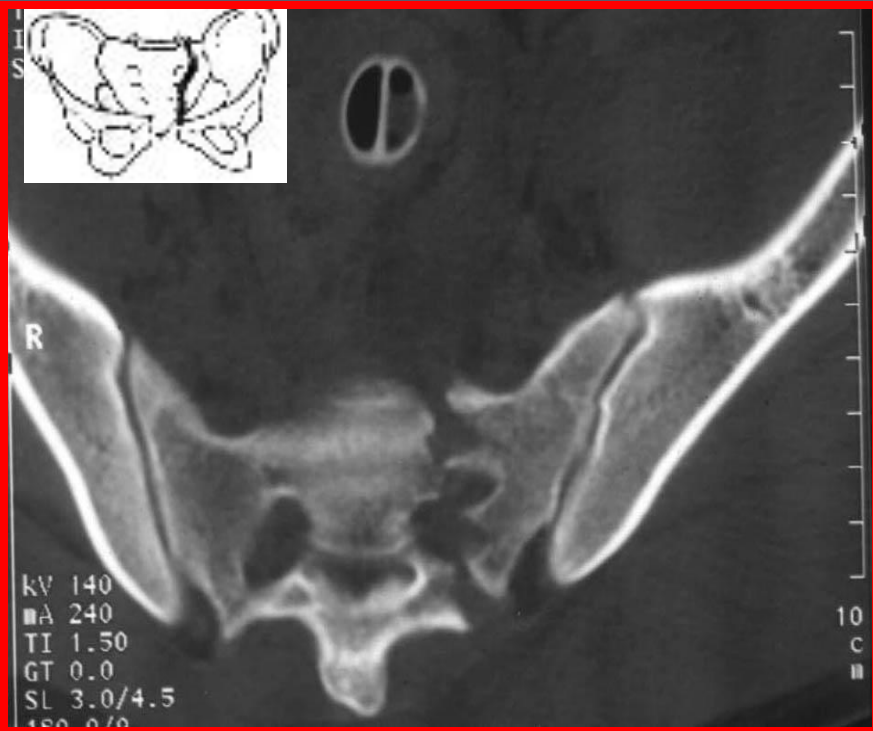


# Тип В

## «открытая книга» разрыв лонного симфиза



диастаз менее 2,5 см между лонными костями, или при вертикальном сдвиге менее 5 мм разрыв передних и частично межкостных КПС, крестцово-бугорные и крестцово-остистые не повреждены, м.б. импрессионный перелом крестца





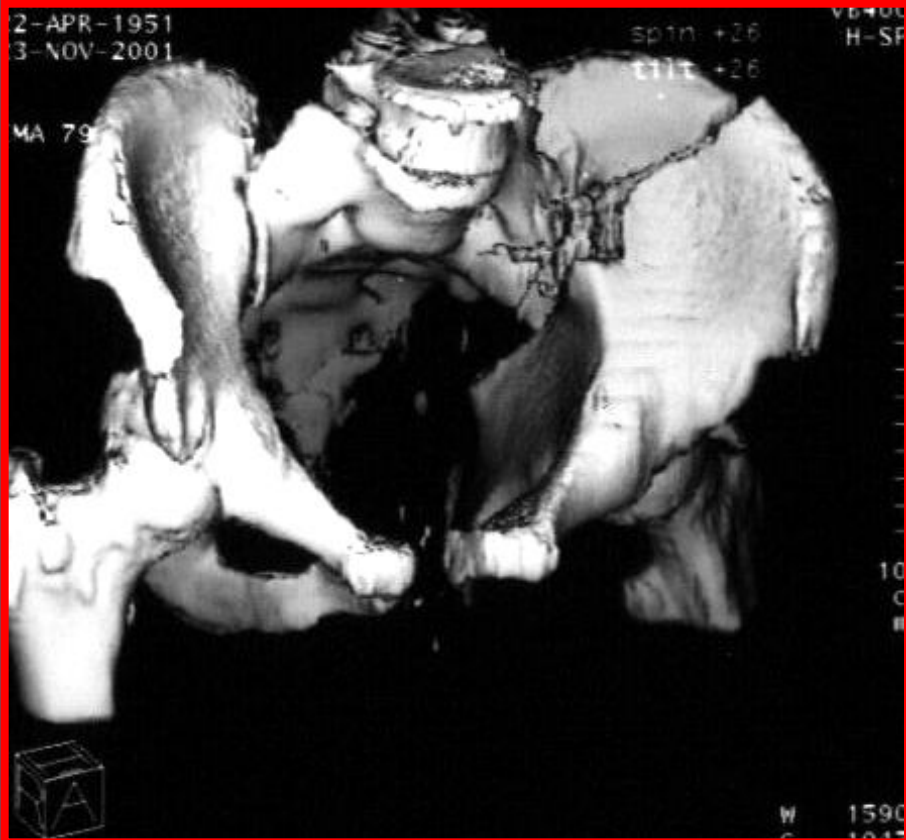2-APR-1951  
3-NOV-2001

sp1n +26

v6100  
H-SF

tilt +26

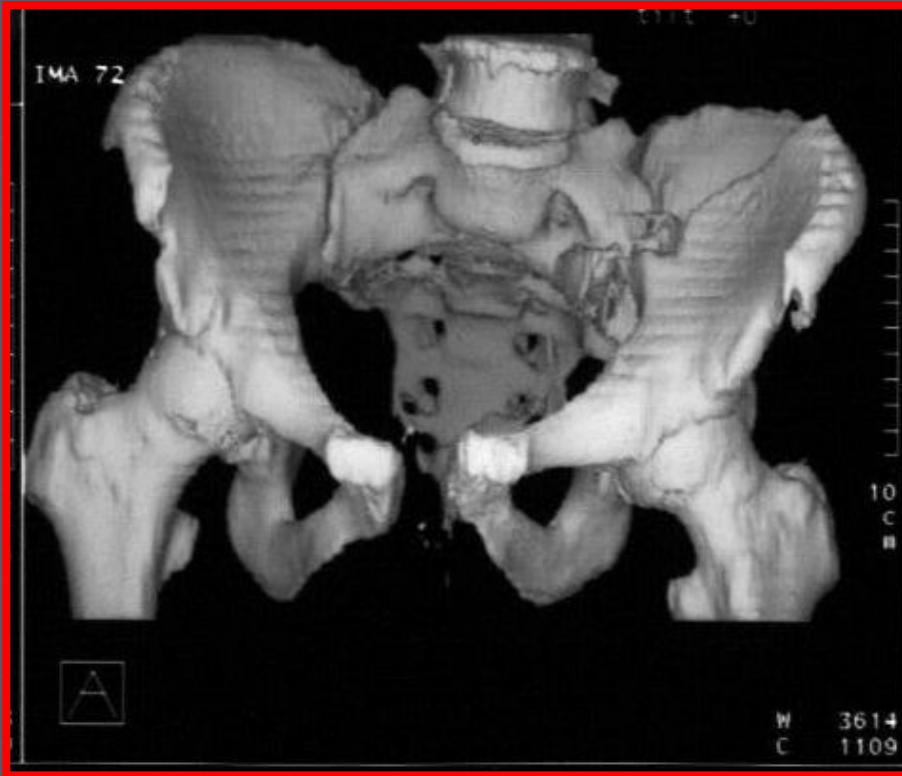
MA 79



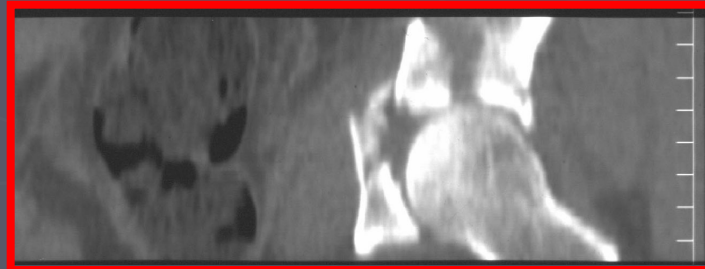
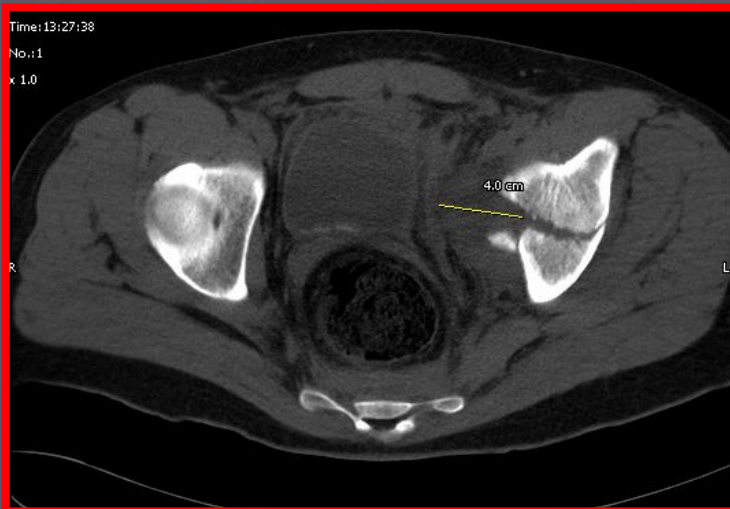
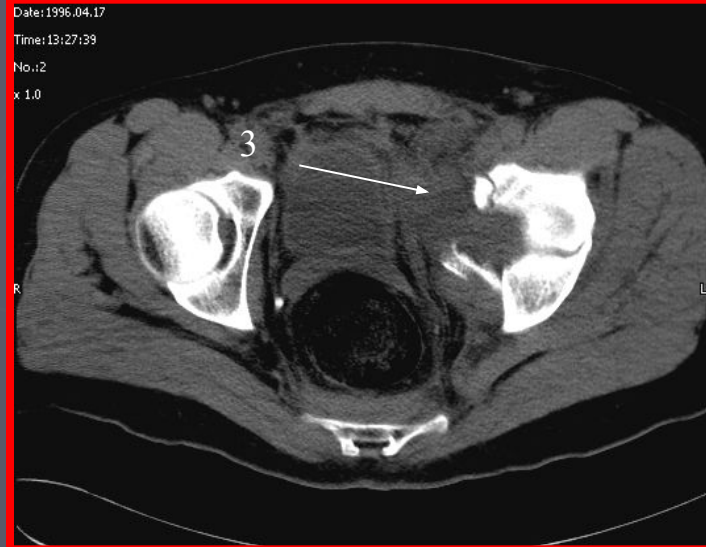
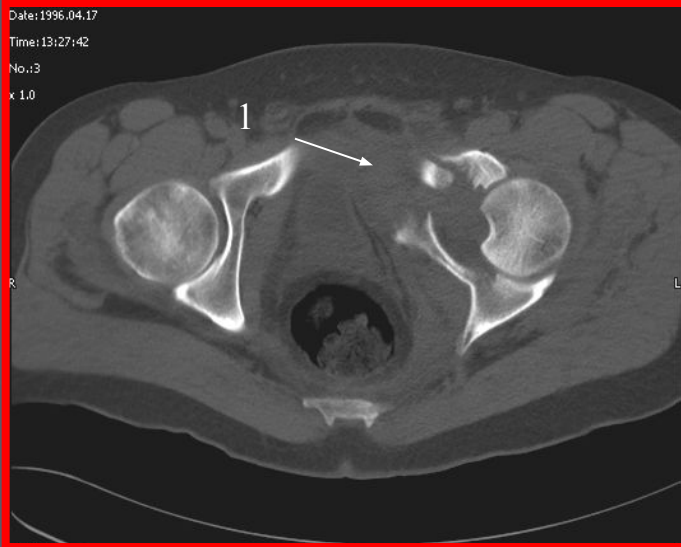# Тип С

IMA 72

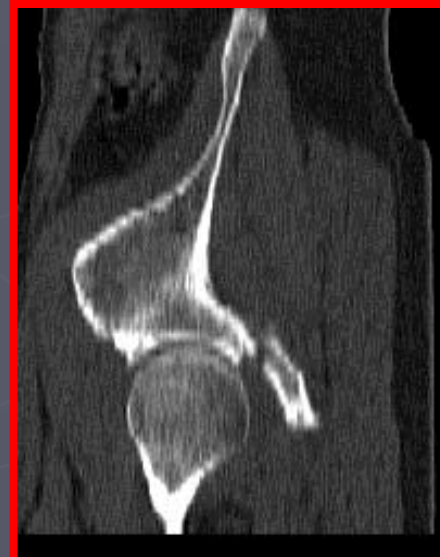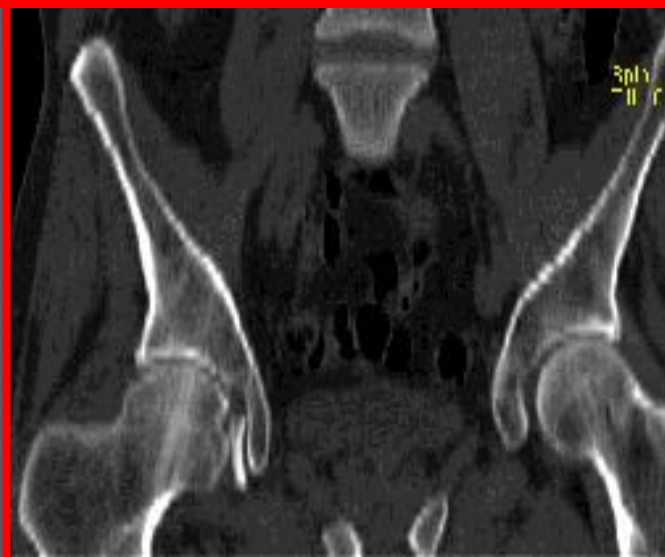
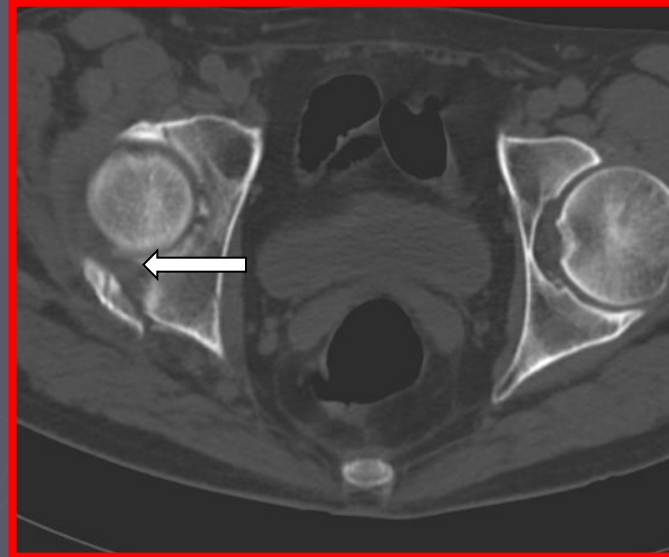
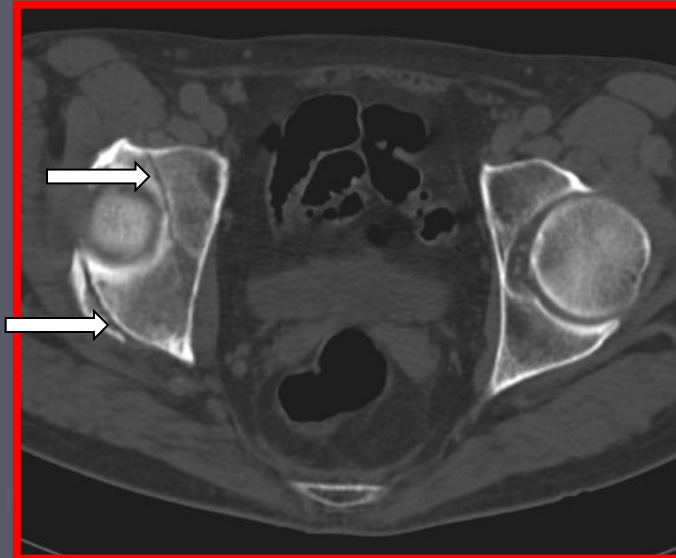
tilt +0



# Закрытый перелом дна и крыши вертлужной впадины.



Косопоперечный перелом крыши вертлужной впадины без смещения  
отломков (стрелка);  
перелом крыши задней стенки вертлужной впадины со смещением мелких  
отломков(стрелка) костный фрагмент у головки бедренной кости;



# Перелом правой вертлужной впадины, вывих головки правого бедра

