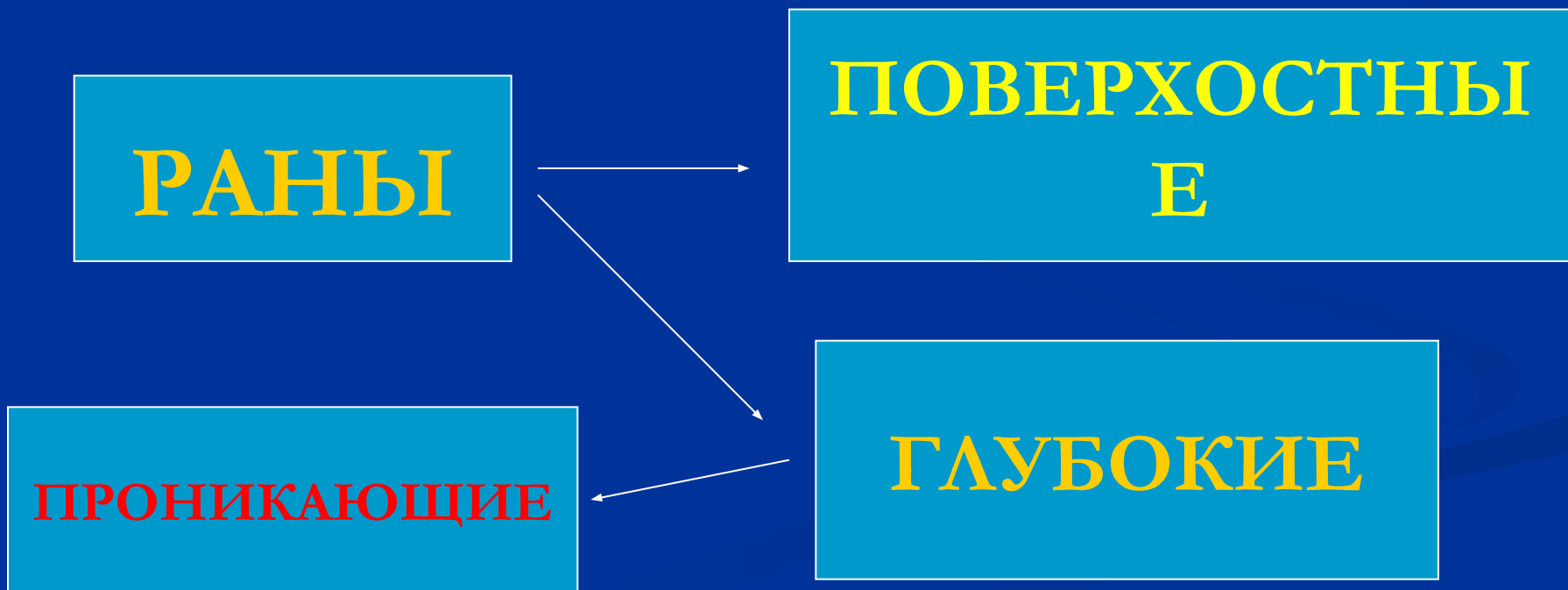


**Ранения.**  
**Виды и характеристика**  
**ранений.**  
**Основные мероприятия**  
**первой помощи при**  
**ранениях.**

Выполнила:  
Киреева Мария  
Константиновна

*Рана – это повреждение тканей организма вследствие механического воздействия, сопровождающиеся нарушением целостности кожи, слизистых оболочек.*

*ВИДЫ РАН ПО СОСТОЯНИЮ ГЛУБИНЫ:*



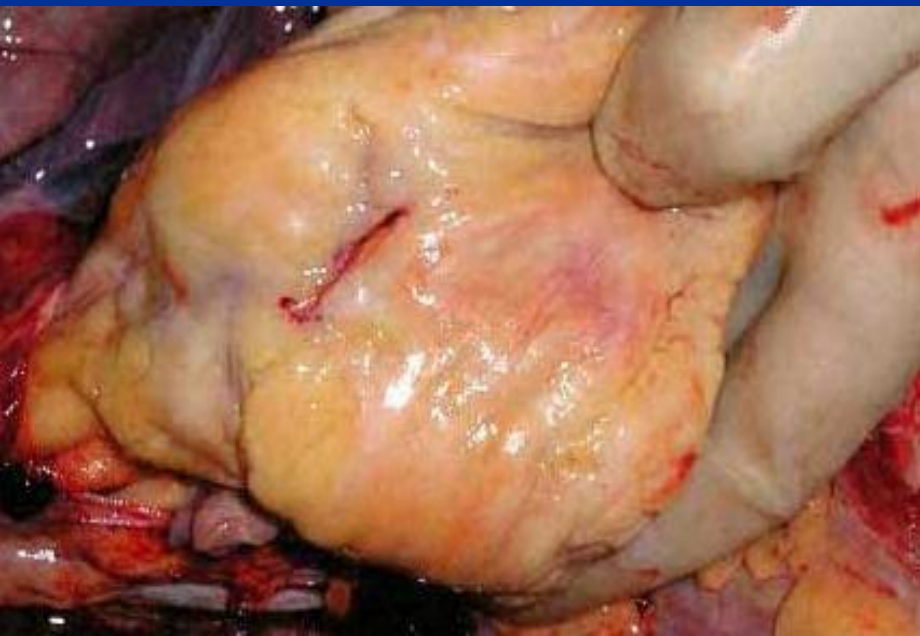# Классификация ран по способу нанесения:

1. Колотые,
2. Резаные,
3. Рубленые,
4. Скальпированные,
5. Ушибленные,
6. Рваные,
7. Укушенные,
8. Огнестрельные  $\Longrightarrow$  Рваные

## Классификация ран по способу нанесения:

- **Колотые раны** характеризуются небольшой зоной повреждения тканей. Раны в области грудной клетки и живота могут представлять большую опасность, т. к. при длинном ранящем предмете возможны повреждения внутренних органов груди и живота.

Ранение сердца:



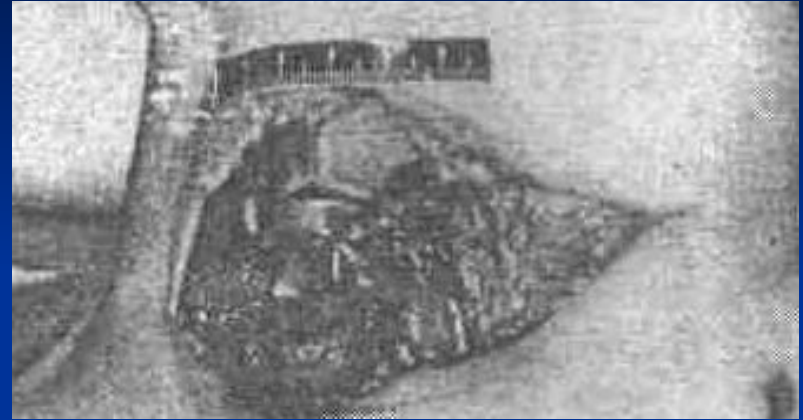Ранение виска:



# Классификация ран по способу нанесения:

- **Резаные раны** - результат воздействия острого режущего орудия (нож, стекло, металлическая стружка). Края раны - ровные, форма веретенообразная, рана не болит, но очень сильно кровит. Эти раны наиболее благоприятны в плане заживления. Могут сопровождаться значительной кровопотерей, если даже не повреждены крупные сосуды, т. к. сосуды стенок и дна раны длительно зияют.

Повреждение шеи:

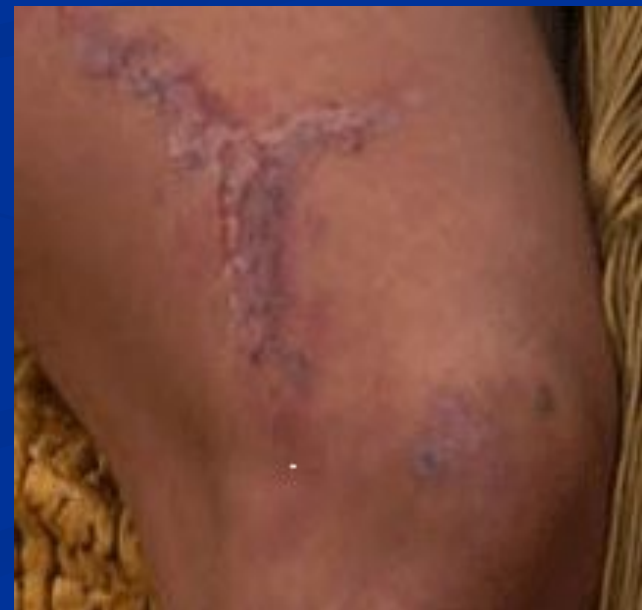

## Классификация ран по способу нанесения:

- Разновидностью резанных ран являются:

**Рубленные раны** (это раны, которые наносятся при помощи острого и тяжелого предмета - рана очень похожа на резанную, но боль как при рваной ране - за счет попадания по кости).

**Повреждение коленки:**



# Классификация ран по способу нанесения:

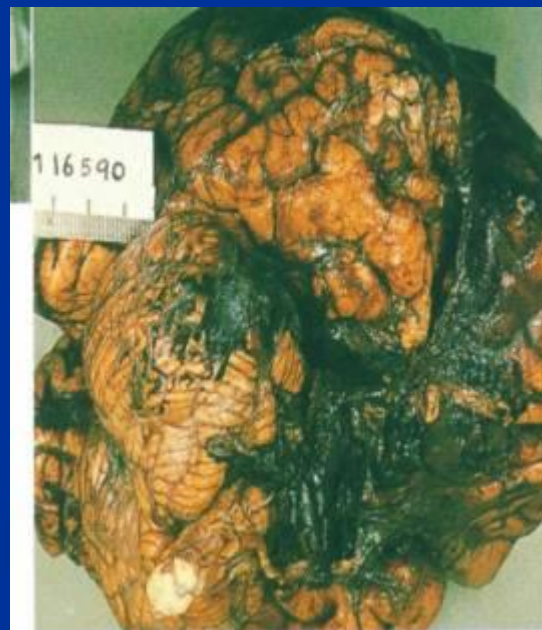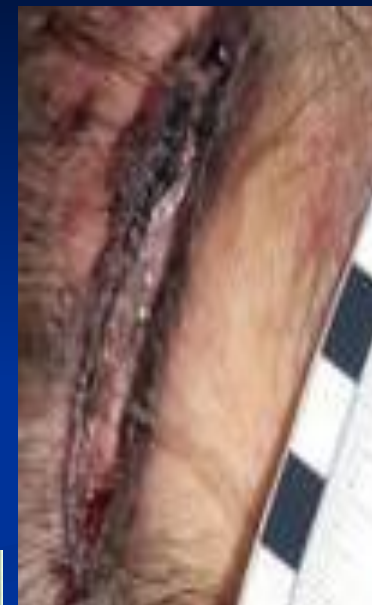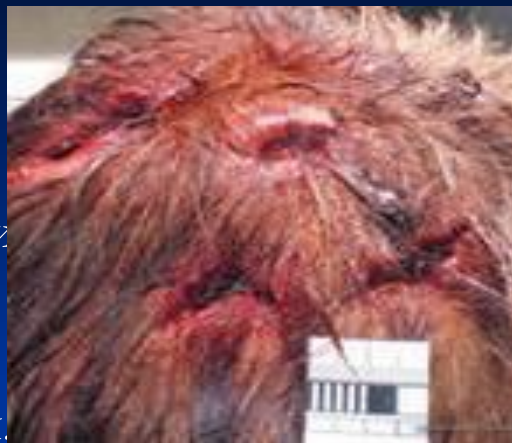■ **Скальпированные раны** - при которых наблюдается отслойка кожи и клетчатки с полным отделением их от подлежащих тканей. Часть кожи обычно утрачена. **При автотравмах скальпированные раны возникают в тех случаях, когда автотранспортное средство какое-то время волочит пострадавшего по асфальту.** Обширные скальпированные раны опасны из-за наличия значительной кровопотери, шока и возможности последующего омертвления кожных лоскутов.



# Классификация ран по способу нанесения:

## ■ Ушибленные раны

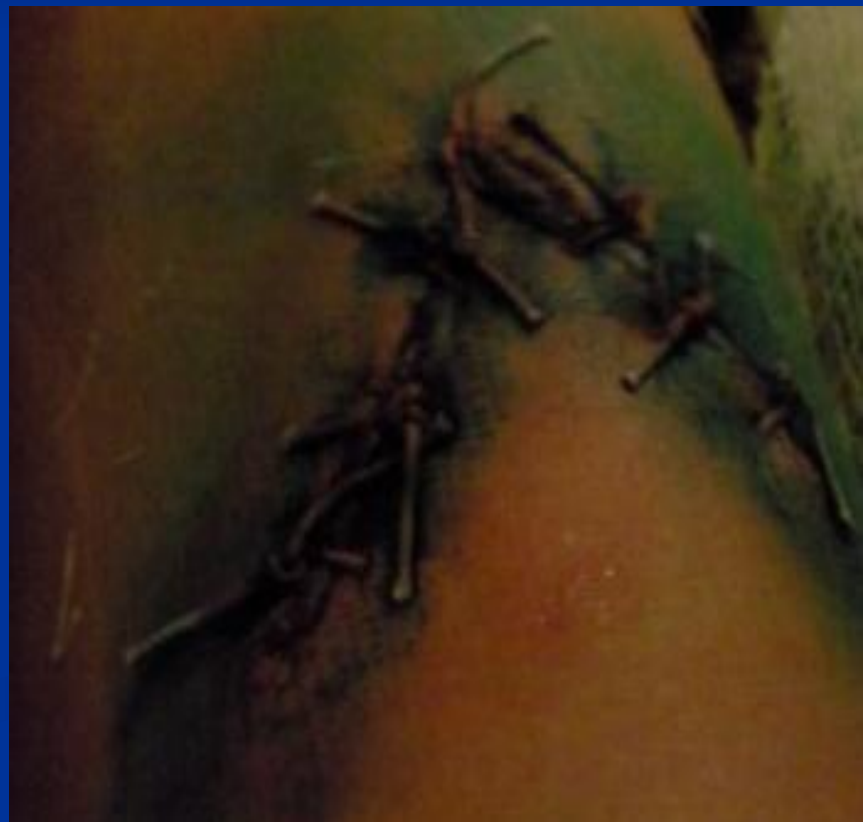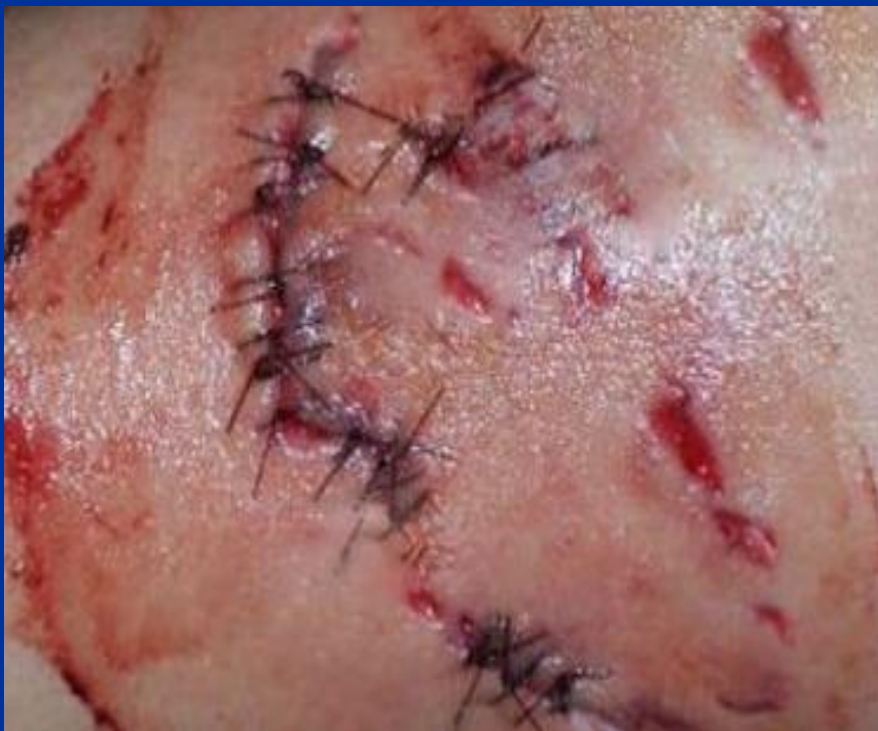возникают под воздействием тупого ранящего орудия большой массы или обладающего большой скоростью. Форма их неправильная (извилистая, звездчатая), края неровные. Эти раны, как правило, очень сильно болят, но не кровят. *Наблюдается при автотравмах, сдавлении тяжелыми предметами. Обычно сильно загрязнены.* Наличие в ране большого количества омертвевших ушибленных тканей делает эти раны особенно опасными в отношении развития инфекции.





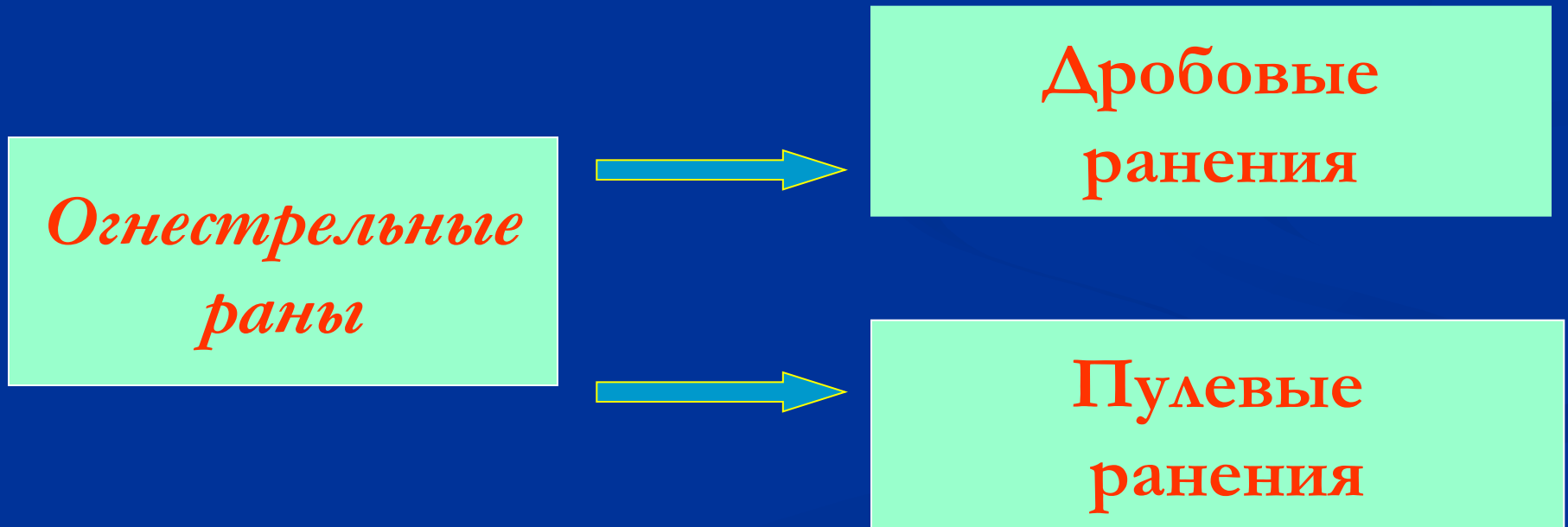
## Классификация ран по способу нанесения:

- **Укушенные раны** - наносят чаще всего собаки, редко дикие животные. *Раны неправильной формы, загрязнены слюной животного.* Опасны после укусов бешенных животных.



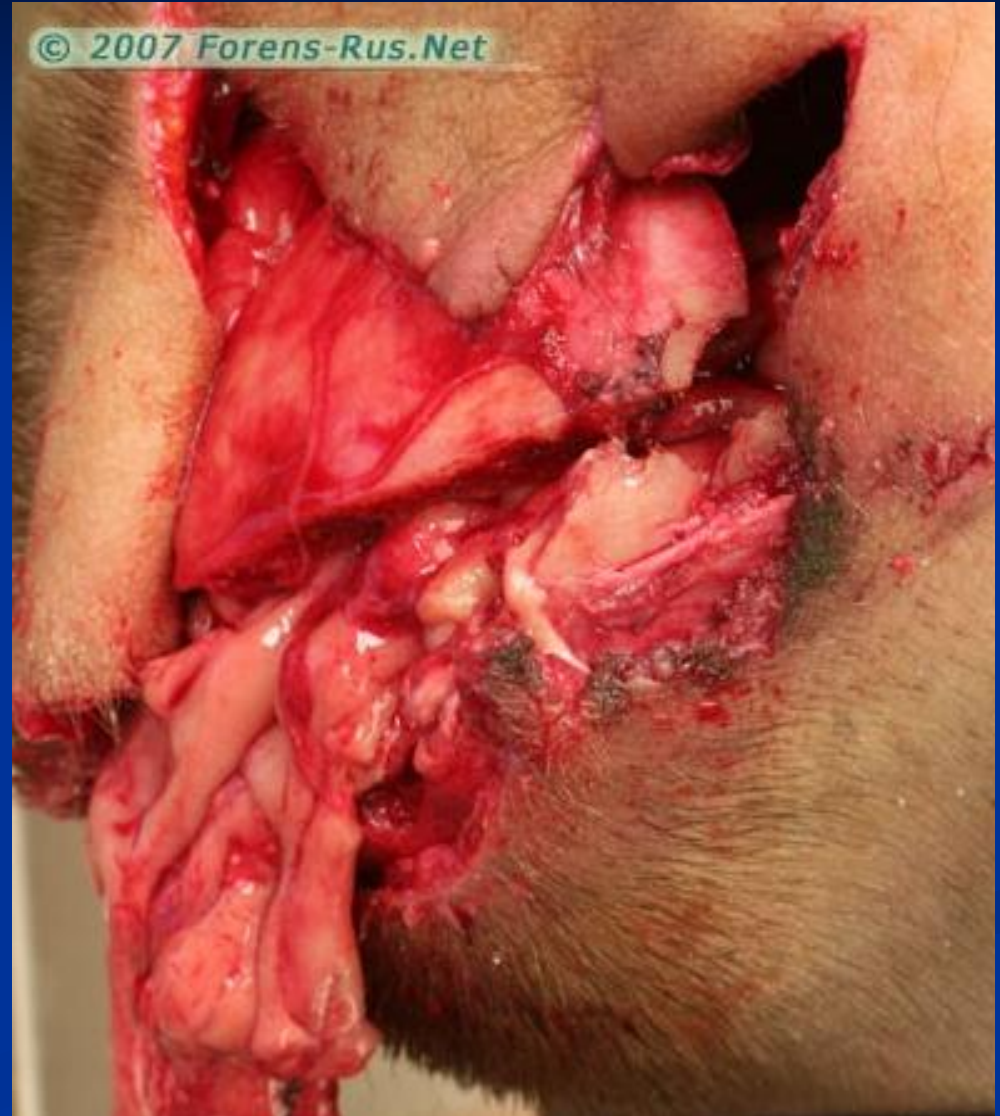# Классификация ран по способу нанесения:

- **Огнестрельные раны.** В мирное время наиболее часто встречаются дробовые ранения, значительно реже пулевые, и крайне редко осколочные. Это очень серьезное повреждение: костей, кожи, клетчатки, сосудов, сухожилий.



# Дробовое ранение.

- При дробовом ранении, нанесенном с близкого расстояния, образуется огромная рваная рана, края которой обожжены порохом и дробью.

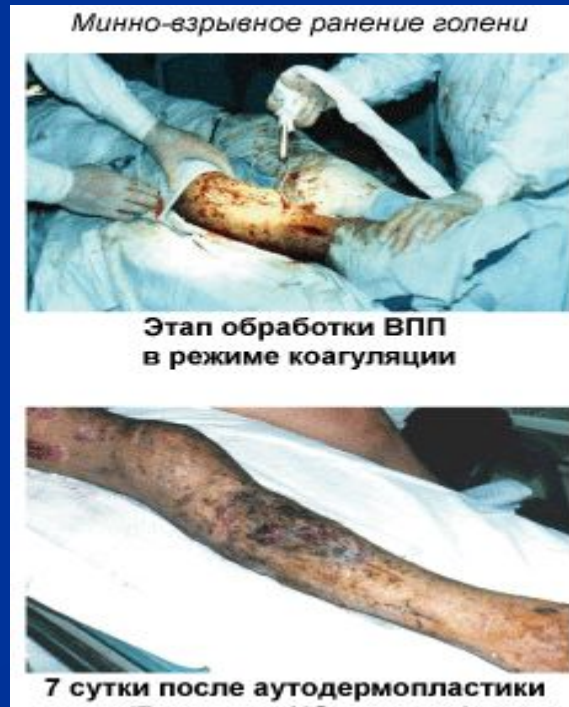
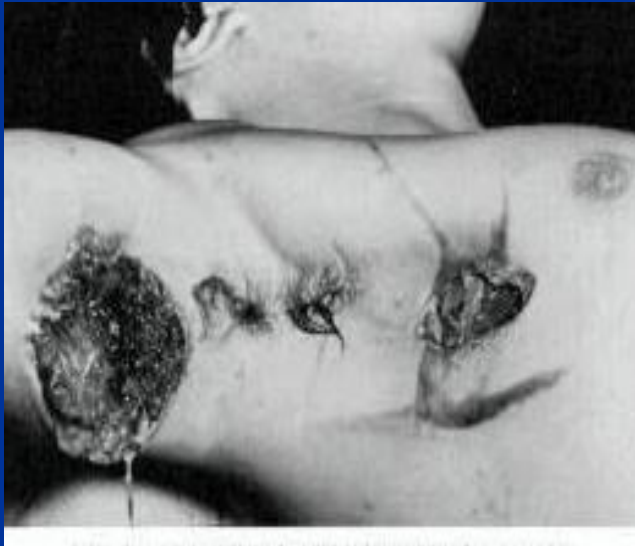
# Пулевые ранения.

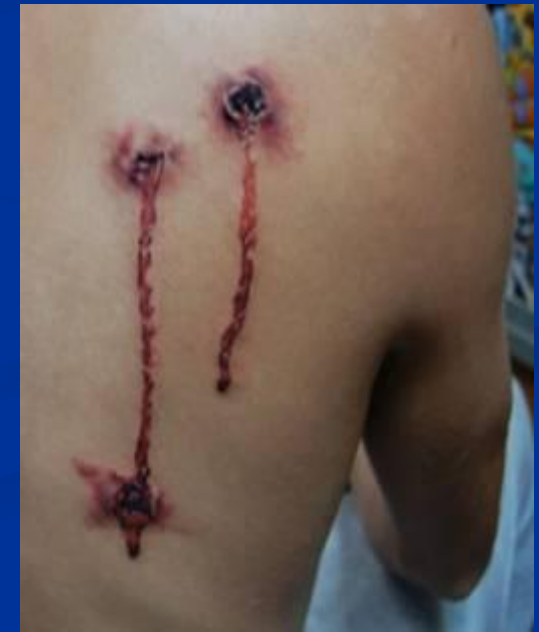- При пулевых ранах входное отверстие округлой формы и сопровождаются большим разрушением ткани.

## Осколочное ранение

Пуля со смещённым центром:



Слепое ранение:



# Задача первой помощи при ранении.

Задачей является остановить кровотечение и предотвратить заражение раны.

В тех случаях, когда кровь из раны вытекает наружу - кровотечение называется **наружным**. При ранах внутренних органов, возникающих при ударе тупым предметом, наблюдаются разрывы печени, селезенки, почек и крупных сосудов. В таких случаях происходит **внутреннее** кровотечение, под которым подразумевается кровотечение в полости тела.

# АСЕПТИКА

– это совокупность мероприятий, направленных на предупреждение попадания микробов в рану.

# АНТИСЕПТИКА

- это система мероприятий, направленных на уменьшение количества микробов или их уничтожение в ране.

## Перевязочный материал.

- 1. Индивидуальный перевязочный пакет** – выпускаемый медицинской промышленностью, состоит из марлевого бинта шириной 7 см. На одном его конце наглухо закреплена ватно-марлевая подушечка размером 9х6 см, а вторая подушечка может свободно двигаться.
- 2. Малая стерильная повязка** – которая в свернутом виде представляет собой пакет. Содержимое пакета состоит из ватно-марлевой подушечки, в развернутом виде имеющей размер 24х32 см, к которой одним концом фиксирован марлевый бинт шириной 13 см.
- 3. Стерильный бинт** – не имеет подушечки, он упакован и вскрывается также, как и индивидуальный перевязочный пакет.
- 4.** В самом крайнем случае, при отсутствии стерильного перевязочного материала и йода, **проведи несколько раз над огнем (костер, зажженная щепка) кусок чистой белой ткани, косынку, платок** и т.п. и закрой рану той стороной ткани, которая была обращена к огню.

# НЕОБХОДИМО

## ЗАПОМНИТЬ:

- \* Не закрывай рану грязными платками, тряпками, бельем, не заклеивай бумагой, листьями, не прикладывай к ране землю, снег, пыль и т.д.*
- \* Правильная обработка раны препятствуют возникновению ее осложнений и почти в три раза сокращает время заживления.*

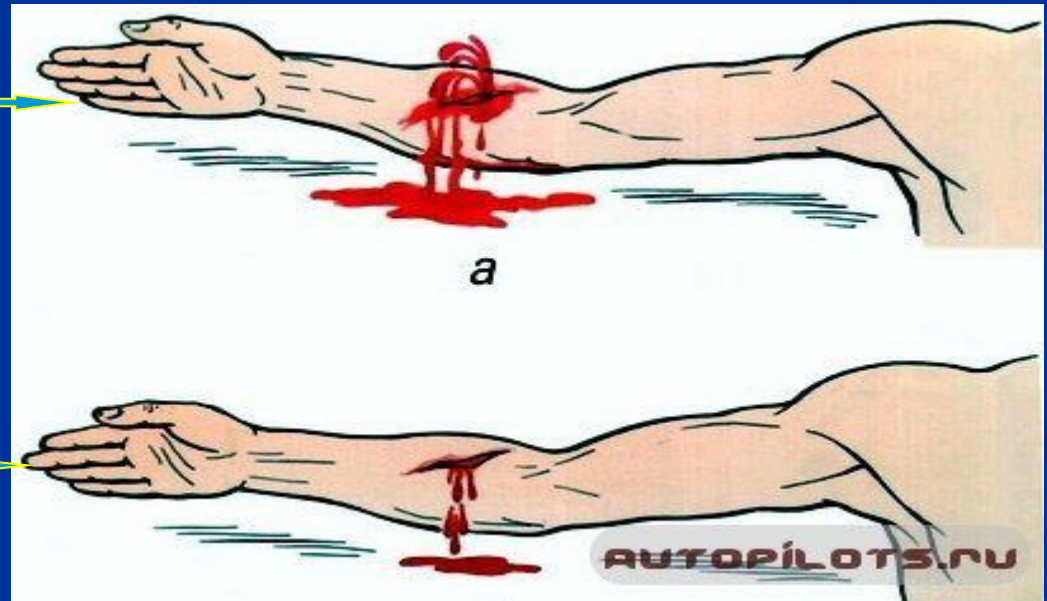


Зачастую каждое ранение сопровождается кровотечением, так как происходит повреждение:

1. Капилляров;

2. Артерий;

3. Вен.



# Правила оказания первой помощи при ранениях:

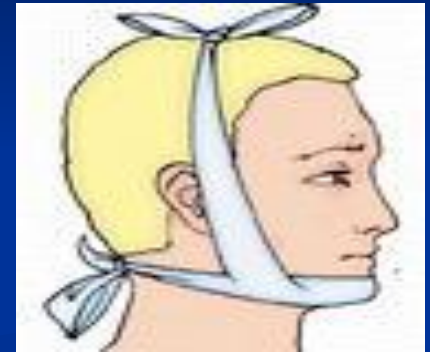- 1. остановить кровотечение*
- 2. промыть рану*
- 3. обработать кожу вокруг раны*
- 4. наложить повязку*

# При ранении лица накладывают следующие повязки – пращевидная.

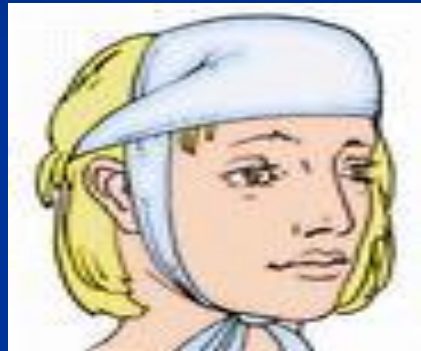Пращевидная повязка на нос



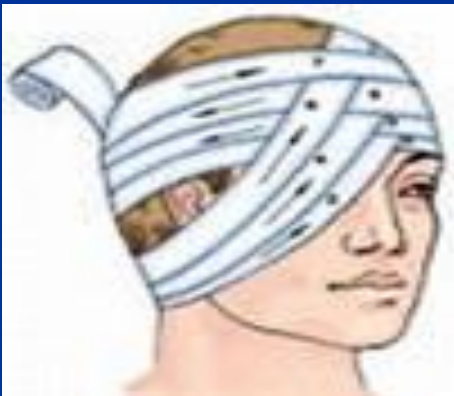Повязка на подбородок



Повязка на голову

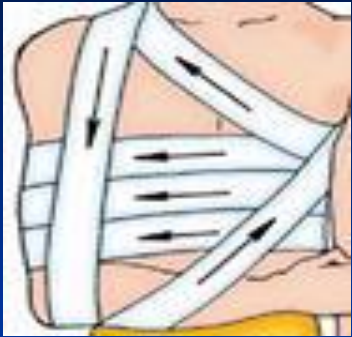

Повязка на правый глаз



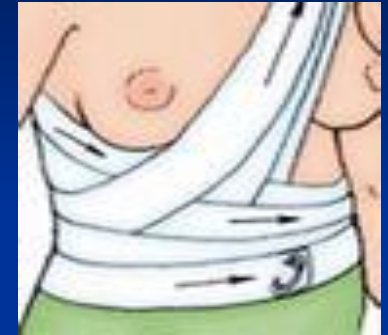# При ранения грудной клетки накладывают:

## Повязка «Дезо»

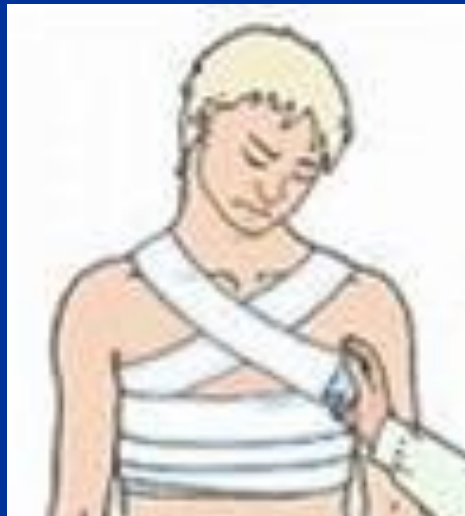
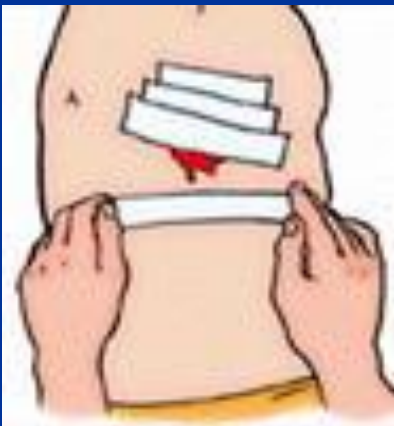
Повязка на верхнюю часть грудной клетки

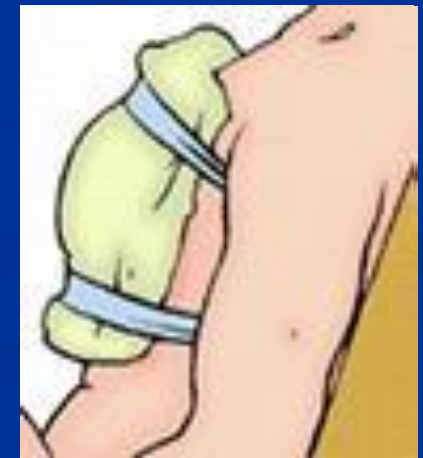## Наложение повязки на молочную железу



## Остановка кровотечения при ранениях грудной клетки

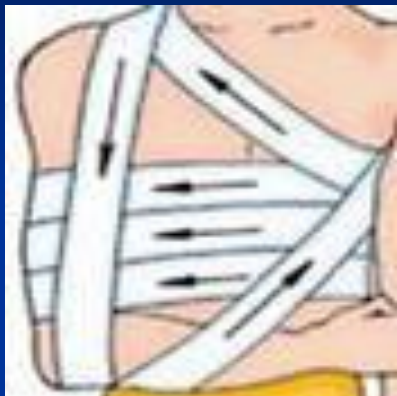

Иммобилизация при ушибах и ранениях грудной клетки

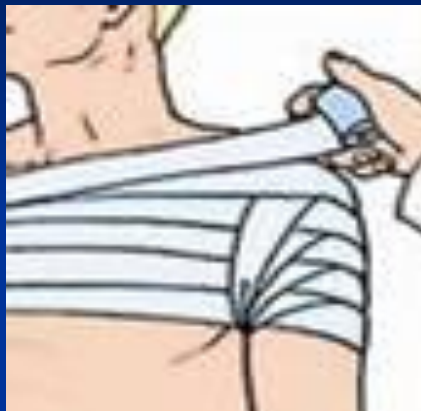

# При ранении конечностей

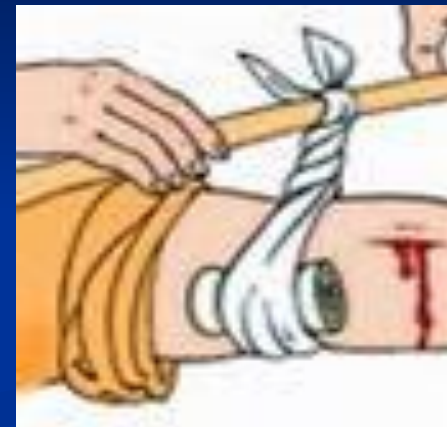Повязка «Дезо»



Повязка на плечевой сустав



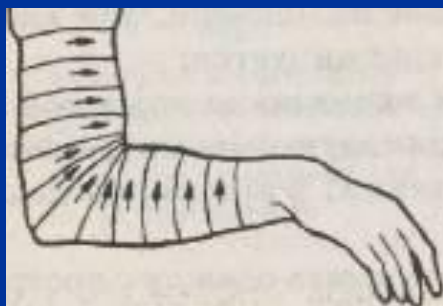Наложение «закрутки»



Крестообразная повязка

Спиральная повязка

на локтевой сустав



Повязка на область  
тазобедренного сустава



на кисть



Когда следует срочно обратиться к врачу .

Меры предосторожности при ранениях:

- 1) рана размером более 1,0-1,5 см;
- 2) обильное кровотечение из раны;
- 3) у пострадавшего нет прививки против столбняка;
- 4) рана расположена на пальцах кисти или стопы;
- 5) рана сильно болит;
- 6) появились краснота и отек кожи вокруг раны, повысилась температура тела;
- 7) при любых укушенных или загрязненных землей ранах.

В экстремальных ситуациях природной среды можно воспользоваться лекарственными травами.

**Траволечение ран преследует несколько целей:**

1. Остановка кровотечения
2. Уничтожение микробов, попавших в рану, и вызывающих воспаление
3. Ускорение заживления

Для того, чтобы предупредить инфицирование поверхностных ран и ссадин, и ускорить их заживление, используют следующие натуральные средства, нанося их прямо на рану:

- \* прополисная вода,
- \* сок черемши,
- \* мёд,
- \* листья и ягоды земляники,
- \* сок свеклы,
- \* сок полыни,
- \* береста берёзы,
- \* листья сельдерея,
- \* листья цикория.
- \* лимонный сок;



# При траволечение ран можно применить:

Багульник.



Ягель.



Крапива.



Подорожник



Тысячелистник



Иван-чай



Зверобой



Ещё одно прекрасное целительное средство от всех видов укусов, гнойных ран, токсических состояний – это

## Острый перец.



Употребляется красный перец также и при всех видах шоков. Разводится порошок красного перца на стакан горячей воды и выпивается при сердечных приступах, при обморочных и коллаптоидных состояниях и при всех кровотечениях, особенно, при кровотечениях из желудка. Красный перец обладает удивительными свойствами, которых нет у многих других лекарств – он расширяет сосуды, когда они сужены, и суживает, когда они расширены, он делает именно то, что нужно организму. При любых видах кровоточащих ран – рваных, размозжённых, огнестрельных или укушенных – порошок красного острого перца наносится непосредственно на рану, сверху накладывается повязка.

## Для лечения ран применяют:

- *Сосна обыкновенная, ель, пихта сибирская (живица).*

Применяют для смазывания поверхностных и глубоких ран. Живица останавливает кровотечение, способствует быстрому заживлению ран, обладает противомикробным действием.

- *Сухую еловую смолу (канифоль)*

Измельчить и полученным порошком присыпать плохо заживающие раны и язвы.

- *Гриб-дождевик (белая мякоть, споры).*

Гриб применяют вместо йода: разрезают пополам и внутренней белой стороной накладывают на кровоточащую рану, фиксируя повязкой. У созревших грибов используют внутренние серо-зеленые споры, которыми присыпают раны. Дождевики обладают кровоостанавливающим, противовоспалительным и антисептическим свойствами.

При оказании первой помощи необходимо учитывать :

1. Размер и глубину раны,
2. Характер кровотечения из раны (артериальное, венозное, капиллярное)
3. Имеется ли повреждение мышечно важных структур (на конечностях, лице, магистральных сосудов и нервов)
4. На туловище - органов груди и живота,
5. На шее - магистральных сосудов, трахеи, пищевода,
6. На голове - повреждение головного мозга.
7. При ранениях в области спины обследуют больного с целью установления повреждения спинного мозга.

*ЖЕЛАЮ УДАЧИ.  
БЕРЕГИТЕ СЕБЯ.*