

Лекція № 3

Захворювання кон'юнктиви і повік.



План лекції



1. Патологія повік: основні види, клініка, ускладнення, профілактика.
2. Види кон'юнктивітів, класифікація.
3. Основні ознаки кон'юнктивітів, ускладнення.
4. Принципи і методи лікування кон'юнктивітів.
5. Профілактика кон'юнктивітів.
6. Клініка, лікування, профілактика трахоми.
7. Роль середнього медичного персоналу в проведенні профілактичних заходів в дитячому колективі та вдома.
8. Правила техніки безпеки, охорона праці, особливості протиепідемічного режиму під час обстеження, виконання маніпуляцій, роботи з медичною апаратурою.



- **Ключові слова:** екзофтальм, енофтальм, хемоз, флюктуація, орбітотомія, екзофтальмометр, амбліопія, плеоптичне лікування, орт оптичне лікування, оклюзія, педалізація, фузія, синоптофор, ністагм, офтальмоплегія, диплопія, екзентерація. Блефарит, халязіон, тріхіаз, ектропіон, ентропіон, блефароспазм, лягофтальм, птоз, епікантус, анкілоблефарон, дакріоденіт, дакріоцистит. : ангулярний, мацерація, гонобленорея, весняний кон'юнктивіт, скрофульозний кон'юнктивіт, фліктена.
- **Латинська термінологія** – blepharon

Захворювання повік

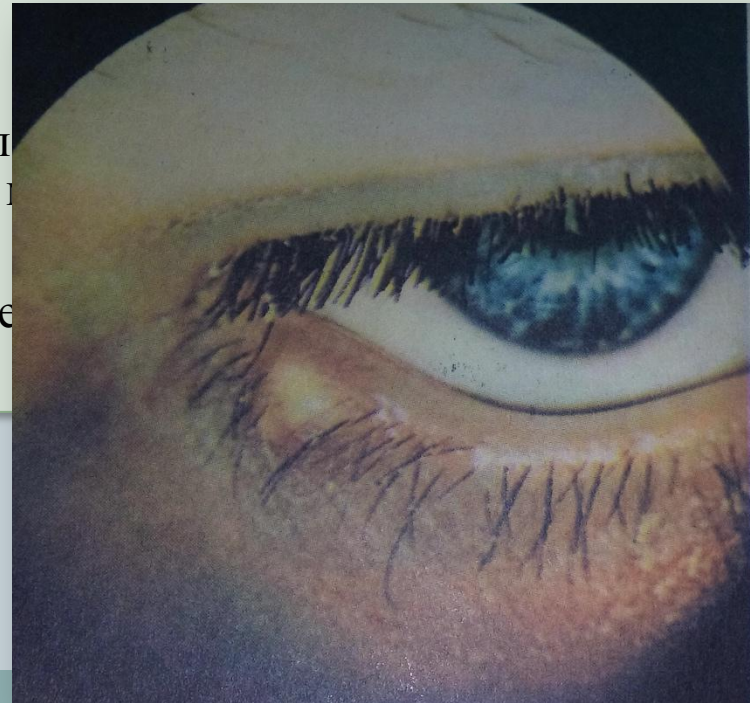Захворювання повік поділяються на запальні та захворювання пов'язані з порушенням положення і рухомості повік.

Запальні захворювання: рожисте запалення шкіри повік, фурункул, абсцес. Найбільш поширене захворювання **блефарит**. Блефарит – це запалення країв повік. Розрізняють простий, або лусочковий, виразковий і мейбомієвий.

Лікування блефариту починають з того, що з'ясовують його причину виникнення. Місцево призначають антибактеріальні краплі і мазі (антибіотики, кортикостероїди).

Ячмінь – це гостре гнійне запалення (зовнішній ячмінь), або

Халазіон – хронічне запалення



позитивний ячмінь).

ення
ціту.

Порушення положення і рухомості повік

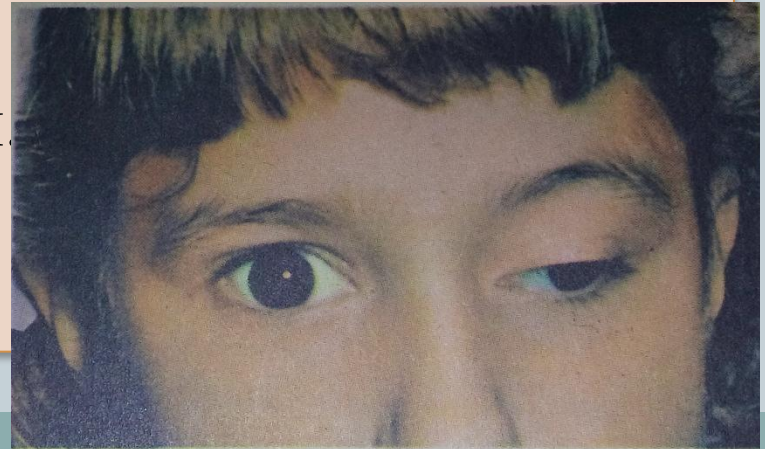

Трихіаз – неправильний ріст вій. Виворіт та заворіт повік буває, як ускладнення хронічних запальних процесів.

Блефароспазм – спастичне змикання повікової щілини.

Лягофтальм – не змикання повікової щілини.

Птоз – опущення верхньої повіки.



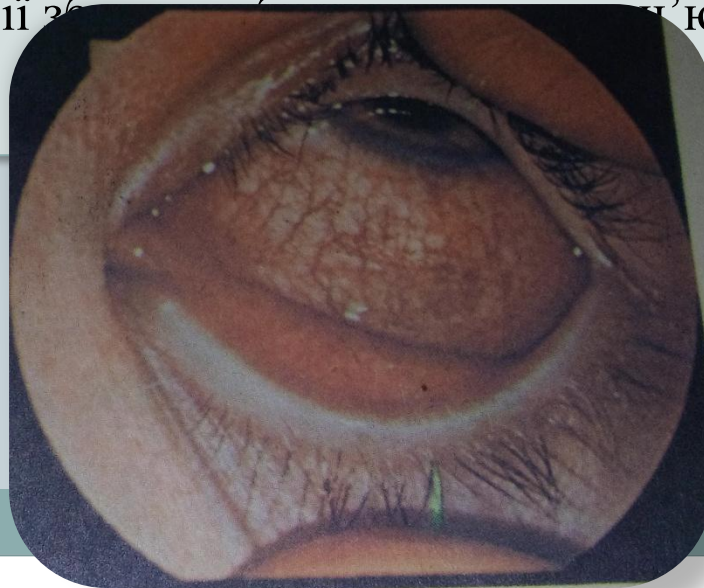Захворювання кон'юнктиви дуже поширені. До них належать запалення, дегенеративні захворювання і пухлини слизової оболонки ока. Частіше зустрічається кон'юнктивіт.

Кон'юнктивіт – це запалення слизової оболонки ока інфекційної, алергічної природи та обумовлені фізичними чинниками.

Загальна симптоматика кон'юнктивіта .

Скарги – різь в очах,, печія, свербіж, а також почервоніння і закисання очей. При огляді спостерігають набряк і гіперемія кон'юнктиви, виділення слизово-гнійні, або гнійні.

Бактеріальні кон'юнктивіти. Збудники: стафілокок, стрептокок, пневмокок, менінгокок, паличка Коха – Уікса, дифтерійна паличка, гонокок. Для ідентифікації збудників кон'юнктивіти.



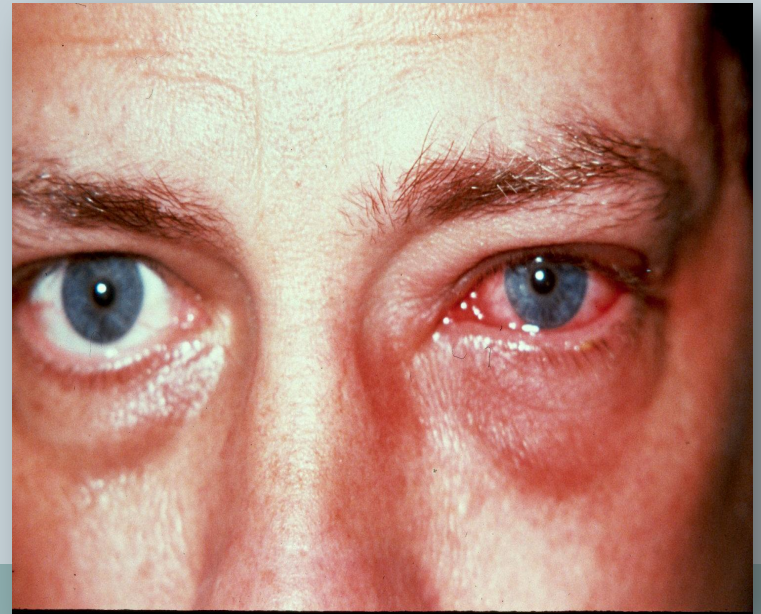
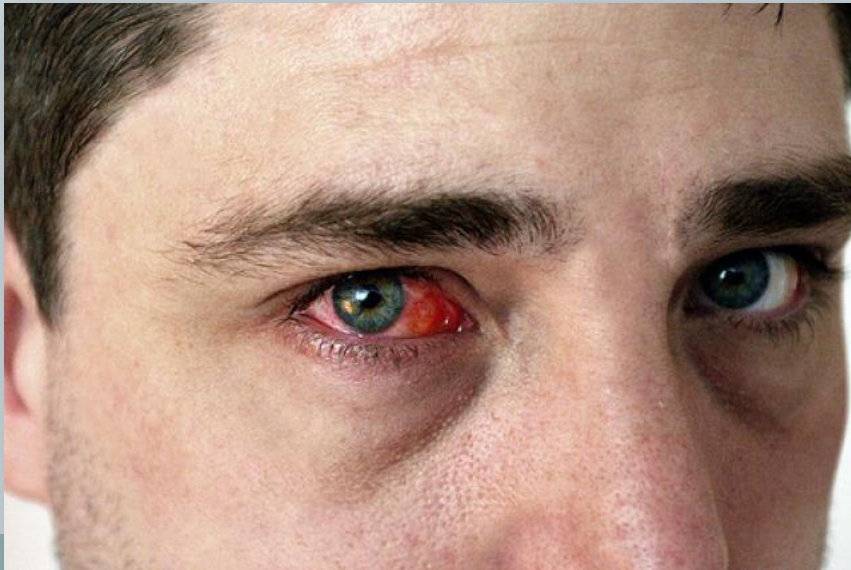

Лікування – загальне лікування призначається при специфічних інфекційних кон'юнктивітах. Здебільшого проводиться місцеве лікування: промивання кон'юнктивального мішка антисептиками, інстиляції розчинів антибіотиків та сульфаніламідів, закладання мазі. Важливим моментом є **профілактика кон'юнктивіта**. Хворого на кон'юнктивіт потрібно ізолювати, особливо у дитячих закладах. Профілактика дифтерійного кон'юнктивіта – своєчасне щеплення. Профілактика гонобленореї у новонароджених обов'язкова. Після туалету новонародженому в кон'юнктивальний мішок три рази закрапають 30% розчин сульфацилу натрію або свіжоприготовлений розчин пеніциліну, або закладають за повіку тетрациклінову мазь.



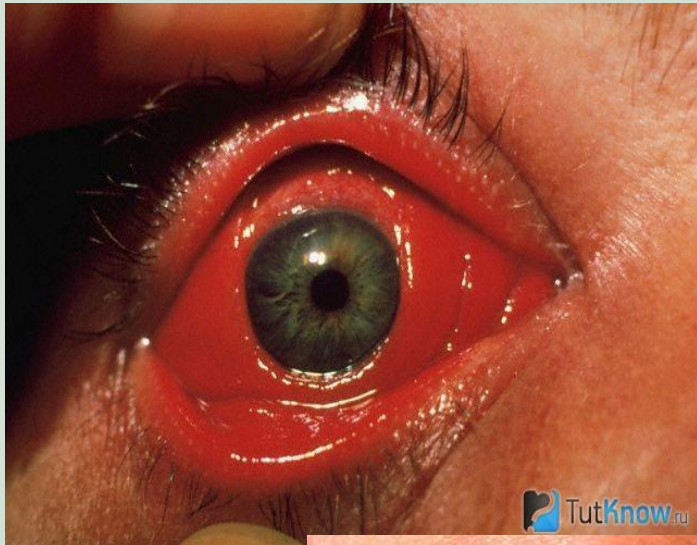
Вірусний кон'юнктивіт – аденовірусний, герметичний.
Клініка – більш виражений набряк кон'юнктиви,
зокрема слізного м'яся, гіперемія. Виділення рідше і
слизові.

Лікування проводиться противірусними препаратами



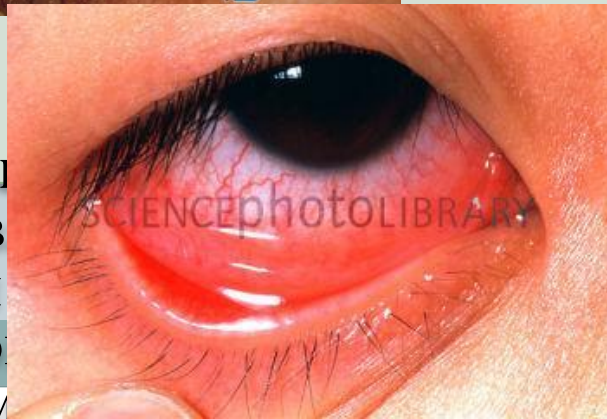Алергічний кон'юнктивіт виникає унаслідок гіперергічної сенсibiliзації кон'юнктиви на антиген.

Види: весняний к-т – має хронічний перебіг із сезонними загостреннями.



негайного

К – т, обумовлені
після тривалого
Лікування
косметикою
антигістамінами



Сезонної лихоманки – алергійна реакція на вітіння трав.

К – т, обумовлені
косметикою. Виникає
після вживання
медикаментів – антибіотики.
Лікування: зупинити або перестати користуватися
косметикою, приймати антигістаміни, кортикоїди, загальнодіючі
протизапальні засоби, приймати кальцію.

Скорофульозний кератокон'юнктивіт – це токсикоз-алергічна реакція ока на туберкульозний процес в організмі.

Скарги і клініка типові для алергічних кон'юнктивітів. Лікування разом із фтизіатром призначають специфічну терапію.

● **Ускладнення кон'юнктивітів** – запалення рогівки – кератит

