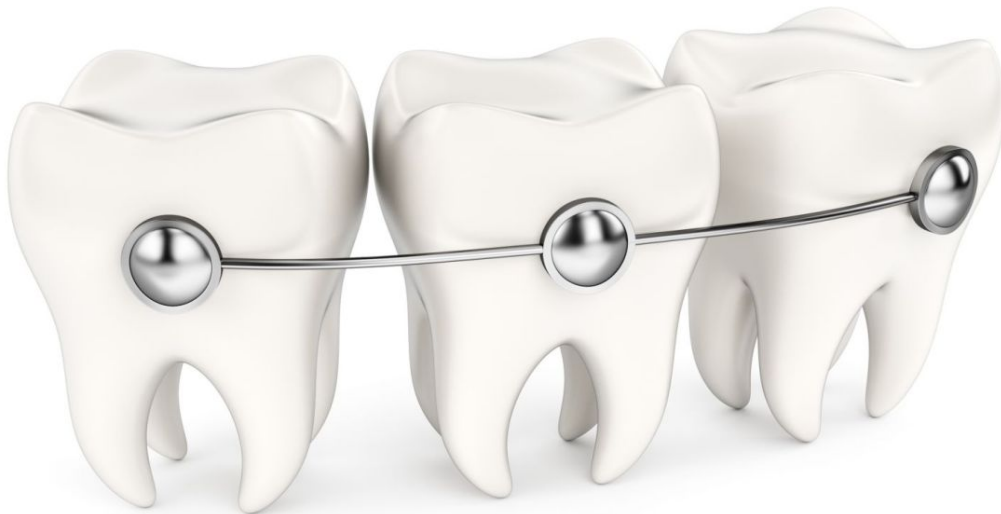

Введение в Ортодантию



Подготовил: ординатор кафедры «Ортодонтии»,
Керимов Надир Адиль оглы

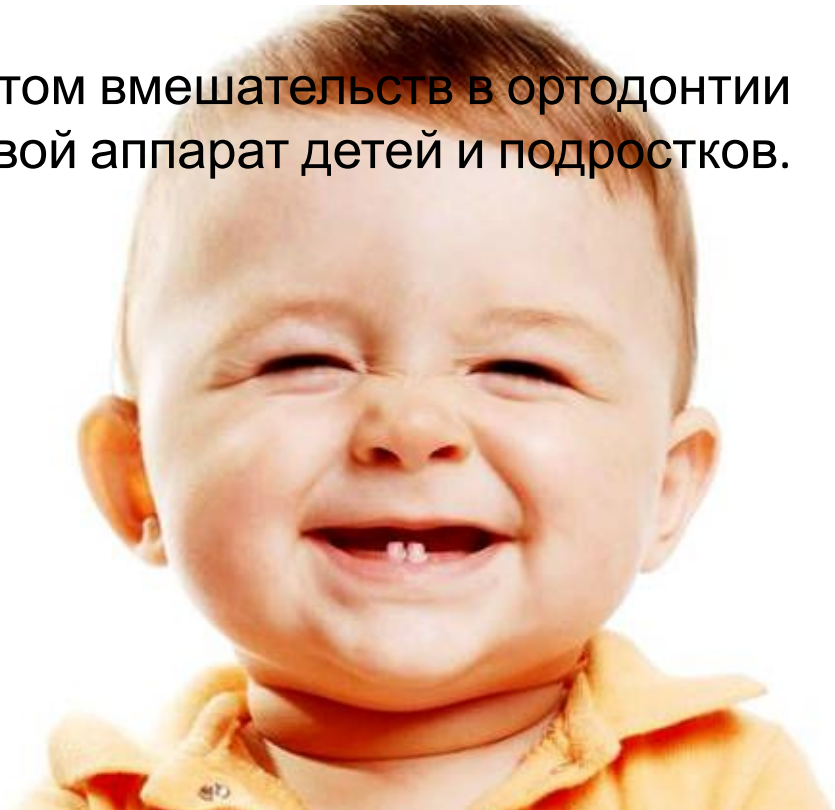
План презентации

- Наука «Ортодонтия»
- Классификация Энгля и Калвелиса
- Диагностика ЗЧА
- Методы лечения пациентов с ЗЧА



Понятие «Ортодонтия»

- **Ортодонтия** (греч. орθός — прямой, правильный и обόντι — зуб) — раздел стоматологии, занимающийся изучением этиологии, диагностики, методов профилактики и лечения зубо-челюстных аномалий.
- Преимущественным объектом вмешательств в ортодонтии является жевательно-речевой аппарат детей и подростков.




История Ортодонтии

В 1850 - ортодонтия как отдельная область стоматологии. Основоположник Норман Кингсли (Dr. Norman Kingsley).




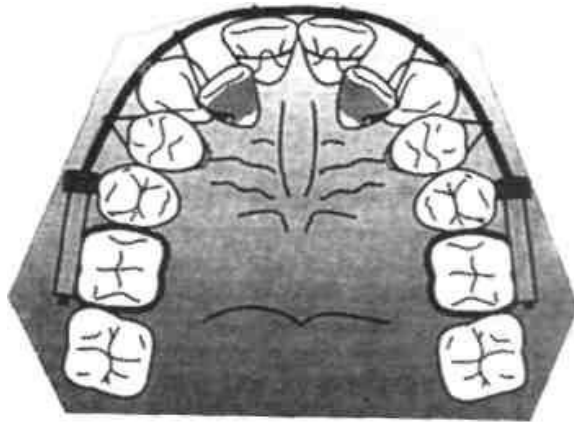
Dr. Kingsley

Фаррар (J. N. Farrar) впервые предложил для лечения в ортодонтии применение умеренных сил в течение длительного времени.



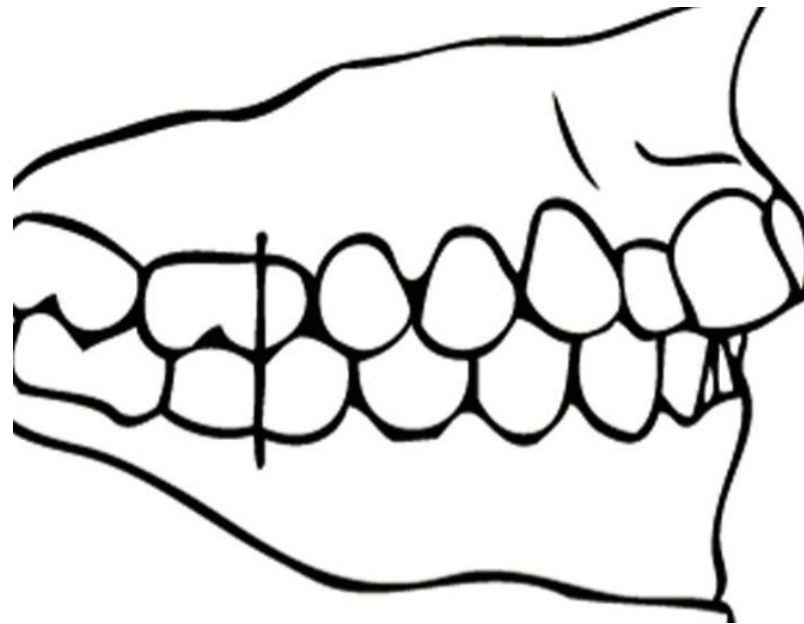
«Отец современной Ортодонтии»

- В 1900—1901 - Эдвард Энглъ и 12 его коллег создали объединение стоматологов, занимавшихся ортодонтией, из которого впоследствии развилась Американская ассоциация ортодонтотв (American Association of Orthodontists).
- Американский ортодонт Э. Г. Энглъ (1855-1930) известен не только как автор самой популярной классификации зубочелюстных аномалий, но и как автор универсального ортодонтического аппарата, организатор первого научного общества ортодонтотв, первого научного журнала по Ортодонтии, первого в мире института Ортодонтии, который он возглавлял до 1927 г., т. е. почти до конца своей жизни.



Классификация Энгля

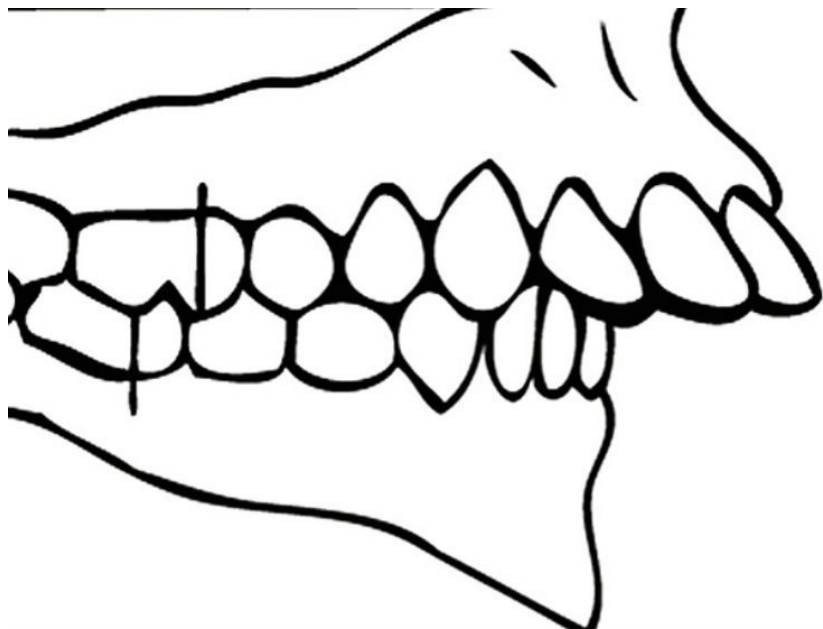
1 класс



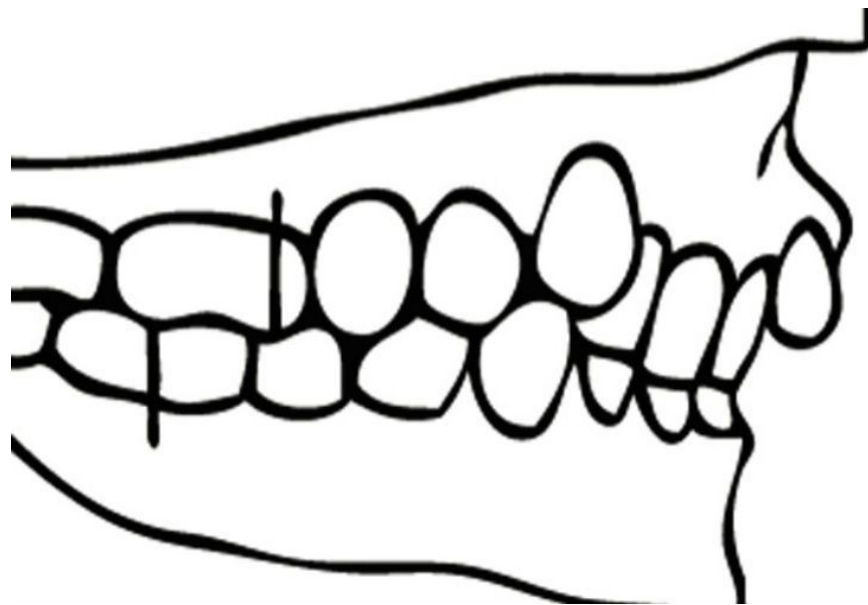
Нормальное мезио-дистальное соотношение зубных дуг в области первых моляров. Мезио-щечный бугор верхнего первого моляра располагается в бороздке между щечными буграми нижнего первого моляра. Патология локализуется в области фронтальных участков зубных.

2 класс

1 подкласс

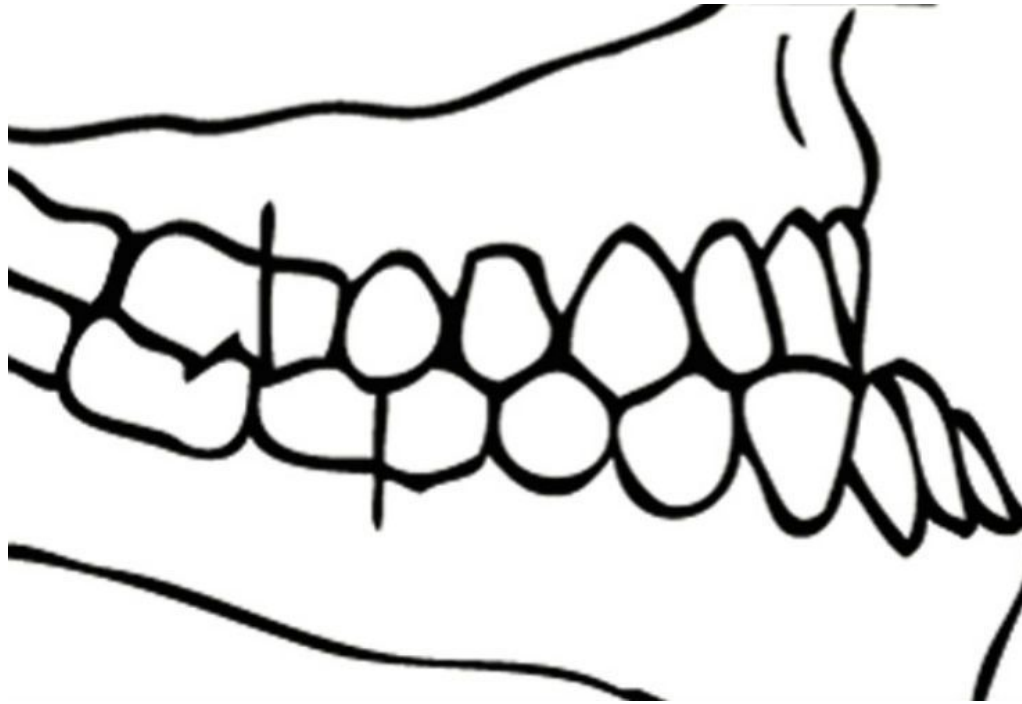


2 подкласс



Дистальное смещение нижнего первого моляра по отношению к верхнему. При этом мезио-щечный бугор верхнего первого моляра устанавливается на одноименный бугор нижнего первого моляра или в промежуток между шестыми и пятыми зубами

3 класс



Мезиальный сдвиг нижнего первого моляра по отношению к верхнему. При этом мезиально-щечный бугор верхнего первого моляра смыкается с дистально-щечным бугром нижнего первого моляра или попадает в промежуток между шестым и седьмым нижними зубами.

Клинико-морфологическая классификация Калвеллеса

I. Аномалии отдельных зубов

- 1. Аномалии числа зубов:
(гиподонтия). Адентия - частичная и полная
Сверхкомплектные зубы (гипердонтия).
- 2. Аномалии величины и формы зубов: Гигантские зубы (большие).
Шипообразные зубы.
Уродливые формы.
Зубы Гетчинсона, Фурнье, Турнера.
- 3. Аномалии структуры твердых тканей зубов: Гипоплазия зубных коронок
Гиперплазия зубных коронок
- 4. Нарушение процесса прорезывания зубов: Преждевременное прорезывание
зубов. Позднее прорезывание вследствие

II. Аномалии зубных рядов

- 1. Нарушение образования зубных рядов:

- 1.1. Аномалийное положение отдельных зубов:
 - а) губно-щечное прорезывание зубов;
 - б) нёбно-язычное прорезывание зубов;
 - в) мезиальное прорезывание зубов;
 - г) дистальное прорезывание зубов;
 - д) низкое положение (инфраокклюзия);
 - е) высокое положение (супраокклюзия);
 - ж) поворот зуба вокруг продольной оси
 - з) транспозиция зубов;
 - и) дистопия верхних клыков.

1.2. Тремы между зубами (диастема).

1.3. Скученное положение зубов.

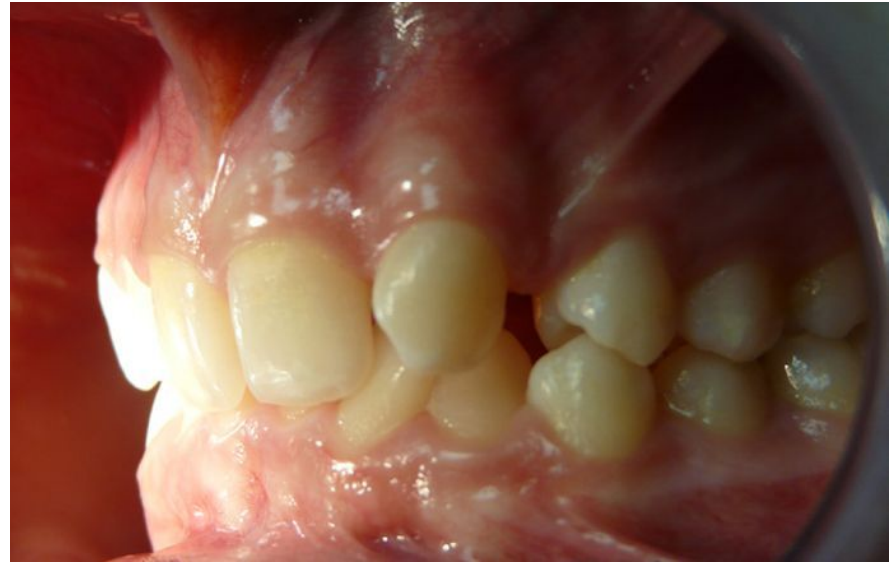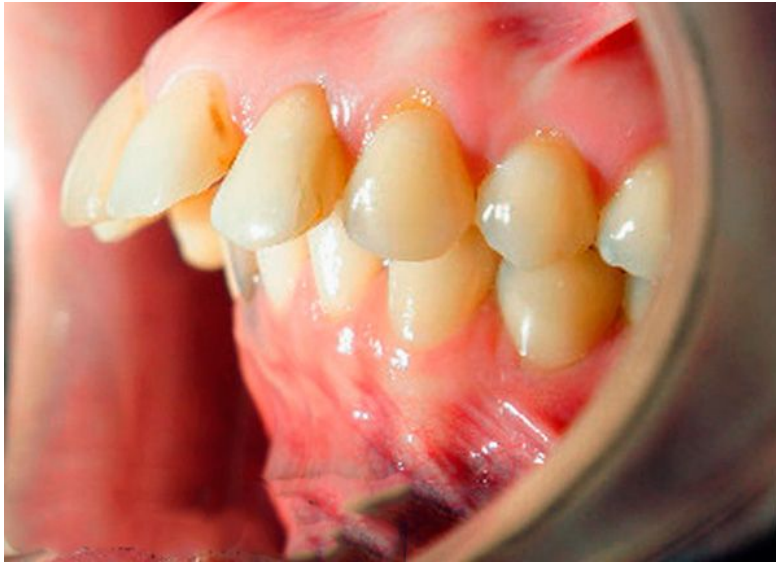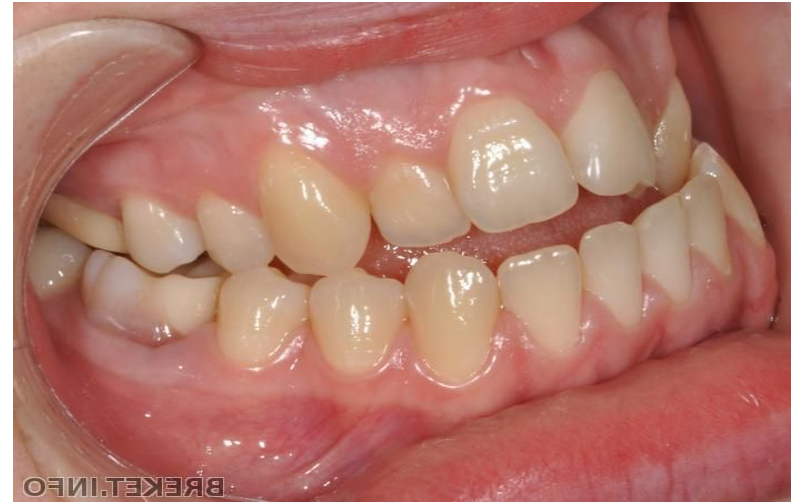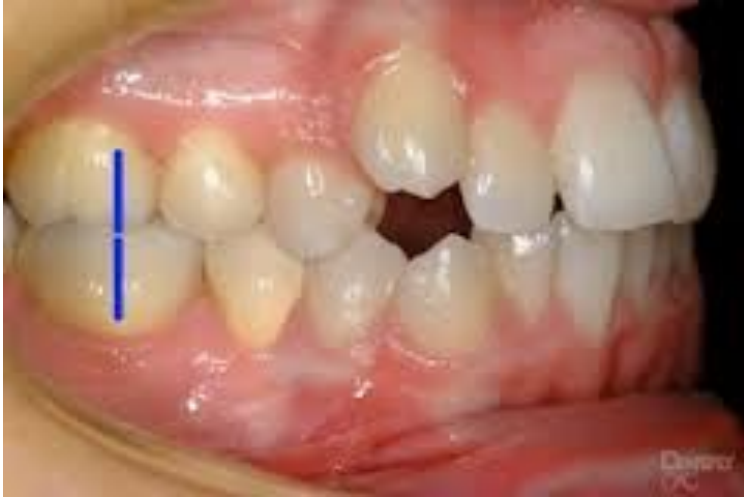- 2. Аномалии формы зубных рядов:

- а) суженный зубной ряд;
- б) седлообразно сдавленный зубной ряд;
- в) V-образная форма зубного ряда;
- г) четырехугольный зубной ряд;
- д) асимметричный зубной ряд.

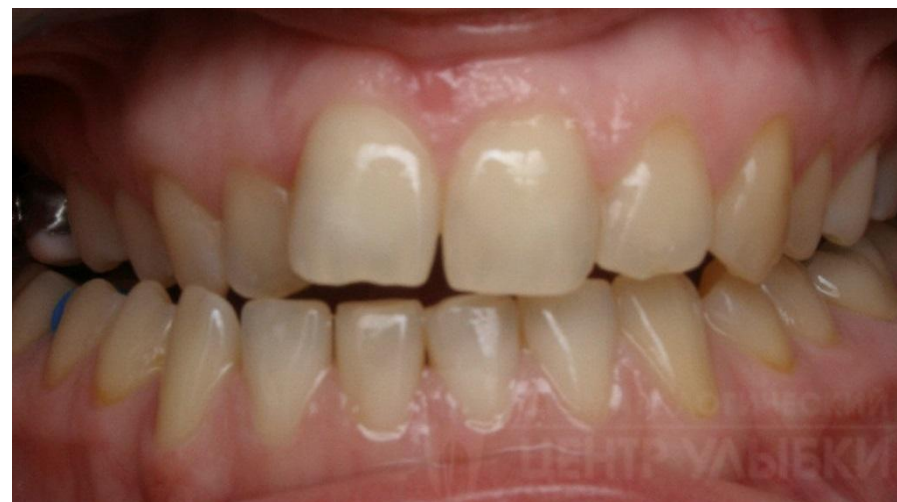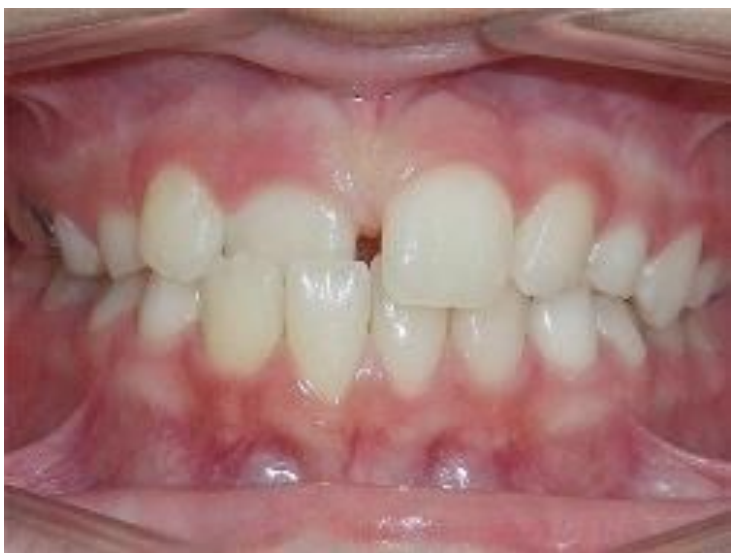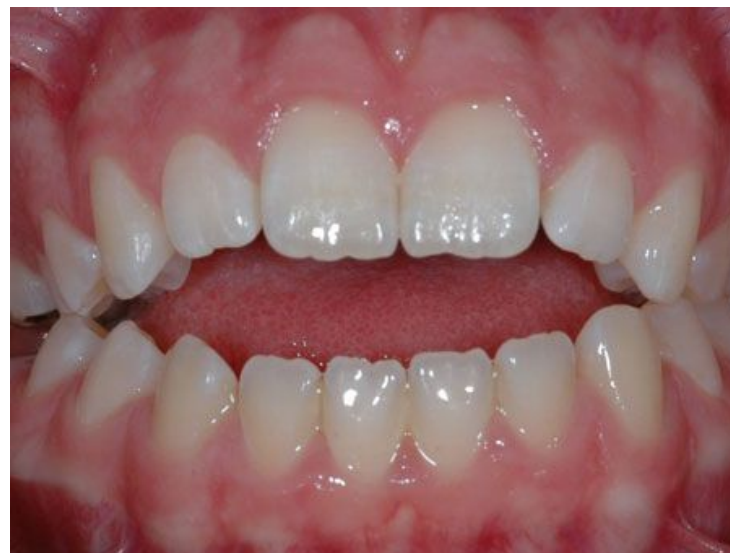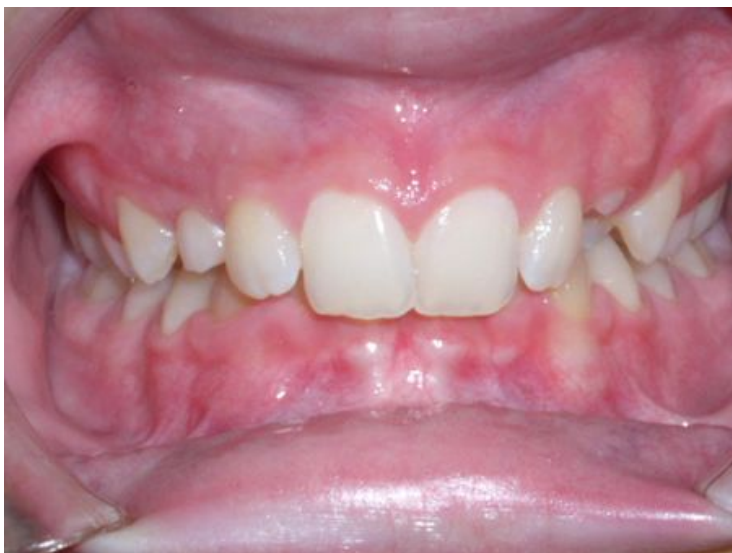III. Аномалии прикуса

- 1. Сагиттальные аномалии прикуса: Прогнатия
Прогения
- 2. Трансверсальные аномалии прикуса: Суженные зубные ряды.
Несоответствие ширины верхнего и нижнего зубных рядов
- 3. Вертикальные аномалии прикуса: Глубокий прикус
Открытый прикус

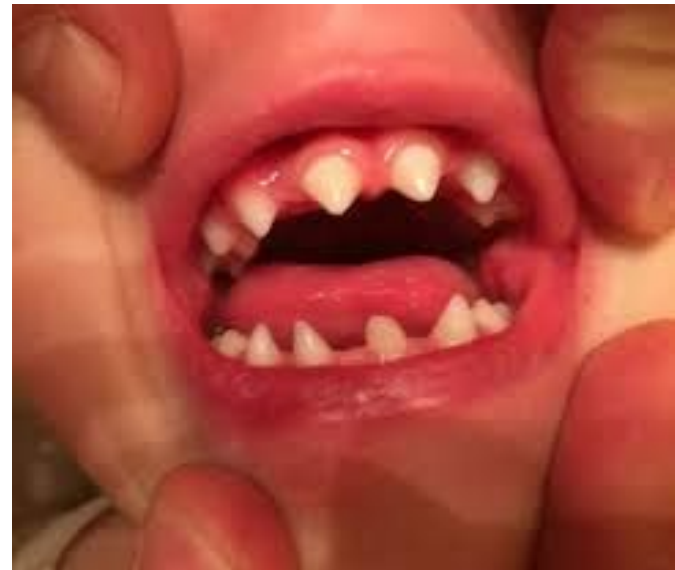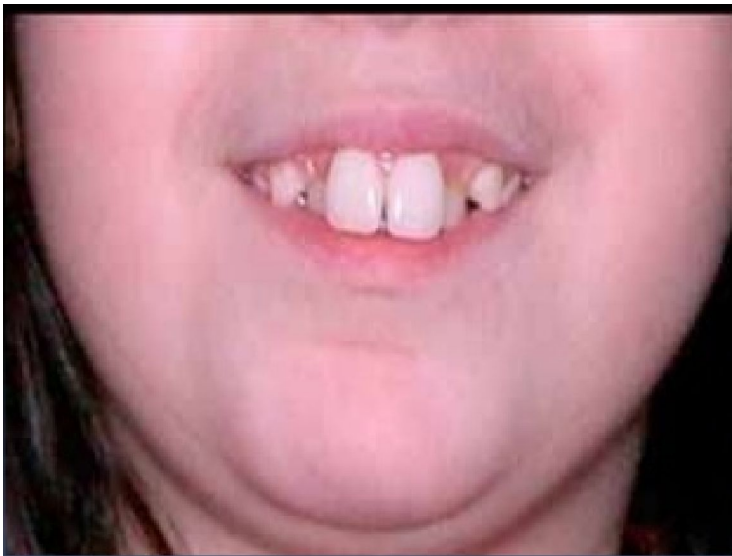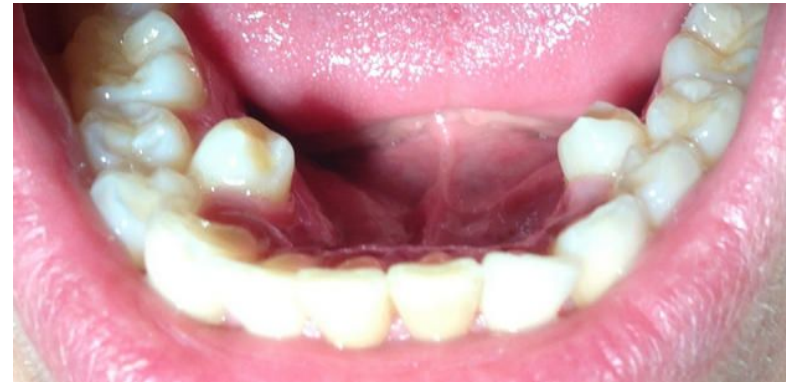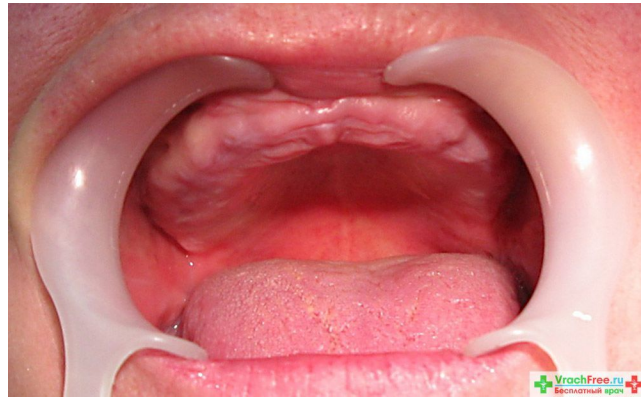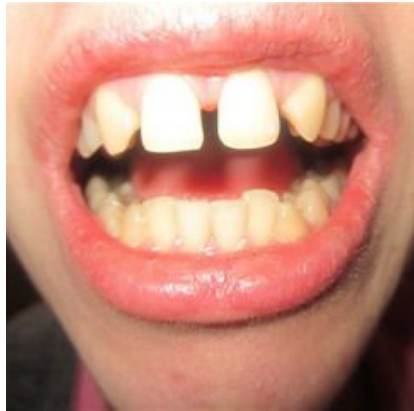Аномалии прикуса в сагиттальной плоскости



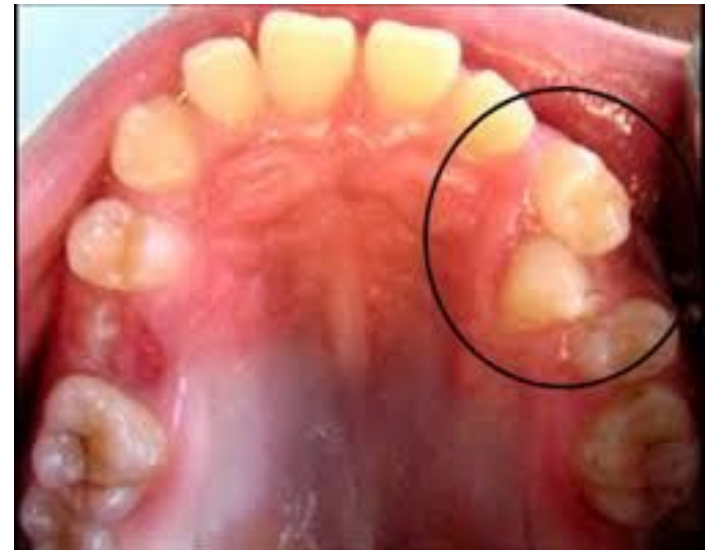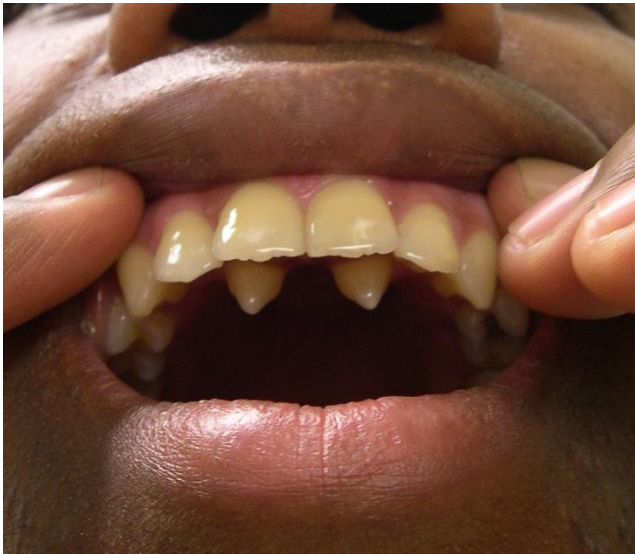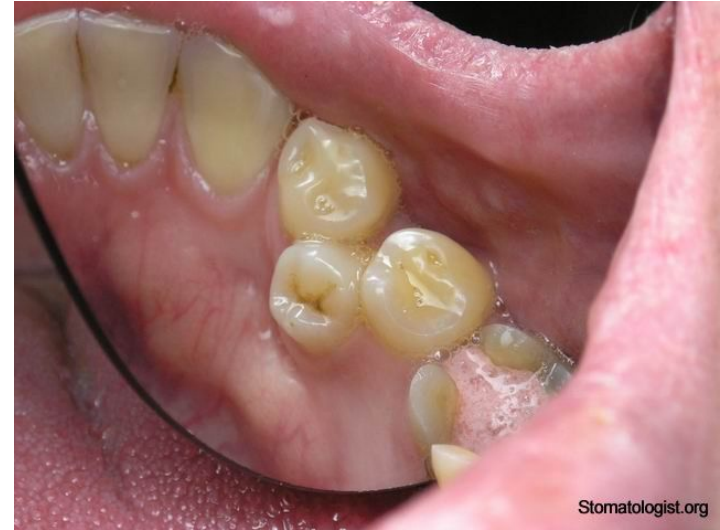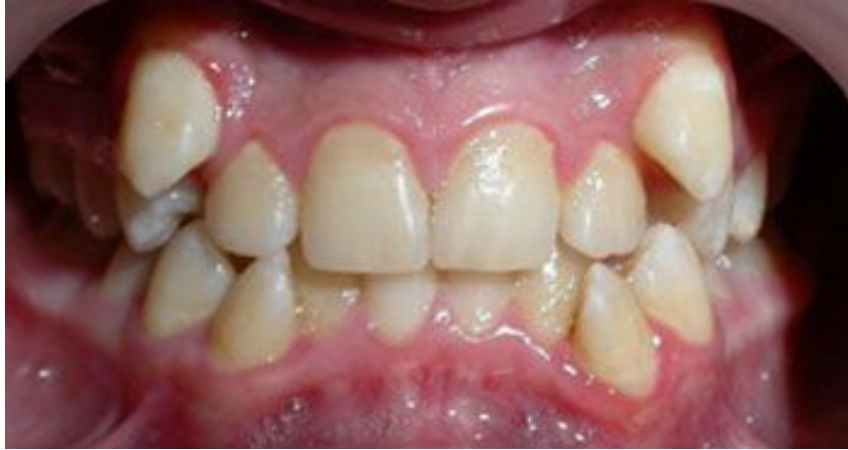Аномалии прикуса в вертикальной и трансверзальной плоскости



Аномалии отдельных зубов



Аномалии зубных рядов



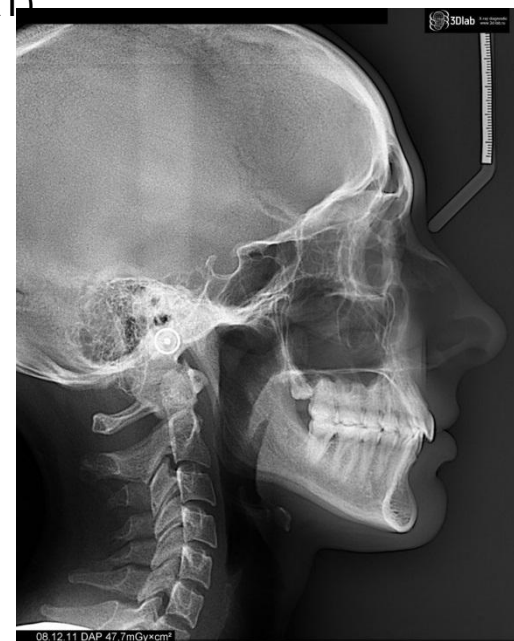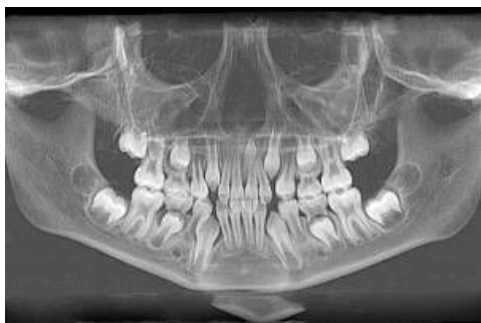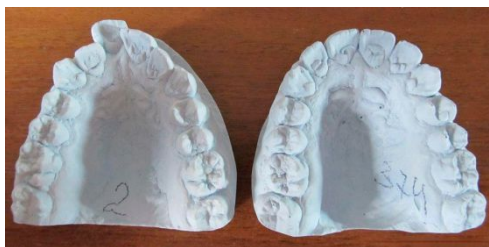Методы диагностики ЗЧС

-Жалобы

-Осмотр : анамнез заболевания
 анамнез жизни
 внешний осмотр
 осмотр полости рта

-Дополнительные методы диагностики: антропометрические измерения (индексы Тона, Пона, Снагиной)

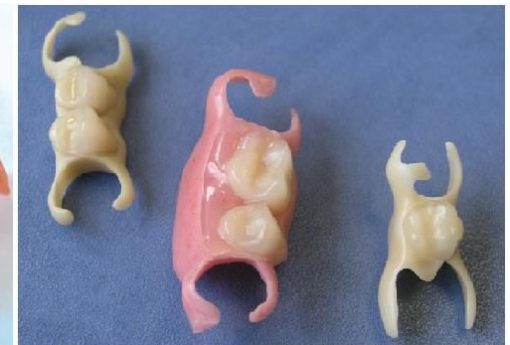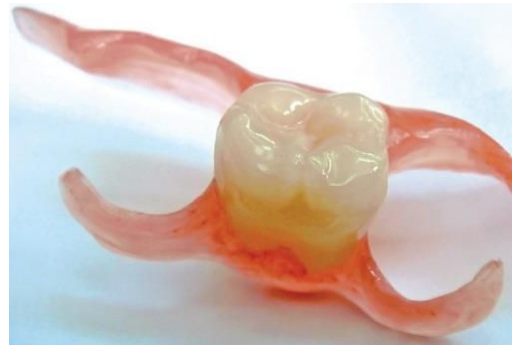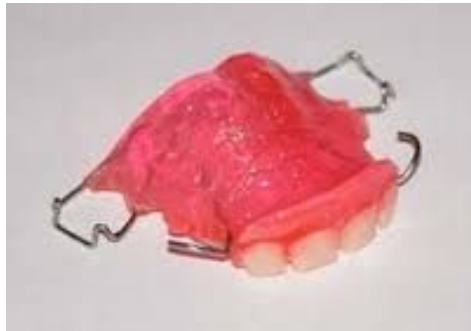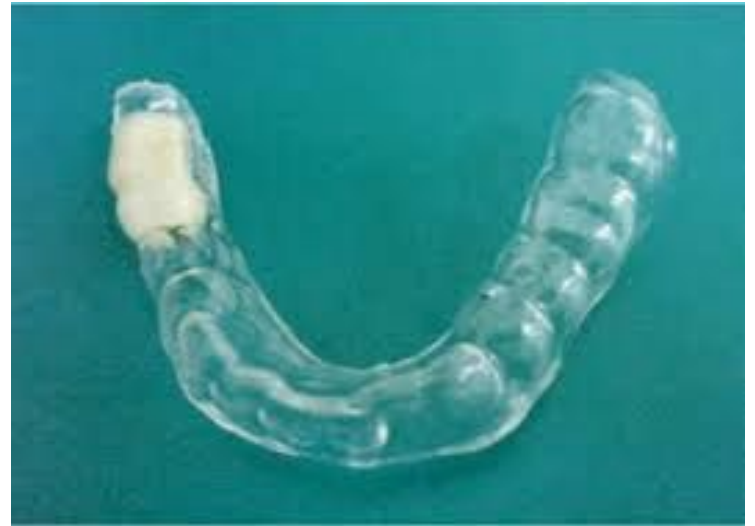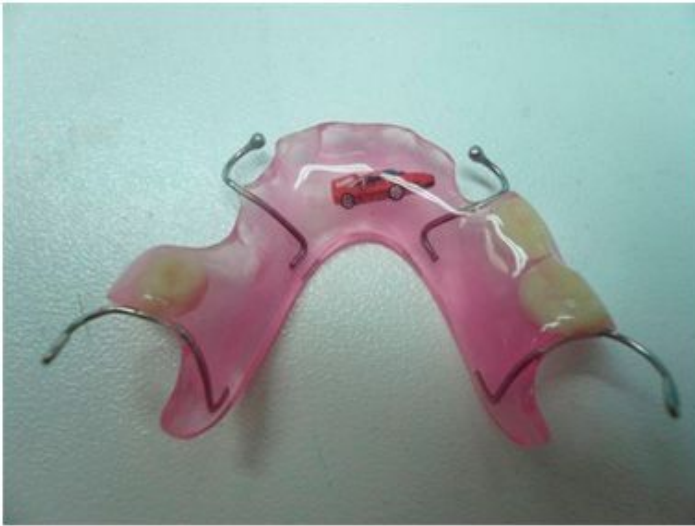функциональные методы диагностики (электромиография)
лучевые методы (ТРГ, ОПТГ, КТ)



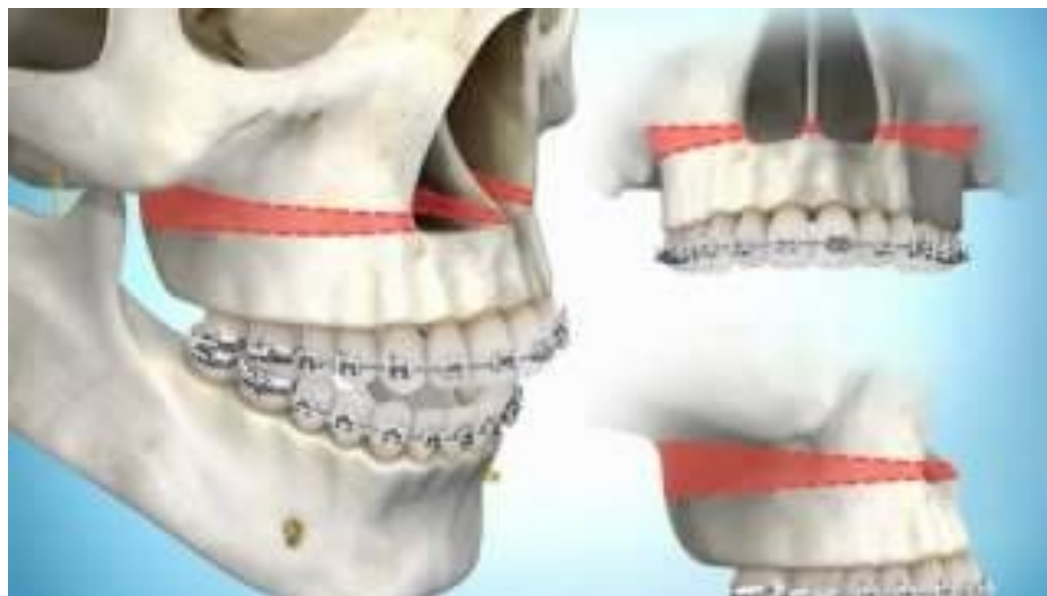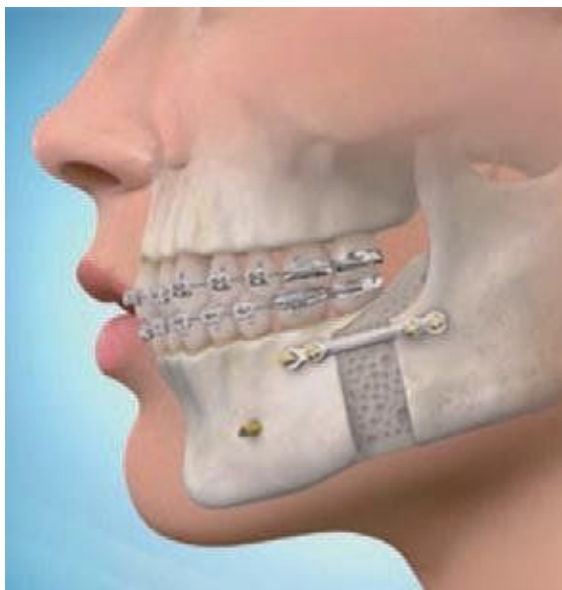Методы лечения детей и взрослых с зубочелюстными аномалиями

- Аппаратурный
- Миогимнастика
- Ортопедический (протетический)
- Хирургические методы (ортогнатическая хирургия)
- Комплексное лечение

Ортопедический метод

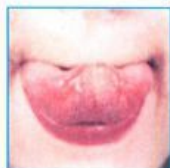

Хирургический метод



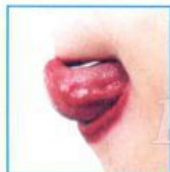Миогимнастика

- Миогимнастика - целенаправленное воздействие на определенные группы мышц для изменения тонуса и функции, которое применяется как самостоятельный метод лечения (для детей с нарушениями основных функций, но безморфологических отклонений) или в сочетании с аппаратным методом (для детей со сформированными аномалиями).



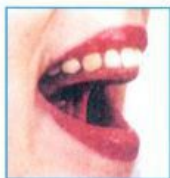ВКУСНОЕ ВАРЕНЬЕ

Блин мы ели с наслаждением –
Перепачкались вареньем.
Чтоб варенье с губ убрать,
Ротик нужно облизать.



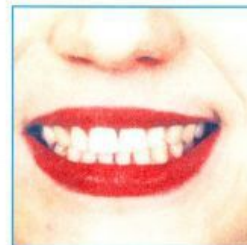ИНДЮК

Я – индюк «балды-балда»,
Разбегайтесь кто куда.



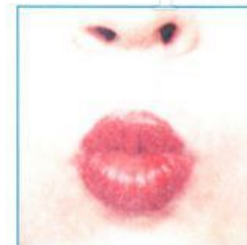ЛОШАДКА

Я – весёлая лошадка,
Темная, как шоколадка.
Язычком пощёлкай громко –
Стук копыт услышишь звонкий.



ЛЯГУШКА

Подражаем мы лягушкам:
Тянем губы прямо к ушкам
Вы сейчас тяните губки –
Я увижу ваши зубки.
Мы потянем – перестанем
И нисколько не устанем.



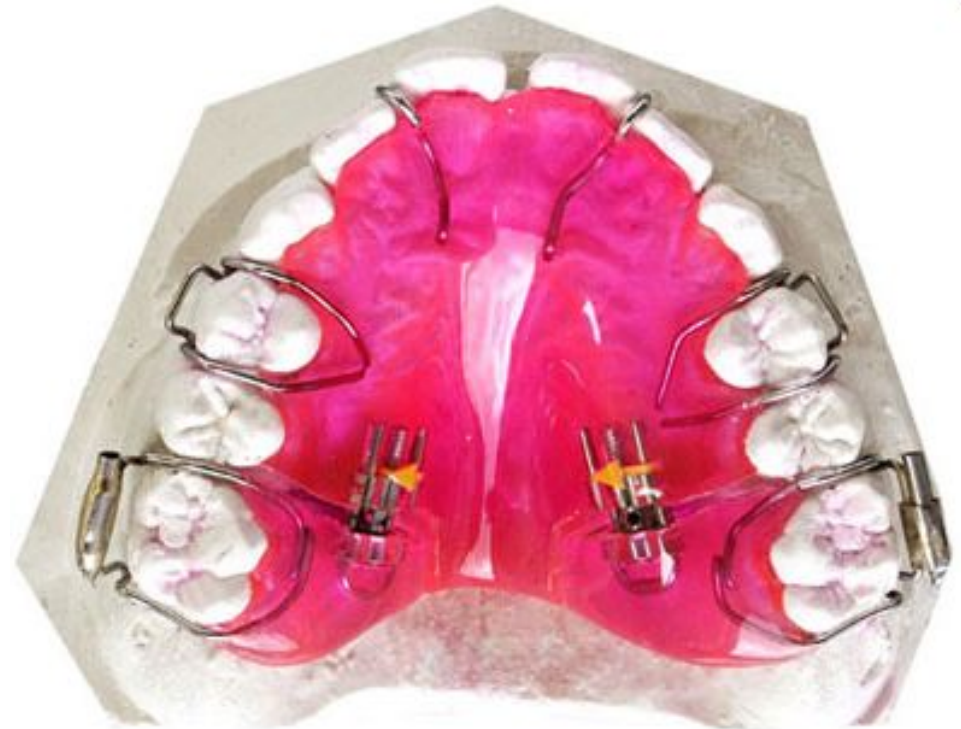СЛОНИК

Буду подражать слону!
Губы «хоботом» тяну.
А теперь их отпускаю
И на место возвращаю.

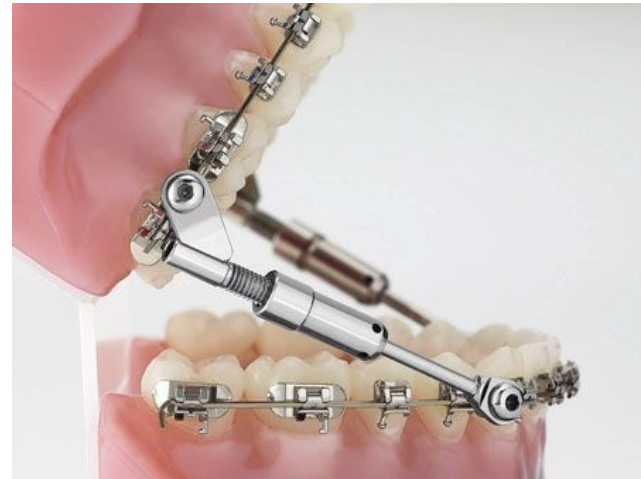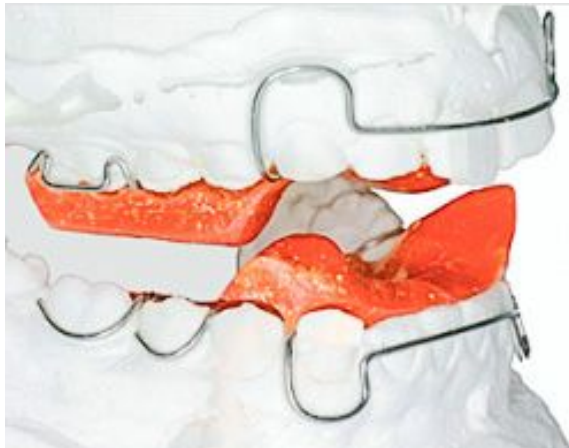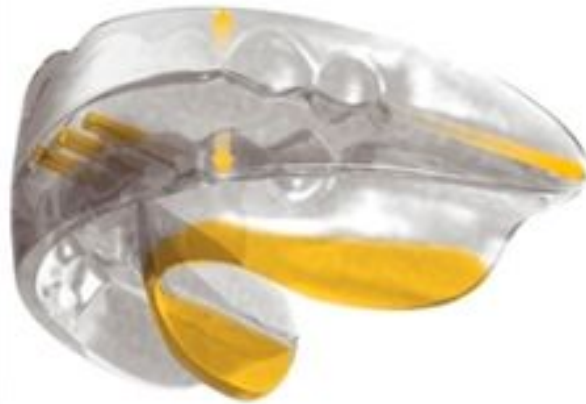
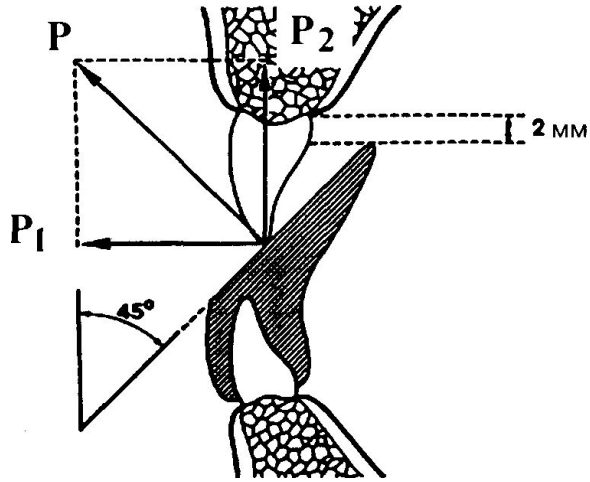


Аппаратурный метод

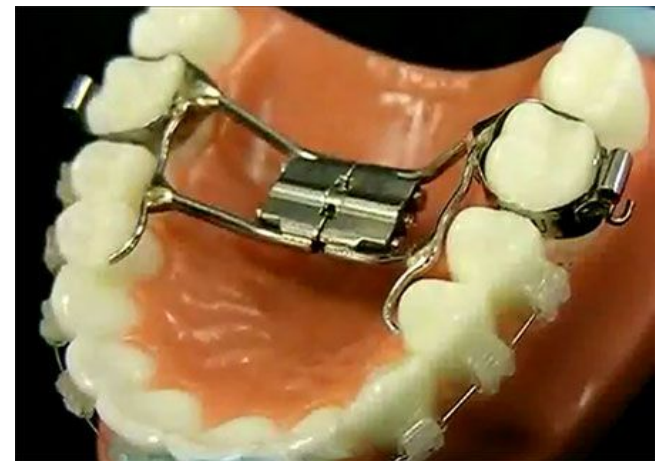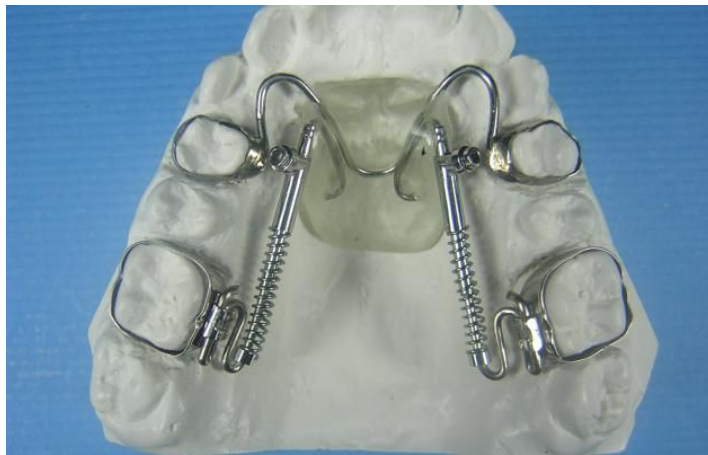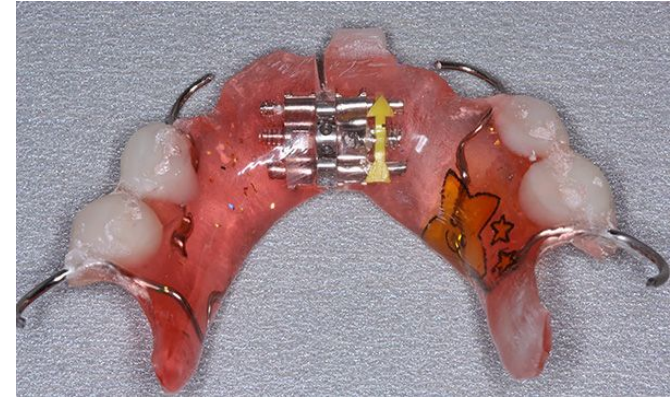
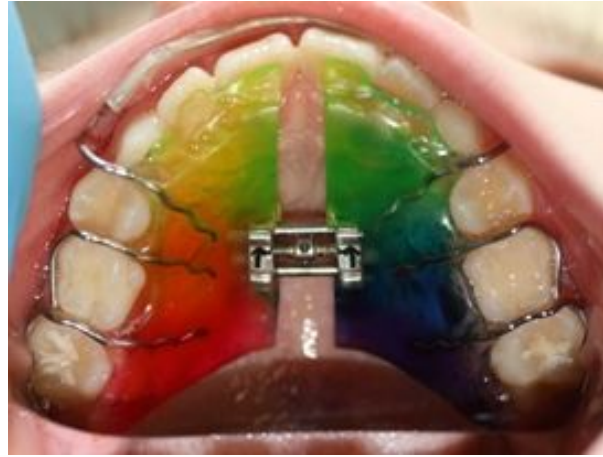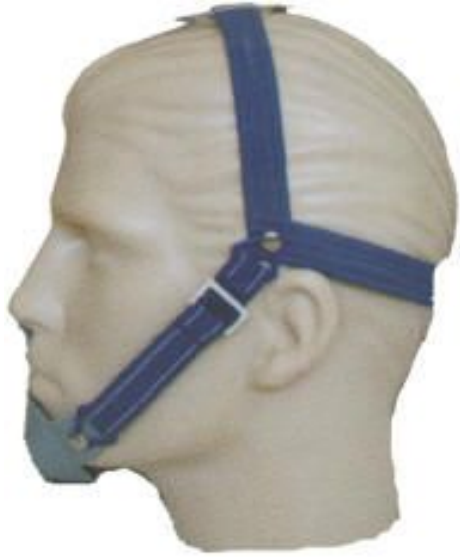- Функциональные
- Механические
- Комбинированные



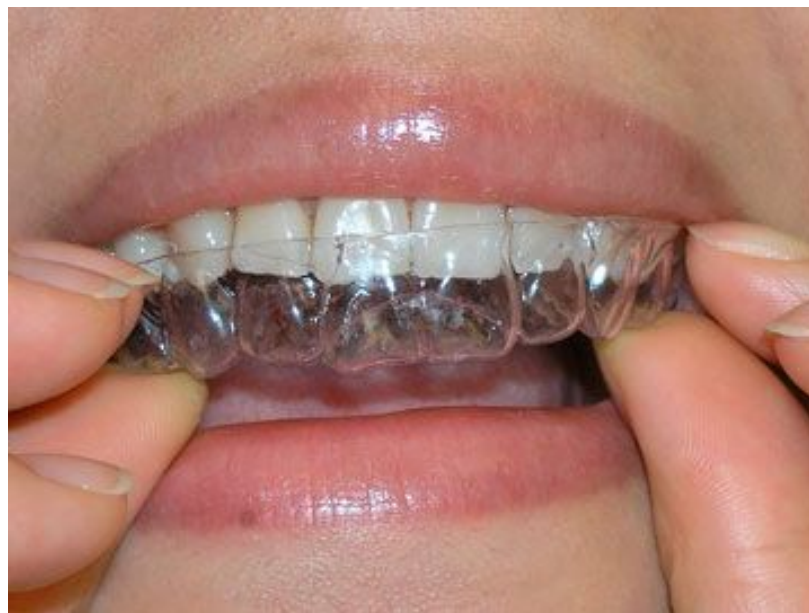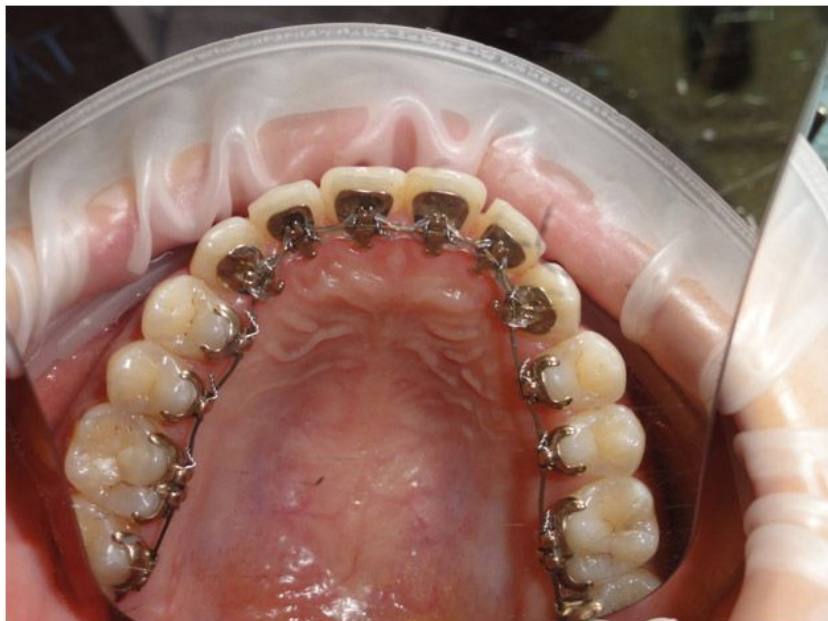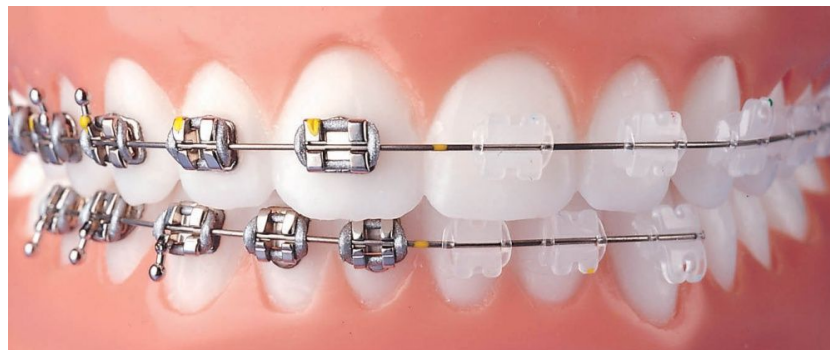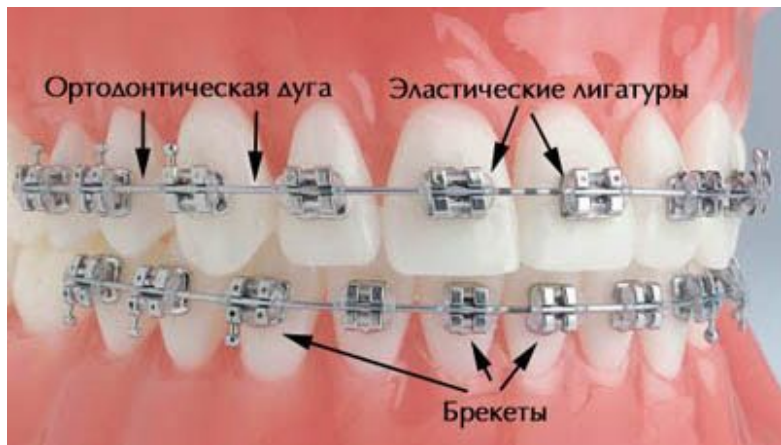Функциональные аппараты



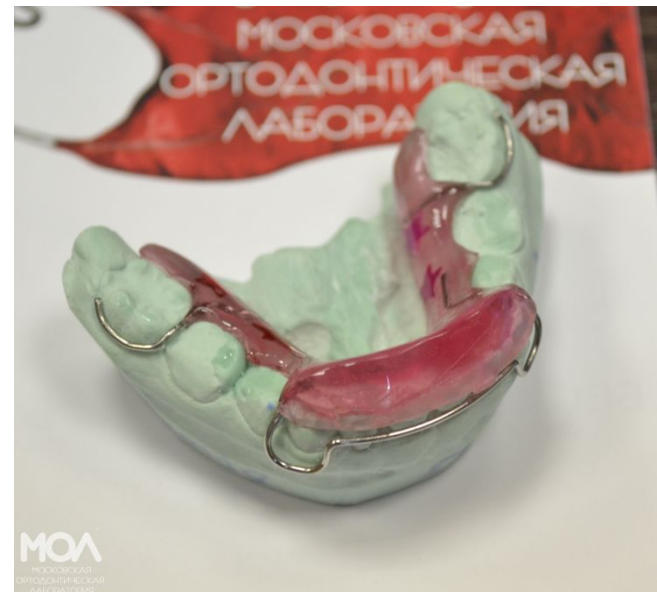
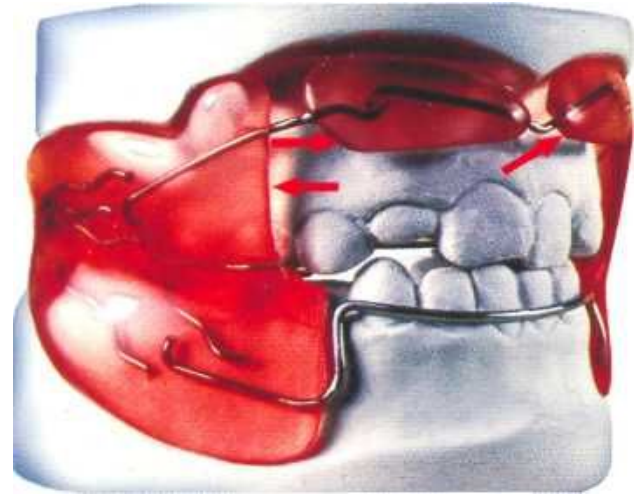
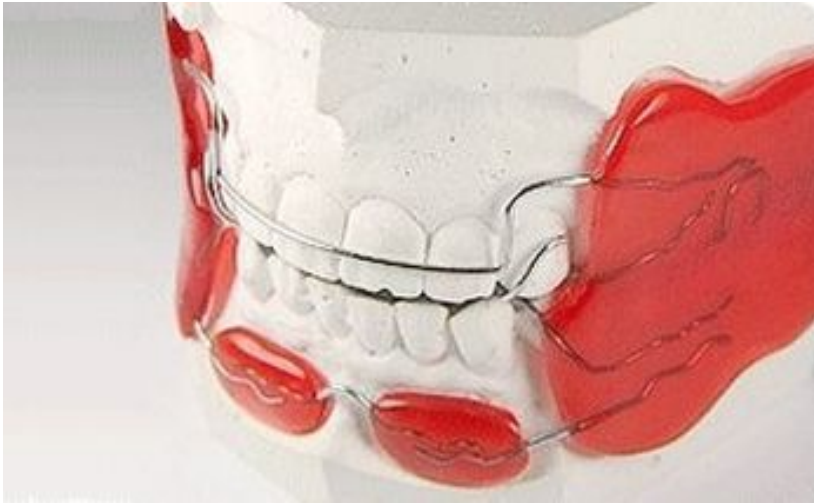
Механические аппараты



Механические аппараты (брекет-система и каппы)



Комбинированные аппараты

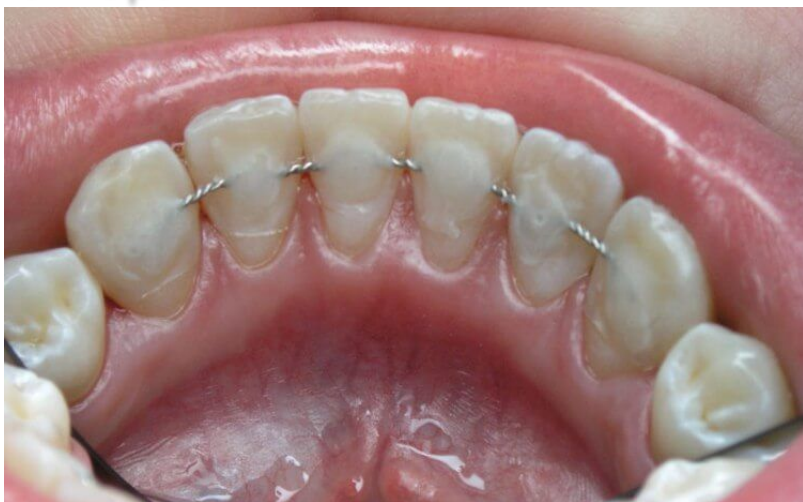

Ретенционные аппараты

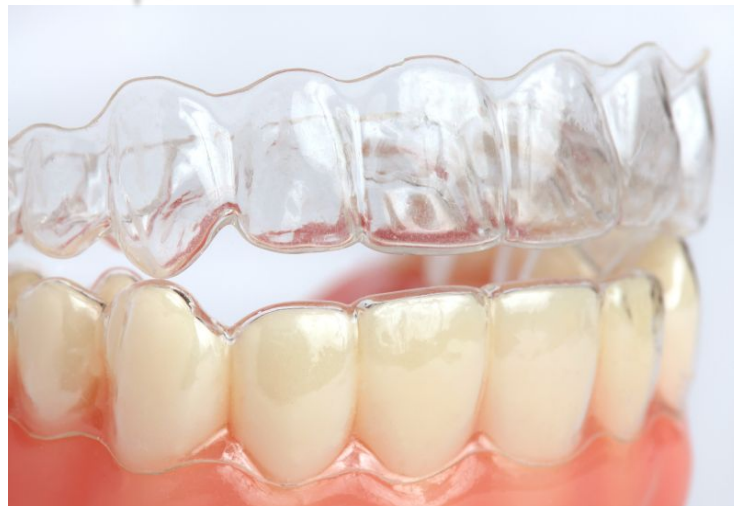Ретенция в ортодонтии - «удержание зубов в идеальном эстетическом и функциональном положении» после ортодонтического лечения.

Ретенционные (удерживающие) ортодонтические аппараты предназначены для удержания достигнутого лечебного эффекта до момента полной морфологической и функциональной перестройки, что является профилактикой рецидивов.

Несъемный ретенционный
аппарат



Съемный ретенционный
аппарат



Благодарю за внимание!



Надеюсь всем было все понятно 😊