

ҚР ДЕНСАУЛЫҚ САҚТАУ МИНИСТРЛІГІ

*С.Д.АСФЕНДИЯРОВ АТЫНДАҒЫ
ҚАЗАҚ ҰЛТТЫҚ МЕДИЦИНА
УНИВЕРСИТЕТІ*



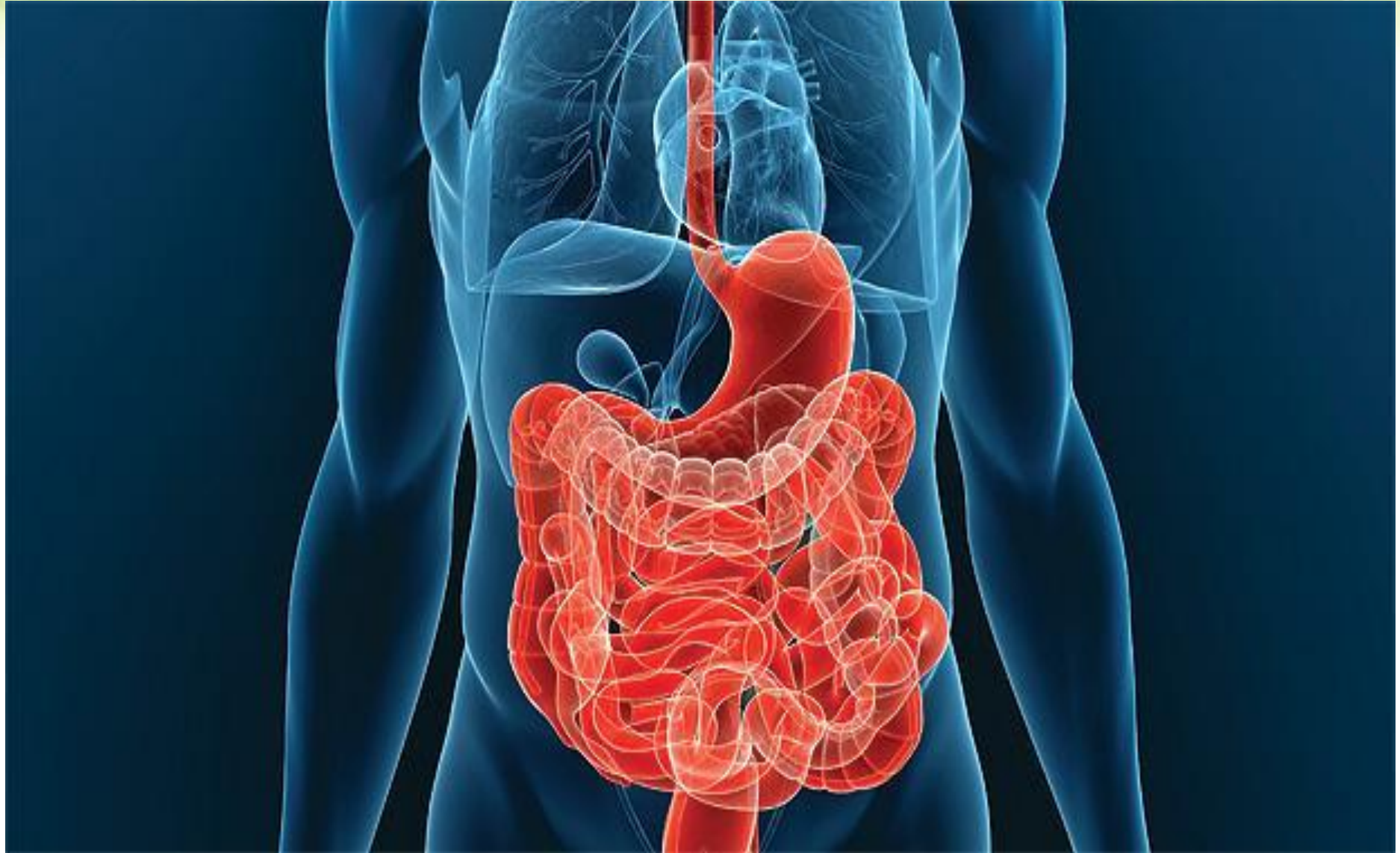МИНИСТЕРСТВО ЗДРАВООХРАНЕНИЯ РК

*КАЗАХСКИЙ НАЦИОНАЛЬНЫЙ
МЕДИЦИНСКИЙ УНИВЕРСИТЕТ ИМЕНИ С.
Д.АСФЕНДИЯРОВА*

Крон ауруы

Орындаған: Смадияр А
Қабылдаған: Хабижанова В. Б.
Тобы: ЖМ12-035-02.
Факультет: Жалпы медицина.
Курс: V

Алматы, 2016-2017 оқу жылы.




Жоспары:

I.Кіріспе

II.Негізгі бөлім

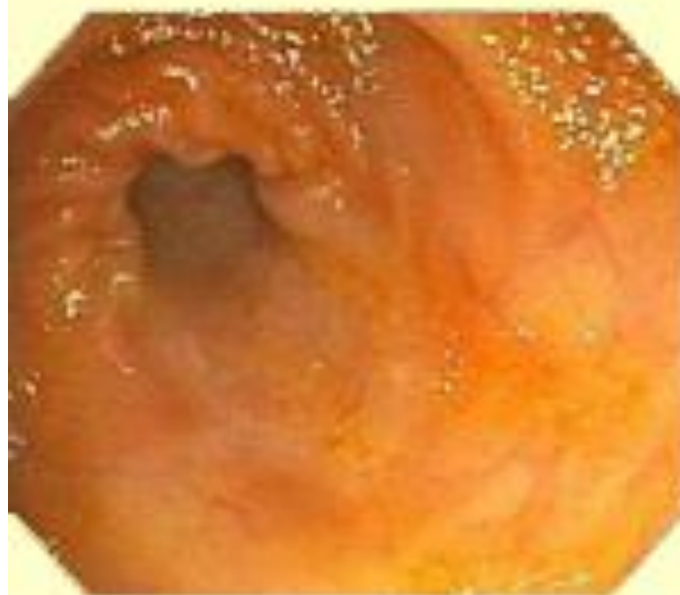- 1) Анықтама, классификация, этиология
- 2) Клиника, патогенез
- 3) Диагностика, емі
- 4) **III.Қорытынды**

Пайдаланылған әдебиеттер.

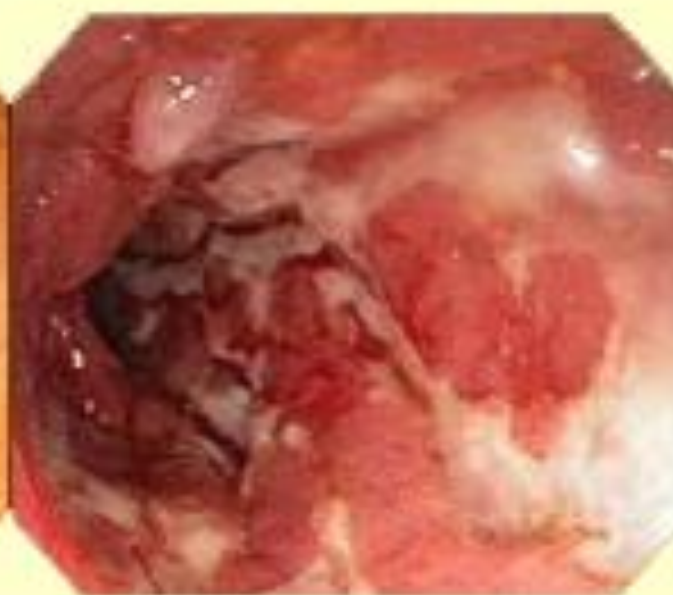

Крон ауруы— асқорыту жолының әртүрлі бөліктерінің сегментарлы зақымдануымен жүретін және зақымдану процесі гранулемалық қабынумен сипатталатын созылмалы рецидивтеуші ауру.

ТОНКАЯ КИШКА



НОРМА



БОЛЕЗНЬ КРОНА

Этиологиясы

- Вирустар, хламидиялар, иерсиниялар;
- Патогендік энтеробактериялардың, анаэробтық микробтардың және ішек таяқшаларының патогенді түрлерінің көбеюі;
- Бифидобактериялардың азаюы;
- Тағам құрамында өсімдік клетчаткасының тапшылығы;
- Химиялық консерванттарды және бояуларды тамаққа көп мөлшерде қосу;
- Оральдік контрацептикалық дәрмектерді жиі қабылдау;

Пищевод
Желудок
Двенадцатиперстная кишка
3–5%

Тонкая и толстая кишка
40–55%

Поражение прямой кишки
11–26%

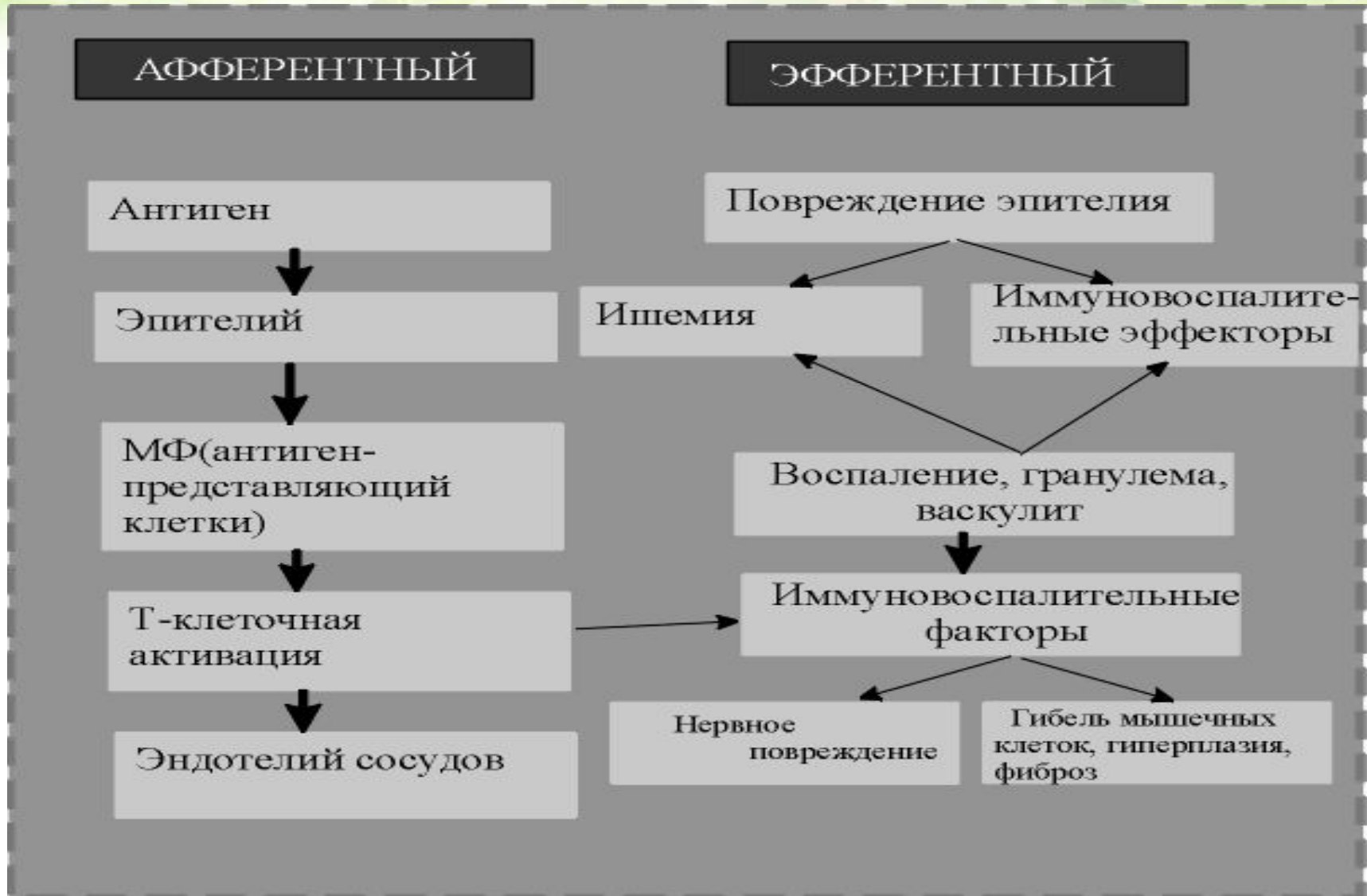


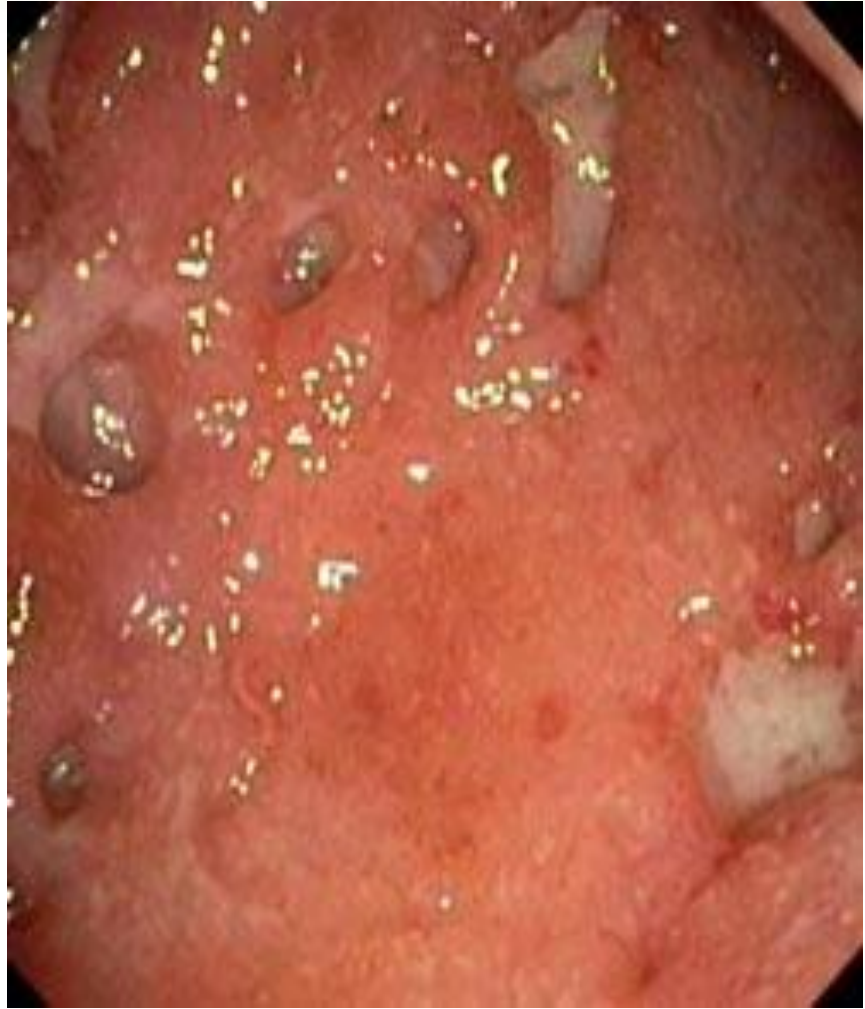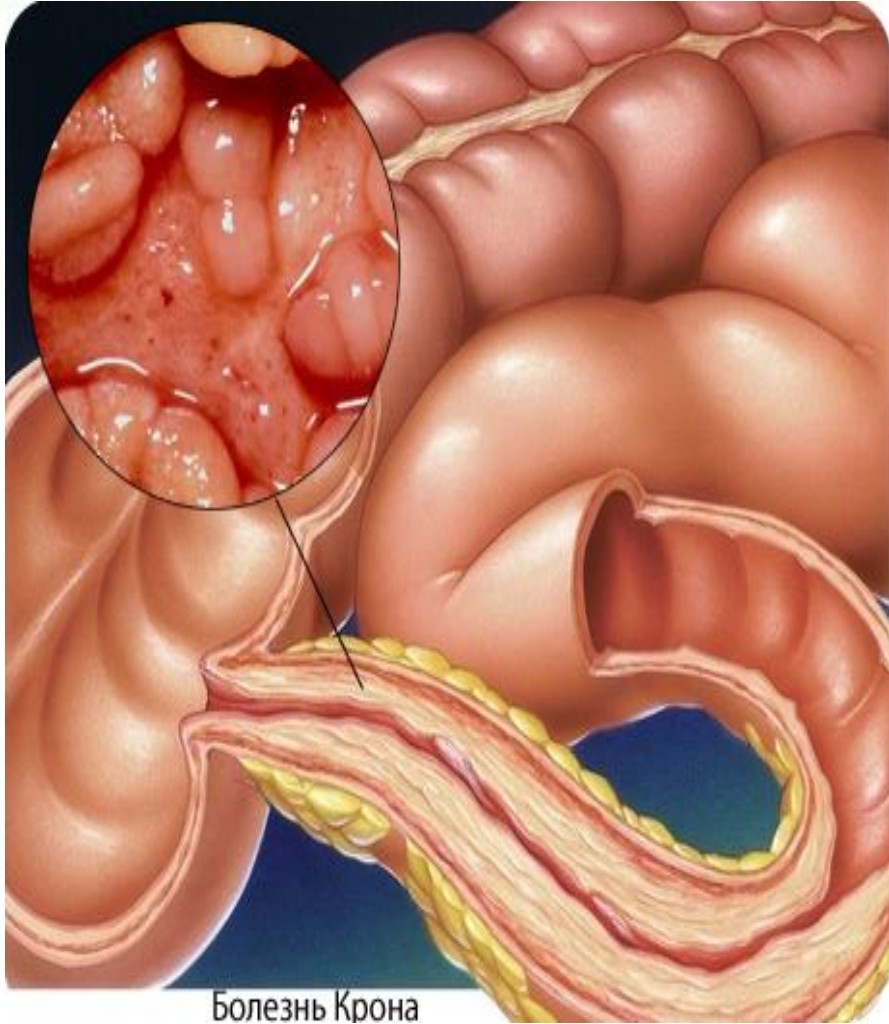
Только тонкая кишка
25–30%

Только толстая кишка
20–25%

Аноректальные поражения
(анальные фистулы, анальные трещины,
абсцессы в результате перипроктита и др.)
30–40%

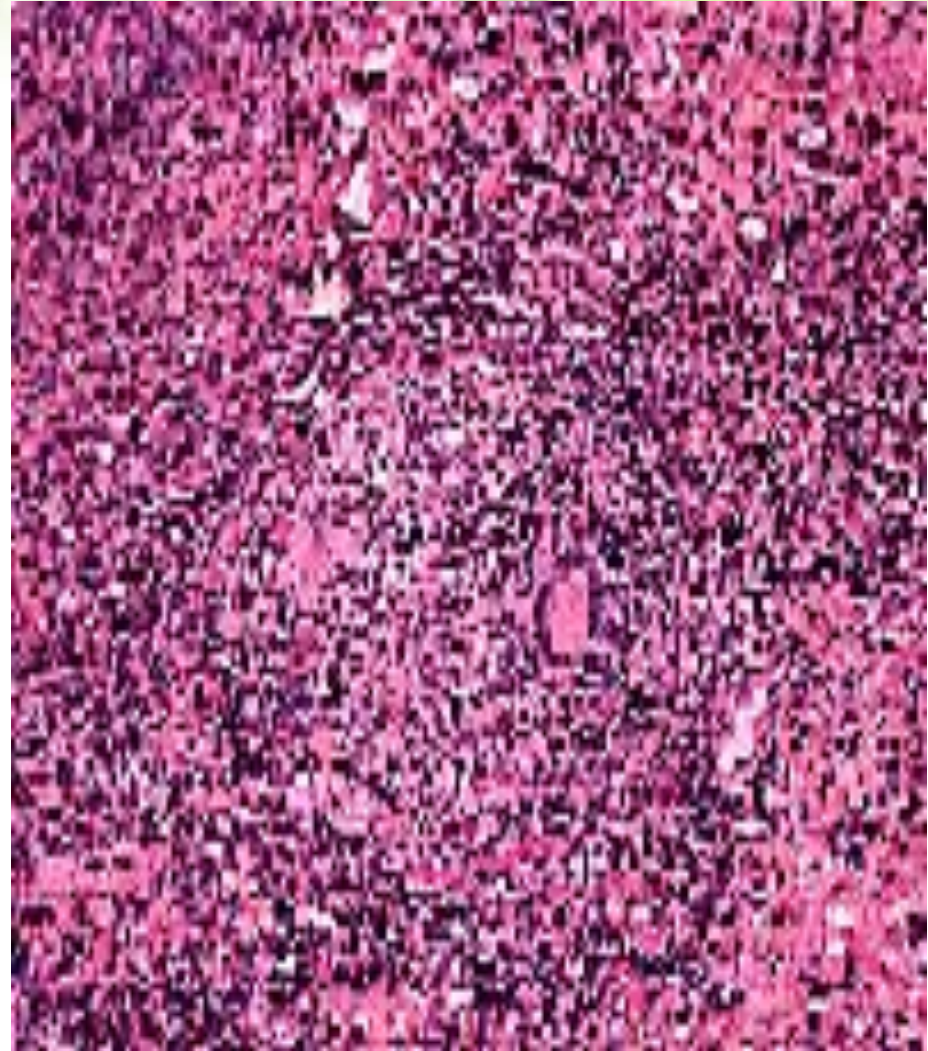
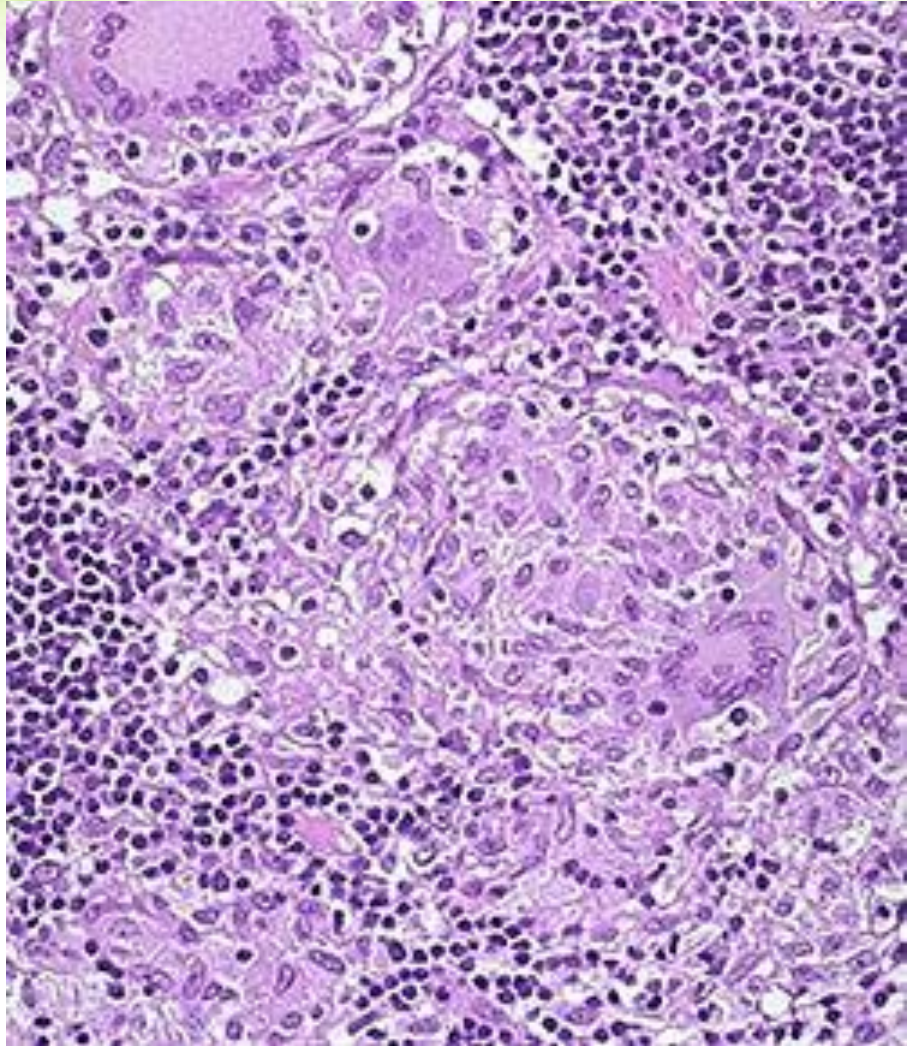
Патогенез





Болезнь Крона

Патоморфологиясы



Классификация

I. Клиникалық сатысына байланысты жіктелуі:

- Жедел
- Созылмалы

II. Зақымдану процесінің орналасуына байланысты жіктелуі:

- Жіңішке ішекте
- Илеоцекальды аймақта
- Жіңішке және жуан ішектің сегменттерінде
- Ішектің басқа ағзалармен қосыла зақымдануымен

III. Клиникалық көрінісінде байқалады:

- Ішектік синдром
- Өткір қабынудан болатын эндотоксемия
- Ішектен тыс зақымданулар
- Мальабсорбция синдромы

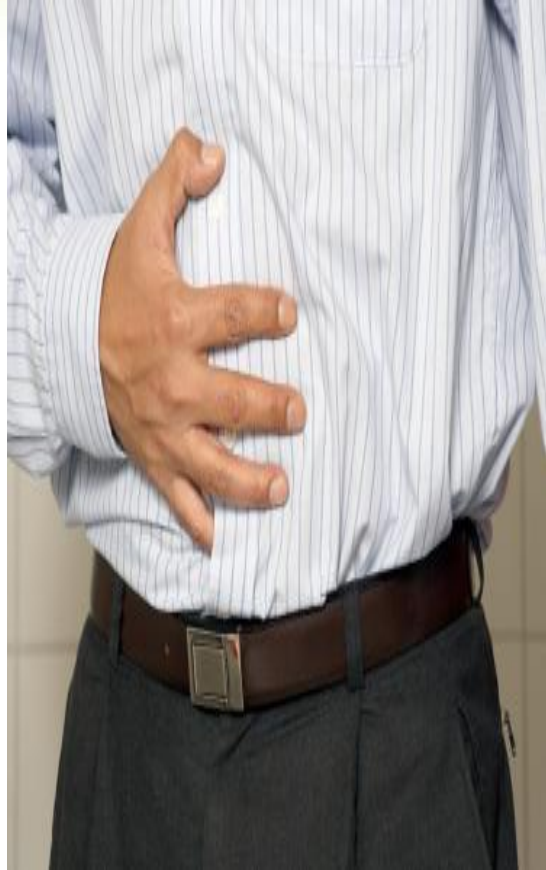IV. Клиникалық түрлеріне байланысты жіктелуі:

- **қабыну**— инфильтративті- (тоқ ішекте басым) профузды диарея, өткір қабыну белгілері, дене салмағының төмендеуі.
- **стеноздаушы (ішек тарылуына әкелетін)**- (жіңішке және илеоцекальды ішекте басым) ішек өтімсіздігін тудырады.
- **перфорациялық (фистулалар түзілуіне әкелетін)**- абдоминальды инфильтраттар, ішекаралық жыланкөздер мен абсцестер дамиды.



- **Ауруға тән симптомдар:**

- Іштің өтуі, шұрқырайды, кебуі ;
- іштің ауыруы (Іштің белгілі бір аймағы ауырады, ауыратын аймақ зақымданған ішектің проекциясына сәйкес келеді);
- тез арықтау;
- қызудың әлсін әлсін биіктеуі..
- Науқастарда көптен келе жатқан анемия;
- себепсіз (диареясыз) арықтау;
- жедел басталатын қызба дерттің жалғыз белгісі
- әлсіздік, шаршағыштық,
- мальабсорбция



Жіңішке ішек зақымдануындағы клиникалық ерекшеліктер:

- Іш өтуі жиі емес, қоймалжын, жіңішке ішек тұтас зақымданған кезде сұйық су тәрізді жиі өтуі байқалады. тамақтан соң іш ұстамалы түрде бұрап ауырады, себебі асқазан –ішектік рефлексстен ішек перистальтикасының күшеюі.

Тоқ ішектегі зақымдану ерекшеліктері:

- Іштің жиі тәулігіне 10-12 ретке дейін өтуі, төмендеген бөлігі және сигма тәрізді ішек зақымданғанда нәжіске қан араласуы және түнде дәретке барудың жиілеуі. Іштің төменгі аймақтарында ауырсыну тамақтан соң, қимылдағаннан кейін, клизмадан соң және дефекация алдында күшейеді.

Крон ауруының ішектен тыс көріністері:

- 1. дерттің активтілігіне тәуелді түрінде- ауыз қуысының, тілдің афталық жаралары, түйінді эритема, дабыл таяқшалары, көздің зақымданулары-конъюнктивит, эписклерит, увеит, кератит, ирит.
- 2. дерттің активтілігіне тәуелсіз түрінде анкилоздаушы спондилоартрит, сакроилеит, склероздаушы холангит, көз патологиясы, артрит

Крон ауруының асқынулары:

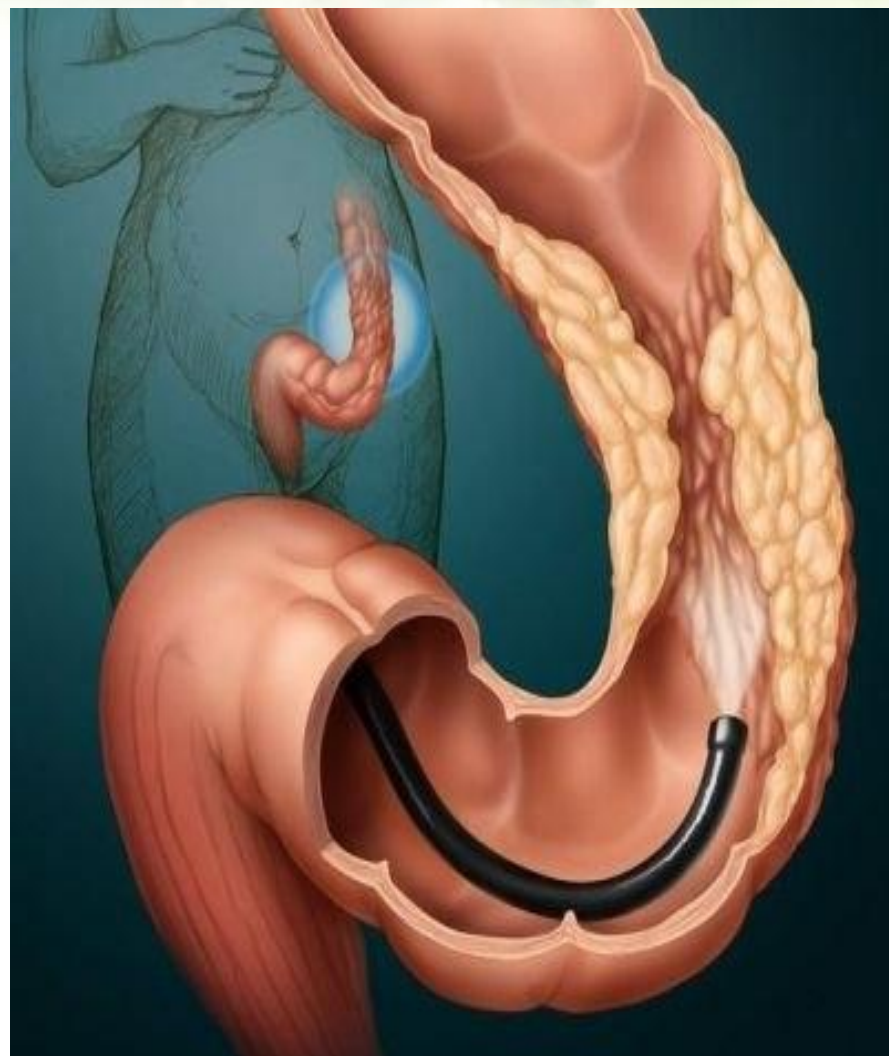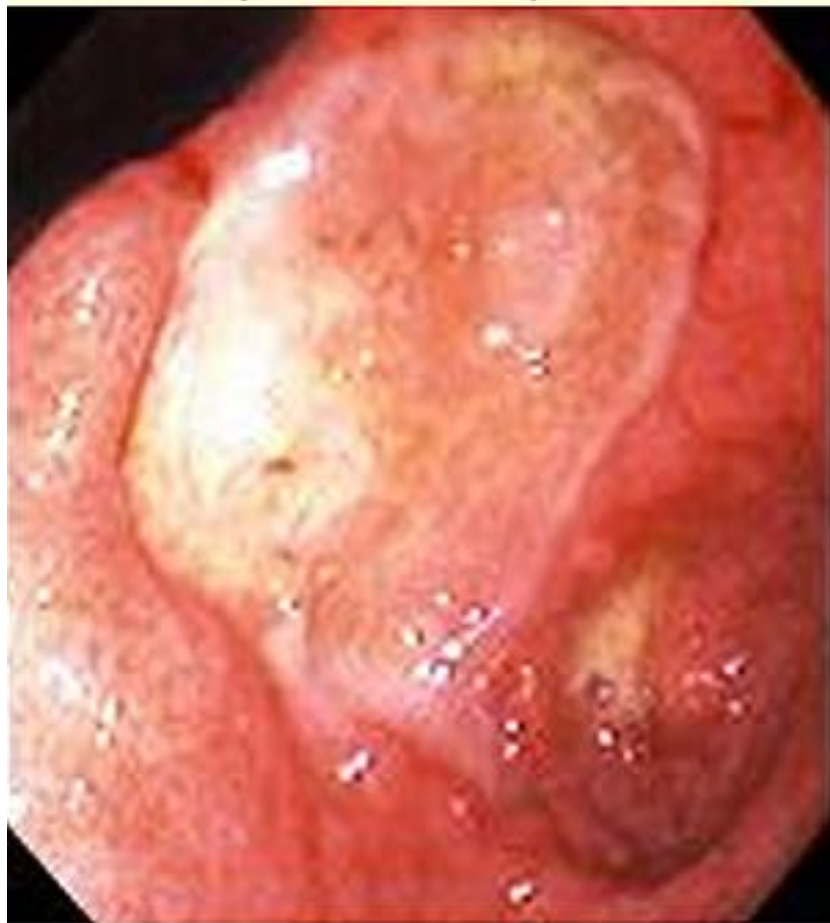- Жыланкөздер
- Артқы шығару аймағының зақымданулары
- Ішек стеноздары
- Ішектің перфорациясы
- Ішектен қан кету
- Уытты мегаколон
- Екіншілік амилоидоз
- В12 тапшылықты анемия

Аспаптық және лабораториялық зерттеулер:

- **Жалпы қан анализінде** -В12 тапшылықты, теміртапшылықты, постгеморрагиялық анемиялардың белгілері, лейкоцитоз, ЭТЖ-ның жоғарлауы.
- **Биохимиялық қан анализінде** -жедел фазалық көрсеткіштердің жоғарлауы, гипоальбуминемия, гиполипидемия, гипогликемия, гипокальцемиа.
- **Нәжістің анализі:** стеаторея, Греггерсеннің оң сынамасы, белоктың болуы, микрофлораның дисбактериозға тән өзгерістері.

- Рентгенологиялық зерттеу: (энтероскопия, ирригоскопия)
- Шырышты қабаттың көлемі әртүрлі жаралары, **“тас көше” көріністері**, ішек контурындағы тікен тәрізді өспелер, зақымданған ішек бөліктерінің қысқаруы.
- Эндоскопия (сигмоидоскопия, колоноскопия) кезінде — ш қабаттың ісінуі, тамыр өрнегінің жойылуы, инфильтрациялық фазадағы жаралар, ішектің стриктуралары.
- Шырышты қабатты морфологиялық зерттеу кезінде - биоптатта туберкулоидтық және саркоидтық типті гранулемалар анықталады.

Эндоскопическая картина
при болезни Крона



Крон ауруын емдеу принциптері:

- **Дәрісіз ем**
- Диета №4, 4б
- Өршу кезінде аз-аздан жиі күніне 5-6 рет тамақтандыру;
- Диарея ұзақ уақыттан келе жатса белок мөлшерін көбейту 1,3-2г/кг тәулігіне;
- Қантты мол тағамдарды шектеу, себебі ол аурудың өршуіне түрткі болады;
- Іш өтуін тоқтату үшін лактозасыз (сүтсіз) тағамдарды ішкізеді;
- Стеаторея болса- майдың мөлшерін шектеу;
- Темірдің, фолий қышқылының, майда еритін витаминдердің тапшылығын жою.

Дәрілік емі

- Гидрокортизон 100мгх3 рет №5
- Трихополды 500мгх3 рет per os
- Жүрек айнуы басылған соң гидрокортизонды преднизолонға ауыстырады, оны тәулігіне 40 мг ішкізе бастайды. Ауыр анемия болса гемотрансфузия жасалады.
- *Егер науқастың жағдайы жақсармаса асқынуға күдіктену қажет, бұл кезде хирургиялық ем көрсетіледі.*
- **5-аминоқышқыл туындыларымен емдеу-глюкокортикоидтардың альтернативті емі болып табылады.** Сульфасалазин күніне 2 г ішкізеді, месалазин күніне 1200 мг (преднизолонмен қатар).
- **Дисбактериозды емдеу-**метронидазол 400-500 мг күніне 3 рет немесе ципрофлоксацин 500мг күніне 2 рет.
- **Стероидты ем нәтижесіз болса цитостатиктер беріледі-** азатиоприн 2-2,5мг/кг тәулігіне преднизолонмен бірге, ұзақтығы 1 ай.соңғы кездері преднизолонмен бірге циклоспорин 5-10мг/кг/тәул қолданылуда.

Пайдаланылған әдебеттер:

1. <http://kazmedic.kz>
2. www.google.kz



Назарларыңызға РАХМЕТ !

