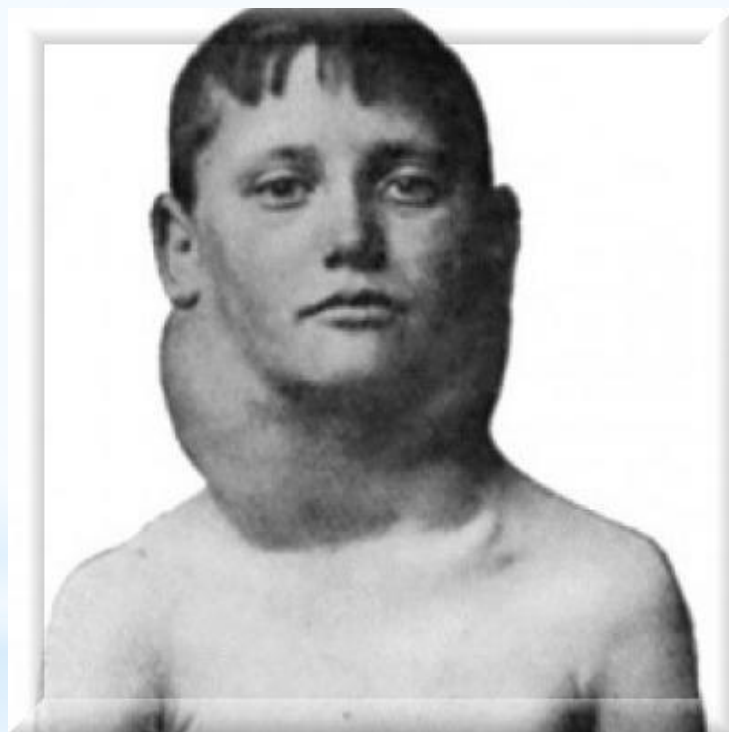
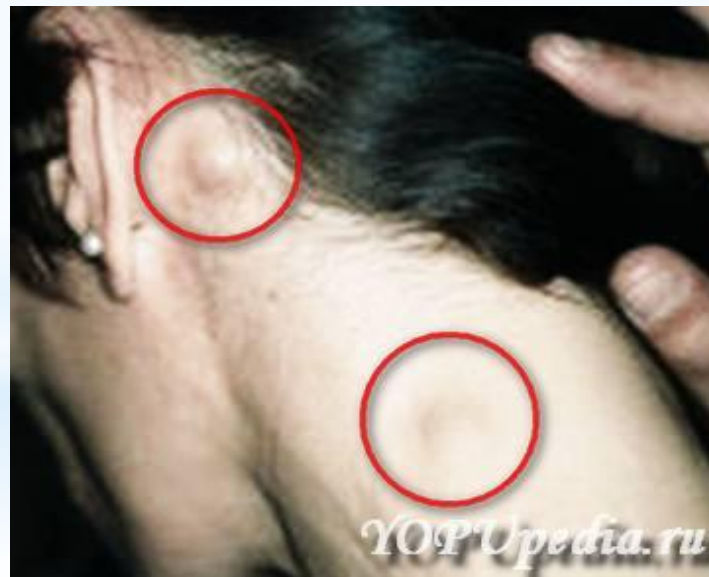

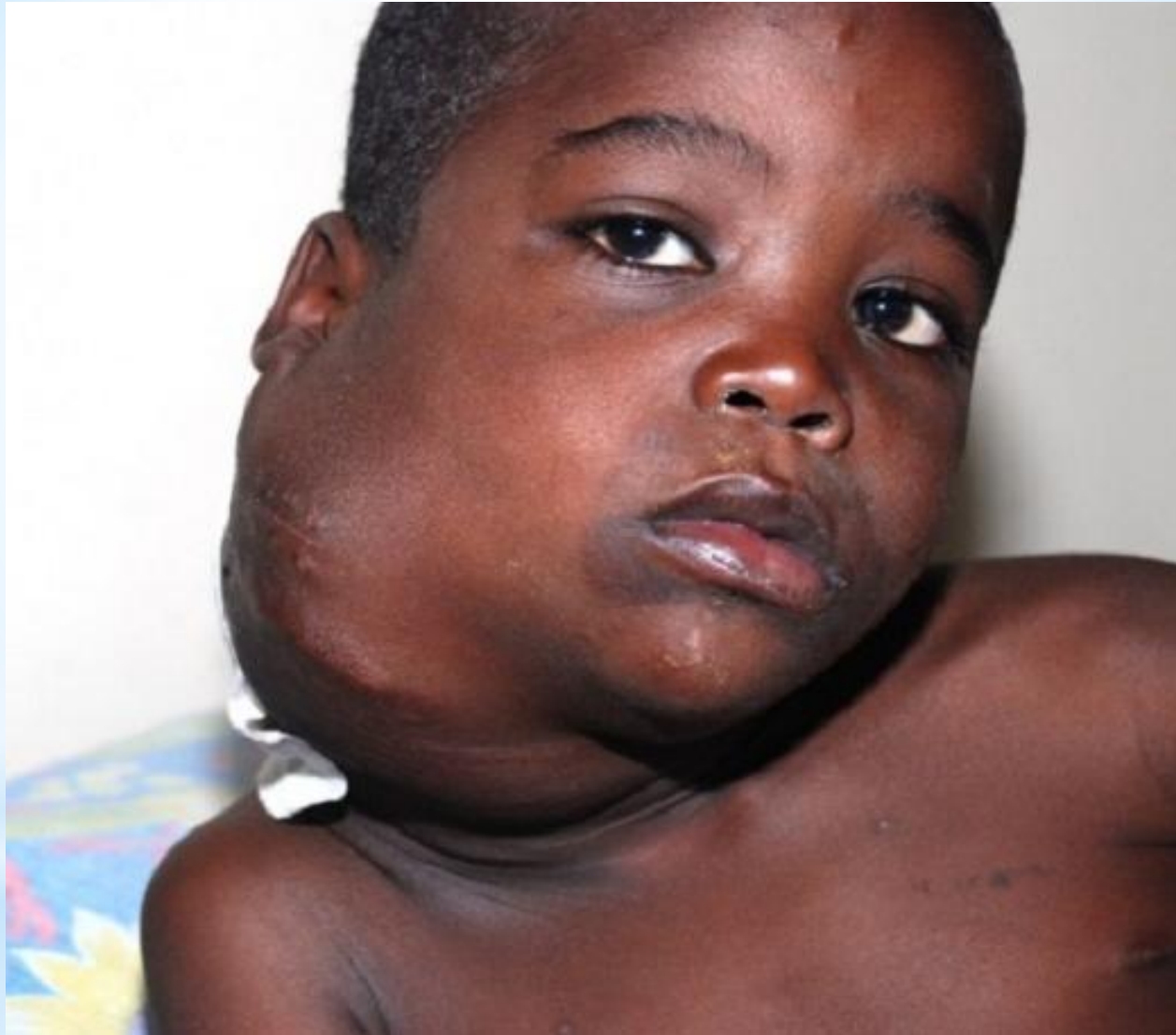# Увеит при лимфогранулематозе



Подлесная. Н.А.

Лимфогранулематоз ( лимфома Ходжкина, злокачественная гранулёма)- первичное опухолевидное заболевание лимфатической системы, характеризующееся гранулематозными разрастаниями с наличием клеток Березовского- Штернберга.





# Эпидемиология

1. В России заболеваемость составляет от 1,7 до 2,5 случаев на 100 тыс. населения.
2. Преобладает среди мужчин.
3. Среди первичных больных дети составляют в среднем 15%.
4. У детей и подростков наблюдается двугорбая кривая  
заболевания: первый пик в 4-6 лет, второй в 12-14.
5. Для взрослых характерны два пика заболевания:  
первый между 15 и 35 годами, второй- старше 50 лет.

# Теории возникновения ЛГМ

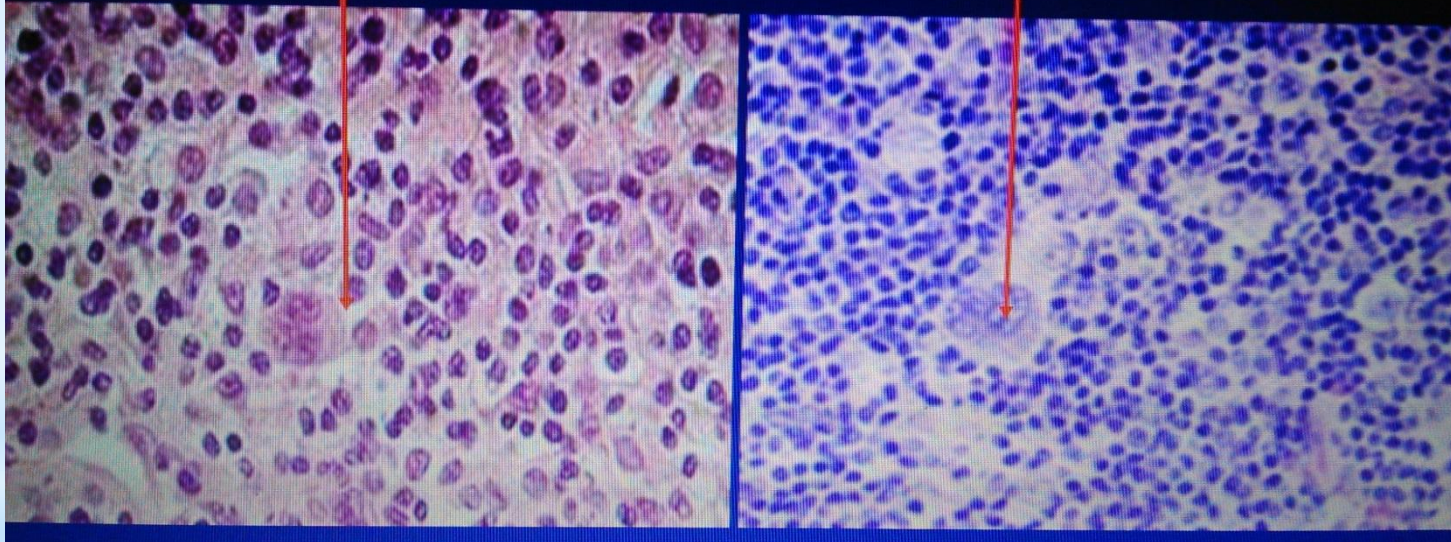
- Вирусная: ЛГМ ассоциирован с вирусом Эпштейна-Барра. По крайней мере, в 20% клеток Березовского-Рида-Штейнберга находят генетический материал этого вируса, обладающего иммунодепрессивными свойствами.
- Генетическая: существуют семейные формы ЛГМ, что может свидетельствовать о генетической предрасположенности.
- Иммунологическая: В основе лежит предложение о возможности переноса малых лимфоцитов матери к плоду.

# Патологическая анатомия

- Субстратом ЛГМ считается полиморфно клеточная гранулема, образованная: лимфоцитами, ретикулярными клетками, нейтрофилами, эозинофилами, плазматическими клетками, фиброзной тканью.
- Лимфогрануломатозная ткань в начале образует отдельные мелкие узелки внутри лимфоузла, а затем, прогрессируя, вытесняет нормальную ткань узла и стирает его рисунок.
- Гистологической особенностью ЛГМ являются гигантские клетки Березовского- Штернберга.



## Клетки Березовского-Штернберга



- Крупные клетки диаметром 25мкм и больше до 80мкм.
- Содержащие 2 и более овальных или круглых ядра.
- Ядра часто располагаются рядом, создавая впечатление зеркального изображения.
- Хроматин ядер нежный, расположены равномерно, ядрышко крупное, четкое, в большинстве случаев эозинофильное.

# Классификация:

1 стадия: поражается одна зона лимфатических узлов или одна экстралимфатическая ткань, а может быть, и орган.

2 стадия: поражаются две зоны лимфоузлов, а иногда и больше, локализующиеся с одной стороны диафрагмы. Но могут быть вовлечены в патологический процесс разные зоны лимфатических узлов одновременно с поражениями одной экстралимфатической ткани, органа, находящиеся с той же стороны диафрагмы.



3 стадия: поражаются зоны лимфатических узлов в единственном или множественном числе с двух сторон от диафрагмы. В этот процесс могут входить поражённая селезёнка, одна экстралимфатическая ткань или орган.

4 стадия: диффузно поражается один или несколько экстралимфатических тканей или органов с одновременным поражением или без него, лимфоузлов.

Кроме этого, при имеющихся у пациентов симптомах интоксикации, к стадии добавляют индекс - «Б» а при отсутствии - «А».

# Клиническая картина

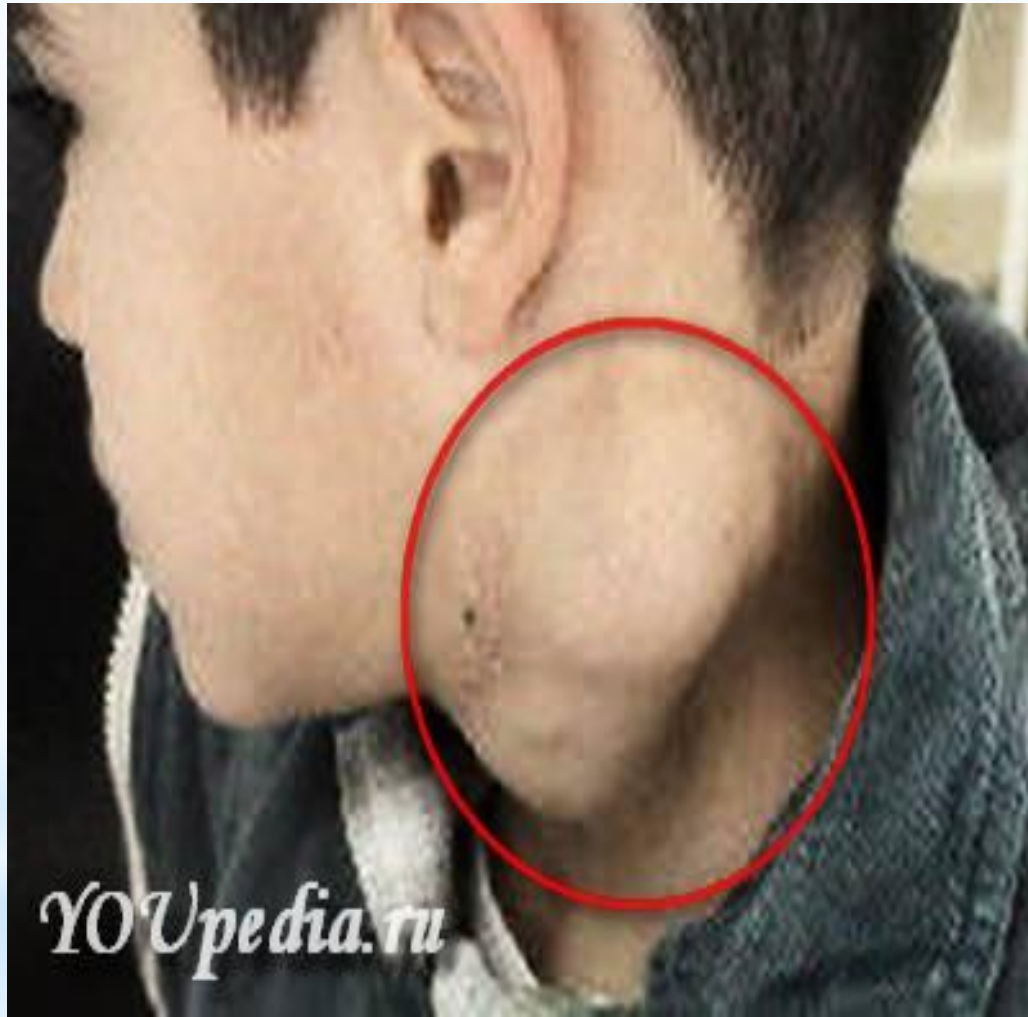1. Симптомокомплекс интоксикации.
2. Симптоматика увеличения поражённых лимфоузлов.
3. Клиника распространения и прогрессирования процесса, поражение экстралимфатических органов.

# Симптомокомплекс интоксикации:

- Повышенная утомляемость;
- Нарастающая слабость;
- Снижение работоспособности;
- Серо-землянистый цвет кожи;
- Зуд кожи;
- Выпадение волос;
- Проливной ночной пот, повышенная потливость;
- Периодическая лихорадка;
- Прогрессирующая потеря веса;
- Неспецифические изменения со стороны крови (лейкоцитоз или лейкопения, моноцитоз, анемия, повышенное СОЭ и т.д.

# Симптоматика увеличения пораженных лимфоузлов:

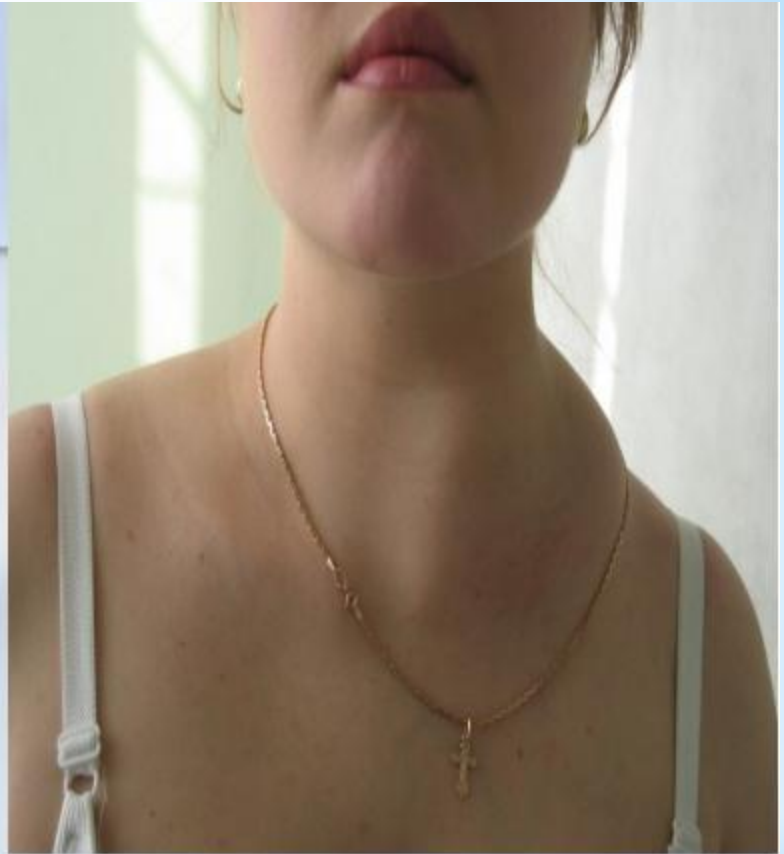
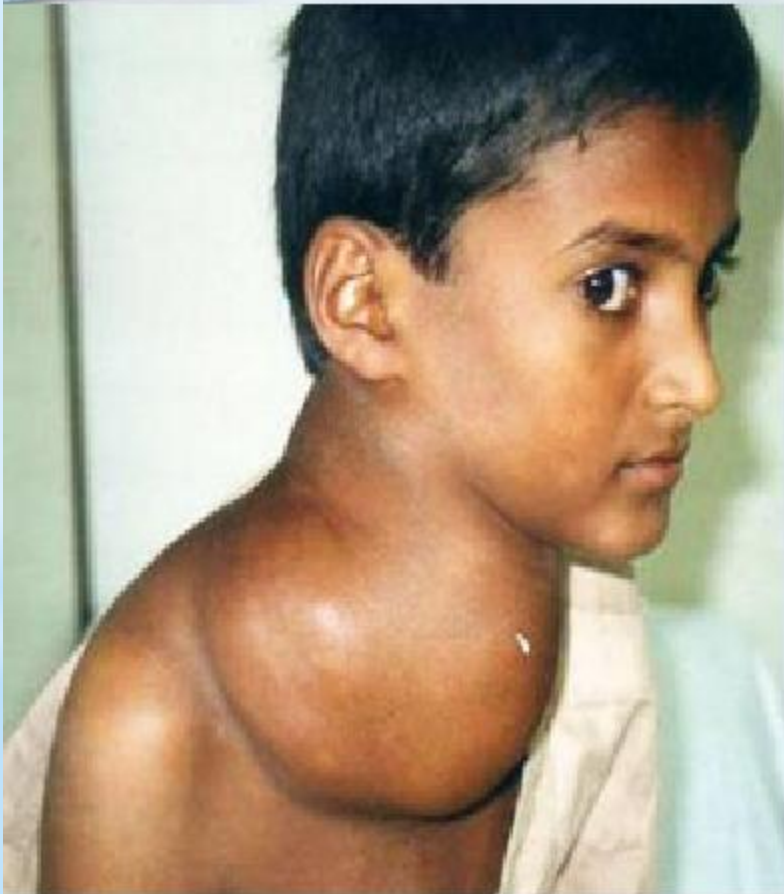- Лимфоузлы пальпируются в виде овоидных отдельнолежащих образований, иногда достигающих значительных размеров, не спаянных с кожей.
- При росте и слиянии между собой конгломераты образуются редко, чаще это группы лимфоузлов, лежащих близко друг к другу и имеющие свою собственную капсулу.
- Консистенция лимфоузлов: мягко эластичная.
- Первичным очагом являются лимфоузлы шеи, надключичные с одной или обеих сторон. Довольно часто поражаются медиастинальные лимфоузлы. В далеко зашедших стадиях наблюдается поражение лимфоузлов ниже диафрагмы. Поражение абдоминальных лимфоузлов встречается редко.





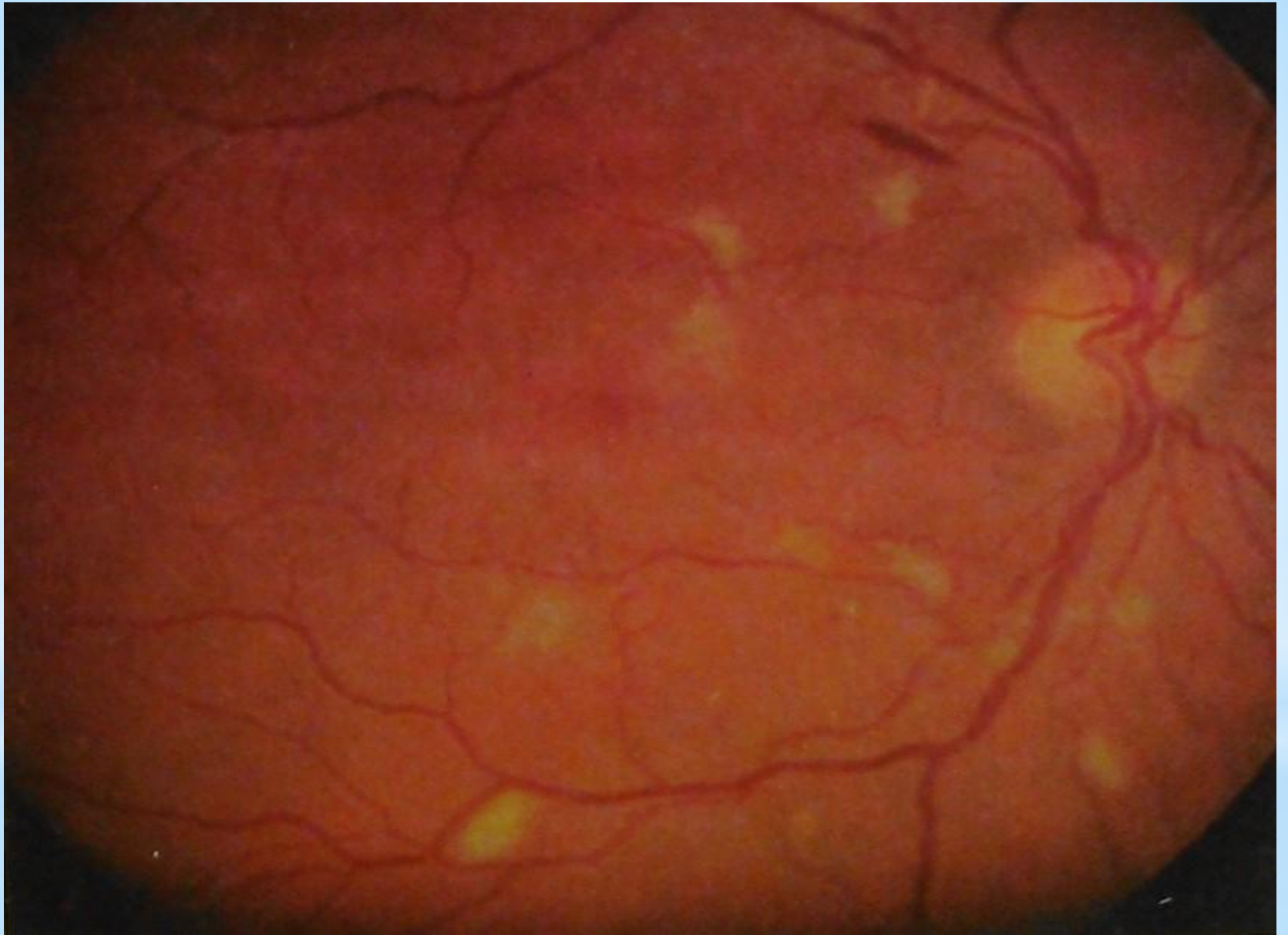# Клиника поражения экстралимфатических органов:

- Поражение селезенки: симптомокомплекс спленомегалии.
- ЛГМ внутренних органов встречается реже, обычно в сочетании с поражением лимфоузлов и только в единичных случаях бывает первичным.
- Метастазы в кости характеризуются болевыми ощущениями различной интенсивности, а при поверхностном расположении очаговой припухлостью. Возникают редко, имеют вид небольших округлых инфильтратов темно-красного цвета, с пигментацией в окружности.

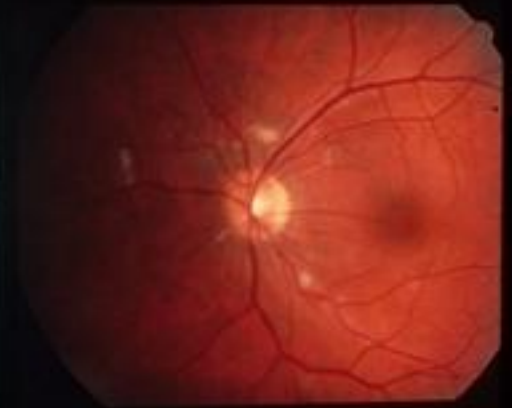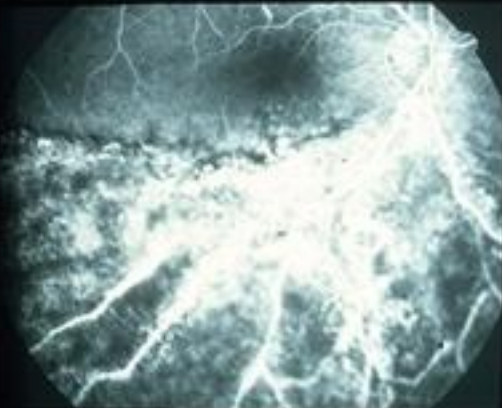
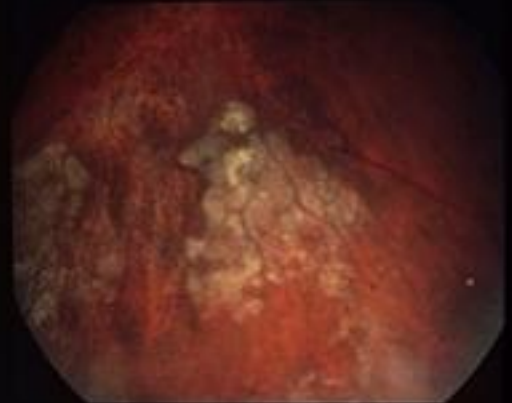
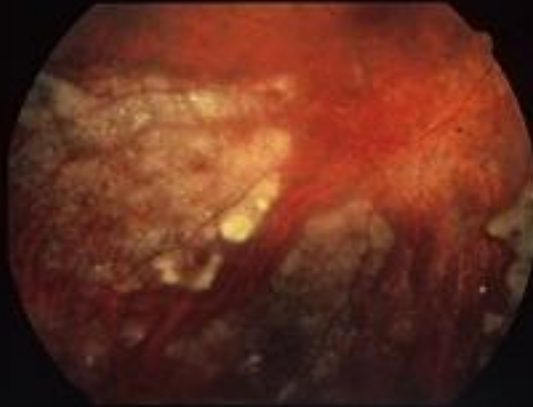

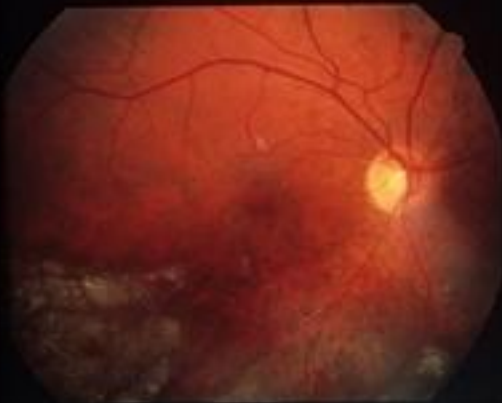
# Патология глаз при ЛГМ:

- Передний отдел глаза и глазное дно длительное время остаются без изменений. Зрительные функции обычно не страдают.
- Патология глаз проявляется у 20% больных: ишемические ватоподобные пятна на сетчатке, кровоизлияния и аневризмы.







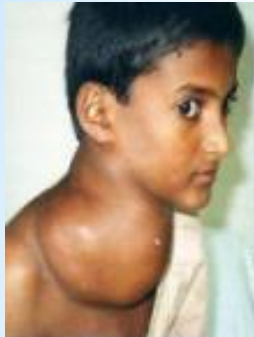

# Обязательные методы исследования

- Анамнез заболевания;
- Осмотр больного с регистрацией всех зон поражения и размеров опухолевых образований;
- ОАК, ОАМ;
- Б/Х крови: общий белок, фракции белка, трансаминаза, билирубин, креатинин, мочевины, фосфотазы, фибриноген, сахар;
- Рентгенограмма органов грудной клетки с томографией средостения и определение соотношения наибольших диаметров медиастинальных масс к размеру грудной клетки (менее 0,33);
- УЗИ печени, селезёнки, забрюшинных мезентеральных лимфоузлов и/или КТ;
- Трепан биопсия или стерильная пункция с подсчётом миелограммы;
- Осмотр ЛОР-врача;
- Исследование ЖКТ: фиброгастроскопия.

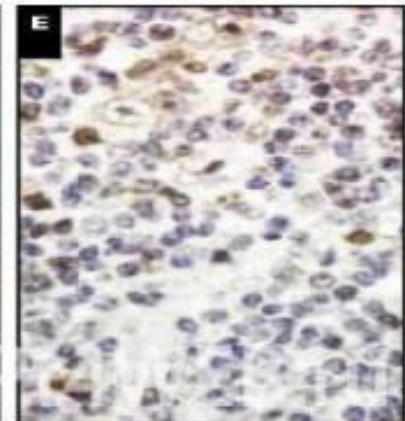
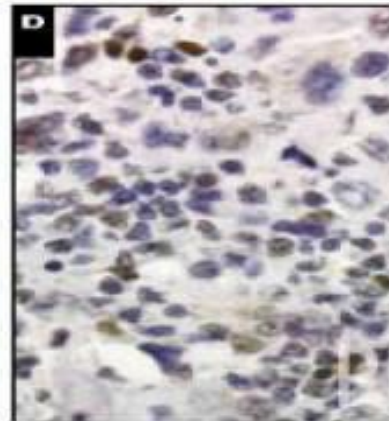
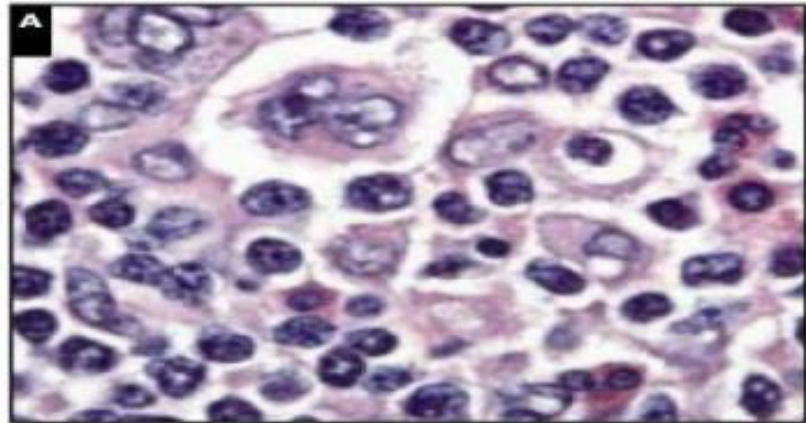
## **Дополнительные методы исследования:**

- Исследование костей(РГ, суинтиграфия ТС);
- Исследование почек;
- Суинтиграфия печени, селезёнки, забрюшинных лимфоузлов;
- Ирригография;
- Прямая нижняя лимфография;
- Эксплоративная лапаротомия или торакотомия с биопсией лимфоузлов;



# Диагноз лимфомы Ходжкина

- устанавливается исключительно морфологически и считается доказанным только в том случае, если при гистологическом исследовании найдены специфические многоядерные клетки Березовского-Рид-Штернберга.



# Дифференциальная диагностика:

лимфогранулематоза нужно проводить с:

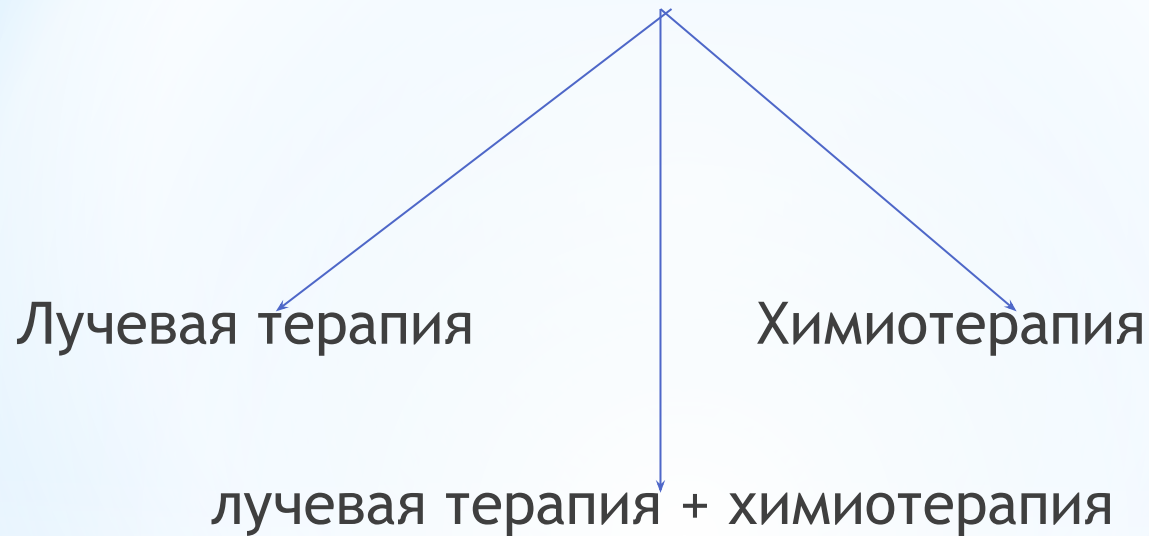
- Реактивными и туберкулезными лимфаденитами,
- Неходжкинская лимфома,
- Метастазами рака в лимфатические узлы,
- Саркоидозом Бека,
- Хроническим лимфо-лейкозом,
- Макрофоликулярную лимфомой (болезнью Брилла-Симмерса).

# Этапы лечения:

1. Индукция- этап введения больного в ремиссию, в результате которого исчезают увеличенные лимфоузлы, исчезают симптомы интоксикации.
2. Консолидация- этап проведения курсов лучевой и химиотерапии для получения стойкой ремиссии.



# Основные методы лечения:



# Лучевая терапия:

Основывается на представлении о метастатическом поражении групп лимфатических узлов и включает обязательное облучение выявленных опухолевых очагов поражения и внешне неизмененных отделов лимфатической системы (так называемое профилактическое облучение) в дозах, вызывающих эрадикацию (уничтожение) всех опухолевых клеток в облучаемом участке.

Применяется на очаги в суммарной дозе 40грей и облучения смежные заключаются в дозе до 36грей.

**Лучевая терапия лимфогранулематоза по радикальной программе проводится из источников мегавольтного излучения (дальнодистанционные гамма-установки) методом многопольного и крупнопольного (мантневидного) облучения.**

# Химиотерапия

Больным в IIIб и IV стадиях болезни следует проводить химиотерапию.

При проведении химиотерапии необходимо проводить циклы до достижения полной ремиссии (исчезновения лимфоузлов), а затем ещё минимум 2 курса в качестве консолидирующей терапии.

Для лечения больных лимфогранулематозом имеется довольно много активных химиопрепаратов, которые могут применяться как в отдельности, так и в комплексе для усиления лечебного эффекта. Лечение целесообразно начинать с препаратов наиболее универсального действия – хлорэтиламинов (дегранол, допан, в меньшей степени циклофосфан и новэмбихин) и антибиотика брунеомицина. Брунеомицин, кроме того, хорошо действует при увеличении забрюшинных и мезентериальных лимфатических узлов.



**При поражении легочной ткани наилучшим препаратом для лечения лимфогранулематоза считается винбластин. При поражении печени и желудочно-кишечного тракта некоторым преимуществом обладает метилгидразин (натулан), хотя он достаточно активен и при других локализациях лимфогранулематоза.**

# Лечение глазной патологии

1. Системное лечение высокими дозами наружного облучения глаз иногда сочетают с облучением всего головного мозга и/ или с системной ИЛИ интратекальной химиотерапией.
2. Интравитреольное введение метотрексата как монотерапия или в сочетании с системным лечением.

# Прогноз:

Своевременная диагностика и адекватная терапия у 90% больных с I-II стадией лимфогранулематоза позволяет достичь устойчивых длительных ремиссий с сохранением работоспособности.

При III-IV стадиях заболевания прогноз в отношении жизни и трудоспособности хуже, ремиссии достигают примерно у половины больных. Такие больные нуждаются в длительной поддерживающей и реиндукционной терапии.

# Ремиссия:

При лимфогранулематозе ремиссии удается достичь у 80-90% больных. Однако, в 10-4-% у больных возникают рецидивы заболевания.

В зависимости от времени возникновения  
бывают:

- Ранние, т.е. возникшие в сроки до 2-х лет.

- Поздние, т.е. возникшие после 2-х лет от момента возникновения ремиссии.



По отношению к бывшим очагам поражения:

- Истинные: в зоне, подвергшейся облучению или случаи возобновления роста в очагах, регистрировавшихся до начала лечения (полихимиотерапия).

- Маргинальные: рецидивные очаги, возникшие на края поля облучения вне зон облучения.

# Исход:

Общая пятилетняя и без рецидивов выживаемость пациентов с лимфогранулематозом локальной формы при наддиафрагмальной локализации опухоли и комплексном лечении, составляет 90%.

Для третьей стадии болезни типа А - 80% выживаемости, для этой же стадии типа Б - 60%.

Для четвёртой - около 45%.